早期がんから進行がん、良性疾患まで、どのような症例でもご紹介いただけますと幸いです。
専門医が責任を持って誠実に対応させていただきます。

# 胃がん

近年胃がんが増加傾向にありますが、内視鏡での切除も増えています。
私たちは、以下のような拘りを持って、手術を中心とした胃癌の治療に取り組んでいます。

**①低侵襲な手術**
（腹腔鏡・ロボット手術）

- 小さな傷で体への負担を少なくし、拡大視効果で出血量を減少
- より精緻な操作が可能なロボット手術も、積極的に選択

**②機能温存**

- できるだけ胃を残し、術後の消化吸収機能を温存 （適応は慎重に検討）
- 術前、術後に栄養指標を測定し、適時栄養相談を実施

**③高度進行症例への挑戦**

- 多発リンパ節転移・遠隔臓器転移を有するような高度進行症例に対しても、腫瘍内科医師と連携し、化学療法・コンバージョン手術など集学的治療を実施

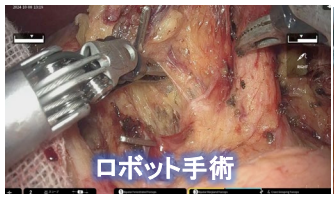

ロボット・腹腔鏡手術ともに、**内視鏡技術認定医4人**を中心に、**安全性・根治性**を担保して行なっています。
ロボットは、普及している**daVinci**だけでなく、新規国産ロボットの**hinotori™**も使用しています。

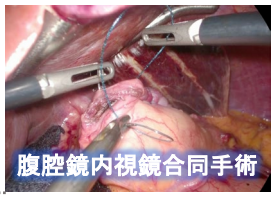


GISTなどに対しては、消化器内科の先生と腹腔鏡内視鏡合同手術に取り組んでいます。

内科との合同カンファレンスで内視鏡治療の適応を判断しています。また、基礎疾患を有する症例も、他科と連携しながら治療を行なっております。

## “あきらめない”集学的治療

- ◆ **免疫check point阻害薬(ICI)**の登場で拡がる治療選択肢に対応し、**治療経験豊富な臨床腫瘍科や放射線科と密に連携した最適な治療**を提供します
- ◆ 有害事象が生じた場合も、**大学病院ならではの的確かつ専門的な治療介入**を行うことが可能です

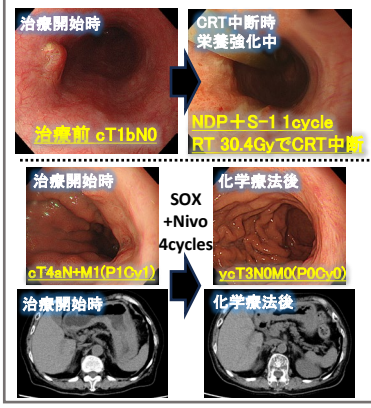


**Case1** 77歳女性
食道癌CRT途中でADL低下し続行困難となったが，栄養強化後に2期手術で根治切除を得た(pCR)。術後1年半無再発通院中。

**Case2** 76歳女性
P1Cy1進行胃癌に対してICI併用導入化学療法開始後にirAE腎障害。化学療法中断を余儀なくされたが腎臓内科併診でPSL導入しつつ審査腹腔鏡を実施しP0Cy0判明。後日待機的に開腹胃全摘術施行。pT3N0M0。術後半年無再発通院中。

## 身近な“良性疾患”の外科治療

### 鼠径ヘルニア

- **腹腔鏡手術**
- **切開法**

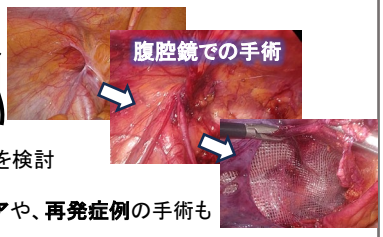


個々の患者さんに応じて術式を検討
短期入院
**臍ヘルニア・腹壁瘢痕ヘルニア**や、**再発症例**の手術も

### 肥満外科手術

内科と連携し肥満症治療、肥満外科手術（腹腔鏡下スリーブ状胃切除）を行っております。
**生活習慣病**があり、**BMI35以上**の患者様で治療をご希望の方は是非ご紹介ください。

### 食道裂孔ヘルニア

有症状（通過障害や難治性GERD）の患者様に対して、腹腔鏡下手術を行っております。

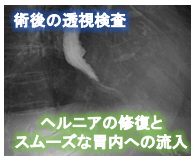


食道アカラシア、食道憩室など どのような症例でもご紹介下さい

★紹介方法★

①『東京大学医学部附属病院　胃食道外科』を宛名として紹介状を作成下さい。
② 東大病院 **予約センター(03-5800-8630)**にお電話下さい(10-17時)。
（早めの対応希望の場合は医療機関が直接電話することで9-18時まで対応）
③『胃食道外科初診』の予約とお伝えください。

★緊急でのご相談★

①東京大学医学部附属病院の代表（**03-3815-5411**）にお電話下さい。
②胃食道外科の当直（**PHS:37012**）につなぐようにご指示ください。
③胃食道外科医師と直接やり取りすることが出来ます。

皆様のご紹介をお待ちしております
東京大学 胃食道外科 一同

https://webpark2014.sakura.ne.jp/todai3ge/

東京大学 THE UNIVERSITY OF TOKYO