第 16 期 pES club step4 大会歯学生シナリオ

平成 29 年 6 月 18 日
東京医科歯科大学大学院　顎顔面矯正学分野
門田　千穂
東京医科歯科大学大学院　健康推進歯学分野
南郷　里奈
東京北医療センター　総合診療科
南郷　栄秀

あなたは，黒蘭歯科大学附属病院矯正歯科の 3 年目歯科医師です.

ある日，参久亜子さん（20 歳 2 ヶ月，女性）が，かかりつけの歯科医院からの紹介で矯正歯科治療の相談に訪れました．オトガイの前突感と前歯部反対咬合を気にしているようで，歯科医院では，外科的矯正治療の可能性も示唆されたとのことです.

精密検査の結果，咬合関係は両側 Angle Class III で，う蝕歯や欠損歯，歯肉の炎症等はありませんでした．Overjet は-2mm, overbite は+3mm, arch length discrepancy は上顎-5mm, 下顎-3mm です．上下顎歯列正中は顔面正中にほぼ一致しており，咬合平面の傾斜やオトガイの偏位もありません．セファロ分析での各計測項目は、下図ポリゴン表に示す通りでした.

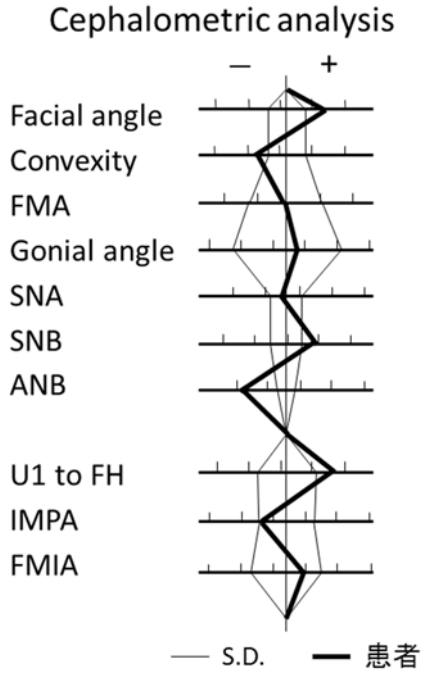

参久さん「下顎が出ているのは小さい頃から気になっていたし，ご飯も食べにくかったのですが，かかりつけの先生には，矯正するにしても顎の成長が終わるまで待ったほうがいいと言われていました．手術で治す方法があると聞いて，自分でもネットで調べたんです．保険適応なんですよね？咬み合わせを治すために必要なら，手術を受けても構いません」

あなた「よくお調べになりましたね．検査の結果を踏まえて，上の先生ともいろいろな治療法の可能性を検討したのですが，かかりつけの先生も仰ったように，手術も視野に入れて矯正歯科治療を行った方がいいかもしれません」

その後，矯正歯科治療についてのメリット，デメリットを説明したところ，参久さんの同意が得られたので，具体的な治療法として，上顎両側第一小臼歯の抜歯を行った上で，外科的矯正治療を適用することになりました.

治療開始にあたり，保定までの治療の流れについて，参久さんに説明してください（10 分間）.