Takakuwa T. *Human Midgut Return Reconsidered: A Staged and Structurally Constrained Process.* Congenital Anomalies, 2026, e70086.
DOI: 10.1002/cga.70086

本総説では、ヒト胎児の形態学的研究に基づき、中腸はどのように「腹腔内に戻る」のかを「段階的で、構造的制約を受けた過程」として再検討しました。

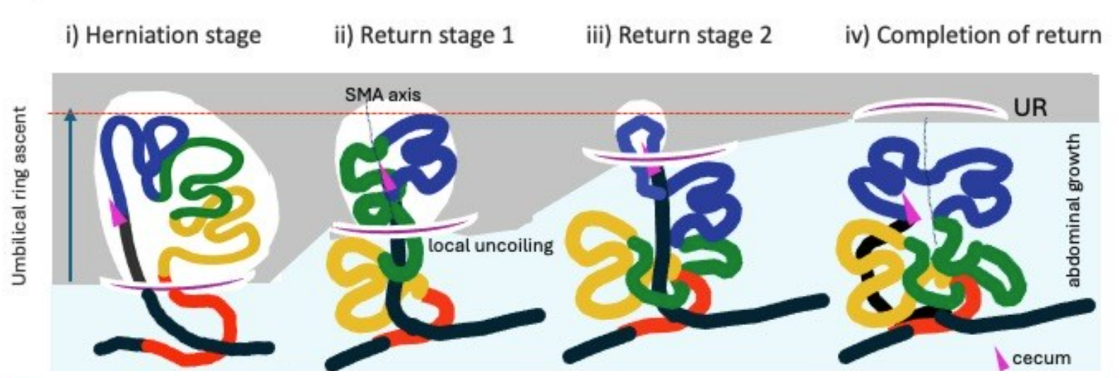

図 1 中腸が臍帯内から腹腔内に戻る過程 i）S1(赤)は腹腔内に位置する一方、S2～S4 は胚外体腔内に残っている。ii）S2（黄）は腹腔内、S3(緑)は上腸間膜動脈（SMA）軸に沿って整列する。iii）S4(青)は臍輪部で位置変化とほどけを示す。iv） 腹壁の成長と臍輪の相対的上昇を伴い、中腸の腹腔への戻りが完了する。

赤ちゃんの腸は、発生の途中で一時的におなかの外へふくらみ、へその緒の中に入ります。これは病気としての臍ヘルニアとは異なり、正常な発生過程でみられる現象です。この現象は生理的臍帯ヘルニアと呼ばれ、ヒトではおよそ胎生 6 週ごろ、Carnegie stage 16～17 前後から始まるとされています。その後、腸は発生が進むにつれて再びおなかの中へ戻ります。

この過程は長い間、腸全体が大きく「回転」しながら腹腔内へ戻るものとして説明されてきました。しかし、ヒト胎児の腸、腸間膜、血管を立体的に観察した研究から、実際の戻り方はより段階的で、局所的な構造に制約された過程である可能性が示されています。

へその緒の中にある腸は、無秩序に存在しているわけではありません。戻り始める前から、腸は折り返した一次ループをつくり、さらに複数のループへと分かれ

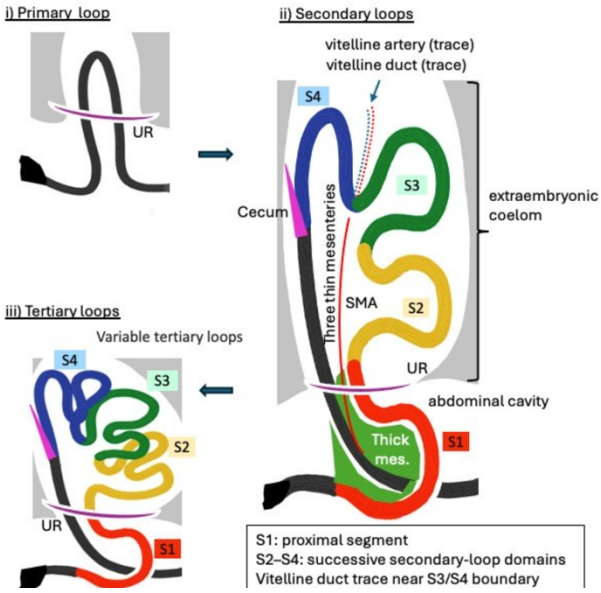

図 2：臍帯内での中腸ループの段階的な形成

ていきます。論文では、二次ループの境界は Carnegie stage 19 ごろから識別され、Carnegie stage 21 ごろにはより明瞭になるとされています。さらに、胚子期の終わりにあたる Carnegie stage 23 前後には、より細かな三次ループも形成されます。

このように、腸が腹腔内へ戻り始める時点で、腸はすでに一定のまとまりをもって形づくられています。また、腸を支える腸間膜は連続しており、腸に血液を送る上腸間膜動脈の枝も発生段階に応じた配置を示します。したがって、腸が腹腔内へ戻る際には、腸だけが単独で動くのではなく、腸間膜や血管を含むひとまとまりの構造として変化していくと考えられます。

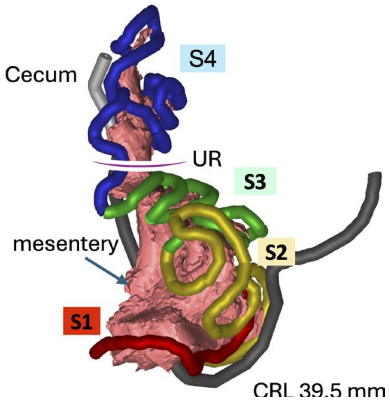

図 3 臍帯内から腹腔内に中腸が戻る途中の像(CRL 39.5mm)

実際に、腸が戻る途中のヒト胎児では、一部の腸がすでに腹腔内に戻っている一方で、別の部分はまだへその緒の中に残っている状態が観察されています。過去の報告では、頭殿長 32 mm、37 mm 前後の標本や、最近の研究では 37〜43 mm 前後のヒト胎児標本で、このような中間段階が示されています。これらは、腸の戻りが一度に完了するのではなく、一定の発生期間をかけて段階的に進むことを示しています。

戻りの時期については、古典的にはおよそ胎生 9 週ごろの比較的短い期間に起こると説明されてきました。一方、本総説で取り上げられた近年の形態学的研究では、この移行期は少なくとも約 1 週間程度続く可能性が示唆されています。ただし、ヒト胎児標本は発生の各時点を切り取ったものであり、同じ個体で連続的に動きを観察したものではないため、正確な開始時期や終了時期にはなお不確実性があります。

また、腸が臍輪を通過する際には、大きな腸の塊がそのまま一気に入り込むのではなく、腸のループが部分的にほどけたり、細長く整った形をとったりしながら通過する可能性があります。研究では、臍輪付近で腸・腸間膜・血管が局所的に細長く整った配置をとる様子が報告されています。このような形の変化は、腸間膜や血管に過度な負担をかけずに戻るために重要かもしれません。



図 4 臍帯通過時に中腸はループ形状を変える。

従来の「回転」という説明は、腸が最終的にどの位置に配置されるかを理解するうえでは今も有用です。一方で、腸がどのように腹腔内へ戻るのかという発生過程そのものを考えるには、腸全体の回転だけでなく、腸間膜、血管、臍輪を含めた局所的な構造変化に注目する必要があります。

How Does the Human Midgut Return to the Abdominal Cavity?

During early human development, part of the fetal intestine temporarily protrudes into the umbilical cord. This normal process is known as physiological umbilical herniation and is different from pathological umbilical hernia. In humans, it begins around Carnegie stage 16–17, approximately in the sixth week of development. The herniated midgut later returns to the abdominal cavity, but how this return occurs has long remained incompletely understood. Classically, this process has been explained as part of intestinal "rotation." This concept is still useful for describing the final arrangement of the intestine. However, recent three-dimensional studies of human embryos and fetuses suggest that midgut return is not simply a large-scale rotation of the entire bowel mass. Instead, it appears to be a staged process shaped by the structure of the intestine, mesentery, blood vessels, umbilical ring, and growing abdominal wall.

Before return begins, the herniated midgut is already organized. The intestine first forms a primary loop and then develops reproducible secondary loop domains. These secondary loops become recognizable around Carnegie stage 19 and are consistently identifiable by Carnegie stage 21. By Carnegie stage 23, more variable tertiary loops have formed. Thus, the intestine in the umbilical cord is not a disordered mass, but a pre-organized structure connected to a continuous mesentery and an ordered superior mesenteric arterial framework.

Transitional human specimens provide evidence that return does not occur all at once. In embryos and fetuses with crown-rump lengths of approximately 32 mm to 43 mm, some intestinal segments have already returned to the abdomen, while others remain in the umbilical cord. These findings indicate that midgut return proceeds over a measurable developmental interval. Although traditionally described as occurring around the ninth week, recent studies suggest that this transition may last for at least about one week.

At the umbilical ring, the bowel, mesentery, and vessels must pass through a limited opening. Therefore, the midgut probably does not return as a bulky coiled mass. Instead, local observations suggest partial uncoiling and streamlining of the bowel–mesentery–vascular complex. This arrangement may help the intestine return while limiting tension on the mesentery and blood vessels.

This review proposes that human midgut return should be understood as a staged and structurally constrained process. The classical idea of rotation remains useful for describing final anatomy, but the mechanics of return require attention to local changes at the umbilical ring and to the coordinated behavior of the intestine, mesentery, and vascular system.