第61回日本鼻科学会
総会・学術講演会

会期：2022年10月13（木）～15日（土）

会場：金沢市文化ホール／金沢ニューグランドホテル

会長：三輪　高喜

金沢医科大学医学部耳鼻咽喉科学

目　次

会長ご挨拶…… i
第61回日本鼻科学会　総会・学術講演会のご案内…… iii
会場案内…… xiii
タイムテーブル…… xvi

プログラム…… 1

ご挨拶

第61回日本鼻科学会総会・学術講演会

会長　三輪　高喜

（金沢医科大学医学部耳鼻咽喉科学）

このたび第61回日本鼻科学会総会・学術講演会を開催させていただくにあたり，会員の皆様ならびにご指導，ご協力を賜りました役員の皆様に厚く御礼申し上げます。

今世紀の科学，医学の発展は目覚ましいものがあり，鼻科学も例外ではありません。中でも嗅覚受容伝導機構の解明，好酸球性鼻副鼻腔炎という新たな疾患に対する診断，治療法の開拓，アレルギー性鼻炎に対する舌下免疫療法などは，わが国が先陣を切って世界をリードしてきた21世紀の学問領域と言っても過言ではありません。日本鼻科学会は昨年，開設60周年，人間でいえば還暦というひとつの節目を迎えました。そしてこれから新たな歴史を刻んでいきます。そこで今回のテーマは本来の意味とは異なりますが，「新世紀　鼻科学」とさせていただきました。本大会に参加すれば，現在のそして近未来の鼻科学のすべてがわかる大会を目指したいと思います。

今回の大会では，上記に加え，内視鏡下手術の領域拡大，新たに出現した鼻科領域固有の難治性疾患，難病に指定されている遺伝性出血性毛細血管拡張症，睡眠への鼻がもたらす影響に着目し，さらに新たに出現しアウトブレイクをもたらした新型コロナウイルス感染症，時代が求めるダイバーシティ，男女共同参画社会に着目し，10のシンポジウムを企画しました。いずれも直近の各領域の進展をご紹介いただくとともに，今後の展開についても最新の研究成果をご発表いただきます。特別講演では，嗅覚基礎研究の国際的第一人者である東京大学の東原和成先生に「ヒトの嗅覚を科学する：遺伝子，記憶，生理，心理」と題して嗅覚という魅力あり謎めいた感覚に関して多方面からのアプローチによる研究成果をご講演いただきます。

日本鼻科学会はこれまで国際化を目指し，アジアならびに欧米の鼻科学関連学会と連携を持ってきました。招待講演としまして，2023年のERS，IRS，ISIAN会長でブルガリア鼻科学会理事長のDilyana Vicheva先生にご講演を賜ります。また，新たな連携学会として，台湾鼻科学会との連携が決定し，昨年末に調印式が行われました。そこで本大会では，Presidential seminarとしまして，Seung-Heon Shin韓国鼻科学会会長，Yeh Te-Huei台湾鼻科学会会長にご講演いただくとともに，従来の日韓シンポジウムを発展，拡大させ，日韓台シンポジウムを企画しました。テーマはType2炎症と嗅覚障害であり，いずれもわが国でも，韓国，台湾でも関心高く重点的に研究が進められている分野で各国の第一人者にご講演を賜ります。近年，定着しました国際セッションには，日本，中国，韓国，台湾から22題の演題が集まりました。国際化の一環としましては，「海外留

学のすすめ」と題する特別企画を行います。ドイツと米国に留学経験を持つ2名の会員に経験を話していただき，留学先のボスにコメントをいただくという企画です。若手の医師には是非ともご参加いただきたく存じます。

一般演題にはポスターを含め300題もの応募がありました。いずれも優れた演題ばかりであり，全題採択させていただきました。さらに本大会では学会の未来を背負って立つ若手に奮起を期待し，若手優秀発表賞を設けましたところ，21題もの応募がありました。腫瘍，嗅覚，鼻副鼻腔炎の3つのテーマから各1名を選出しますので，工夫をこらしたプレゼンテーションを期待します。基礎ハンズオンセミナー，臨床ハンズオンセミナーとも例年通り開催いたします。定員に限りがありますので，参加を希望される方は早めにお申し込みください。

コロナ禍が2年以上におよび，新年会，忘年会，歓送迎会などさまざまな「会」とつくものがなくなりました。「会」とは人と人とを直接結びつけるもので，振り返るとこの2年は人との出会いの少ない浅薄な期間であったことに気付きます。学会も同様で，オンライン開催のノウハウも整ってきましたが，やはり対面でのディスカッションにはかないません。本大会は十分な感染対策を施した上で，できる限り対面での「会」を目指したいと思います。ただし，金沢にお越しいただけない方には企画演題のオンデマンド配信を予定しています。

大会終了後には「潤いのある暮らしは健康な鼻と耳から」と題する市民公開講座を企画しています。福井大学耳鼻咽喉科頭頸部外科，高林哲司先生のご講演と，近隣の医師たちで構成されました「メディカルオーケストラ金沢」によるコンサートを行います。金沢らしいお土産を準備しますので，最後まで金沢での学会を味わってください。

会場の金沢市文化ホールと金沢ニューグランドホテルは街なかにあり，周囲には古都金沢を彩るさまざまな文化施設が徒歩圏内にあります。また，足を伸ばせば能登や加賀の温泉や観光地も豊富にあります。この季節は最も快適で目も舌も鼻も楽しませてくれるベストシーズンです。教室員一同，準備万端お待ちしておりますので，ぜひとも多くの皆さまに金沢にお越しいただき，秋の金沢を鼻と目と口で堪能してください。

第61回日本鼻科学会総会・学術講演会のご案内

―はじめに―

開催形式について：

本学会は，COVID-19の感染状況に対応した開催方式を準備し，現地開催（2022年10月13日（木）～15日（土））と，学会終了後のオンデマンド開催（2022年10月31日（月）～11月30日（水））を予定いたします。

参加費の13,000円は，学会終了後のオンデマンド視聴（一般演題と共催セミナーを除く特別講演，シンポジウム，領域講習，共通講習など）を含みます。

現地開催，オンデマンド開催ともに，耳鼻咽喉科専門医単位を2単位，耳鼻咽喉科領域講習，専門医共通講習の単位取得が可能です。

本学会への参加には，オンラインでの参加登録および参加費のお支払いが必要となります。事前に参加登録できなかった場合，当日会場でもオンライン参加登録が可能です。

―現地開催のご案内―

現地開催会期：2022年10月13日（木）14日（金）15日（土）
現地開催会場：金沢市文化ホール
〒920-0864 石川県金沢市高岡町15-1
TEL：076-223-1221
金沢ニューグランドホテル
〒920-8688 石川県金沢市南町4-1
TEL：076-233-1311（代）

以下の新型コロナウイルス感染症対策を厳守してください。

1. 総合受付で健康状態申告書をご提出ください。用紙はホームページからダウンロードしご持参ください。当日，入り口にもご用意いたします。
2. 発熱（37.5度以上），倦怠感，咽頭痛など感染兆候のある方の参加はご遠慮ください。
3. 新型コロナウイルス感染者と濃厚接触がある場合，参加はご遠慮ください。
4. 会場内で体調不良，倦怠感，等生じた場合は直ちに会場スタッフに申し出てください。
5. 開催中はマスクの着用をお願いいたします。
6. ソーシャルディスタンスには十分ご注意ください。
7. 手指衛生の徹底をお願いいたします。
8. 新型コロナウイルス接触確認アプリ（COCOA）のダウンロードをお願いいたします。
9. 感染対策のため託児施設は準備していません。

1. 参加受付

オンライン参加登録をお願いいたします。

参加費（オンライン視聴も含む）：13,000円

オンライン参加登録期間：2022年8月1日～11月30日

2. 参加受付手順

参加登録が完了された先生方には，利用登録完了のご案内とオンデマンド視聴用のIDとパスワードをご登録いただいたメール宛に送信いたします。

現地参加される際は「利用登録完了のご案内」のメールをプリントアウトし総合受付にご持参ください。

総合受付にてネームカードをお渡しいたします。

事前に参加登録できなかった場合，当日会場でもオンライン参加登録が可能です。

3. 新入会受付

発表者，共同演者は本学会会員に限ります。未入会の方は必ず入会手続きを行ってください。なお，会期中は下記受付にて入会手続きを承ります。

＜会期中の受付場所＞

金沢市文化ホール　ホール棟　1F 総合受付

4. 現地での学会参加登録・専門医講習受講登録

「日本耳鼻咽喉科頭頸部外科学会会員カード（ICカード）」を用いて参加登録を行ってください。（日本耳鼻咽喉科頭頸部外科学会の会員のみ）

※「日本耳鼻咽喉科学会認定耳鼻咽喉科専門医（旧カード）」は使用できません。



1）日本耳鼻咽喉科頭頸部外科学会会員カード（ICカード）を取得済みの方は参加登録・専門医講習受講登録が出来ます。

①学会参加登録

総合受付横で行います。（金沢市文化ホール　ホール棟　1F 総合受付）

②専門医講習受講登録

耳鼻咽喉科専門医領域講習，専門医共通講習の入退場時

※専門医講習受講前に必ず受講登録を済ませてください。

2）「ICカード」の使用方法

カードリーダー上にカードを置くと，接続されたコンピューター上に所有者の名前が表示されますので，コンピューター画面を確認してからカードを取ってください。

3)「ICカード」を忘れたとき
総合受付までお越しいただきご相談ください。
4) 日本耳鼻咽喉科頭頸部外科学会会員以外の方
共通講習の場合のみ紙の受講証明証を発行いたします。

5. 参加単位

1) 日本耳鼻咽喉科頭頸部外科学会単位
本学会参加登録によって2単位取得可能です。
2) 日本耳鼻咽喉科頭頸部外科学会専門医領域講習単位・専門医共通講習単位
本総会では専門医更新に必要な領域講習，共通講習が下記の日程で行われます。
取得可能単位は耳鼻咽喉科専門医領域講習1単位（上限2単位），専門医共通講習各1単位（上限なし）
取得できる認定講習会開催日時は下記のとおりです。

【耳鼻咽喉科専門医領域講習】
10月13日（木） 10:20～11:50 第1会場
シンポジウム1 嗅覚障害 研究最前線
10月13日（木） 10:20～11:50 第2会場
シンポジウム2 内視鏡下鼻副鼻腔手術の工夫
10月14日（金） 8:30～10:00 第1会場
シンポジウム4 アレルギー性鼻炎診療の最先端
10月14日（金） 8:30～10:00 第2会場
シンポジウム6 鼻科領域の難治性疾患の診断と最新治療
10月15日（土） 8:30～10:00 第1会場
シンポジウム7 遺伝性出血性毛細血管拡張症
10月15日（土） 8:30～10:00 第2会場
シンポジウム9 新世紀の慢性副鼻腔炎治療（ECRS中心）
10月15日（土） 10:10～11:40 第2会場
シンポジウム10 鼻閉と睡眠～系統発生学から管楽器演奏まで～

【専門医共通講習】
10月13日（木） 16:50～17:50 第1会場
医療安全：安全な鼻副鼻腔内視鏡手術
10月14日（金） 15:50～16:50 第1会場
医療倫理：医の倫理から医学の倫理へ：機械論的世界観がもたらす未来の医療とその問題
10月15日（土） 10:10～11:40 第1会場
感染症：シンポジウム8 ウイズコロナ，ポストコロナの鼻科診療

6. ランチョンセミナー

整理券配布はございません。

ランチョンセミナー，イブニングセミナー，スポンサードセミナーについては，後日オンデマンド配信はありません。

7. 機器展示・書籍展示

日程：10月13日（木）10:20～18:00
　　10月14日（金）8:00～17:00
　　10月15日（土）8:00～15:00
会場：金沢市文化ホール　ホール棟　1F ホワイエ

8. ドリンクコーナー

10月13日（木）～10月15日（土）
会場：金沢ニューグランドホテル 4F　ロビー

9. 施設内のインターネット環境について（Wi-Fi）

金沢市文化ホール，金沢ニューグランドホテルではFREE Wi-Fiを使用できます。
当日会場にてSSIDとPWをご案内します。

10. クローク

会場：金沢ニューグランドホテル　4F　特設クローク

11. 会期中の問い合わせ先

株式会社　協同コンベンションサービス
TEL　　080-3592-3750
E-mail　jrs61@kyodo-cs.com

12. その他

1）会場内では，携帯電話をマナーモードに設定してください。
2）会場内は全館禁煙です。
3）文化ホール内は，ロビーでの水分補給を除き，飲食は禁止です。
4）事務局の許可の無い掲示・展示・印刷物の配布・録音・写真撮影・ビデオ撮影は固くお断りいたします。

講演者・司会の方へ

感染状況などの事情により，急遽現地での発表や司会ができなくなった場合は下記までご連絡ください。

株式会社　協同コンベンションサービス
TEL　　080-3592-3750
E-mail　jrs61@kyodo-cs.com

1. 特別企画演題の講演者・司会の方へ

1）講演時間
セッションにより異なります。別途ご連絡をしておりますのでご確認ください。

2）機材
PC発表（1面）に限ります。35 mmスライドによる発表はできません。詳細は一般演題（口演発表）の項をご参照ください。

3）進行
講演者は，講演開始10分前までに次演者席にお着きください。
司会の進行のもと講演を行ってください。
司会の先生は，セッション開始10分前までに次座長席にお着きください。
開始の合図が入り次第登壇し，セッションを開始してください。また，時間厳守にご協力をお願いいたします。

2. 一般演題（口演発表）の演者・座長の方へ

1）発表時間
発表7分・討論3分。時間厳守でお願いいたします。

2）機材
PC発表（1面）に限ります。35 mmスライド等のフィルム素材，mini-DV，VHS等のアナログテープ素材，ブルーレイディスクでの発表はできません。

3）受付及びデータ保存方法
・演者の方は，発表開始30分前までに，USBメモリに保存した発表データを各自でご持参の上，PC受付でデータチェックをしてください。
・万一に備え，バックアップ用データ（USBメモリに保存したもの）もご持参ください。
・事務局で用意しております，PCのOSはWindows 10 PowerPointのバージョンはPPT2010，PPT2013，PPT2019です。
・フォントはWindows標準フォントをご使用ください。特殊フォントには対応しておりませんのでご了承ください。
・動画をご使用される場合はPC本体をお持ち込みくだい。

4）発表データの受付
総会当日に発表データの受付を行います。セッション開始30分前までにPC受付にて，発表データの試写ならびに受付をお済ませください。

受付時間

10月13日（木）9:00～18:00

10月14日（金）8:00～17:00

10月15日（土）8:00～15:30

受付場所

金沢市文化ホール　ホール棟　1F　ホワイエ 第1会場発表者のみ

金沢ニューグランドホテル 4F ホワイエ 第2～第5会場発表者のみ（相生横）

3. 一般演題（ポスター発表）の演者・座長の方へ

＜展示要領＞

・ポスター貼付の前にポスター受付にお越しください。貼付用の押しピンをお渡しいたします。

・ポスターパネルは右図の要領で準備します。横90 cm×縦210 cm（発表スペース 横90 cm×縦180 cm）

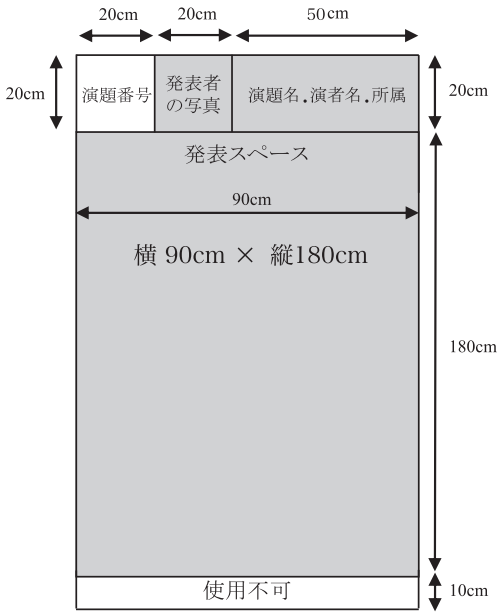

・演題番号は，事務局でポスターパネルに表示しています。
演題番号が隠れないように「発表者の写真」「演題名・演者名・所属」「発表内容」をご用意ください。

・ポスターは押しピンでしっかり留めてください。押しピンは事務局で準備します。

・貼付日時　10月13日（木）10:00～12:00
撤去日時　10月14日（金）18:00～19:00

・撤去されないポスターは事務局で処分いたします。

＜発表要領＞

セッション日時：10月14日（金）17:00～18:00

発表時間：5分（発表3分，質疑応答2分）

ポスター会場：文化ホール　会議棟3F　大会議室

・発表前にポスター受付にお越しください。発表者用のリボンをお渡しいたします。

・発表時間を必ずご確認ください。

・演者はセッション（当該群）開始10分前にポスターパネル前で待機してください。

・座長の進行のもと時間厳守でお願いいたします。

4. 次の指針，ガイドラインを遵守するようお願いいたします。

1）「症例報告を含む医学論文及び学会研究会発表における患者プライバシー保護に関する指針」（外科関連学会協議会）

2）「疫学研究に関する倫理指針」（文部科学省，厚生労働省）

3）「臨床研究に関する倫理指針」（厚生労働省）

4）「動物実験の適正な実施に向けたガイドライン」（日本学術会議）

5）臨床研究の利益相反（conflict of interest: COI）に関する指針

Web開催のご案内

Web開催会期：2022年10月31日（月）12:00～11月30日（水）
URL：http://www.jrs.umin.jp/61st/
参 加 受 付：2022年11月30日（水）まで
10月16日（日）以降11月30日（水）までの受付はWeb参加のみ可能です。

1. 参加登録方法

当HP（http://www.jrs.umin.jp/61st/）の「参加登録」のボタンよりお進みいただき，必要事項の入力と参加費の支払いをカード決済でお済ませください。

参加登録が完了された先生方には，利用登録完了のご案内とオンデマンド視聴用のIDとパスワードをご登録いただいたメール宛に送信いたします。

このIDとパスワードを使い，Web開催学会期間中にWebサイトからログインしてください。

なお，今回のWeb開催の学会参加申込はオンラインによる受付のみとし，決済方法はクレジットカードのみとさせていただきます。ご利用いただけるカードはVisa, MasterCard，JCB，AMEX，Diners Clubの5ブランドです。

2. 取り消しについて

お申し込み後の取り消しについてはいかなる理由があってもお受けできません。

3. オンデマンド視聴方法

Web開催会期中（2022年10月31日（月）12:00～11月30日（水））にホームページの「Web開催ログイン」ボタンからログインしてください。

視聴には参加登録時に発行されるIDとパスワードが必要です。

4. オンデマンド配信されるセッションについて

オンデマンドでは下記のセッションが視聴可能です。
（現地開催に参加された方も後日開催されるWeb学会のご視聴が可能です）

【第61回日本鼻科学会総会・学術講演会】
特別講演・招待講演・会長講演・特別企画「海外留学のすすめ」
Presidential lecture of KRS, TRS
日韓台シンポジウム1・2
専門医共通講習
シンポジウム1～10
基礎ハンズオンセミナー

5. 日本耳鼻咽喉科頭頸部外科学会専門医制度

Web開催のみ参加の方も，参加単位，領域／共通講習単位ともに，Web上でご取得いただけます。

I. 登録システム

参加登録される際に，お名前，フリガナ，ご所属，日耳鼻会員番号を入力していただきます。単位付与の判定に必須の項目ですのでお間違いのないようご入力ください。入力ミスにより単位が付与されなかった場合の保証はいたしませんのでご注意ください。

II. 学会参加登録

日本耳鼻咽喉科頭頸部外科学会専門医制度の「関連する学会」（2単位）に認定されています。Web開催学会参加登録を済ませた方に，個別に発行されるIDとパスワードでログインしてご視聴ください。ログインの履歴をもって参加登録の単位付与を行います。

III. 耳鼻咽喉科専門医領域講習

Web開催サイト内の領域講習をクリックし，ご視聴ください。
ご視聴時にID，パスワード，ログイン時間を記録させていただきます。
講習動画は，早送り，巻き戻し等が出来ないように制御してあります。
講習を最初から最後まで視聴できるお時間のある時にご視聴ください。
講習動画が終わると，「受講終了ボタン」が現れますので，これをクリックし，「受講証明書控」を必ずダウンロードしてください。受講証明書控えをダウンロードした時間をもって，動画を全てご視聴したログアウトの時間として記録させていただきます。
ログインからログアウトまでの時間が動画再生時間以上であることを確認し，単位を付与いたします。
ログインだけでは単位付与になりませんのでご注意ください。
日耳鼻の会員専用ページ（マイページ）に単位が反映されるまでには，しばらく時間がかかりますが，単位付与を確認するまで「受講証明書控」はご保管いただきますようお願いいたします。

IV. 専門医共通講習

Web開催サイト内の共通講習をクリックし，ご視聴ください。
ご視聴時にID，パスワード，ログイン時間を記録させていただきます。
講習動画は，早送り，巻き戻し等が出来ないように制御してあります。
講習を最初から最後まで視聴できるお時間のある時にご視聴ください。
講習動画終了後には「受講テスト」をお受けください。Eラーニング形式で5問あります。正答が4問以上（80%）で受講終了となります。なお，Eラーニングテストは何度でも受け直すことが可能です。終了時には「受講証明書控え」を必ずダウンロードし保管してください。

ログインの時間からログアウトまでの時間が動画再生時間以上であることと，80%以上のテストの正解率であることを確認し，単位を付与いたします。
ログインだけでは単位付与されませんのでご注意ください。
日耳鼻の会員専用ページ（マイページ）に単位が反映されるまでには，しばらく時間がかかりますが，単位付与を確認するまで「受講証明書控え」は保管いただきますようお願いいたします。

6. その他

講演動画のダウンロード・スクリーンショット・撮影・録音はご遠慮ください。

7. 個人情報の取扱について

登録時にお預かりする個人情報は，第61回日本鼻科学会総会・学術講演会の運営に関連する業務遂行の目的にのみ利用いたします。

8. 推奨ブラウザ

Edge / Firefox / Chrome / Safari（for Mac）の各最新版
（Internet Explorerには対応しておりません。）

9. Web開催サポートデスク

［システムサポート］
ジャックビーンズ　担当：横山達也
TEL　：055-233-4580
E-Mail：tatsuya@jackbeans.co.jp

総会行事のご案内

理事会

日程：10月13日（木）7:00～9:00
会場：金沢ニューグランドホテル 3F パラッツォ

代議員会（総会）

日程：10月13日（木）9:00～10:00
会場：金沢ニューグランドホテル　4F 金扇

会員懇親会

新型コロナウイルス感染拡大防止のため，中止いたします。
ご理解，ご了承の程，宜しくお願い申し上げます。

利益相反

開示対象

本学会で口頭発表およびポスター発表をする筆頭演者と共同演者は，全ての利益相反（COI）状態について自己申告による開示が必要です。本学会における利益相反（COI）についての指針は，日本耳鼻咽喉科頭頸部外科学会が定めたものを準用しています。

下記のURLから指針・細則をご確認いただき，利益相反（COI）発表スライドにて開示してください。

利益相反（COI）開示のご案内
（http://www.jibika.or.jp/members/iinkaikara/about_coi.html）

学術講演会口頭発表・ポスター発表におけるCOIの開示例（日本耳鼻咽喉科頭頸部外科学会のものを提示いたします。日本鼻科学会と記載して転用してください。）
（http://www.jibika.or.jp/members/iinkaikara/file/about_coi_case.ppt）

会場案内図（金沢市文化ホール，金沢ニューグランドホテル）

飛行機/鉄道

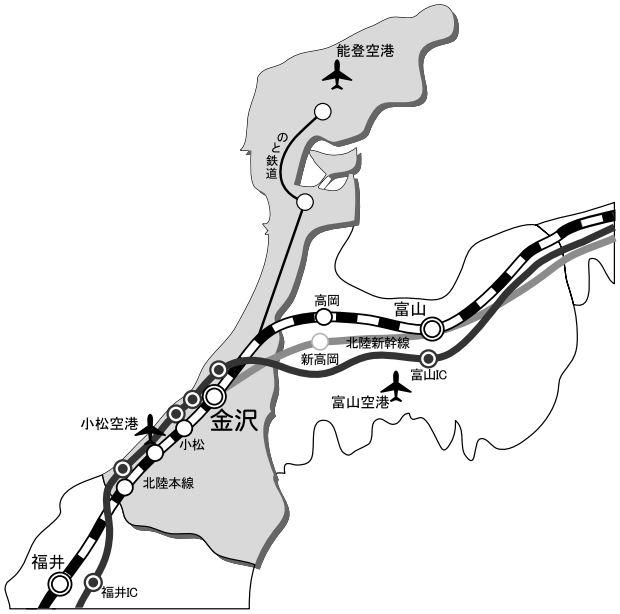

飛行機（小松空港着）

札幌から・・・・・約１時間30分
東京から・・・・・約１時間
福岡から・・・・・約１時間20分
沖縄から・・・・・約２時間10分
小松空港から金沢駅前行き空港バスに乗り
約40分で金沢駅到着

鉄道（ＪＲ金沢駅着）

東京から・・・・・約２時間30分
北陸新幹線「かがやき」利用

大阪から・・・・・約２時間30分
「サンダーバード」利用

名古屋から・・・・・約２時間30分
東海道新幹線（米原のりかえ）利用 「ひかり」→「しらさぎ」

市内アクセス

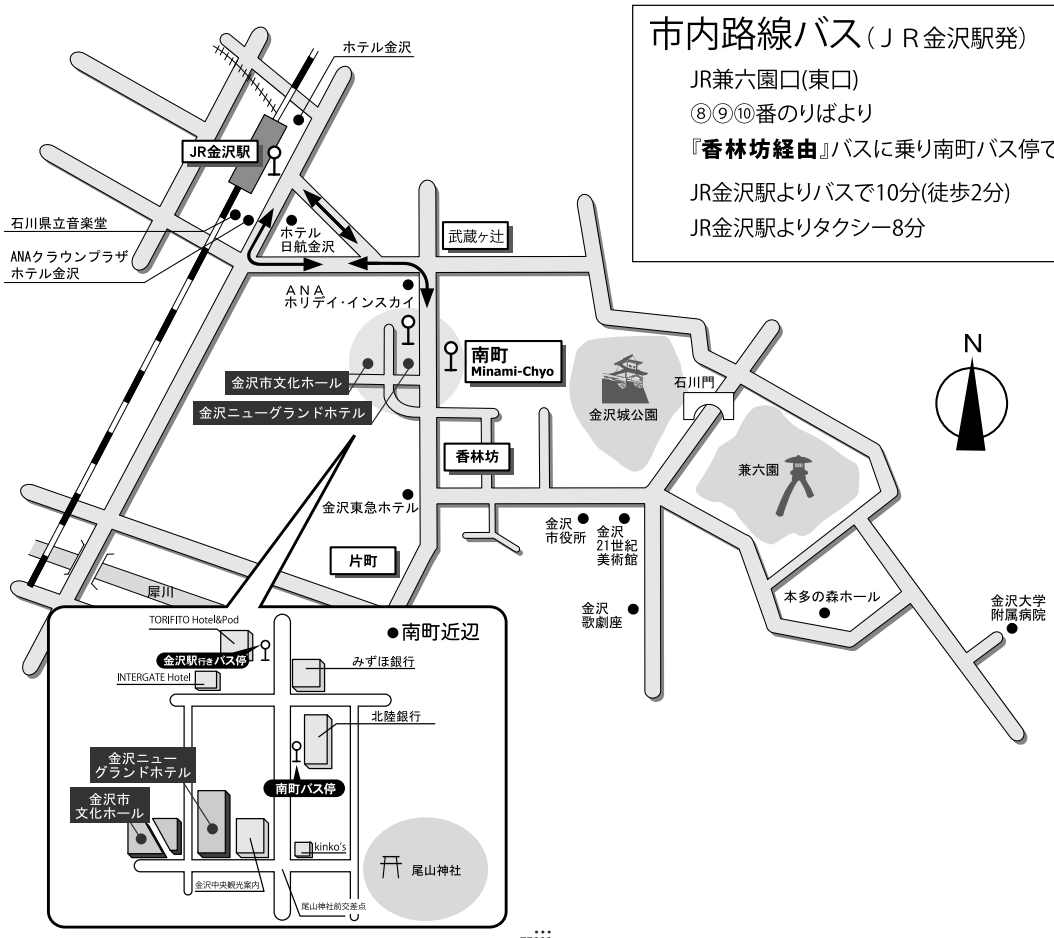

市内路線バス（ＪＲ金沢駅発）

JR兼六園口(東口)
⑧⑨⑩番のりばより
『**香林坊経由**』バスに乗り南町バス停で下車

JR金沢駅よりバスで10分(徒歩2分)
JR金沢駅よりタクシー8分

会場配置図

金沢市
文化ホール

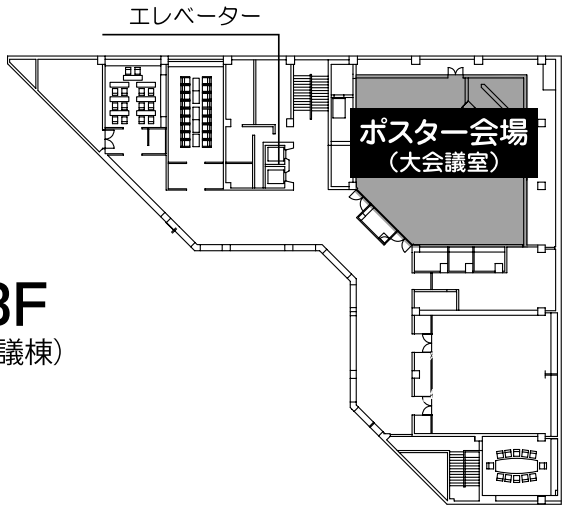

3F
（会議棟）

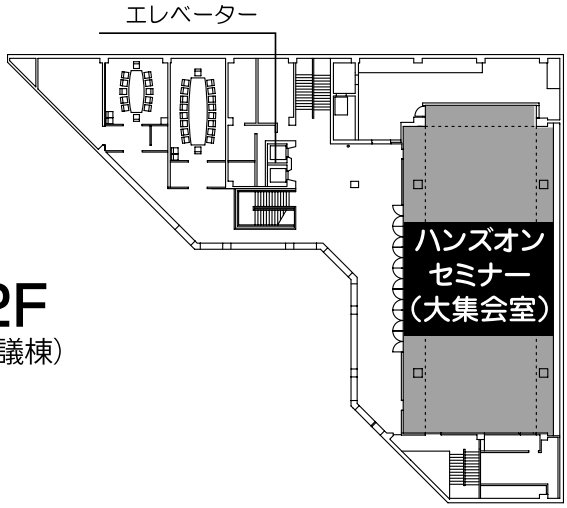

2F
（会議棟）

1F

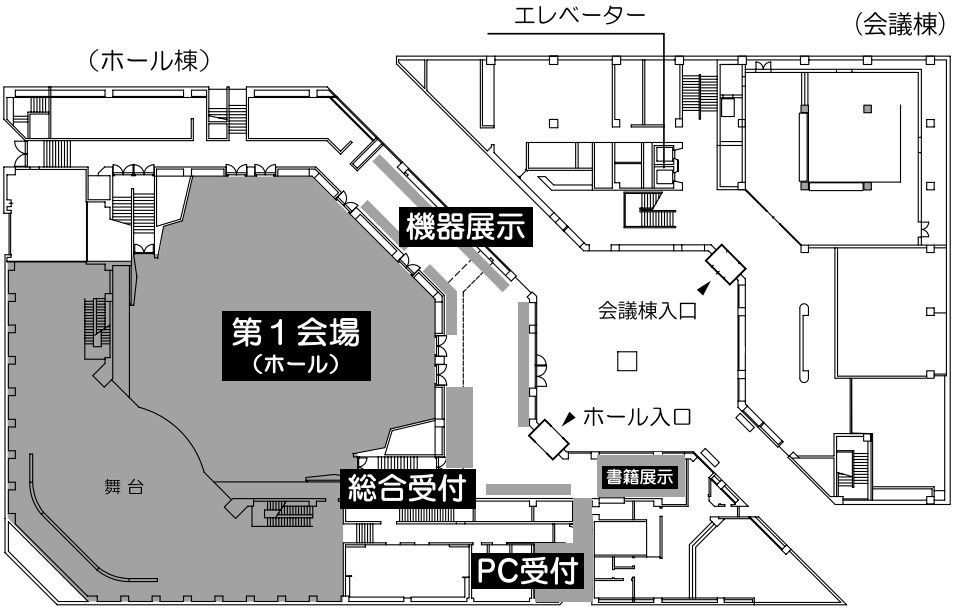

会場配置図

金沢
ニューグランドホテル

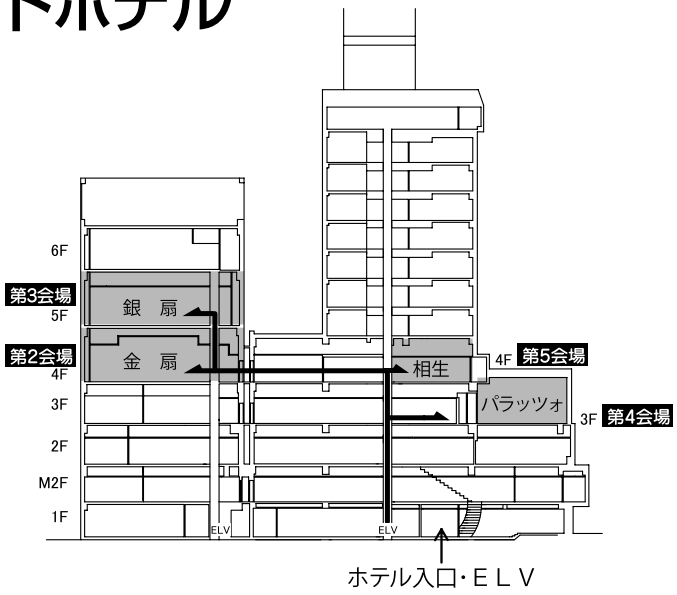

パレス
5F

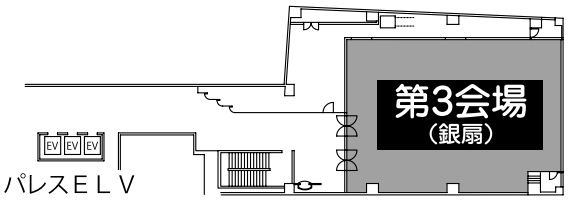

パレス
4F

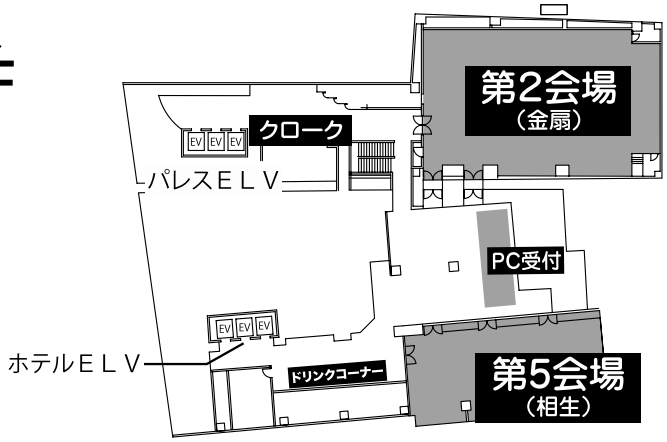

ホテル
3F

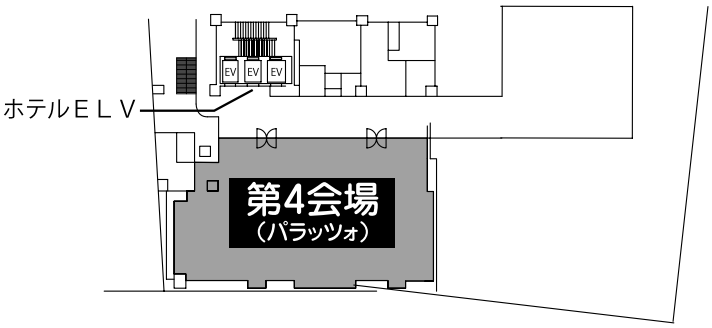

令和4年10月13日（木）

	第1会場	第2会場	第3会場	第4会場	第5会場	ポスター会場	ハンズオン会場	機器展示・書籍展示
	文化ホール ホール棟 1F ホール	金沢ニューグランドホテル 4F 金扇	金沢ニューグランドホテル 5F 銀扇	金沢ニューグランドホテル 3F パラッツォ	金沢ニューグランドホテル 4F 相生	文化ホール 会議棟 3F 大会議室	文化ホール 会議棟 2F 大集会室	文化ホール ホール棟 1F ホワイエ
8：00				7：00～9：00 日本鼻科学会 理事会				
9：00		9：00～10：00 代議員会						
10：00	開会の辞							
	［専門医領域講習］ 10：20～11：50 シンポジウム1 嗅覚障害　研究最前線 司会：池田勝久 丹生健一 シンポジスト： 都築建三 小林正佳 志賀英明 近藤健二	［専門医領域講習］ 10：20～11：50 シンポジウム2 内視鏡下鼻副鼻腔手術の工夫 司会：鴻　信義 和田弘太 シンポジスト： 牧原靖一郎 武田鉄平 花澤豊行 八尾　亨 高林宏輔	10：20～11：00 O-1群：頭蓋底1 座長：安松隆治 中川隆之 （O-1～O-8）	10：20～11：00 O-6群：鼻副鼻腔嚢胞・異物 座長：堀井　新 松本文彦 （O-28～O-31）	10：20～11：00 O-11群：真菌症1 座長：後藤　穣 塚谷才明 （O-55～O-58）	ポスター貼付		機器展示
11：00			11：00～11：50 O-2群：頭蓋底2 座長：鈴木幹男 田中秀峰 （O-5～O-9）	11：00～11：50 O-7群：悪性腫瘍1 座長：大上研二 倉富勇一郎 （O-32～O-36）	11：00～11：50 O-12群：真菌症2 座長：岩井　大 堤　剛 （O-59～O-63）			
12：00		12：00～13：00 ランチョンセミナー1 ESSにおける一歩進んだナビゲーションシステムの活用 司会：森　恵莉 演者：郷　雅誠・ 牧原靖一郎 共催：日本ストライカー株式会社	12：00～13：00 ランチョンセミナー2 リアルワールドデータから考える鼻茸を伴う慢性鼻副鼻腔炎マネジメント 司会：春名眞一 演者：吉川　衛 共催：サノフィ株式会社	12：00～13：00 ランチョンセミナー3 上気道難治性好酸球性炎症の下気道病変に及ぼす影響―その病態とマネージメント― 司会：清水猛史 演者：太田伸男 共催：杏林製薬株式会社	12：00～13：00 ランチョンセミナー4 嗅覚障害への他科からのアプローチ 司会：洲崎春海 演者：森本茂人・ 仙石錬平 共催：第一薬品産業株式会社	ポスター供覧		
13：00	13：10～14：00 Invited lecture Chairperson: Hideyuki Kawauchi Speaker: Dilyana Vicheva							
14：00	14：00～14：40 Presidential lecture Chairperson: Shin-ichi Haruna Speaker: Seung-Heon Shin, Te-Huei Yeh							
15：00	14：40～15：40 JKT symposium 1 Olfactory training Chairperson: Fumino Okutani, Jin Kook Kim Speaker: Fumino Okutani, Jin Kook Kim, Kai-Li Liang	14：40～16：10 シンポジウム3 内視鏡下前頭蓋底手術―適応と限界― 司会：吉崎智一 花澤豊行 シンポジスト： 花澤豊行 小林正佳 田中秀峰 菊地正弘	14：40～15：50 O-3群：手術手技1 座長：小林一女 比野平恭之 （O-10～O-16）	14：40～15：40 O-8群：悪性腫瘍2 座長：折田頼尚 三澤　清 （O-37～O-42）	14：40～15：40 O-13群：外傷 座長：飯村慈朗 山下昌信 （O-64～O-69）	ポスター供覧		機器展示
16：00	15：40～16：40 特別企画 海外留学のすすめ 司会：三輪高喜 森　恵莉 演者：中西清香 関根瑠美 コメンテーター： Richard M Costanzo Thomas Hummel	16：10～17：10 スポンサードセミナー Trans-nasal endoscopic route to the skull base: the coronal approach Chairperson: Nobuyoshi Otori Speaker: Tae-Bin Won Sponsor: Medtronic Japan	15：50～16：50 O-4群：手術手技2 座長：鈴木雅明 中島逸男 （O-17～O-22）	15：40～16：40 O-9群：悪性腫瘍3 座長：近松一朗 塚原清彰 （O-43～O-48）	15：40～16：40 O-14群：血瘤腫 座長：小川　洋 阪上雅史 （O-70～O-75）		15：00～18：00 基礎ハンズオンセミナー （SPIO医学教育事業助成）	
17：00	16：50～17：50 ［専門医共通講習（医療安全）］ 安全に鼻副鼻腔手術を行うために―手順と心得を考える 司会：友田幸一 演者：朝子幹也		16：50～17：40 O-5群：鼻副鼻腔炎研究1 座長：北村嘉章 坂田俊文 （O-23～O-27）	16：40～17：40 O-10群：悪性腫瘍4 座長：小川武則 志賀清人 （O-49～O-54）	16：40～17：20 O-15群：鼻出血・HHT 座長：河田　了 端山昌樹 （O-76～O-79）			
18：00								

令和4年10月14日（金）

	第1会場	第2会場	第3会場	第4会場	第5会場	ポスター会場	ハンズオン会場	機器展示・書籍展示
	文化ホール ホール棟 1F ホール	金沢ニューグランドホテル 4F 金扇	金沢ニューグランドホテル 5F 銀扇	金沢ニューグランドホテル 3F パラッツォ	金沢ニューグランドホテル 4F 相生	文化ホール 会議棟 3F 大会議室	文化ホール 会議棟 2F 大集会室	文化ホール ホール棟 1F ホワイエ
8：00								機器展示
9：00	8：30～10：00 ［専門医領域講習］ シンポジウム4 アレルギー性鼻炎診療の最先端 司会：太田伸男 山田武千代 シンポジスト： 坂下雅文 米倉修二 荻野枝里子 御厨剛史 富澤宏基	8：30～10：00 ［専門医領域講習］ シンポジウム6 鼻科領域の難治性疾患の診断と最新治療 司会：原渕保明 竹内万彦 シンポジスト： 上田航毅 秋山貢佐 梅本真吾 谷向由佳 熊井琢美	8：30～9：40 International Session 1 Chairperson: Kimihiro Okubo, Chang-Hoon Kim Speakers: Xirun Zhao, Yun-Ting Chao, Ching-Hung Hsieh, Hyung-Ju Cho, Yen-Hui Lee, Yen-Ting Lu, Mikiya Asako	8：30～9：40 O-17群：好酸球性鼻副鼻腔炎　生物学的製剤1 座長：松原　篤 吉田尚弘 （O-100, O-86～O-91）	8：30～9：20 O-21群：鼻副鼻腔炎研究2 座長：高林哲司 中丸裕爾 （O-110～O-113）	ポスター供覧	9：00～12：40 臨床ハンズオンセミナー ベーシックコース/アドバンスコース （SPIO医学教育事業助成）	
10：00			9：40～10：40 International Session 2 Chairperson: Mikiya Asako, Chih-Jaan Tai Speakers: Yi-Tsen Lin, Chien-Fu Yeh, Takeshi Ishino, Kota Takemoto, Aiko Oka, Rong-San Jiang	9：40～10：40 O-18群：好酸球性鼻副鼻腔炎　生物学的製剤2 座長：出島健司 松岡伴和 （O-92～O-97）	9：20～10：10 O-22群：鼻副鼻腔炎研究3 座長：保富宗城 三輪正人 （O-115～O-119）			
11：00	10：10～11：40 シンポジウム5 新世紀女性力 ―女性の活躍推進による学会の発展を目指して― 司会：野中　学 吉川　衛 シンポジスト： 川島佳代子 増田佐和子 高畑淳子 比嘉朋代 中野光花	10：10～11：40 鼻腔生理学フォーラム 司会：中田誠一 中村陽祐 演者：大木幹文 飯村慈朗 木村文美 共催：ニールメッド株式会社 フィンガルリンク株式会社	10：40～11：40 JKT symposium 2 Type2 Rhinosinusitis Chairperson: Mitsuhiro Okano, Jiang, Rong-San Speakers: Tsuguhisa Nakayama, Chih-Jaan Tai, Dae Woo Kim	10：40～11：40 O-19群：好酸球性鼻副鼻腔炎　生物学的製剤3 座長：鈴木元彦 田渕経司 （O-98～O-99, O-101～O-103, O-198）	10：10～11：10 O-23群：手術機器・材料 座長：折舘伸彦 鈴木正志 （O-120～O-125）			
12：00		11：50～12：50 ランチョンセミナー5 次世代リーダーから学ぶESS～より安全な手術を目指したTips＆Pitfalls～ 司会：川内秀之 演者：井　泰貴・武田鉄平・井之口豪 共催：日本メドトロニック株式会社	11：50～12：50 ランチョンセミナー6 秋からの鼻炎症状：病態生理と治療戦略 司会：櫻井大樹 演者：近藤健二 共催：大鵬薬品工業株式会社/Meiji Seika ファルマ株式会社	11：50～12：50 ランチョンセミナー7 鼻茸を伴う慢性副鼻腔炎治療 ―新たな治療選択肢をどう活かすか― 司会：山田武千代 演者：中丸裕爾・平野康次郎 共催：サノフィ株式会社	11：50～12：50 ランチョンセミナー8 内視鏡下鼻副鼻腔手術と術後管理 司会：竹野幸夫 演者：中川隆之・柳　徳浩 共催：株式会社名優			
13：00		13：00～13：10 日本鼻科学会優秀論文賞授賞式 司会：竹内万彦						
14：00	13：10～14：00 日本鼻科学会賞授賞式・記念講演 司会：春名眞一 演者：中山次久 意元義政 14：00～14：40 会長講演 嗅覚障害研究 Bench to clinic and back 司会：吉川　俊 演者：三輪高喜						13：30～17：10 臨床ハンズオンセミナー ベーシックコース/アドバンスコース （SPIO医学教育事業助成）	
15：00	14：40～15：40 特別講演 ヒトの嗅覚を科学する：遺伝子，記憶，生理，心理 司会：村上信五 演者：東原和成							
16：00	15：50～16：50 ［専門医共通講習（医療倫理）］ 医の倫理から医学の倫理へ：機械論的世界観がもたらす未来の医療とその問題 司会：岡本美孝 演者：本田康二郎	15：50～16：50 イブニングセミナー アレルギー性鼻炎治療の新機軸 司会：竹中　洋 演者：米倉修二・坂下雅文 共催：田辺三菱製薬株式会社/帝國製薬株式会社	15：50～16：50 O-16群：嗅覚障害1 座長：石丸　正 坂本達則 （O-80～O-85）	15：50～16：50 O-20群：好酸球性鼻副鼻腔炎　手術 座長：八尾　亨 松脇由典 （O-104～O-109）				
17：00						17：00～18：00 ポスター発表		
18：00						ポスター撤去		
19：00								

令和4年10月15日（土）

	第1会場	第2会場	第3会場	第4会場	第5会場	ポスター会場	ハンズオン会場	機器展示・書籍展示
	文化ホール ホール棟 1F ホール	金沢ニューグランドホテル 4F 金扇	金沢ニューグランドホテル 5F 銀扇	金沢ニューグランドホテル 3F パラッツォ	金沢ニューグランドホテル 4F 相生	文化ホール 会議棟 3F 大会議室	文化ホール 会議棟 2F 大集会室	文化ホール ホール棟 1F ホワイエ
8：00								機器展示
9：00	8：30～10：00 [専門医領域講習] シンポジウム7 遺伝性出血性毛細血管拡張症 司会：竹野幸夫 寺田哲也 シンポジスト： 小宮山雅樹 市村恵一 端山昌樹 新井田要	8：30～10：00 [専門医領域講習] シンポジウム9 新世紀の慢性副鼻腔炎治療（ECRS中心） 司会：藤枝重治 清水猛史 シンポジスト： 川北憲人 中山次久 木戸口正典 平野康次郎	8：30～9：20 O-26群：好酸球性鼻副鼻腔炎　臨床 座長：松根彰志 室野重之 （O-138～O-142）	8：30～9：20 O-31群：嗅覚障害2 座長：太田　康 工　穣 （O-172～O-176）	8：30～9：30 O-38群：眼窩内病変 座長：金澤丈治 山下　拓 （O-206～O-211）			
10：00	10：10～11：40 [専門医共通講習（感染症）] シンポジウム8 ウイズコロナ、ポストコロナの鼻科診療 司会：黒野祐一 近藤健二 シンポジスト： 四柳　宏 木村百合香 兵　行義 森　恵莉	10：10～11：40 [専門医領域講習] シンポジウム10 鼻閉と睡眠～系統発生学から管楽器演奏まで～（仮） 司会：中田誠一 原　浩貴 シンポジスト： 中島逸男 本間あや 稲田紘也 酒井あや 三宅宏徳	9：20～10：30 O-27群：若手優秀発表賞・鼻副鼻腔腫瘍 座長：曽根三千彦 松浦一登 （O-143～O-149） 10：30～11：40 O-28群：若手優秀発表賞・嗅覚 座長：伊藤真人 山岨達也 （O-150～O-156）	9：20～10：00 O-32群：嗅覚障害3 座長：大島猛史 奥谷文乃 （O-177～O-180） 10：00～10：50 O-33群：鼻中隔手術1 座長：鈴木秀明 児玉　悟 （O-181～O-185） 10：50～11：40 O-34群：鼻中隔手術2 座長：小澤宏之 小森　学 （O-186～O-190）	9：30～10：10 O-39群：DCR 座長：池田浩己 将積日出夫 （O-212～O-215） 10：10～11：10 O-40群：画像・評価・トレーニング 座長：北原　糺 阪本浩一 （O-216～O-221）			
11：00								
12：00		11：50～12：50 ランチョンセミナー9 アレルギー性鼻炎に対する舌下免疫療法 司会：朝子幹也 演者：川島佳代子・湯田厚司 共催：鳥居薬品株式会社	11：50～12：50 ランチョンセミナー10 エキスパートに学ぶESS手技上達のPoint～最新内視鏡システムで見るESSの世界～ 司会：森山　寛 演者：田中秀峰・古川　衛 共催：オリンパス株式会社	11：50～12：50 ランチョンセミナー11 アレルギー性鼻炎に対する局所薬アップデート～抗ヒスタミン薬からセルロースまで～ 司会：松根彰志 演者：岡野光博 共催：セオリアファーマ株式会社	11：50～12：50 ランチョンセミナー12 アレルギー性鼻炎における抗ヒスタミン薬の活用とトピックス 司会：藤枝重治 演者：洲崎勲夫 共催：久光製薬株式会社			
13：00	13：00～13：50 International Sssion 3 Chairperson: Tetsuji Sanuki, Ji Yun Choi Speakers: Dong-Young Kim, Kun Hee Lee, Ji Yun Choi, Yu Wen Huang, Tae Hoon Lee 13：50～14：30 International Sssion 4 Chairperson: Hirotaka Hara, Ming-Ying Lan Speakers: Chan Soon Park, Woo Yong Bae, Ming-Ying Lan, Sheng-Kai Huang	13：00～14：00 O-24群：アレルギー性鼻炎舌下免疫療法 座長：濱田聡子 湯田厚司 （O-126～O-131） 14：00～15：00 O-25群：アレルギー性鼻炎基礎 座長：櫻井大樹 田中康広 （O-132～O-137）	13：00～14：10 O-29群：若手優秀発表賞・鼻副鼻腔炎 座長：香取幸夫 兵頭政光 （O-157～O-163） 14：10～15：30 O-30群：鼻副鼻腔炎　症例 座長：高野賢一 安田　誠 （O-164～O-171）	13：00～13：50 O-35群：嗅覚障害4 座長：志賀英明 山下裕司 （O-191～O-195） 13：50～14：30 O-36群：嗅覚障害5 座長：神田　晃 愛場庸雅 （O-196～O-197, O-199～O-200） 14：30～15：20 O-37群：嗅覚障害6 座長：欠畑誠治 都築建三 （O-201～O-205）	13：00～14：00 O-41群：良性腫瘍1 座長：藤本保志 本間明宏 （O-222～O-227） 14：00～14：50 O-42群：良性腫瘍2 座長：熊井良彦 山下　勝 （O-228～O-232）			
14：00								
15：00	14:30～14:50 会長指定講演 線毛機能不全症候群の診断基準 司会：三輪高喜 演者：竹内万彦		閉会式・若手表彰					
16：00	16：00～17：30 市民公開講座 潤いのある暮らしは健康な鼻と耳から 鼻から考える私たちの健康～時代と共に変化する鼻の疾患～ 司会：藤枝重治 演者：高林哲司 コンサート 演奏：メディカル・オーケストラ金沢							
17：00								
18：00								

令和4年10月14日（金）

	ポスター会場	ポスター会場	ポスター会場	ポスター会場	ポスター会場	ポスター会場
	文化ホール　会議棟					
17：00	17：00～17：30 **P-1群** **良性腫瘍1** 座長：古川まどか 渡邊　毅 （P-1～ P-6）	17：00～17：25 **P-3群** **悪性腫瘍** 座長：北村守正 藤原和典 （P-12～ P-16）	17：00～17：25 **P-5群** **真菌症** 座長：假谷　伸 戸嶋一郎 （P-23～ P-27）	17：00～17：30 **P-7群** **合併症** 座長：上野貴雄 川島佳代子 （P-34～ P-39）	17：00～17：35 **P-9群** **外傷・手術** 座長：石野岳志 小森正博 （P-46～ P-52）	17：00～17：30 **P-11群** **嗅覚・生理** 座長：柴田美雅 洲崎勲夫 （P-58～ P-63）
17：30	17：30～17：55 **P-2群** **良性腫瘍2** 座長：菊地　茂 中村陽祐 （P-7～ P-11）	17：25～17：55 **P-4群** **多発血管炎性肉芽腫症** 座長：青井典明 神前英明 （P-17～ P-22）	17：25～17：55 **P-6群** **免疫・アレルギー** 座長：坂下雅文 西池季隆 （P-28～ P-33）	17：30～18：00 **P-8群** **生物学的製剤** 座長：大塚康司 横井秀格 （P-40～ P-45）	17：35～18：00 **P-10群** **鼻出血** 座長：林　達哉 堀口茂俊 （P-53～ P-57）	17：30～17：55 **P-12群** **画像・嚢胞** 座長：五島史行 小林泰輔 （P-64～ P-68）
18：00						

第61回日本鼻科学会総会・学術講演会

令和4年10月13日（木）

第1会場：文化ホール ホール棟 1F ホール

シンポジウム1　嗅覚障害　研究最前線［専門医領域講習］　10:20～11:50

司会：池田　勝久（順天堂大学 名誉教授），丹生　健一（神戸大学）

S1-1　嗅覚障害の臨床的特徴 過去～現在～未来
都築　建三（兵庫医科大学　耳鼻咽喉科・頭頸部外科）

S1-2　神経性嗅覚障害の治療法開発研究
小林　正佳（三重大学　大学院医学系研究科　耳鼻咽喉科・頭頸部外科）

S1-3　オルファクトシンチグラフィから嗅覚再生研究へ
志賀　英明（金沢医科大学　耳鼻咽喉科）

S1-4　分子機構に基づいた嗅覚医学の新規診断・検査法の開発の試み
近藤　健二（東京大学医学部附属病院耳鼻咽喉科）

Room 1：文化ホール ホール棟 1F ホール

招待講演（Invited lecture）　13:10～14:00

IL　Pediatric Rhinosinusitis - strategy and management

Chairperson: Hideyuki Kawauchi (Shimane University)
Speaker: Dilyana Vicheva (Medical University of Plovdiv, Bulgaria)

Room 1：文化ホール ホール棟 1F ホール

Presidential lecture of KRS, TRS　14:00～14:40

Chairperson: Shin-ichi Haruna (President, JRS)

The effect of lidocaine-derivatives on survival and activation of human eosinophils

PL-1　The role of fungi in pathgenesis of chronic rhinosinusitis.
Seung-Heon Shin (President, KRS)

PL-2　Revision Endoscopic Sinus Surgery in Adults: A Population-Based Study in Taiwan
Te-Huei Yeh (President, TRS)

Room 1：文化ホール ホール棟 1F ホール

日韓台シンポジウム1（JKT symposium 1）　Olfactory training　14:40～15:40

Chairperson: Fumino Okutani (Kochi University, Japan),
Jin Kook Kim (Konkuk University Medical Center Konkuk University School of Medicine, Korea)

JKT1-1　Reversible Effects of Olfactory training
Fumino Okutani (Kochi University, Japan)

JKT1-2　The effect of olfactory training in patients with sensorineural and mixed type smell dysfunctions
Jin Kook Kim (Konkuk University Medical Center, Korea)

JKT1-3　The effect of olfactory training in patients with traumatic anosmia
Kai-Li Liang (Taichung Veterans General Hospital, Taiwan)

第1会場：文化ホール ホール棟 1F ホール

特別企画　海外留学のすすめ　15:40～16:40

司会：三輪　高喜（金沢医科大学），森　　恵莉（東京慈恵会医科大学）

SP-1　わたしのアメリカ留学
中西　清香（金沢市立病院　耳鼻咽喉科）

SP-2　留学の手引き（2021年のドイツ留学経験を踏まえて）
関根　瑠美（東京慈恵会医科大学附属第三病院　耳鼻咽喉科・頭頸部外科）

コメンテーター：Richard M Costanzo（Virginia Commonwealth University, USA），
Thomas Hummel（Technical University Dresden, Germany）

第1会場：文化ホール ホール棟 1F ホール

専門医共通講習（医療安全）　16:50～17:50

安全に鼻副鼻腔手術を行うために―手順と心得を考える

司会：友田　幸一（関西医科大学）
演者：朝子　幹也（関西医科大学総合医療センター　耳鼻咽喉科・頭頸部外科）

第2会場：金沢ニューグランドホテル 4F 金扇

シンポジウム2　内視鏡下鼻副鼻腔手術の工夫［専門医領域講習］

10:20～11:50

司会：鴻　　信義（東京慈恵会医科大学），和田　弘太（東邦大学医療センター大森病院）

S2-1　各種エナジーデバイスを用いた術野の最適化の工夫
牧原靖一郎（岡山大学 耳鼻咽喉・頭頸部外科）

S2-2　各種有茎粘膜弁を用いた頭蓋底再建および開窓部再狭窄予防
武田　鉄平（東京慈恵会医科大学大学　耳鼻咽喉科・頭頸部外科）

S2-3　反対側の鼻腔・副鼻腔からのアプローチ －眼窩/翼状突起，そしてー
花澤　豊行（千葉大学　耳鼻咽喉科・頭頸部腫瘍学）

S2-4　内視鏡下水中鼻科手術テクニックとその応用
八尾　　亨（金沢医科大学　耳鼻咽喉科）

S2-5　外傷手術に対するナビゲーションシステム使用の工夫
高林　宏輔（旭川赤十字病院　耳鼻咽喉科）

第2会場：金沢ニューグランドホテル 4F 金扇

ランチョンセミナー1　ESSにおける一歩進んだナビゲーションシステムの活用

12:00～13:00

共催：日本ストライカー株式会社

司会：森　　恵莉（東京慈恵会医科大学）

LS1-1　AR表示を活用した安全なESSの手術手技
鄭　　雅誠（東京慈恵会医科大学）

LS1-2　術前CTプランニングとARナビゲーション使用の実際
牧原靖一郎（岡山大学）

第2会場：金沢ニューグランドホテル 4F 金扇

シンポジウム3　内視鏡下前頭蓋底手術―適応と限界―　14:40～16:10

司会：吉崎　智一（金沢大学），花澤　豊行（千葉大学）

S3-1　経鼻内視鏡下前頭蓋底手術 －全体の流れについてー
花澤　豊行（千葉大学　耳鼻咽喉科・頭頸部腫瘍学）

S3-2　内視鏡下前頭蓋底手術 ～篩骨洞・眼窩から頭蓋底へ～
小林　正佳（三重大学　大学院医学系研究科　耳鼻咽喉科・頭頸部外科）

S3-3　前頭洞からの前頭蓋底切除
田中　秀峰（筑波大学医学医療系　耳鼻咽喉科）

S3-4　経鼻内視鏡下頭蓋底悪性腫瘍手術（蝶形骨洞から頭蓋内へ）
菊地　正弘（京都大学大学院医学研究科耳鼻咽喉科・頭頸部外科）

Room 2：金沢ニューグランドホテル 4F 金扇

スポンサードセミナー　16:10～17:10

Sponsor: Medtronic Japan

SS　Trans-nasal endoscopic route to the skull base: the coronal approach

Chairperson: Nobuyoshi Otori (Jikei University School of Medicine, Tokyo, Japan.)
Speaker: Tae-Bin Won (Department of Otorhinolaryngology-HNS, Seoul National University Bundang Hospital, Korea)

第3会場：金沢ニューグランドホテル 5F 銀扇

ランチョンセミナー2　12:00～13:00

共催：サノフィ株式会社

司会：春名　眞一（獨協医科大学，日本鼻科学会理事長）

LS2　リアルワールドデータから考える鼻茸を伴う慢性鼻副鼻腔炎マネジメント
吉川　衛（東邦大学医療センター大橋病院）

第4会場：金沢ニューグランドホテル 3F パラッツォ

ランチョンセミナー3　12:00～13:00

共催：杏林製薬株式会社

司会：清水　猛史（滋賀医科大学）

LS3　上気道難治性好酸球性炎症の下気道病変に及ぼす影響 ―その病態とマネージメント―
太田　伸男（東北医科薬科大学　耳鼻咽喉科）

第5会場：金沢ニューグランドホテル 4F 相生

ランチョンセミナー4　嗅覚障害への他科からのアプローチ　12:00～13:00

共催：第一薬品産業株式会社

司会：洲崎　春海（昭和大学　名誉教授）

LS4-1　フレイル・サルコペニアと嗅覚障害
森本　茂人（金沢医科大学　認知症センター）

LS4-2　パーキンソン病の嗅覚障害からわかること
仙石　錬平（東京慈恵会医大第三病院・脳神経内科）

ハンズオン会場：文化ホール　会議棟 2F 大集会室

基礎ハンズオンセミナー　15:00～18:00

鼻科基礎ハンズオンセミナー　SPIO医学教育事業助成

司会：意元　義政（福井大学　耳鼻咽喉科・頭頸部外科）

実技講習

『脂肪幹細胞移植の嗅神経再生への影響・組織学的，行動学的観察』石倉友子（金沢医科大学）

『免疫磁気分離法によるPBMCからヒトCD4+T細胞の分離』松山敏之（群馬大学）

ビデオ講習

『ヒト気道上皮細胞・線維芽細胞の培養法～ヒト鼻粘膜を用いた基礎実験に繋げる～』

『蛍光免疫染色法による鼻腔組織評価の実践』

『非脱灰硬組織凍結切片作製法の手技の基本とポイント』

『鼻腔組織からのRNA抽出とqPCR解析』

『末梢血や組織からの単球細胞分離方法（末梢血，鼻茸，口蓋扁桃）』

令和4年10月14日（金）

第1会場：文化ホール ホール棟 1F ホール

シンポジウム4　アレルギー性鼻炎診療の最先端［専門医領域講習］

8:30～10:00

司会：太田　伸男（東北医科薬科大学），山田武千代（秋田大学）

S4-1　増加するスギ花粉症予防の取組み～コロナ禍の疫学調査から社会実装へ～
坂下　雅文（福井大学　耳鼻咽喉科・頭頸部外科）

S4-2　ここまで進んだ！免疫療法
米倉　修二（千葉大学大学院医学研究院　耳鼻咽喉科・頭頸部腫瘍学）

S4-3　抗IgE抗体療法 その適応と実際
荻野枝里子（京都駅前耳鼻咽喉科アレルギー科クリニック）

S4-4　アレルギー性鼻炎の手術療法
御厨　剛史（社会医療法人天神会　古賀病院21）

S4-5　アレルギー性鼻炎の原因抗原と特異的IgEの局所解析の新たな展開
富澤　宏基（秋田大学医学部医学系研究科　耳鼻咽喉科・頭頸部外科）

第1会場：文化ホール ホール棟 1F ホール

シンポジウム5　新世紀女性力ー女性の活躍推進による学会の発展を目指してー

10:10～11:40

司会：野中　　学（東京女子医科大学），吉川　　衛（東邦大学医療センター大橋病院）

S5-1　鼻科学とダイバーシティ～魅力ある学問を伝えたい～
川島佳代子（大阪はびきの医療センター　耳鼻咽喉・頭頸部外科）

S5-2　女性の活躍に向けたエール
増田佐和子（国立病院機構三重病院　耳鼻咽喉科）

S5-3　青森県の現状から男女共同参画について考える
高畑　淳子（弘前大学耳鼻咽喉科学）

S5-4　耳鼻咽喉科女性医師を続ける環境を考える
比嘉　朋代（琉球大学医学研究科　耳鼻咽喉・頭頸部外科学講座）

S5-5　日本鼻科学会会員の男女共同参画に関する意識調査
中野　光花（東邦大学医療センター大橋病院　耳鼻咽喉科）

第1会場：文化ホール ホール棟 1F ホール

日本鼻科学会 優秀論文賞授賞式　13:00～13:10

司会：竹内　万彦（三重大学）
受賞者：三國谷由貴（八戸市立市民病院）
　　山本　圭祐（札幌医科大学）

第1会場：文化ホール ホール棟 1F ホール

日本鼻科学会賞受賞講演　13:10～14:00

司会：春名　眞一（日本鼻科学会　理事長／獨協医科大学）

SA-1　Phenotypes and inflammatory molecular endotypes of chronic rhinosinusitis
中山　次久（獨協医科大学 耳鼻咽喉・頭頸部外科）

SA-2　鼻副鼻腔type 2炎症の発症因子と増悪因子の解明
意元　義政（福井大学 耳鼻咽喉科・頭頸部外科学）

第1会場：文化ホール ホール棟 1F ホール

会長講演　14:00～14:40

嗅覚障害研究 Bench to clinic and back

司会：古川　　仭（金沢大学）
演者：三輪　高喜（金沢医科大学 耳鼻咽喉科学）

第1会場：文化ホール ホール棟 1F ホール

特別講演　14:40～15:40

ヒトの嗅覚を科学する：遺伝子，記憶，生理，心理

司会：村上　信五（名古屋市立大学医学部付属 東部医療センター）
演者：東原　和成（東京大学　大学院農学生命科学研究科）

第1会場：文化ホール ホール棟 1F ホール

専門医共通講習（医療倫理）　15:50～16:50

医の倫理から医学の倫理へ：機械論的世界観がもたらす未来の医療とその問題

司会：岡本　美孝（千葉労災病院 病院長）
演者：本田康二郎（金沢医科大学　人間科学領域医療人文学）

第2会場：金沢ニューグランドホテル 4F 金扇

シンポジウム6　鼻科領域の難治性疾患の診断と最新治療［専門医領域講習］

8:30～10:00

司会：竹内　万彦（三重大学），原渕　保明（北斗病院）

S6-1　線毛機能不全症候群
上田　航毅（三重大学　耳鼻咽喉科・頭頸部外科）

S6-2　浸潤性副鼻腔真菌症
秋山　貢佐（香川大学 耳鼻咽喉科学）

S6-3　抗TNF生物学的製剤関連副鼻腔炎
梅本　真吾（大分大学医学部　耳鼻咽喉科学）

S6-4　Tumefactive fibroinflammatory lesion of the head and neck
谷向　由佳（札幌医科大学　耳鼻咽喉科・頭頸部外科学）

S6-5　鼻性NK/T細胞リンパ腫
熊井　琢美（旭川医科大学 耳鼻咽喉科・頭頸部外科学）

第2会場：金沢ニューグランドホテル 4F 金扇

鼻腔生理学フォーラム　10:10～11:40

共催：ニールメッド株式会社／フィンガルリンク株式会社

司会：中村　陽祐（鳥取大学），中田　誠一（藤田医科大学　ばんたね病院）

NPF-1　外科手術および鼻腔洗浄療法に対する生理学的診断の意義
大木　幹文（北里大学メディカルセンター耳鼻咽喉科）

NPF-2　Septoplastyの適応診断
飯村　慈朗（東京歯科大学市川総合病院　耳鼻咽喉科）

NPF-3　体位変換時・夜間の鼻腔通気度の変化
木村　文美（藤田医科大学ばんたね病院　耳鼻咽喉科）

第2会場：金沢ニューグランドホテル 4F 金扇

ランチョンセミナー5　次世代リーダーから学ぶESS ～より安全な手術を目指したTips＆Pitfalls ～　11:50～12:50

共催：日本メドトロニック株式会社

司会：川内　秀之（島根大学）

LS5-1　StealthStation™ ENTを用いた前頭洞排泄路解剖の教育
尹　　泰貴（関西医科大学 耳鼻咽喉科・頭頸部外科）

LS5-2　ナビゲーション術前マッピング機能を用いた構造物の標識化
武田　鉄平（東京慈恵会医科大学 耳鼻咽喉・頭頸部外科）

LS5-3　SS ENTを用いた再手術・腫瘍症例におけるプランニング
井之口　豪（神戸大学耳鼻咽喉・頭頸部外科）

第2会場：金沢ニューグランドホテル 4F 金扇

イブニングセミナー　アレルギー性鼻炎治療の新機軸　15:50～16:50

共催：田辺三菱製薬株式会社/帝國製薬株式会社

司会：竹中　　洋（京都府立医科大学）

ES-1　アレルギー性鼻炎に対する薬物療法のアップデート
米倉　修二（千葉大学大学院医学研究院 耳鼻咽喉科・頭頸部腫瘍学）

ES-2　疫学調査を実臨床に活かす取り組み～アレルギー性鼻炎のトータルケアを目指して～
坂下　雅文（福井大学　耳鼻咽喉科・頭頸部外科）

Room 3：金沢ニューグランドホテル 5F 銀扇

International session 1　8:30～9:40

Chairpersons: Kimihiro Okubo (Nippon Medical School, Japan),
Chang-Hoon Kim (Yonsei University College of Medicine, Korea)

IS1-1　Changes in cognitive and anxiety-like behaviors induced by two separate ways of olfactory deprivation in mice
Xirun Zhao (Kanazawa Medical University, Japan)

IS1-2　Olfactory-related networks of patients with congenital anosmia can be elicited by sniffing
Yun-Ting Chao (Taipei Veterans General Hospital, Taiwan)

IS1-3　Dramatic olfactory improvement after sinus surgery in a case of CRS with Parkinsonism
Ching-Hung Hsieh (Kuang-Tien General Hospital, Taiwan)

IS1-4　IL-4 decreases multiciliated cell numbers via the loss of deuterosomal cells in human nasal epithelium
Hyung-Ju Cho (Yonsei University College of medicine, Korea)

IS1-5　An evolving trend in rhinosinusitis in hematologic patients receiving hematopoietic stem cell transplant: a ten-year cohort study
Yen-Hui Lee (National Taiwan University Hospital, Taipei, Taiwan)

IS1-6　Microbiota dysbiosis in secondary chronic rhinosinusitis
Yen-Ting Lu (St. Martin De Porres Hospital, Chiayi, Taiwan)

IS1-7　Airway Medicine & biologics for global airway disease
Mikiya Asako (Kansai Medical University, Japan)

Room 3：金沢ニューグランドホテル 5F 銀扇

International session 2 9:40～10:30

Chairpersons: Mikiya Asako (Kansai Medical University, Japan),
Chih-Jaan Tai (China Medical University &Hospital,Taiwan)

IS2-1 Multi-instance learning for eosinophil quantification of sinonasal histopathology images
Yi-Tsen Lin (National Taiwan University Hospital, Taipei, Taiwan)

IS2-2 Vertebral artery stenosis predicts cerebrovascular diseases following radiotherapy for nasopharyngeal carcinoma
Chien-Fu Yeh (Taipei Veterans General Hospital, Taipei, Taiwan)

IS2-3 Distinct gene set enrichment profiles in eosinophilic and non-eosinophilic chronic rhinosinusitis with nasal polyps.
Takashi Ishino (Hiroshima University, Japan)

IS2-4 Expression and localization of the bitter taste receptor in patients with chronic rhinosinusitis
Kota Takemoto (Hiroshima University, Japan)

IS2-5 Inflammatory endotyping based on cytokines and prostaglandins and their related receptors in chronic rhinosinusitis using macroarray
Aiko Oka (International University of Health and Welfare, Japan)

IS2-6 Nasal Mycology by Nanopore Sequencing in Patients with Chronic Rhinosinusitis
Rong-San Jiang (Taichung Veteran General Hospital, Taiwan)

Room 3：金沢ニューグランドホテル 5F 銀扇

日韓台シンポジウム2（JKT symposium 2） Type2 Rhinosinusitis

10:40～11:40

Chairpersons: Mitsuhiro Okano (International University of Health and Welfare, Japan),
Rong-San Jiang (Taichung Veteran General Hospital, Taiwan)

JKT2-1 Type 2 inflammatory diseases in the upper airway
Tsuguhisa Nakayama (Dokkyo Medical University, Japan)

JKT2-2 Which is more meaningful to differentiate type 2 from non-type 2 CRwNP, tissue or blood eosinophilia?
Chih-Jaan Tai (China Medical University & Hospital,Taiwan)

JKT2-3 Superantigen-related Th2 CD4+ T cells in non-asthmatic CRSwNP
Dae Woo Kim (Boramae Medical Center Seoul National University College of Medicine, Korea)

第3会場：金沢ニューグランドホテル 5F 銀扇

ランチョンセミナー6　11:50〜12:50

共催：大鵬薬品工業株式会社/Meiji Seika ファルマ株式会社

司会：櫻井　大樹（山梨大学）

LS6　秋からの鼻炎症状：病態生理と治療戦略
近藤　健二（東京大学医学部附属病院耳鼻咽喉科）

第4会場：金沢ニューグランドホテル 3F パラッツォ

ランチョンセミナー7　鼻茸を伴う慢性副鼻腔炎治療
―新たな治療選択肢をどう活かすか―　11:50〜12:50

共催：サノフィ株式会社

司会：山田武千代（秋田大学）

LS7-1　鼻茸を伴う慢性副鼻腔炎治療―最近の進歩―
中丸　裕爾（北海道大学大学院医学研究院　耳鼻咽喉科・頭頸部外科）

LS7-2　鼻茸を伴う慢性副鼻腔炎治療―耳鼻咽喉科医に必要とされる下気道の知識―
平野康次郎（昭和大学医学部耳鼻咽喉科）

第5会場：金沢ニューグランドホテル 4F 相生

ランチョンセミナー8　内視鏡下鼻副鼻腔手術と術後管理　11:50〜12:50

共催：株式会社名優

司会：竹野　幸夫（広島大学）

LS8-1　ネックスパックXによる術後パッキング：日帰り手術〜頭蓋底手術
中川　隆之（京都大学大学院医学研究科耳鼻咽喉科・頭頸部外科）

LS8-2　ネックスパック®を使用した内視鏡下鼻副鼻腔手術の術後管理
柳　　徳浩（東京慈恵会医科大学　耳鼻咽喉科・頭頸部外科）

ハンズオン会場：文化ホール　会議棟 2F 大集会室

臨床ハンズオンセミナー　9:00〜12:40　13:30〜17:10

臨床ハンズオンセミナー　SPIO医学教育事業助成

司会：和田　弘太（東邦大学）

ベーシックコース：ESSの基本手技実習（マイクロデブリッダー，ドリル）

アドバンスコース：内頸動脈損傷モデルを用いた実習

令和4年10月15日（土）

第1会場：文化ホール ホール棟 1F ホール

シンポジウム7　遺伝性出血性毛細血管拡張症［専門医領域講習］ 8:30～10:00

司会：竹野　幸夫（広島大学），寺田　哲也（大阪医科薬科大学）

S7-1　遺伝性出血性毛細血管拡張症の臨床における耳鼻咽喉科医への期待
小宮山雅樹（大阪市立総合医療センター脳血管内治療科）

S7-2　オスラー病の診断医治療医としての耳鼻咽喉科頭頸部外科医
市村　恵一（東京みみ・はな・のどサージクリニック）

S7-3　遺伝性出血性毛細血管拡張症の鼻出血とQOL
端山　昌樹（兵庫県立西宮病院　耳鼻咽喉科）

S7-4　遺伝性出血性毛細血管拡張症（オスラー病）の遺伝カウンセリングと遺伝学的検査
新井田　要（金沢医科大学病院　ゲノム医療センター）

第1会場：文化ホール ホール棟 1F ホール

シンポジウム8　ウイズコロナ，ポストコロナの鼻科診療［専門医共通講習（感染症）］ 10:10～11:40

司会：黒野　祐一（鹿児島大学），近藤　健二（東京大学）

S8-1　新型コロナウイルス感染症オーバービュー
四柳　　宏（東京大学医科学研究所先端医療センター）

S8-2　新型コロナウイルス感染症が耳鼻咽喉科診療に与えた影響
木村百合香（東京都立荏原病院　耳鼻咽喉科）

S8-3　COVID-19とエアロゾル吸入療法
兵　　行義（川崎医科大学　耳鼻咽喉・頭頸部外科／医療法人社団　兵医院）

S8-4　新型コロナウイルス感染症罹患後嗅覚障害への対応
森　　恵莉（東京慈恵会医科大学　耳鼻咽喉科学教室）

Room 1：文化ホール ホール棟 1F ホール

International session 3 13:00～13:50

Chairpersons: Tetsuji Sanuki (Nagoya City University, Japan),
Ji Yun Choi (Chosun University Hospital, Korea)

IS3-1　High-intensity focused ultrasound (HIFU) as a new device for treatment of inferior turbinate hypertrophy: Comparison study with Coblation
Dong-Young Kim (Seoul National University College of Medicine, Korea)

IS3-2　Analysis of the bony nasal vault for osteotomy in rhinoplasty
Kun Hee Lee (Kyung Hee University Hospital at Gangdong, Korea)

IS3-3 Classification and Management of the Alar Base Surgery
Ji Yun Choi (Chosun University Hospital, Korea)

IS3-4 Using reused nasoseptal flap for skull base reconstruction in endoscopic endonasal approaches
Yu Wen Huang (Taipei Veterans General Hospital, Taipei, Taiwan)

IS3-5 L septoplasty for the caudal and high dorsal deviation
Tae Hoon Lee (Ulsan University College of Medicine, Korea)

Room 1：文化ホール ホール棟 1F ホール

International session 4 13:50～14:30

Chairpersons: Hirotaka Hara (Kawasaki Midical School, Japan),
Ming-Ying Lan (Taipei Veterans General Hospital, Taipei, Taiwan)

IS4-1 The effects of 2 different rules on scoring respiratory event-related leg movements in obstructive sleep apnea patients
Chan Soon Park (St. Vincent's hospital, College of Medicine, the Catholic University of Korea, Korea)

IS4-2 The Usefulness of ApneaLinkTM as a Screening Test for Diagnosis of Obstructive Sleep Apnea
Woo Yong Bae (College of Medicine, Dong-A University, Korea)

IS4-3 The Role of Nasopharyngectomy in the Management of Nasopharyngeal Carcinoma
Ming-Ying Lan (Taipei Veterans General Hospital, Taipei, Taiwan)

IS4-4 Metastatic hepatocellular carcinoma in the palatine tonsil and maxillary sinus: a case report and review of the literature
Sheng-Kai Huang (Kuang-Tien General Hospital, Taichung, Taiwan)

第1会場：文化ホール ホール棟 1F ホール

会長指定講演 14:30～14:50

司会：三輪　高喜（金沢医科大学）

線毛機能不全症候群の診断基準

演者：竹内　万彦（三重大学大学院　医学系研究科　耳鼻咽喉・頭頸部外科）

第1会場：文化ホール ホール棟 1F ホール

市民公開講座　潤いのある暮らしは健康な鼻と耳から 16:00～17:30

司会：藤枝　重治（福井大学）

講演　鼻から考える私たちの健康 ～時代と共に変化する鼻の疾患～

演者：高林　哲司（福井大学　耳鼻咽喉科・頭頸部外科）

コンサート

演奏：メディカルオーケストラ金沢

第2会場：金沢ニューグランドホテル 4F 金扇

シンポジウム9　新世紀の慢性副鼻腔炎治療（ECRS中心）［専門医領域講習］

8:30〜10:00

司会：藤枝　重治（福井大学），清水　猛史（滋賀医科大学）

S9-1　好酸球性副鼻腔炎の病態における鼻粘膜基底細胞の役割
川北　憲人（滋賀医科大学　耳鼻咽喉科・頭頸部外科）

S9-2　慢性副鼻腔炎のエンドタイプ
中山　次久（獨協医科大学 耳鼻咽喉・頭頸部外科）

S9-3　鼻茸のエンドタイプ診断パネル開発と個別化医療への応用
木戸口正典（福井大学医学部耳鼻咽喉科・頭頸部外科）

S9-4　副鼻腔炎治療における抗体療法の実際
平野康次郎（昭和大学　医学部　耳鼻咽喉科頭頸部外科）

第2会場：金沢ニューグランドホテル 4F 金扇

シンポジウム10　鼻閉と睡眠〜系統発生学から管楽器演奏まで〜［専門医領域講習］

10:10〜11:40

司会：中田　誠一（藤田医科大学　ばんたね病院），原　　浩貴（川崎医科大学）

S10-1　系統発生学からみた鼻呼吸の意義と睡眠
中島　逸男（獨協医科大学 耳鼻咽喉・頭頸部外科）

S10-2　アレルギー性鼻炎と睡眠
本間　あや（北海道大学大学院医学研究院　耳鼻咽喉科・頭頸部外科）

S10-3　副鼻腔炎あるいは鼻中隔彎曲と睡眠
稲田　紘也（藤田医科大学　ばんたね病院　耳鼻咽喉科）

S10-4　OSA患者の鼻中隔弯曲形態の特徴について
宮村　洸輔（東京慈恵会医科大学　耳鼻咽喉科・頭頸部外科）

S10-5　嗅覚障害と睡眠時無呼吸症
酒井　あや（金沢医科大学　耳鼻咽喉科）

S10-6　循環呼吸を行う管楽器演奏や歌唱がOSAに及ぼす影響
三宅　宏徳（川崎医科大学耳鼻咽喉・頭頸部外科）

第2会場：金沢ニューグランドホテル 4F 金扇

ランチョンセミナー9　アレルギー性鼻炎に対する舌下免疫療法　11:50〜12:50

共催：鳥居薬品株式会社

司会：朝子　幹也（関西医科大学総合医療センター）

LS9-1　小児に対する舌下免疫療法　より良い鼻炎治療をめざして
川島佳代子（大阪はびきの医療センター　耳鼻咽喉・頭頸部外科）

LS9-2　当院における舌下免疫療法の実状と対応
湯田　厚司（ゆたクリニック）

第3会場：金沢ニューグランドホテル 5F 銀扇

ランチョンセミナー10　エキスパートに学ぶESS手技上達のPoint ～最新内視鏡システムで見るESSの世界～　11:50～12:50

共催：オリンパス株式会社

司会：森山　　寛（東京慈恵会医科大学）

LS10-1　安全なESSの視野取りのPoint
田中　秀峰（筑波大学　耳鼻咽喉科）

LS10-2　鼻科手術指導医の取得に向けた手技のPoint
吉川　　衛（東邦大学医療センター大橋病院　耳鼻咽喉科）

第4会場：金沢ニューグランドホテル 3F パラッツォ

ランチョンセミナー11　11:50～12:50

共催：セオリア ファーマ株式会社

司会：松根　彰志（日本医科大学武蔵小杉病院）

LS11　アレルギー性鼻炎に対する局所薬アップデート～抗ヒスタミン薬からセルロースまで～
岡野　光博（国際医療福祉大学　医学部　耳鼻咽喉科）

第5会場：金沢ニューグランドホテル 4F 相生

ランチョンセミナー12　11:50～12:50

共催：久光製薬株式会社

司会：藤枝　重治（福井大学）

LS12　アレルギー性鼻炎における抗ヒスタミン薬の活用とトピックス
洲崎　勲夫（昭和大学医学部耳鼻咽喉科頭頸部外科学講座）

一　般　演　題

［令和4年10月13日（木）］

第3会場：金沢ニューグランドホテル 5F 銀扇

O-1群　頭蓋底1（演題：O-1～ O-4）　10:20～11:00

座長：安松　隆治（近畿大学），中川　隆之（京都大学）

O-1　内視鏡下鼻性髄液漏閉鎖術後10年を経過し緊張性気脳症をきたした1例

○大谷　晃嗣[1]，高石　慎也[1]，弦本　惟郎[1]，大村　和弘[2]，小島　博己[2]，鴻　　信義[2]
[1]東京慈恵会医科大学附属柏病院　耳鼻咽喉・頭頸部外科，[2]東京慈恵会医科大学附属病院　耳鼻咽喉頭・頸部外科

O-2　頭蓋底手術に有用な手術手技―後頭蓋窩腫瘍に対するアプローチ―

○柏木　隆志[1]，中山　次久[1]，阿久津　誠[1]，常見　泰弘[1]，森永　祐介[2]，今野　　渉[1]，阿久津博義[2]，春名　眞一[1]
[1]獨協医科大学耳鼻咽喉・頭頸部外科，[2]獨協医科大学　脳神経外科

O-3　下垂体腫瘍再手術における頭蓋底再建にPS-NF flapの再利用が有用であった一例

○鈴木　智陽，村上　大輔，宮本　雄介，小宗　徳孝，中川　尚志
九州大学　耳鼻咽喉・頭頸部外科

O-4　両鼻孔経鼻中隔アプローチで内視鏡下経鼻頭蓋底手術を行った症例における術後嗅覚の検討

○西田　直哉[1]，青石　邦秀[1]，高木　太郎[1]，井上　明宏[2]，末廣　　諭[2]，羽藤　直人[2]
[1]愛媛大学　医学部　耳鼻咽喉科頭頸部外科，[2]愛媛大学　医学部　脳神経外科

第3会場：金沢ニューグランドホテル 5F 銀扇

O-2群　頭蓋底2（演題：O-5～ O-9）　11:00～11:50

座長：鈴木　幹男（琉球大学），田中　秀峰（筑波大学）

O-5　二度のHardy手術後に嗅覚障害が反復し遷延した症例

○松下　大佑[1]，山内　一崇[1]，清水目奈美[2]，工藤　玲子[3]，松原　　篤[1]
[1]弘前大学大学院　医学研究科　耳鼻咽喉科学講座，[2]国立病院機構　弘前総合医療センター　耳鼻咽喉科，[3]青森県立中央病院　耳鼻咽喉科・頭頸部外科

O-6　経蝶形骨洞アプローチにおける鼻中隔切開の工夫

○大氣　大和[1]，中村　大志[2]，桑原　　達[1]，岡田　花子[1]，川野　雅子[1]，吉田　興平[1]，佐藤　　要[1]，丹羽　一友[1]，畠山　博充[1]，折舘　伸彦[3]
[1]横浜市立大学附属市民総合医療センター　耳鼻咽喉科，[2]横浜市立大学附属市民総合医療センター　脳神経外科，[3]横浜市立大学附属病院　耳鼻咽喉科・頭頸部外科

O-7　内視鏡下経鼻手術における止血と内頸動脈損傷への対応：脳神経外科の経験から

○藤本　康倫[1]，西池　季隆[2]，影山　悠[1]，馬場　庸平[1]，一瀬　綾花[1]
[1]大阪労災病院　脳神経外科，[2]大阪労災病院　耳鼻咽喉科・頭頸部外科

O-8　当科における経鼻内視鏡下頭蓋底手術の検討

○上野　貴雄，中沢　僚太郎，吉崎　智一
金沢大学　耳鼻咽喉科・頭頸部外科

O-9　片側前頭蓋底切除後の患者における術後嗅覚の検討　頭蓋底再建に用いるフラップによる差異

○青木　聡[1,2]，大村　和弘[2]，武田　鉄平[2]，栃木　康佑[1]，海老原　央[2]，宮下　恵祐[1]，鴻　信義[2]，田中　康広[1]
[1]獨協医科大学埼玉医療センター　耳鼻咽喉・頭頸部外科，[2]東京慈恵会医科大学　耳鼻咽喉・頭頸部外科

第3会場：金沢ニューグランドホテル 5F 銀扇

O-3群　手術手技1（演題：O-10～ O-16）　14:40～15:50

座長：小林　一女（昭和大学），比野平恭之（神尾記念病院）

O-10　内外視鏡を併用した歯性副鼻腔炎の手術方法

○森田　瑞樹[1]，尹　泰貴[1]，河内　理咲[1]，村田　英之[1]，朝子　幹也[2]，岩井　大[1]
[1]関西医科大学附属病院　耳鼻咽喉科・頭頸部外科，[2]関西医科大学総合医療センター

O-11　水中下での後鼻神経中枢切断と末梢枝切断との術後症状スコアの比較

○牧原靖一郎[1,2]，清水　藍子[1]，村井　綾[1]，檜垣　貴哉[1]，假谷　伸[1]，岡野　光博[3]，安藤　瑞生[1]
[1]岡山大学　医学部　耳鼻咽喉・頭頸部外科学，[2]香川労災病院　耳鼻咽喉科・頭頸部外科，[3]国際医療福祉大学　医学部　耳鼻咽喉科

O-12　当院における内視鏡下鼻科手術の術中副損傷および術中合併症の検討

○前田真由香[1,2]，森　恵莉[1]，大村　和弘[1]，鄭　雅誠[1]，武田　鉄平[1]，柳　徳浩[1]，鴻　信義[1]
[1]慈恵医科大学　耳鼻咽喉科，[2]自衛隊中央病院　耳鼻咽喉科

O-13　口蓋扁桃摘出術後に出現した鼻咽腔閉鎖不全症に対する咽頭後壁肋軟骨移植術の1例

○亀島真由佳[1]，九鬼　伴樹[1]，岩元　翔吾[1]，吉岡　哲志[1]，堀　龍介[1]，加藤　久幸[1]，楯谷　一郎[1]，堀部　晴司[2]
[1]藤田医科大学耳鼻咽喉科・頭頸部外科，[2]宮の森クリニック耳鼻咽喉科

O-14　Endoscopic modified medial maxillectomy症例の検討

○北村　嘉章，神村盛一郎，蔭山　麻美，武田　憲昭
徳島大学　医学部　耳鼻咽喉科

O-15　当科で施行したDraf III の適応に関する検討

○岡田　峻史，平賀　良彦，出井　克昌
静岡赤十字病院　耳鼻咽喉科・頭頸部外科

O-16　喉頭摘出術後の鼻症状に対して後鼻神経切断術が奏功した1例
○一寸木　宏和[1]，平野康次郎[1]，木勢　彩香[1]，洲崎　勲夫[1]，嶋根　俊和[1,2,3]，小林　一女[1]
[1]昭和大学　医学部　耳鼻咽喉科頭頸部外科学講座，[2]昭和大学頭頚部腫瘍センター，[3]昭和大学　歯学部　口腔外科学講座口腔腫瘍外科学部門

第3会場：金沢ニューグランドホテル 5F 銀扇

O-4群　手術手技2（演題：O-17～ O-22）　15:50～16:50

座長：鈴木　雅明（帝京大学ちば総合医療センター），中島　逸男（獨協医科大学）

O-17　閉塞性睡眠時無呼吸での新しい咽頭拡大術（CWICKs法）に対しての鼻手術併用の効果に対する検討
○木村　文美，伊藤　聡志，稲田　紘也，中田　誠一
藤田医科大学　耳鼻咽喉科・睡眠呼吸学講座

O-18　鼻副鼻腔手術患者に潜む睡眠時無呼吸症の頻度
○鈴木　雅明
帝京大学ちば総合医療センター

O-19　上顎骨切り術後に鼻閉を生じ鼻腔形態改善手術を要した一例
○高木　大樹，本多　伸光
愛媛県立中央病院

O-20　口蓋瘻孔閉鎖術における鼻中隔粘膜弁の使用経験
○宮本　秀高[1]，佐々木正浩[2]，田中　秀峰[3]，渡邊　　荘[1]
[1]国立国際医療研究センター　国府台病院　耳鼻いんこう科，[2]筑波大学　形成外科，[3]筑波大学　耳鼻咽喉科・頭頸部外科

O-21　Binder syndromeの特徴を有す顔面骨奇形に随伴した先天性後鼻孔閉鎖症の手術経験
坂田　俊文[1]，○坂田健太郎[1]，三橋　泰仁[2]
[1]福岡大学　耳鼻咽喉科，[2]福岡大学筑紫病院　耳鼻いんこう科

O-22　手術を反復した難治性先天性後鼻孔閉鎖症の1例
○鈴木久美子，佐藤　有記，倉富勇一郎
佐賀大学医学部　耳鼻咽喉科・頭頸部外科学講座

第3会場：金沢ニューグランドホテル 5F 銀扇

O-5群　鼻副鼻腔炎研究1（演題：O-23～ O-27）　16:50～17:40

座長：北村　嘉章（徳島大学），坂田　俊文（福岡大学）

O-23　好酸球性副鼻腔炎における補体と好酸球炎症について
○意元　義政，高林　哲司，加藤　幸宣，吉田加奈子，坂下　雅文，木戸口正典，藤枝　重治
福井大学 耳鼻咽喉科・頭頸部外科学

O-24　鼻副鼻腔の好酸球性炎症に対するリポタイコ酸の影響
○籠谷　領二[1]，岩波　朋子[1]，清水　裕也[1]，平野真希子[1]，近藤　健二[2]
[1]帝京大学　耳鼻咽喉科，[2]東京大学　耳鼻咽喉科・頭頸部外科

O-25　好酸球性副鼻腔炎ポリープ中のtissue resident memory T cellに関する検討
○栗田　惇也，飯沼　智久，新見　理恵，新井　智之，米倉　修二，花澤　豊行
千葉大学大学院医学研究院　耳鼻咽喉科・頭頸部腫瘍学

O-26　Oncostatin M（OSM）の好酸球性副鼻腔炎における病態形成への関与についての検討
○石川　知慧，石野　岳志，竹野　幸夫
広島大学大学院　耳鼻咽喉科学・頭頸部外科学

O-27　難治性慢性副鼻腔炎症例の自己抗体の検出
○太田　康，鈴木　光也
東邦大学医学部耳鼻咽喉科学講座（佐倉）

第4会場：金沢ニューグランドホテル 3F パラッツォ

O-6群　鼻副鼻腔嚢胞・異物（演題：O-28～ O-31）　10:20～11:00

座長：堀井　新（新潟大学），松本　文彦（順天堂大学）

O-28　前頭洞のう胞症例の臨床的検討
○大國　毅，山本　圭佑，中野　雅也，高野　賢一
札幌医科大学　耳鼻咽喉科・頭頸部外科

O-29　EMMMで摘出した歯原性角化嚢胞の1例
○矢富　正徳，丸山　涼，吉田　重和，西村　遥，持田　峻，塚原　清彰
東京医科大学　耳鼻咽喉科・頭頸部外科学分野

O-30　成人自閉症スペクトラム障害患者の鼻腔異物例
○阪上　剛[1]，成尾　一彦[1]，北原　糺[2]
[1]奈良県総合医療センター，[2]奈良県立医科大学耳鼻咽喉・頭頸部外科学

O-31　上顎洞を貫通し蝶形骨まで達した園芸棒異物症例
○原　麻梨子，菊田　周，佐藤　拓，吉原晋太郎，西嶌　大宣，近藤　健二，山岨　達也
東京大学医学部附属病院　耳鼻咽喉科・頭頸部外科

第4会場：金沢ニューグランドホテル 3F パラッツォ

O-7群　悪性腫瘍1（演題：O-32～ O-36）　11:00～11:50

座長：大上　研二（東海大学），倉富勇一郎（佐賀大学）

O-32　蝶形骨洞を主座とし急性増大したB細胞性リンパ腫の一例
○藤川　直也，清野　由輩，田村　昌也，山下　拓
北里大学　医学部　耳鼻咽喉・頭頸部外科

O-33　緊急手術によって悪性リンパ腫と診断された片側性副鼻腔炎の一例
○岩崎　昭充，青木　　聡，宮下　恵祐，田中　康広
獨協医科大学埼玉医療センター 耳鼻咽喉・頭頸部外科

O-34　鼻腔に発生した髄外性形質細胞腫の1例
○福井　健太[1]，塩野　理[1]，松本　　悠[2]，波多野　孝[3]，荒井　康裕[3]，折舘　信彦[3]
[1]横浜労災病院　耳鼻咽喉科，[2]横浜南共済病院　耳鼻咽喉科，[3]横浜市立大学附属病院　耳鼻咽喉頭頸部外科

O-35　17年後に鼻中隔転移を来した皮膚原発腺様嚢胞癌の症例
○高田　洋平[1]，朝子　幹也[1]，東山　由佳[1]，阪本　大樹[1]，高田　智子[2]，岩井　　大[3]
[1]関西医大総合医療センター，[2]星ヶ丘医療センター，[3]関西医科大学附属病院

O-36　HPV33型を検出したHPV-related multiphenotypic sinonasal carcinomaの1例
○中沢僚太郎，上野　貴雄，田中悠貴子，吉崎　智一
金沢大学附属病院　耳鼻咽喉科・頭頸部外科

第4会場：金沢ニューグランドホテル 3F パラッツォ

O-8群　悪性腫瘍2（演題：O-37～ O-42）　14:40～15:40

座長：折田　頼尚（熊本大学），三澤　　清（浜松医科大学）

O-37　術後性上顎嚢胞に発生した上顎洞癌の1例
○増田　聖子[1]，村上　　瑛[1]，植田　寛之[1]，高野　若菜[1]，折田　頼尚[2]
[1]熊本労災病院　耳鼻咽喉科，[2]熊本大学　耳鼻咽喉科・頭頸部外科

O-38　両側副鼻腔真菌症に発生した上顎洞癌の1例
○安田　　誠，岡野　圭一郎，川勝　大河，岡本　翔太，冨井美奈子，平野　　滋
京都府立医科大学　耳鼻咽喉科・頭頸部外科

O-39　上顎洞内に発生したcarcinoma cuniculatum様の成分を伴う高分化扁平上皮癌の1例
○関口　昌孝，武田　鉄平，海老原　央，柳　　徳浩，鄭　　雅誠，前田　真由香，大村　和弘，森　　恵莉，鴻　　信義
東京慈恵科医科大学　耳鼻咽喉科学教室

O-40　鼻出血を契機に発見された鼻腔原発glomangiopericytomaの2例
○角谷　尚悟，讃岐　徹治，岩崎　真一
名古屋市立大学大学院医学研究科耳鼻咽喉頭頸部外科

O-41　鼻腔Glomangiopericytomaの2症例
○三根実穂子，由井　光子，蓼原　　瞬，井之口　豪，丹生　健一
神戸大学医学部附属病院

O-42　外鼻切除を行った鼻前庭癌の 1 例
○中野　雅也，山本　圭佑，大國　　毅，高野　賢一
札幌医科大学　耳鼻咽喉科・頭頸部外科学講座

第4会場：金沢ニューグランドホテル 3F パラッツォ

O-9群　悪性腫瘍3（演題：O-43～ O-48）　15:40～16:40

座長：近松　一朗（群馬大学），塚原　清彰（東京医科大学）

O-43　涙嚢癌の一例
○竹村　隼也，竹田　大樹，折田　頼尚
熊本大学　耳鼻咽喉科・頭頸部外科学

O-44　鼻副鼻腔腸管型腺癌の2症例
○日根野真有，青石　邦秀，高木　太郎，西田　直哉，羽藤　直人
愛媛大学医学部附属病院　耳鼻咽喉科頭頸部外科

O-45　当科で経験した副鼻腔血管肉腫の2症例
○高松　志帆，上村　佐恵子，西野　　宏，金澤　丈治，伊藤　真人
自治医科大学　耳鼻咽喉科

O-46　網膜芽細胞腫治療後に骨肉腫を発症した症例の治療経験
○新崎　直輝，當山　昌那，比嘉　朋代，真栄田裕行，鈴木　幹男
琉球大学大学院医学研究科耳鼻咽喉・頭頸部外科学

O-47　経鼻内視鏡下に切除し得た鼻腔悪性黒色腫例　-両側アプローチのための鼻中隔粘膜弁挙上の工夫-
○山崎　一樹，花澤　豊行，岸野　愛子，栗田　惇也，新井　智之，飯沼　智久，米倉　修二
千葉大学大学院　医学研究院　耳鼻咽喉科･頭頸部腫瘍学

O-48　当科における鼻腔悪性黒色腫に対する免疫チェックポイント阻害薬（ICI）の使用経験
○川上　　理，岡野恵一郎，高岡　勇稀，能田　拓也，北村　守正
金沢医科大学　頭頸部外科

第4会場：金沢ニューグランドホテル 3F パラッツォ

O-10群　悪性腫瘍4（演題：O-49～ O-54）　16:40～17:40

座長：小川　武則（岐阜大学），志賀　清人（岩手医科大学）

O-49　上顎洞扁平上皮癌例の臨床的検討
○中村　圭吾，戸嶋　一郎，久保　良仁，川北　憲人，村尾　拓哉，大江祐一郎，新井　宏幸，
松本　晃治，神前　英明，清水　猛史
滋賀医科大学耳鼻咽喉科・頭頸部外科

O-50　根治治療を行った鼻副鼻腔悪性腫瘍症例の臨床的検討
○宮丸　悟，村上　大造，西本　康兵，折田　頼尚
熊本大学　耳鼻咽喉科・頭頸部外科

O-51　鼻副鼻腔扁平上皮癌に対する内視鏡下鼻副鼻腔手術
○中丸　裕爾，鈴木　正宣，本間　あや，中薗　彬，木村　将吾，渡邉　良亮，本間　明宏
北海道大学大学院　医学研究院　耳鼻咽喉科・頭頸部外科学教室

O-52　当院における鼻副鼻腔非扁平上皮癌に対する重粒子線療法の検討
○松山　敏之，小川由希子，新國　摂，近松　一朗
群馬大学　耳鼻咽喉科頭頸部外科

O-53　TRIM27の副鼻腔粘膜悪性黒色腫バイオマーカーとしての検討
○木村　将吾，中丸　裕爾，鈴木　正宣，本間　あや，中薗　彬，渡邉　良亮，本間　明宏
北海道大学大学院医学研究院　耳鼻咽喉科・頭頸部外科学教室

O-54　当科における鼻副鼻腔悪性腫瘍重粒子線治療症例の検討
○古川まどか
神奈川県立がんセンター　頭頸部外科

第5会場：金沢ニューグランドホテル 4F 相生

O-11群　真菌症1（演題：O-55～ O-58）　10:20～11:00

座長：後藤　穣（日本医科大学），塚谷　才明（公立松任石川中央病院）

O-55　骨破壊を伴う上顎放線菌症の1例
○中森　基貴[1]，中村　陽祐[2]，竹内　裕美[1]
[1]鳥取赤十字病院，[2]鳥取大学医学部附属病院　感覚運動医学講座　耳鼻咽喉・頭頸部外科学分野

O-56　当科における浸潤性副鼻腔真菌症の臨床検討
○高倉　苑佳，立山　香織，平野　隆，鈴木　正志，梅本　真吾
大分大学　耳鼻咽喉科頭頸部外科

O-57　翼口蓋窩の腫瘤性病変を認めた慢性浸潤性副鼻腔真菌症の一例
○伊藤　有紀，北村　拓朗，河口倫太郎，岩永明日菜，吉松　栞奈，藤井　健太，鈴木　秀明
産業医科大学　耳鼻咽喉科・頭頸部外科学

O-58　演題取り下げ

第5会場：金沢ニューグランドホテル 4F 相生

O-12群　真菌症2（演題：O-59～ O-63）　11:00～11:50

座長：岩井　　大（関西医科大学），堤　　剛（東京医科歯科大学）

O-59　スエヒロタケによるアレルギー性真菌性鼻副鼻腔炎の1例
○ヤマカワ詩央，田宮　亜希子，野島　知人，瀬尾友佳子，山村　幸江，野中　　学
東京女子医科大学病院　耳鼻咽喉科・頭頸部外科

O-60　当科における副鼻腔真菌症症例の検討
○泥谷　匡祥[1,2]，村上　大地[1,2]，伊豫　巧朗[1,2]，早田　幸子[1]，保富　宗城[2]
[1]紀南病院　耳鼻咽喉科・頭頸部外科，[2]和歌山県立医科大学附属病院　耳鼻咽喉科・頭頸部外科

O-61　アレルギー性真菌性副鼻腔炎（AFRS）にアレルギー性気管支肺真菌症（ABPM）を併発していた1例
○宮島　玲子[1]，鈴木　立俊[1]，清野　由輩[1]，藤川　直也[1]，山下　　拓[1]
[1]独立行政法人国立病院機構　国立相模原病院　耳鼻いんこう科，[2]北里大学病院　耳鼻咽喉科頭頸部外科

O-62　肺胞蛋白症に発生した侵襲性副鼻腔真菌症の1例
○川勝　大河[1,2]，岡本　翔太[1]，冨井美奈子[1]，平野　　滋[1]，安田　　誠[1]
[1]京都府立医科大学　耳鼻咽喉科・頭頸部外科，[2]市立大津市民病院　耳鼻咽喉科

O-63　後部篩骨洞真菌症による内頸動脈仮性動脈瘤破裂に対しコイリング術後に内視鏡下鼻副鼻腔手術を施行した1例
○高石　慎也[1]，弦本　惟郎[1]，小島　博己[2]，鴻　　信義[2]
[1]東京慈恵会医科大学附属柏病院　耳鼻咽喉科，[2]東京慈恵会医科大学附属病院　耳鼻咽喉科

第5会場：金沢ニューグランドホテル 4F 相生

O-13群　外傷（演題：O-64～ O-69）　14:40～15:40

座長：飯村　慈朗（東京歯科大学市川総合病院），山下　昌信（金沢医科大学　形成外科）

O-64　内視鏡手術を施行した視神経管骨折による外傷性視神経症例
○生駒　亮，松本　　悠
国家公務員共済組合連合会　横浜南共済病院　耳鼻咽喉科

O-65　眼窩下壁骨折に対する硬性再建の工夫-第2報
○高林　宏輔，長峯　正泰，藤田　豪紀
旭川赤十字病院　耳鼻咽喉科

O-66　経鼻内視鏡と経眼窩の同時アプローチにより再建した犬咬傷による内直筋断裂の一症例
○高林　宏輔，長峯　正泰，藤田　豪紀
旭川赤十字病院　耳鼻咽喉科

O-67　経鼻・経眼窩併用アプローチによる眼窩底骨折整復術
○高木　太郎，青石　邦秀，西田　直哉，羽藤　直人
愛媛大学　医学部　耳鼻咽喉科頭頸部外科

O-68　EMMMアプローチ・吸収性骨接合剤（スーパーフィクソーブ®MX）による眼窩下壁骨折整復・再建例の経験
○後藤　隆史[1]，森　恵莉[2]，中村　雄[1]，奥田　匠[1]，東野　哲也[3]
[1]宮崎大学医学部　耳鼻咽喉・頭頸部外科，[2]東京慈恵会医科大学　耳鼻咽喉・頭頸部外科，[3]国際医療福祉大学　耳鼻咽喉科

O-69　外傷性眼窩内血腫の1例
○前田　文彬，平位　知久，世良　武大
県立広島病院　耳鼻咽喉科・頭頸部外科

第5会場：金沢ニューグランドホテル 4F 相生

O-14群　血瘤腫（演題：O-70～ O-75）　15:40～16:40

座長：小川　洋（福島県立医科大学会津医療センター），阪上　雅史（兵庫医科大学）

O-70　上顎洞血瘤腫6例の臨床的検討
○安藤　由実，川畠　雅樹
鹿児島大学　医学部　耳鼻咽喉科・頭頸部外科

O-71　血管塞栓術後にEMMMで摘出した上顎洞血瘤腫の1例
○吉田　重和，矢富　正徳，丸山　涼，西村　遥，持田　峻，塚原　清彰
東京医科大学　耳鼻咽喉科・頭頸部外科学分野

O-72　上顎洞癌に対する動注化学療法併用放射線治療（IACRT）後に発生した血瘤腫の2例
○谷田　将志[1,2]，端山　昌樹[1,3]，前田　陽平[1,4]，小幡　翔[1]，中谷　彩香[1]，天野　雄太[1]，猪原　秀典[1]
[1]大阪大学　耳鼻咽喉科・頭頸部外科，[2]大阪急性期総合医療センター　耳鼻咽喉科・頭頸部外科学，[3]兵庫県立西宮病院　耳鼻咽喉科，[4]JCHO大阪病院　耳鼻咽喉科

O-73　鼻中隔に発生した血瘤腫の一例
○伊藝　真樹，照喜名玲奈，當山　昌那，比嘉　朋代，真栄田裕行，鈴木　幹男
琉球大学　耳鼻咽喉・頭頸部外科

O-74　骨破壊を伴う上顎洞血瘤腫の一例
○柴原　早都，武田真紀子，中島賢一朗，伊藤　和行
松江赤十字病院　耳鼻咽喉・頭頸部外科

O-75　内視鏡下で摘出した上顎洞血瘤腫6症例の検討
○波多野瑛太，関口　昌考，斉藤　優人，中野　光花，井上　なつき，山口　宗太，穐山直太朗，吉川　衛
東邦大学医療センター大橋病院　耳鼻咽喉科

第5会場：金沢ニューグランドホテル 4F 相生

O-15群　鼻出血・HHT（演題：O-76～ O-79）　16:40～17:20

座長：河田　　了（大阪医科薬科大学），端山　昌樹（兵庫県立西宮病院）

O-76　鼻出血にて入院加療を要した遺伝性出血性毛細血管拡張症3例

○乾　　崇樹，寺田　哲也，神人つよし，菊岡　祐介，河田　　了
大阪医科薬科大学　耳鼻咽喉科・頭頸部外科

O-77　HHT鼻出血患者診療における多職種連携構築の重要性

○神人　　彪[1]，寺田　哲也[1]，乾　　崇樹[1]，鈴木　英佑[2]，菊岡　祐介[1]，河田　　了[1]
[1]大阪医科薬科大学　耳鼻咽喉科・頭頸部外科，[2]大阪府済生会　中津病院　耳鼻咽喉科・頭頸部外科

O-78　オスラー病の難治性鼻出血に対して鼻粘膜皮膚置換術を施行し輸血頻度が減少した一例

○吉松　栞奈，北村　拓朗，鈴木　秀明，河口倫太郎，伊藤　有紀，岩永明日菜，藤井　健太
産業医科大学　耳鼻咽喉科・頭頸部外科

O-79　全身麻酔下に止血術を施行した鼻出血症例の検討

○坂上　翔大，坂東　伸幸，原渕　保明，後藤　　孝，竹田　龍平
社会医療法人北斗　北斗病院 耳鼻咽喉科・頭頸部外科

［令和4年10月14日（金）］

第3会場：金沢ニューグランドホテル 5F 銀扇

O-16群　嗅覚障害1（演題：O-80～ O-85）　15:50～16:50

座長：石丸　　正（ひょうたん町耳鼻咽喉科医院），坂本　達則（島根大学）

O-80　基準嗅力検査の認知域値に関するアンケート調査

○細矢　　慶[1]，小町　太郎[2]，前田　陽平[3]，赤澤　仁司[4]，荻野枝里子[5]，芳田　　梓[6]，三輪　高喜[7]，大久保公裕[8]
[1]日本医科大学武蔵小杉病院　耳鼻咽喉科，[2]日本医科大学千葉北総病院　耳鼻咽喉科，[3]独立行政法人地域医療機能推進機構大阪病院　耳鼻咽喉科，[4]堺市立総合医療センター　耳鼻咽喉科，[5]京都駅前耳鼻咽喉科アレルギー科クリニック，[6]日本医科大学多摩永山病院　中央検査室，[7]金沢医科大学　耳鼻咽喉科学，[8]日本医科大学付属病院　耳鼻咽喉科・頭頸部外科

O-81　嗅裂狭帯域光（NBI）内視鏡画像のデジタル処理

○石丸　　正，石丸　ひとみ
医療法人社団　耳順会　ひょうたん町耳鼻咽喉科医院

O-82　静脈性嗅覚検査（アリナミンテスト）と基準嗅力検査ー検査の相関と治療後の変化

○柴田　美雅[1,2]，鈴木　秀明[2]
[1]産業医科大学病院 産業医臨床研修等指導教員，[2]産業医科大学 耳鼻咽喉科・頭頸部外科

O-83　刺激性異嗅症の新しい評価方法Sniffin Stick Parosmia Testの問題点

○関根　瑠美[1]，森　　恵莉[2]，鴻　　信義[2]，ヒュンメル　トーマス[3]
[1]東京慈恵会医科大学附属第三病院　耳鼻咽喉・頭頸部外科，[2]東京慈恵会医科大学附属病院　耳鼻咽喉・頭頸部外科，[3]ドレスデン工科大学　耳鼻咽喉科　嗅覚味覚外来

O-84　振動による嗅裂気流の変化についての数値流体力学的（Computational Fluid Dynamics, CFD）解析

○三輪　正人[1,2]，藤村宗一郎[3,4]，柳　　凪咲[3,4]，山本　　誠[3]
[1]はりまざかクリニック，[2]順天堂大学　アトピー疾患研究センター，[3]東京理科大学　工学部　機械工学科，[4]東京慈恵会医科大学 総合医科学研究センター 先端医療情報技術研究部

O-85　嗅覚障害に対する生食振動ネブライザーの使用経験

○三輪　正人[1,2]
[1]はりまざかクリニック，[2]順天堂大学　アトピー疾患研究センター

第4会場：金沢ニューグランドホテル 3F パラッツォ

O-17群　好酸球性鼻副鼻腔炎　生物学的製剤1（演題：O-100, O-86～ O-91）

8:30～9:40

座長：松原　　篤（弘前大学），吉田　尚弘（自治医科大学さいたま医療センター）

O-100　好酸球性胃腸炎を合併した好酸球性副鼻腔炎患者に対するDupilumabの効果について

○中野　光花，関口　昌孝，斉藤　優仁，波多野瑛太，井上なつき，山口　宗太，穐山直太郎，吉川　　衛
東邦大学医療センター大橋病院　耳鼻咽喉科

O-86　当科におけるデュピクセントの中長期使用経験（第二報）

○出島　健司，竹村優佳子，村上　　怜
京都第二赤十字病院　耳鼻咽喉科

O-87　好酸球性副鼻腔炎に対するDupilumabの使用経験

○村上　亮介，吉野　綾穂，大久保公裕
日本医科大学　耳鼻咽喉科・頭頸部外科

O-88　再発を繰り返す好酸球性副鼻腔炎に対するDupilumabの中長期的な検討

○中島　大輝[1,2]，松脇　由典[1]，中山　次久[1,3]，満山知恵子[1]，志田　容子[1]，中島　庸也[1]，春名　眞一[1,3]
[1]医）恵芳会　松脇クリニック品川，[2]東京慈恵会医科大学耳鼻咽喉科，[3]獨協医科大学耳鼻咽喉・頭頸部外科

O-89　鼻茸を伴う慢性鼻副鼻腔炎（CRSwNP）におけるデュピルマブの効果発現，維持，および持続性の検討

○太田　伸男[1]，藤枝　重治[2]，Bachert C[3]，Khan AH[4]，Fokkens WJ[5]，Hopkins C[6]，Gevaert P[3]，Han JK[7]，Hellings PW[8]，Lee SE[9]，竹内まき子[4]，Msihid J[4]，Nash S[10]，Siddiqui S[10]，Jacob-Nara JA[4]，Deniz Y[10]，Rowe PJ[4]
[1]東北医科薬科大学，[2]福井大学，[3]Ghent University，[4]Sanofi，[5]Amsterdam University Medical Centres，[6]King's College, London，[7]Eastern Virginia Medical School，[8]University Hospitals Leuven，[9]Brigham and Women's Hospital, Harvard Medical School，[10]Regeneron

O-90　難治性好酸球性副鼻腔炎に対するデュプリマブの使用経験
○川村　繁樹
川村耳鼻咽喉科クリニック

O-91　好酸球性副鼻腔炎に対するデュピルマブの有効性の検討
○多村　悠紀，齋藤　善光，赤羽　邦彬，川島　孝介，小森　　学
聖マリアンナ医科大学　耳鼻咽喉科

第4会場：金沢ニューグランドホテル 3F パラッツォ

O-18群　好酸球性鼻副鼻腔炎　生物学的製剤2（演題：O-92～ O-97）

9:40～10:40

座長：出島　健司（京都第二赤十字病院），松岡　伴和（山梨大学）

O-92　好酸球性副鼻腔炎に対するデュピルマブ長期投与例の治療成績
○常見　泰弘，中山　次久，柏木　隆志，斎藤　翔太，阿久津　誠，春名　眞一
獨協医科大学　耳鼻咽喉・頭頸部外科

O-93　Dupilumabを投与した好酸球性副鼻腔炎例の検討
○神村盛一郎，北村　嘉章，蔭山　麻美，武田　憲昭
徳島大学　耳鼻咽喉科・頭頸部外科

O-94　Dupilumab投与から1年経過した症例の検討
○平野康次郎，洲崎　勲夫，木勢　彩香，一寸木宏和，上村　佐和，嶋根　俊和，小林　一女
昭和大学　医学部　耳鼻咽喉科頭頸部外科学講座

O-95　好酸球性副鼻腔炎に対する内視鏡下副鼻腔手術と生物学的製剤の治療効果
○齋藤　孝博，岡崎　　健，伏見　勝哉，都築　建三
兵庫医科大学　耳鼻咽喉科・頭頸部外科

O-96　難治性好酸球性副鼻腔炎に対するDupilumab投与による嗅覚障害への効果
○菊岡　祐介[1]，鈴木　英佑[2]，神人　　彪[1]，乾　　崇樹[1]，寺田　哲也[1]，河田　　了[1]
[1]大阪医科薬科大学　耳鼻咽喉科・頭頸部外科，[2]大阪府済生会中津病院　耳鼻咽喉科・頭頸部外科

O-97　ECRSにおけるDupilumabの副反応～関節炎の実態～
○佐々木崇暢[1]，若杉　　亮[1]，高嶋　　惇[1]，新堀　香織[2]，堀井　　新[1]
[1]新潟大学　医学部　耳鼻咽喉科・頭頸部外科，[2]立川綜合病院　耳鼻咽喉科

第4会場：金沢ニューグランドホテル 3F パラッツォ

O-19群　好酸球性鼻副鼻腔炎　生物学的製剤3

（演題：O-98～ O-99, O-101～ O-103, O-198）　10:40～11:40

座長：鈴木　元彦（名古屋市立大学），田渕　経司（筑波大学）

O-98　Dupixentが奏功したMepolizumab抵抗性鼻茸を伴わない慢性副鼻腔炎の一例

○岡　晋一郎[1]，岡　愛子[2]，金井　健吾[2]，岡野　光博[2]
[1]国際医療福祉大学三田病院，[2]国際医療福祉大学成田病院

O-99　好酸球性副鼻腔炎を合併したIgG4関連疾患にデュピルマブが奏功した一例

○笹沼里圭子，櫻井　大樹，松岡　伴和，石井　裕貴，代永　孝明，丹澤雄一朗
山梨大学医学部附属病院

O-101　FFPE RNA-sequence解析による好酸球性副鼻腔炎Dupilmab治療の有効性推測に関する研究

○津田　武[1]，武田　和也[1]，端山　昌樹[1,2]，小幡　翔[1]，前田　陽平[1,3]，中谷　彩香[1]，天野　雄太[1]，藤井宗一郎[1]，猪原　秀典[1]
[1]大阪大学大学院医学系研究科　耳鼻咽喉科・頭頸部外科，[2]兵庫県立西宮病院　耳鼻咽喉科，[3]独立行政法人　地域医療機能推進機構大阪病院　耳鼻いんこう科

O-102　dupilumabの好酸球性副鼻腔炎症例におけるperiostin発現への影響

○洲崎　勲夫[1]，木勢　彩香[1]，上村　佐和[1]，関野恵里子[1]，平野康次郎[1]，嶋根　俊和[3]，布村　聡[3]，出原　賢治[3]，小林　一女[1]
[1]昭和大学医学部耳鼻咽喉科頭頸部外科学講座，[2]昭和大学頭頸部腫瘍センター，[3]佐賀大学医学部分子生命科学講座分子医化学分野

O-103　好酸球性副鼻腔炎に対するデュピルマブの効果と作用機序に関する免疫組織学的検討

○寺田　哲也，菊岡　祐介，乾　崇樹，河田　了
大阪医科薬科大学　耳鼻咽喉科・頭頸部外科

O-198　新型コロナウイルス感染症（COVID-19）における嗅覚障害・味覚障害

○山口　正樹[1]，鈴木　元彦[1]，村上　信五[1]，中西　弘紀[1]，中井　一之[1]，森　裕介[2]，角谷　尚悟[2]，讃岐　徹治[2]，岩崎　真一[2]
[1]名古屋市立大学東部医療センター　耳鼻咽喉科，[2]名古屋市立大学　耳鼻咽喉科

第4会場：金沢ニューグランドホテル 3F パラッツォ

O-20群　好酸球性鼻副鼻腔炎　手術（演題：O-104～ O-109）　15:50～16:50

座長：八尾　亨（金沢医科大学），松脇　由典（松脇クリニック品川）

O-104　鼻症状アンケートを用いた好酸球性副鼻腔炎に対する手術効果の検討

○平賀　良彦，岡田　峻史，出井　克昌
静岡赤十字病院　耳鼻咽喉科・頭頸部外科

O-105　鼻症状アンケートを用いた慢性副鼻腔炎手術症例の検討

○橋本　健吾[1]，本多麻里子[1]，今岡　理仁[1]，都築　建三[2]
[1]川西市立総合医療センター　耳鼻咽喉科，[2]兵庫医科大学　耳鼻咽喉科・頭頸部外科

O-106　慢性副鼻腔炎の手術によるQOLの改善

○前田　陽平[1]，端山　昌樹[2]，武田　和也[2]，津田　　武[2]，小幡　　翔[2]，中谷　彩香[2]，天野　雄太[2]，猪原　秀典[2]
[1]地域医療機能推進機構大阪病院　耳鼻咽喉科，[2]大阪大学　耳鼻咽喉科・頭頸部外科

O-107　好酸球性副鼻腔炎手術症例の検討

○石川　竜司，山田　智史，中村　友樹，三澤　　清
浜松医科大学　耳鼻咽喉科・頭頸部外科

O-108　ESS手術にて強い頭痛が改善した好酸球性副鼻腔炎症例についての検討

○車　　哲成，有元真理子，楊　　鈞雅，川出　由佳，近藤　　泰，内田　育恵，小川　徹也，藤本　保志
愛知医科大学　耳鼻咽喉科頭頸部外科

O-109　好酸球性副鼻腔炎　― 再手術例における内視鏡下拡大副鼻腔手術の適応と工夫 ―

○比野平恭之[1]，石井　賢治[1]，門田　哲弥[1]，三浦康士郎[1]，本岡　大心[1]，渡邊　　荘[2]，神尾　友信[1]
[1]神尾記念病院　耳鼻咽喉科，[2]国立国際医療研究センター国府台病院

第5会場：金沢ニューグランドホテル 4F 相生

O-21群　鼻副鼻腔炎　研究2（演題：O-110～ O-113）　8:30～9:20

座長：高林　哲司（福井大学），中丸　裕爾（北海道大学大学）

O-110　鼻粘膜におけるACE2関連分子の発現と好酸球性副鼻腔炎の病態への関与

○吉田加奈子，高林　哲司，加藤　幸宣，意元　義政，坂下　雅文，藤枝　重治
福井大学　耳鼻咽喉科・頭頸部外科

O-111　Type2炎症性慢性副鼻腔炎における局所IgE産生機序に関する検討

○武田　和也[1]，津田　　武[1]，小幡　　翔[1]，中谷　彩香[1]，天野　雄太[1]，藤井宗一郎[1]，前田　陽平[1,2]，端山　昌樹[1,3]，識名　　崇[4]，猪原　秀典[1]
[1]大阪大学大学院医学系研究科　耳鼻咽喉科・頭頸部外科，
[2]独立行政法人　地域医療機能推進機構大阪病院　耳鼻いんこう科，[3]兵庫県立西宮病院　耳鼻咽喉科，
[4]しきな鼻クリニック千里

O-112　Asthma and COPD Overlap（ACO）症例における鼻茸のNGALについて

○松居可奈子，向井　昌功，野島　知人，田宮亜希子，ヤマカワ詩央，瀬尾友佳子，山村　幸江，野中　　学
東京女子医科大学病院　耳鼻咽喉科・頭頸部外科

O-113　マウス鼻腔におけるイオノサイトの同定

○本田　圭司，大岡　知樹，伊藤　　卓，堤　　剛
東京医科歯科大学耳鼻咽喉科

O-114　演題取り下げ

第5会場：金沢ニューグランドホテル 4F 相生

O-22群　鼻副鼻腔炎　研究3（演題：O-115～ O-119）　9:20～10:10

座長：保富　宗城（和歌山県立医科大学），三輪　正人（はりまざかクリニック）

O-115　高速ビデオ撮影による鼻粘膜線毛運動の解析

○徐　　軼菲，竹内　万彦
三重大学　大学院医学系研究科　耳鼻咽喉・頭頸部外科

O-116　副鼻腔炎術後患者におけるキシリトール含有生理食塩水による鼻腔洗浄の試み

○大橋健太郎[1,2]，大木　幹文[1]，中村　吉成[1,2]，山本　賢吾[1,2]，山下　　拓[2]
[1]北里大学メディカルセンター　耳鼻咽喉科，[2]北里大学　医学部　耳鼻咽喉科・頭頸部外科学

O-117　ネブライザーの振動数が上顎洞の流れに及ぼす影響についてのCFD解析による検討

○柳　　凪咲[1]，三輪　正人[2,3]，藤村宗一郎[1,4]，福留　功二[1]，山本　　誠[1]
[1]東京理科大学　工学部　機械工学科，[2]はりまざかクリニック，[3]順天堂大学　アトピー疾患研究センター，[4]東京慈恵会医科大学　総合医科学研究センター　先端医療情報技術研究部

O-118　ポストPCV時代における鼻咽腔常在菌の新たな形態：無莢膜型肺炎球菌の病原性と重症化因子の解明

○河野　正充[1]，酒谷　英樹[1]，村上　大地[1,2]，保富　宗城[1]
[1]和歌山県立医科大学　医学部　耳鼻咽喉科・頭頸部外科，[2]紀南病院　耳鼻咽喉科・頭頸部外科

O-119　タバコ煙曝露が仔マウスにおける肺炎球菌伝播と宿主への獲得性に与える影響

○村上　大地[1,2]，河野　正充[1]，酒谷　英樹[1]，保富　宗城[1]
[1]和歌山県立医科大学　耳鼻咽喉科・頭頸部外科，[2]紀南病院　耳鼻咽喉科・頭頸部外科

第5会場：金沢ニューグランドホテル 4F 相生

O-23群　手術機器・材料（演題：O-120～ O-125）　10:10～11:10

座長：折舘　伸彦（横浜市立大学），鈴木　正志（大分大学）

O-120　電動式骨手術器械「ZAOSONiC」による安全な鼻科手術を目指して
○鈴木　祐輔，千葉　真人，川合　　唯，欠畑　誠治
山形大学　医学部　耳鼻咽喉・頭頸部外科学講座

O-121　新しいメスを用いたMDS粘膜下減量手術
○岡本　拓也，黄川田　徹，荒木　康智，原　亜希子，池田　篤生
鼻のクリニック東京

O-122　経鼻内視鏡に由来するMDRPUを予防し，飛沫拡散を抑制する新規医療機器SUKNAの使用経験
○坂本　達則[1]，菊地　正弘[2]
[1]島根大学　耳鼻咽喉科・頭頸部外科，[2]京都大学　耳鼻咽喉科・頭頸部外科

O-123　鼻科手術における内視鏡用シングルユース防護具AeroProtectのエアロゾル拡散低減効果の検証
○松脇　由典[1]，阿久津　誠[2]，有吉　大記[3]，中川　佐苗[3]，森島　哲矢[3]，河野健太郎[3]，岩本　理沙[3]，中山　次久[2]，春名　眞一[2]
[1]恵芳会　松脇クリニック品川，[2]獨協医科大学　耳鼻咽喉科学教室，[3]オリンパスメディカルシステムズ株式会社

O-124　新規鼻内パッキング資材「プラスモイストHS-W」の有用性に関する臨床研究
○若杉　　亮[1,2]，佐々木　崇暢[1]，新堀　香織[2]，高橋　奈央[3]，堀井　　新[1]
[1]新潟大学大学院医歯学総合研究科　耳鼻咽喉科・頭頸部外科学分野，[2]立川メディカルセンター　立川綜合病院　耳鼻咽喉科，[3]長岡赤十字病院　耳鼻咽喉科

O-125　内視鏡下鼻内手術におけるSURGICEL Powderの有用性
○芳川　瑛久[1]，中村　真浩[1]，井出　拓磨[2]，松本　文彦[1]
[1]順天堂大学　医学部　耳鼻咽喉科学講座，[2]順天堂大学医学部附属浦安病院　耳鼻咽喉科

［令和4年10月15日（土）］

第2会場：金沢ニューグランドホテル 4F 金扇

O-24群　アレルギー性鼻炎舌下免疫療法（演題：O-126～ O-131）

13:00～14:00

座長：濱田　聡子（関西医科大学），湯田　厚司（ゆたクリニック）

O-126　舌下免疫療法の効果とTh2細胞におけるMusculinの発現の関連
○飯沼　智久，栗田　淳也，米田　理葉，新井　智之，山崎　一樹，米倉　修二，花澤　豊行
千葉大学大学院医学研究院　耳鼻咽喉科・頭頸部腫瘍学

O-127　スギSLIT5年治療後の持続効果に関する検証

○濱田　聡子[1,2]，小林　良樹[2,3]，下野　真紗美[1]，神田　　晃[2,3]，朝子　幹也[2,4]，岩井　　大[3]
[1]関西医科大学香里病院　耳鼻咽喉科，[2]関西医科大学附属病院　アレルギーセンター，[3]関西医科大学附属病院　耳鼻咽喉科頭頸部外科，[4]関西医科大学総合医療センター　耳鼻咽喉科頭頸部外科

O-128　治療目標からみた小児スギ舌下免疫療法の有効性の検討

○川島佳代子，河辺　隆誠，奥野　未佳，花田　有紀子
大阪府立病院機構　大阪はびきの医療センター

O-129　スギ花粉舌下免疫療法と初期療法が少量飛散年と大量飛散年にスギ花粉症患者の症状とQOLに与える影響

○藤井　達也[1,2]，北村　嘉章[2]，神村盛一郎[2]，武田　憲昭[2]
[1]JA高知病院　耳鼻咽喉科，[2]徳島大学　医学部　耳鼻咽喉科

O-130　当院における舌下免疫療法の治療継続期間と副反応の検討

○増野　　聡
牧の原なのはな耳鼻咽喉科

O-131　シダキュア錠1-3年目治療例の2022年治療成績と，Dual SLITが花粉期成績に及ぼす影響

○湯田　厚司[1,2]，村尾　拓哉[2]，清水　猛史[2]
[1]ゆたクリニック，[2]滋賀医科大学耳鼻咽喉科

第2会場：金沢ニューグランドホテル 4F 金扇

O-25群　アレルギー性鼻炎基礎（演題：O-132～ O-137）　14:00～15:00

座長：櫻井　大樹（山梨大学），田中　康広（獨協医科大学埼玉医療センター）

O-132　スギ花粉症における鼻汁メタボローム解析と臨床予測モデル構築に向けた検討

○石井　裕貴，代永　孝明，笹沼里圭子，丹澤雄一郎，松岡　伴和，櫻井　大樹
山梨大学　耳鼻咽喉科・頭頸部外科

O-133　アレルギー性鼻炎における2型自然リンパ球を介したロイコトリエン，プロスタグランジンの新たな作用

○戸嶋　一郎，村尾　拓哉，川北　憲人，中村　圭吾，新井　宏幸，松本　晃治，清水　志乃，神前　英明，清水　猛史
滋賀医科大学　耳鼻咽喉科・頭頸部外科

O-134　マウスのアレルギー炎症における鼻ILC2sの役割

○加藤　幸宣，加藤　永一，吉田加奈子，木戸口正典，意元　義政，坂下　雅文，高林　哲司，藤枝　重治
福井大学　耳鼻咽喉科・頭頸部外科

O-135　小児アレルギー性鼻炎におけるダニ感作率の32年間の推移

○宇佐神　篤[1,2]，高橋　吾郎[3]
[1]東海花粉症研究所，[2]宇佐神耳鼻咽喉科クリニック，[3]やまほし耳鼻咽喉科クリニック

O-136　小児鼻閉患児の鼻腔形態に関する検討

○原　亜希子，岡本　拓也，池田　篤生，荒木　康智，黄川田　徹
鼻のクリニック東京

O-137　重症花粉症におけるオマリズマブの有用性と問題点

○阪本　浩一，海野　裕子，竹宮　由美，河相　裕子，梶本　康幸，角南貴司子
大阪公立大学　耳鼻咽喉科

第3会場：金沢ニューグランドホテル 5F 銀扇

O-26群　好酸球性鼻副鼻腔炎　臨床（演題：O-138～ O-142）　8:30～9:20

座長：松根　彰志（日本医科大学武蔵小杉病院），室野　重之（福島県立医科大学）

O-138　好酸球性副鼻腔炎術前ステロイド内服による効果と影響の検討

○千葉　真人，鈴木　祐輔，欠畑　誠治
山形大学医学部　耳鼻咽喉・頭頸部外科

O-139　好酸球性副鼻腔炎に対する術前経口ステロイドの検討

○三橋　泰仁[1]，木庭　忠士[4]，木村　翔一[2,3]，速水　菜帆[1]，田浦　政彦[2]，坂田　俊文[2]
[1]福岡大学筑紫病院　耳鼻いんこう科，[2]福岡大学医学部　耳鼻咽喉科学教室，[3]福岡大学医学部　病理学講座，[4]福岡徳洲会病院　耳鼻咽喉科

O-140　好酸球性副鼻腔炎における好酸球性多発血管炎性肉芽腫症発症のリスク因子についての検討

○檜垣　貴哉，村井　綾，清水　藍子，牧原靖一郎，假谷　　伸，安藤　瑞生
岡山大学病院　耳鼻咽喉科

O-141　好酸球性副鼻腔炎治療における他科連携の重要性について

○鈴木　康弘[1,2]，堤　　剛[2]
[1]地方独立行政法人　東京都健康長寿医療センター，[2]東京医科歯科大学

O-142　好酸球性副鼻腔炎治療経過中に発症した好酸球性肺炎症例の検討

○朝子　愛梨[1]，朝子　幹也[1]，高田　洋平[1]，阪本　大樹[1]，東山　由佳[1]，森田　瑞樹[2]，福井　研太[1]，荻野　裕平[1]，岩井　　大[2]
[1]関西医科大学総合医療センター　耳鼻咽喉科・頭頸部外科，[2]関西医科大学附属病院　耳鼻咽喉科・頭頸部外科

第3会場：金沢ニューグランドホテル 5F 銀扇

O-27群　若手優秀発表賞・鼻副鼻腔腫瘍（演題：O-143～ O-149）

9:20～10:30

座長：曾根三千彦（名古屋大学），松浦　一登（国立がん研究センター東病院）

O-143　当科における鼻副鼻腔悪性黒色腫7例の臨床的検討

○野田　実里[1]，安藤　瑞生[2]
[1]独立行政法人国立病院機構　岩国医療センター　耳鼻咽喉・頭頸部外科，[2]岡山大学医歯薬学総合研究科耳鼻咽喉・頭頸部外科

O-144　診断に苦慮した鼻中隔腫瘍2症例の検討

○岸野　愛子[1]，米倉　修二[1]，福本　一郎[1]，新井　智之[1]，山崎　一樹[1]，大塚雄一郎[2]，花澤　豊行[1]
[1]千葉大学医学部附属病院　耳鼻咽喉・頭頸部外科，[2]千葉市立海浜病院　耳鼻いんこう科

O-145　嗅神経芽細胞腫術後の難治性髄液鼻漏に対し有茎側頭筋弁移植が有用であった一例

○戸部　陽太[1]，菊地　正弘[1]，北田　有史[1]，松永　麻美[1]，大坂　和士[2]，大森　孝一[1]
[1]京都大学大学院医学研究科　耳鼻咽喉科・頭頸部外科，[2]日本赤十字社　大阪赤十字病院　耳鼻咽喉科・頭頸部外科

O-146　鼻・副鼻腔病変から診断に至った全身性アミロイドーシスの1例

○田村　昌也，清野　由輩，藤川　直也，山下　　拓
北里大学病院　耳鼻咽喉科・頭頸部外科

O-147　Unit原理に基づいた切除・再建術を行なった早期鼻腔癌の1例

○池上　侃，宇野　光祐，松野　直樹，荒木　幸仁
防衛医科大学校病院

O-148　経鼻内視鏡下に摘出した右眼窩内腫瘍例

○乙田　愛美，鈴村　美聡，小林　正佳，竹内　万彦
三重大学　大学院　医学系研究科　耳鼻咽喉・頭頸部外科

O-149　当院で診断・加療を行った鼻副鼻腔悪性リンパ腫64症例の臨床的検討

○猪股　浩平[1]，横井　秀格[1]，内藤　翔司[1]，松本　祐磨[1]，田中　　栞[1]，藤原　正親[2]，柴原　純二[2]，高山　信之[3]，齋藤康一郎[1]
[1]杏林大学医学部耳鼻咽喉科学教室，[2]杏林大学医学部病理学教室，[3]杏林大学医学部血液内科学教室

第3会場：金沢ニューグランドホテル 5F 銀扇

O-28群　若手優秀発表賞・嗅覚（演題：O-150～ O-156）　10:30～11:40

座長：伊藤　真人（自治医科大学），山岨　達也（東京大学）

O-150　嗅覚障害の重症度と血清亜鉛値の関係

○田中　大貴[1,2]，森　恵莉[2]，米澤　和[2]，柳　徳浩[2]，弦本　結香[2]，永井萌南美[2]，関根　瑠美[2,3]，鄭　雅誠[2]，小島　博己[2]，鴻　信義[2]
[1]東京歯科大学　市川総合病院　耳鼻咽喉科，[2]東京慈恵会医科大学附属病院　耳鼻咽喉科学教室，[3]東京慈恵会医科大学附属第三病院　耳鼻咽喉・頭頸部外科

O-151　嗅覚障害診療における日常のにおいアンケート（SAOQ）の有用性

○廣瀬　智紀，齋藤　孝博，岡崎　健，伏見　勝哉，都築　建三
兵庫医科大学　耳鼻咽喉科・頭頸部外科

O-152　当科における嗅覚障害患者42例の検討

○二宮　千裕，鈴木　淳，逸見　朋隆，生島　寛享，香取　幸夫
東北大学　耳鼻咽喉・頭頸部外科

O-153　COVID-19罹患後と，COVID-19以外の感冒後嗅覚障害の臨床像の比較検討

○永井萌南美，森　恵莉，米澤　和，鄭　雅誠，柳　徳浩，関根　瑠美，弦本　結香，小島　博己，鴻　信義
東京慈恵会医科大学　耳鼻咽喉科学教室

O-154　当科におけるCOVID-19後嗅覚障害例の検討　-感冒後嗅覚障害との比較-

○加納　恒，湊　梨穂，石倉　友子，中村友加里，山本　純平，志賀　英明，三輪　高喜
金沢医科大学　耳鼻咽喉科

O-155　マウス脂肪幹細胞経鼻投与による嗅上皮傷害マウスにおける嗅上皮再生

○石倉　友子，志賀　英明，三輪　高喜
金沢医科大学　耳鼻咽喉科

O-156　嗅神経入力が嗅球の細胞新生に及ぼす影響

○中村有加里[1]，坂田ひろみ[2]，八田　稔久[2]，三輪　高喜[1]
[1]金沢医科大学耳鼻咽喉科学，[2]金沢医科大学　解剖学1

第3会場：金沢ニューグランドホテル 5F 銀扇

O-29群　若手優秀発表賞・鼻副鼻腔炎（演題：O-157～ O-163）13:00～14:10

座長：香取　幸夫（東北大学），兵頭　政光（高知大学）

O-157　好酸球性副鼻腔炎の真菌と細菌の鼻腔内微生物叢ネットワーク解析

○足立　直人[1]，木戸口正典[1]，井伊里恵子[3]，野口恵美子[2]，藤枝　重治[1]
[1]福井大学　医学部　耳鼻咽喉科・頭頸部外科，[2]筑波大学　医学医療系　遺伝医学，[3]筑波大学　耳鼻咽喉科・頭頸部外科

O-158　当科における好酸球性副鼻腔炎手術症例の検討

○浅野　敬史[1]，櫻井　真一[1]，千葉　真人[2]，深瀬　　諒[1]
[1]公立置賜総合病院　耳鼻咽喉科，[2]山形大学医学部附属病院　耳鼻咽喉科・頭頸部外科

O-159　好酸球性副鼻腔炎における好中球性組織障害の関わり

○阿久津　誠，中山　次久，金谷　洋明，春名　眞一
獨協医科大学　耳鼻咽喉・頭頸部外科

O-160　当院における歯性上顎洞炎術後経過の検討および手術手技の工夫について

○本岡　太心，比野平恭之，三浦康士郎，門田　哲也，石井　賢治，神尾　友信
神尾記念病院

O-161　蝶形骨洞血瘤腫の1例

○高嶋　　惇[1]，佐々木　崇暢[1]，若杉　　亮[1]，新堀　香織[2]，堀井　　新[1]
[1]新潟大学　医学部　耳鼻咽喉・頭頸部外科，[2]立川綜合病院　耳鼻咽喉科

O-162　炎症性ポリープを伴うREAH（呼吸上皮腺腫様過誤腫）がDupilumabの使用効果に与える影響

○武田　鉄平[1]，柳　　徳浩[1]，深澤　　寧[2]，森　　恵莉[1]，前田真由香[1]，鄭　　雅誠[1]，大村　和弘[1]，鴻　　信義[1]
[1]東京慈恵会医科大学　耳鼻咽喉科学教室，[2]東京慈恵会医科大学　病理学講座

O-163　内視鏡下鼻副鼻腔術後の残存篩骨蜂巣がデュピルマブの治療効果に及ぼす影響についての検討

○柳　　徳浩，武田　鉄平，森　　恵莉，阿久津泰伴，鄭　　雅誠，前田真由香，小島　博己，鴻　　信義
東京慈恵会医科大学付属病院　耳鼻咽喉科・頭頸部外科

第3会場：金沢ニューグランドホテル 5F 銀扇

O-30群　鼻副鼻腔炎　症例（演題：O-164～ O-171）　14:10～15:30

座長：高野　賢一（札幌医科大学），安田　　誠（京都府立医科大学）

O-164　IgG4関連疾患に関連した鼻副鼻腔炎の1例

○酒本　博史，亀倉　隆太，村山　公介，山本　圭佑，大國　　毅，高野　賢一
札幌医科大学　耳鼻咽喉科・頭頸部外科学講座

O-165　AIHA・ITPを合併した難治性慢性鼻副鼻腔炎の一症例

○緒方　尚子，太田　　康，鈴木　光也
東邦大学　耳鼻咽喉科学講座（佐倉）

O-166　抗TNF生物学的製剤関連副鼻腔炎の一例

○竹村優佳子，出島　健司，村上　　怜
京都第二赤十字病院

O-167　術前に好酸球性副鼻腔炎との鑑別を要した呼吸上皮腺腫様過誤腫（REAH）の1例

○伊藤　聡志，木村　文美，稲田　紘也，中田　誠一
藤田医科大学　ばんたね病院　耳鼻咽喉科・睡眠呼吸学

O-168　鼻中隔軟骨生検で診断を得た再発性多発軟骨炎の1例

○持田　　峻，矢富　正徳，丸山　　諒，吉田　重和，西村　　遥，塚原　清彰
東京医科大学　耳鼻咽喉科・頭頸部外科学分野

O-169　鼻性視神経症の手術後に再増悪し多発血管炎性肉芽腫症と診断された1例

○佐藤　有記[1]，鈴木久美子[1]，丸山　暁人[2]，倉富勇一郎[1]
[1]佐賀大学医学部　耳鼻咽喉科・頭頸部外科学講座，[2]佐賀大学医学部　膠原病・リウマチ内科

O-170　浸潤型副鼻腔真菌症や悪性腫瘍との鑑別を要し診断に苦慮したANCA陰性多発血管炎性肉芽腫症の1例

○新井　智之，山崎　一樹，栗田　惇也，飯沼　智久，米倉　修二，花澤　豊行
千葉大学大学院医学研究院　耳鼻咽喉科・頭頸部腫瘍学

O-171　頭頸部臓器に限局した好酸球性多発血管炎性肉芽腫症

○田口　雪枝[1]，富澤　宏基[1]，宮部　　結[1]，植木　重治[2]，山田武千代[1]
[1]秋田大学　耳鼻咽喉科・頭頸部外科学講座，[2]秋田大学　総合診療・検査診断学講座

第4会場：金沢ニューグランドホテル 3F パラッツォ

O-31群　嗅覚障害2（演題：O-172～ O-176）　8:30～9:20

座長：太田　　康（東邦大学医療センター佐倉病院），工　　穣（信州大学）

O-172　持続的嗅覚刺激は認知機能を改善させる可能性がある

○神崎　　晶[1,2]
[1]国立病院機構東京医療センター感覚器センター，[2]慶應義塾大学医学部耳鼻咽喉科

O-173　嗅覚と味覚との関連<岩木健康増進プロジェクトの結果から>

○山内　一崇，松下　大佑，清水目奈美，工藤　玲子，後藤　真一，佐々木　亮，松原　　篤
弘前大学大学院医学研究科　耳鼻咽喉科学講座

O-174　当院における喉頭全摘出術後の嗅覚リハビリテーションと嗅覚の改善について

○村上　大輔[1]，山口　優実[1]，宮本　雄介[1]，鈴木　智陽[1]，菊池　良和[1]，松尾　美央子[1]，
澤津橋基広[1,2]，中川　尚志[1]
[1]九州大学　耳鼻咽喉・頭頸部外科，[2]福岡山王病院　耳鼻咽喉科・頭頸部外科

O-175　県内初！新規嗅覚専門外来開設における受診患者の検討

○大澤　陽子，深田　靖人，堤内　俊喜，扇　　和弘
福井赤十字病院　耳鼻咽喉科

O-176　刺激性異嗅症のクロスモーダル研究

○鄭　　雅誠[1]，関根　瑠美[1]，米澤　和[1]，森　　恵莉[1]，鴻　信義[1]，Hummel Thomas[2]
[1]東京慈恵会医科大学　耳鼻咽喉科学教室，[2]ドレスデン工科大学　耳鼻咽喉科

第4会場：金沢ニューグランドホテル 3F パラッツォ

O-32群　嗅覚障害3（演題：O-177～ O-180）　9:20～10:00

座長：大島　猛史（日本大学），奥谷　文乃（高知大学）

O-177　疾患別にみた嗅覚障害患者の検討

○岡崎　　健，伏見　勝哉，齋藤　孝博，都築　建三
兵庫医科大学　耳鼻咽喉科・頭頸部外科

O-178　嗅覚/味覚障害を呈した成人喘息症例と好酸球性副鼻腔炎の合併に関する検討

○小田　尊志[1]，石野　岳志[1]，竹本　浩太[1]，西田　　学[1]，堀部裕一郎[1]，竹野　幸夫[1]，岩本　博志[2]，服部　　登[2]
[1]広島大学大学院　耳鼻咽喉科・頭頸部外科，[2]広島大学大学院　分子内科学

O-179　好酸球性副鼻腔炎患者における嗅覚障害と嗅球の検討

○山本　圭佑，宮田　　遼，小笠原　徳子，亀倉　隆太，大國　　毅，高野　賢一
札幌医科大学　耳鼻咽喉科・頭頸部外科

O-180　内視鏡下副鼻腔手術前後のいずれも嗅覚脱失と判定された慢性副鼻腔炎症例に関する検討

○伏見　勝哉，岡崎　　健，齋藤　孝博，廣瀬　智紀，都築　建三
兵庫医科大学　耳鼻咽喉科・頭頸部外科

第4会場：金沢ニューグランドホテル 3F パラッツォ

O-33群　鼻中隔手術1（演題：O-181～ O-185）　10:00～10:50

座長：鈴木　秀明（産業医科大学），児玉　　悟（医療法人児玉耳鼻咽喉科クリニック）

O-181　当科におけるHemitransfixion approachによる鼻中隔矯正術の検討

○加納康太郎
聖隷浜松病院　耳鼻咽喉科頭頸部外科

O-182　鼻中隔弯曲症に対して内・外視鏡を用いて施行した外鼻形成術の2例

○嶋村　晃宏[1]，尹　　泰貴[1]，森田　瑞樹[1]，東山　由佳[2]，阪本　大樹[2]，下野真紗美[3]，河内　理咲[1]，高田　洋平[2]，濱田　聡子[3]，村田　英之[1]，朝子　幹也[2]，岩井　　大[1]
[1]関西医科大学附属病院　耳鼻咽喉科・頭頸部外科，[2]関西医科大学総合医療センター　耳鼻咽喉科・頭頸部外科，[3]関西医科大学香里病院　耳鼻咽喉科

O-183　鼻中隔外鼻形成術：最近の工夫

○児玉　　悟
児玉耳鼻咽喉科クリニック

O-184　鼻中隔矯正術の術後に著明に増悪した一例

○赤澤　仁司，長井　美樹
堺市立総合医療センター　耳鼻咽喉科・頭頸部外科

O-185　Cutting and suture techniqueを用いた鼻中隔前弯矯正

○平位　知久，世良　武大，服部　貴好，前田　文彬
県立広島病院　耳鼻咽喉科・頭頸部外科

第4会場：金沢ニューグランドホテル 3F パラッツォ

O-34群　鼻中隔手術2（演題：O-186～ O-190）　10:50～11:40

座長：小澤　宏之（慶應義塾大学），小森　　学（聖マリアンナ医科大学）

O-186　Functional Open Septorhinoplasty ー鼻弁形成の工夫

○朝子　幹也[1]，高田　洋平[1]，尹　　泰貴[2]，河内　理咲[2]，阪本　大樹[1]，東山　由佳[1]，森田　瑞樹[2]，福井　研太[1]，荻野　裕平[1]，朝子　愛梨[1]，岩井　　大[2]
[1]関西医科大学総合医療センター　耳鼻咽喉科・頭頸部外科，[2]関西医科大学附属病院　耳鼻咽喉科・頭頸部外科

O-187　Unilateral mucosal advancement flapを用いて鼻中隔穿孔を閉鎖した1例

○代永　孝明，丹澤雄一朗，笹沼里圭子，石井　裕貴，松岡　伴和，櫻井　大樹
山梨大学　大学院総合研究部医学域臨床医学系　耳鼻咽喉科・頭頸部外科学講座

O-188　当科におけるopen septorhinoplasty適応基準の変化

○飯村　慈朗[1]，岡村　彩加[1]，中澤　圭史[1]，佐久間信行[1]，田中　大貴[1]，柳原　太一[2]，中島　大輝[2]，細川　　悠[3]，宮脇　剛司[4]，鴻　　信義[2]
[1]東京歯科大学市川総合病院，[2]東京慈恵会医科大学耳鼻咽喉・頭頸部外科，[3]埼玉医科大学耳鼻咽喉科・神経耳科，[4]東京慈恵会医科大学形成外科

O-189　耳鼻咽喉科医によるopen septorhinoplastyの術後成績の検討

○細川　　悠[1,2,3]，飯村　慈朗[2,3,4]，中島　大輝[2,3]，宮脇　剛司[4,5]，鴻　　信義[2,3]
[1]埼玉医科大学，[2]東京慈恵会医科大学耳鼻咽喉科学教室，[3]東京慈恵会医科大学附属病院鼻中隔外鼻クリニック，[4]東京歯科大学市川総合病院耳鼻咽喉科，[5]東京慈恵会医科大学形成外科教室

O-190　半切肋骨と肋軟骨を用いたハイブリッド移植による鼻中隔軟骨の吊り上げ法

○山住　彩織[1]，竹内　直子[1,3]，森山　　壮[1,3]，宮脇　剛司[1,3]，柳　徳浩[2,3]，鄭　　雅政[2,3]，細川　　悠[3,4]，森　　恵莉[2,3]，飯村　慈朗[3,5]，鴻　　信義[2,3]
[1]東京慈恵会医科大学附属病院　形成外科，[2]東京慈恵会医科大学附属病院　耳鼻咽喉科・頭頸部外科，[3]東京慈恵会医科大学附属病院　鼻中隔外鼻クリニック，[4]埼玉医科大学病院　耳鼻咽喉科，[5]東京歯科大学総合病院　耳鼻咽喉科

第4会場：金沢ニューグランドホテル 3F パラッツォ

O-35群　嗅覚障害4（演題：O-191～ O-195）　13:00～13:50

座長：志賀　英明（金沢医科大学），山下　裕司（山口大学）

O-191　亜鉛欠乏が嗅覚機能に及ぼす影響について

○西嶌　大宣，近藤　健二，菊田　　周，吉原晋太郎，韓　　冰，上羽　瑠美，山岨　達也
東京大学　医学部　耳鼻咽喉科・頭頸部外科

O-192　嗅覚障害モデルマウスに対するSemaphorin3A阻害薬点鼻投与の検討

○村井　　綾，清水　藍子，牧原靖一郎，檜垣　貴哉，假谷　　伸，安藤　瑞生
岡山大学病院　耳鼻咽喉科

O-193　高用量IgG療法による外傷性嗅覚障害マウスの嗅覚回復促進

○西田　幸平，小林　正佳，石神　瑛亮，竹内　万彦
三重大学大学院医学系研究科　耳鼻咽喉・頭頸部外科

O-194　嗅毒性物質による嗅上皮傷害程度と呼吸上皮化生との関連性について

○菊田　　周，Han Bing，吉原晋太郎，西嶌　大宣，近藤　健二，山岨　達也
東京大学耳鼻咽喉科・頭頸部外科

O-195　脳虚血が嗅上皮細胞動態に与える影響について

○韓　　冰，菊田　　周，吉原晋太郎，西嶌　大宣，近藤　健二，山岨　達也
東京大学　耳鼻咽喉科

第4会場：金沢ニューグランドホテル 3F パラッツォ

O-36群　嗅覚障害5（演題：O-196, O-197, O-199, O-200）　13:50～14:30

座長：神田　　晃（関西医科大学），愛場　庸雅（大阪市立十三市民病院）

O-196　新型コロナウイルス感染症（COVID-19）関連嗅覚障害患者に対する嗅覚刺激療法の検討

○金井　健吾，岡　　愛子，渡部　佳弘，岡野　光博
国際医療福祉大学成田病院 耳鼻咽喉科・頭頸部外科

O-197　PCRで新型コロナウイルス感染症が確定診断症例を対象とした嗅覚障害，味覚障害アンケート調査

○吉野　綾穂[1]，村上　亮介[1]，小町　太郎[2]，大久保公裕[1]
[1]日本医科大学付属病院，[2]日本医科大学千葉北総病院

O-199　COVID-19罹患後嗅覚障害患者と感冒罹患後嗅覚障害患者との比較検討

○満山知恵子[1]，松脇　由典[1]，志田　容子[1]，中島　庸也[1]，柳　　清[1]，中島　大輝[1,2]，仲尾次優輝[1,3]，中山　次久[1,4]，春名　眞一[1,4]
[1]恵芳会　松脇クリニック品川，[2]東京慈恵会医科大学耳鼻咽喉科学教室，[3]東京慈恵会医科大学附属第三病院，[4]獨協医科大学 耳鼻咽喉・頭頸部外科

O-200　Open Essence[R]を用いたCOVID-19患者の嗅覚障害の検討
○奥野　未佳[1]，河辺　隆誠[1]，花田有紀子[1]，川島佳代子[1]，端山　昌樹[2]，猪原　秀典[3]
[1]大阪府立病院機構　大阪はびきの医療センター　耳鼻咽喉・頭頸部外科，[2]兵庫県立西宮病院　耳鼻咽喉科，[3]大阪大学大学院 医学系研究科 耳鼻咽喉科･頭頸部外科

第4会場：金沢ニューグランドホテル 3F パラッツォ

O-37群　嗅覚障害6（演題：O-201～ O-205）　14:30～15:20

座長：欠畑　誠治（山形大学），都築　建三（兵庫医科大学）

O-201　COVID-19嗅覚障害の臨床像　―CTでの嗅裂閉塞所見と嗅覚障害度の関連性―
○荻野枝里子，藤尾　久美
京都駅前耳鼻咽喉科アレルギー科クリニック

O-202　新型コロナウイルス感染後に遷延した嗅覚障害の検討
○赤羽　邦彬，齋藤　善光，多村　悠紀，川島　孝介，小森　　学
聖マリアンナ医科大学　耳鼻咽喉科

O-203　新型コロナウイルス感染及び短期濃厚接触による嗅神経上皮への影響
○上羽　瑠美[1,2]，近藤　健二[2]，西嶌　大宣[2]，山岨　達也[2]
[1]東京大学医学部附属　摂食嚥下センター，[2]東京大学　耳鼻咽喉科・頭頸部外科

O-204　COVID-19パンデミックがもたらした鼻科診療への影響
○伊藤　　伸[1]，中村　真浩[2]，田中久美子[1]，肥後隆三郎[1]
[1]順天堂大学医学部附属浦安病院，[2]順天堂大学医学部附属順天堂医院

O-205　サルにおける嗅上皮から嗅神経を介したSARS-CoV-2の頭蓋内感染について
○清水　志乃[1]，仲山美沙子[2]，石垣　宏仁[2]，Nguyen Thanh Cong[2]，北川　善紀[2]，伊藤　　靖[2]，清水　猛史[1]
[1]滋賀医科大学　耳鼻咽喉科・頭頚部外科，[2]滋賀医科大学　病理学講座

第5会場：金沢ニューグランドホテル 4F 相生

O-38群　眼窩内病変（演題：O-206～ O-211）　8:30～9:30

座長：金澤　丈治（自治医科大学），山下　　拓（北里大学）

O-206　視器障害を来した鼻副鼻腔疾患に関する検討
○當山　昌那，比嘉　朋代，鈴木　幹男
琉球大学　耳鼻咽喉・頭頸部外科

O-207　副鼻腔嚢胞による鼻性視神経症の視力予後
○吉田　晴郎，木原　千春，熊井　良彦
長崎大学　耳鼻咽喉科

O-208　副鼻腔嚢胞を伴った眼窩骨膜下血腫の2例

○寺西　裕一，高野さくらこ，竹宮　由美，横田知衣子，角南貴司子
大阪公立大学大学院　医学研究科　耳鼻咽喉病態学

O-209　当科における眼症状をきたした鼻副鼻腔疾患の臨床的検討

○井上　貴博[1]，熊井　琢美[1,2]，岸部　　幹[1]，高原　　幹[1,2]，片田　彰博[1]，林　　達哉[1]
[1]旭川医科大学　耳鼻咽喉科・頭頸部外科学講座，[2]旭川医科大学　頭頸部癌先端的診断・治療学講座

O-210　特発性眼窩炎症の2例

○長岐　孝彦[1]，山内　一崇[1]，中村　千尋[2]，野村　彩美[1]，松下　大佑[1]，藤田　友晴[1]，三浦　智也[1]，松原　　篤[1]
[1]弘前大学大学院医学研究科耳鼻咽喉科学講座，[2]八戸市立市民病院　耳鼻咽喉科

O-211　眼窩腫瘍に対する経鼻内視鏡アプローチの工夫

○大澤孝太郎[1]，井伊里恵子[1]，宮本　秀高[2]，田中　秀峰[1]，田渕　経司[1]
[1]筑波大学附属病院　耳鼻咽喉科・頭頸部外科，[2]国立国際医療研究センター　国府台病院

第5会場：金沢ニューグランドホテル 4F 相生

O-39群　DCR（演題：O-212～ O-215）　9:30～10:10

座長：池田　浩己（日本赤十字社和歌山医療センター），将積日出夫（富山大学）

O-212　超音波骨削開機器支援下経鼻的弁縫合涙嚢鼻腔吻合術（eFSUS-DCR）の有用性の検討

○舘野　宏彦[1]，淵澤　千春[2]，柚木　達也[3]，藤坂実千郎[1]，高倉　大匡[1]，將積日出夫[1]
[1]富山大学　耳鼻咽喉科頭頸部外科，[2]済生会高岡病院　眼科，[3]富山大学　眼科

O-213　原因を同定し，内視鏡下涙嚢鼻腔吻合術（E-DCR）を行なった症例について

○竹林　宏記[1]，岡崎　　健[2]，齋藤　孝博[2]，伏見　勝哉[2]，岡　　秀樹[3]，橋本　健吾[4]，雪辰　依子[5]，森　　望[1]，都築　建三[2]
[1]大阪みなと中央病院　耳鼻咽喉科　涙道サージセンター，[2]兵庫医科大学耳鼻咽喉科・頭頸部外科，[3]宝塚市立病院耳鼻咽喉科，[4]市立川西病院耳鼻咽喉科，[5]芦屋市

O-214　結膜鼻涙管吻合術　―上下涙小管閉塞症に対する新しい術式―

○牛尾　宗貴[1]，昌原　英隆[2]，坂本　理之[3]，太田　　康[1]，前野　貴俊[2]，鈴木　光也[1]
[1]東邦大学　医療センター佐倉病院　耳鼻咽喉科，[2]東邦大学　医療センター佐倉病院　眼科，[3]聖隷佐倉市民病院　眼科

O-215　手術を要した両側先天性鼻涙管嚢胞症例

○寒川　　泰，秋山　貢佐，大内　陽平，星川　広史
香川大学　医学部　耳鼻咽喉科

第5会場：金沢ニューグランドホテル 4F 相生

O-40群　画像・評価・トレーニング（演題：O-216～ O-221）　10:10～11:10

座長：北原　　糺（奈良県立医科大学），阪本　浩一（大阪市立大学）

O-216　鼻副鼻腔腫瘍の術前診断における拡散強調画像の有用性

○松永　麻美，菊地　正弘，北田　有史，桑田　文彦，本多　啓吾，中川　隆之，大森　孝一
京都大学大学院医学研究科　耳鼻咽喉科・頭頸部外科

O-217　日本語版SCHNOS作成と有用性の検討

○竹内　直子[1]，森山　　壮[1]，イリス　ウィーデルケール[1]，柳　　徳浩[2]，鄭　　雅誠[2]，細川　　悠[2]，森　　恵莉[2]，鴻　　信義[2]，宮脇　剛司[1]
[1]東京慈恵会医科大学附属病院　形成外科，[2]東京慈恵会医科大学附属病院　耳鼻咽喉・頭頸部外科

O-218　鼻腔形態に関する手術適応の基準策定の検討―施設状況に関する調査―

○中村　陽祐[1]，大木　幹文[2]，竹内　裕美[3]，飯村　慈朗[4]，片田　彰博[5]，金田　将治[6]，北村　拓朗[7]，齋藤　善光[8]，鈴木久美子[9]，千葉伸太郎[10]，内藤　健晴[11]，中島　逸男[12]，中田　誠一[13]，野本　美香[14]，原　　浩貴[15]，堀部裕一郎[16]，宮崎総一郎[17]，岡野　光博[18]，竹内　万彦[19]，藤原　和典[1]
[1]鳥取大学　耳鼻咽喉科頭頸部外科，[2]北里大学メディカルセンター　耳鼻咽喉科，[3]鳥取赤十字病院 耳鼻咽喉科，[4]東京歯科大学市川総合病院　耳鼻咽喉科，[5]旭川医科大学　耳鼻咽喉科・頭頸部外科，[6]東海大学　耳鼻咽喉科・頭頸部外科，[7]産業医科大学　耳鼻咽喉科・頭頸部外科，[8]聖マリアンナ医科大学　耳鼻咽喉科，[9]佐賀大学 耳鼻咽喉科・頭頸部外科，[10]太田総合病院記念研究所 太田睡眠科学センター，[11]藤田学園，[12]獨協医科大学耳鼻咽喉・頭頸部外科，[13]藤田医科大学ばんたね病院 耳鼻咽喉科，[14]福島県立医科大学 耳鼻咽喉科，[15]川崎医科大学 耳鼻咽喉科・頭頸部外科学，[16]広島大学 耳鼻咽喉科頭頸部外科，[17]中部大学，[18]国際医療福祉大学 耳鼻咽喉科，[19]三重大学 耳鼻咽喉科・頭頸部外科

O-219　副鼻腔3Dモデルを用いたESSトレーニングの妥当性・有効性の検討

○鈴木　正宣[1]，中丸　裕爾[1]，渡邉　良亮[1]，中薗　　彬[1]，木村　将吾[1]，本間　あや[1]，Wormald Peter-John[1,2]，Psaltis Alkis-James[2]，本間　明宏[1]
[1]北海道大学大学院　医学研究院　耳鼻咽喉科・頭頸部外科学教室，[2]アデレード大学耳鼻咽喉科・頭頸部外科

O-220　鼻中隔弯曲症における尾側端の弯曲（前弯）の治療法に関するCT解析を用いた評価

○森山　　壮[1,3]，竹内　直子[1,3]，山住　彩織[1,3]，細川　　悠[3]，森　　恵莉[2,3]，飯村　慈朗[2,3]，鴻　　信義[2,3]，宮脇　剛司[1,3]
[1]東京慈恵会医科大学　形成外科学講座，[2]東京慈恵会医科大学　耳鼻咽喉科学教室，[3]東京慈恵会医科大学附属病院　鼻中隔外鼻クリニック

O-221　鼻中隔外鼻形成術の耳鼻咽喉科との合同手術における診療報酬に関する検討

○森山　　壮[1,3]，竹内　直子[1,3]，山住　彩織[1,3]，柳　　徳浩[2,3]，鄭　　雅誠[2,3]，細川　　悠[3,4]，森　　恵莉[2,3]，飯村　慈朗[3,5]，鴻　　信義[2,3]，宮脇　剛司[1,3]
[1]東京慈恵会医科大学　形成外科学講座，[2]東京慈恵会医科大学　耳鼻咽喉科学教室，[3]東京慈恵会医科大学附属病院　鼻中隔外鼻クリニック，[4]埼玉医科大学病院　耳鼻咽喉科・神経耳科，[5]東京歯科大学市川総合病院　耳鼻咽喉科

第5会場：金沢ニューグランドホテル 4F 相生

O-41群　良性腫瘍1（演題：O-222～ O-227）　13:00～14:00

座長：藤本　保志（愛知医科大学），本間　明宏（北海道大学）

O-222　鼻副鼻腔内反性乳頭腫症例の臨床的検討

○大江祐一郎，戸嶋　一郎，中村　圭吾，清水　猛史
滋賀医科大学　耳鼻咽喉科・頭頸部外科

O-223　当科における鼻副鼻腔内反性乳頭腫の検討

○井伊里恵子[1]，大澤　孝太郎[1]，宮本　秀高[2]，田中　秀峰[1]，田渕　経司[1]
[1]筑波大学　耳鼻咽喉科・頭頸部外科，[2]国立国際医療研究センター　国府台病院　耳鼻咽喉科・頭頸部外科

O-224　当科で手術加療を行った鼻副鼻腔内反性乳頭腫症例の検討

○芦田　直毅，西池　季隆
大阪労災病院　耳鼻咽喉科・頭頸部外科

O-225　術前診断に苦慮した鼻腔多形腺腫の2例

○辻村　　慶[1,2]，端山　昌樹[1,3]，永田　明弘[1,4]，前田　陽平[1,4]，河辺　隆誠[5]，花田有紀子[5]，川島佳代子[5]，猪原　秀典[1]
[1]大阪大学大学院医学系研究科　耳鼻咽喉科・頭頸部外科，[2]市立池田病院　耳鼻いんこう科，[3]兵庫県立西宮病院　耳鼻咽喉科，[4]JCHO大阪病院　耳鼻咽喉科，[5]大阪はびきの医療センター　耳鼻咽喉・頭頸部外科

O-226　鼻中隔より発生した多形腺腫の1例

○松野　祐久，由井　光子，蓼原　瞬，井之口　豪，丹生　健一
神戸大学　耳鼻咽喉科・頭頸部外科

O-227　鼻中隔粘膜より発生し内視鏡下に摘出し得た多形腺腫の1例

○丸山　諒，矢富　正徳，吉田　重和，西村　　遥，持田　　峻，塚原　清彰
東京医科大学　耳鼻咽喉科・頭頸部外科学分野

第5会場：金沢ニューグランドホテル 4F 相生

O-42群　良性腫瘍2（演題：O-228～ O-232）　14:00～14:50

座長：熊井　良彦（長崎大学），山下　　勝（鹿児島大学）

O-228　当科における鼻中隔原発腫瘍8例の検討

○大江　健吾，児嶋　　剛
天理よろづ相談所病院

O-229　鼻腔に発生したデスモイド型線維腫症を疑う一例

○松本　　悠[1]，生駒　亮[1]，市川　輝人[2]，小嶋　　結[3]
[1]国家公務員共済組合連合会　横浜南共済病院　耳鼻咽喉科，[2]横浜市立大学附属病院　耳鼻咽喉科・頭頸部外科，[3]国家公務員共済組合連合会　横浜南共済病院　病理診断科

O-230　鼻腔底に発症した呼吸上皮腺腫様過誤腫の1例

○斎藤　翔太，中山　次久，阿久津　誠，常見　泰弘，柏木　隆志，春名　眞一
獨協医科大学　耳鼻咽喉・頭頸部外科

O-231　頭長筋内血管腫に対し経鼻内視鏡手術を施行した一例

○北田　有史，菊地　正弘，戸部　陽太，松永　麻美，大森　孝一
京都大学大学院医学研究科　耳鼻咽喉科・頭頸部外科

O-232　血管塞栓術を併用し摘出した若年性血管繊維腫の1例

○西村　遥，矢富　正徳，丸山　涼，吉田　重和，持田　峻，塚原　清彰
東京医科大学　耳鼻咽喉科・頭頸部外科学分野

［令和4年10月14日（金）］

ポスター会場：文化ホール　会議棟 3F 大会議室

P-1群　良性腫瘍1（演題：P-1～ P-6）　17:00～17:30

座長：古川まどか（神奈川県立がんセンター），渡邊　　毅（長崎大学病院地域医療支援センター /わたなべ耳鼻咽喉科医院）

P-1　当院における鼻副鼻腔乳頭腫症例の長期成績の検討
○金田　将治，五島　史行，齋藤　弘亮，大上　研二
東海大学　耳鼻咽喉科・頭頸部外科

P-2　当科における鼻副鼻腔内反性乳頭腫例の検討
○森田　　勲[1]，池田　浩己[1,2]，三浦　　誠[1]
[1]日本赤十字社和歌山医療センター　耳鼻咽喉科，[2]池田耳鼻いんこう科院

P-3　当院における鼻腔血管腫の検討
○讃岐　徹治[1]，角谷　尚悟[1]，鈴木　元彦[2]
[1]名古屋市立大学　大学院医学研究科　耳鼻咽喉頭頸部外科，[2]名古屋市立大学医学部附属東部医療センター

P-4　当科で経験した上顎洞血瘤腫の9例
○尾股　千里，野本　美香，佐藤　廣仁，室野　重之
福島県立医科大学　耳鼻咽喉科

P-5　内視鏡下経鼻手術で摘出しえた蝶形骨洞原発の血瘤腫の1例
○市川　輝人，荒井　康裕，和田　　昴，波多野　孝，折舘　伸彦
横浜市立大学附属病院　耳鼻咽喉科

P-6　術前に血管塞栓術を施行した鼻副鼻腔腫瘍の3症例
○田宮亜希子，松居可奈子，早坂あかね，ヤマカワ詩央，瀬尾友佳子，山村　幸江，野中　　学
東京女子医科大学　耳鼻咽喉科

ポスター会場：文化ホール　会議棟 3F 大会議室

P-2群　良性腫瘍2（演題：P-7～ P-11）　17:30～17:55

座長：菊地　　茂（埼玉医科大学総合医療センター），中村　陽祐（鳥取大学）

P-7　経鼻内視鏡下経上顎洞アプローチで摘出した翼口蓋窩，側頭下窩三叉神経鞘腫例
○比嘉　朋代，伊藝　真樹，當山　昌那，真栄田裕行，鈴木　幹男
琉球大学　耳鼻咽喉・頭頸部外科

P-8　上顎神経から発生した神経鞘腫の2症例
○湊　　梨穂[1]，加納　　恒[1]，三輪　高喜[1]，坪田　雅仁[2]
[1]金沢医科大学　耳鼻咽喉科，[2]金沢医科大学氷見市民病院　耳鼻咽喉科

P-9　鼻中隔嗅裂に発生したSeromucinous Hamartomaの一例
○神前　宏和，水田　啓介，西堀　丈純
一宮西病院　耳鼻咽喉科

P-10　鼻腔内に発生した多形腺腫の2例
○桑島　　秀，桂　　彩，阿部　俊彦，志賀　清人
岩手医科大学　耳鼻咽喉科頭頸部外科

P-11　鼻腔に発生した血管平滑筋腫の2例
○小川由希子，松山　敏之，近松　一朗
群馬大学　耳鼻咽喉科頭頸部外科

ポスター会場：文化ホール　会議棟 3F 大会議室

P-3群　悪性腫瘍（演題：P-12～ P-16）　17:00～17:25

座長：北村　守正（金沢医科大学），藤原　和典（鳥取大学）

P-12　他臓器から鼻副鼻腔に転移した3症例
○佐藤　廣仁，野本　美香，尾股　千里，室野　重之
福島県立医科大学　耳鼻咽喉科

P-13　内視鏡下鼻腔生検で診断に至った小児神経芽腫の1例
○石水瑛理奈，中村　真浩，松本　文彦
順天堂大学　耳鼻咽喉科学講座

P-14　鼻副鼻腔癌T4症例の治療の検討
○及川　伸一，片桐　克則，志賀　清人
岩手医科大学　耳鼻咽喉科頭頸部外科学講座

P-15　好酸球性副鼻腔炎に嗅神経芽細胞腫を合併した一例
○丹澤雄一朗，代永　孝明，笹沼里圭子，石井　裕貴，松岡　伴和，櫻井　大樹
山梨大学大学院総合研究部医学域臨床医学系耳鼻咽喉科・頭頸部外科学講座

P-16　鼻唇溝皮弁を用いた超高齢口腔癌の一例
○藤代　　拓，玉川　俊次，保富　宗城
和歌山県立医科大学　医学部　　耳鼻咽喉科・頭頸部外科

ポスター会場：文化ホール　会議棟 3F 大会議室

P-4群　多発血管炎性肉芽腫症（演題：P-17～ P-22）　17:25～17:55

座長：青井　典明（島根大学），神前　英明（滋賀医科大学）

P-17　両側前頭開頭による髄液漏修復術を要した多発血管炎性肉芽腫症の一例

○藤井宗一郎[1]，津田　　武[1]，武田　和也[1]，端山　昌樹[1,2]，小幡　　翔[1]，中谷　彩香[1]，天野　雄太[1]，前田　陽平[1,3]，猪原　秀典[1]
[1]大阪大学大学院医学系研究科 耳鼻咽喉科・頭頸部外科，[2]兵庫県立西宮病院 耳鼻咽喉科，[3]独立行政法人地域医療機能推進機構大阪病院 耳鼻いんこう科

P-18　小児多発血管炎性肉芽腫症の1例

○植田　寛之，村上　　瑛，高野　若菜，増田　聖子
熊本労災病院　耳鼻咽喉科

P-19　多発血管炎性肉芽腫症が疑われた眼窩先端症候群の1例

○増田　　守[1]，杉山　夏樹[1]，吉見　亘弘[1]，石川　竜司[2]
[1]焼津市立総合病院　耳鼻咽喉科，[2]浜松医科大学医学部附属病院　耳鼻咽喉科・頭頸部外科

P-20　演題取り下げ

P-21　鼻中隔粘膜肥厚による鼻閉を生じた5-アミノサリチル酸製剤による薬剤誘発性血管炎の1例

○藤田　尚晃[1]，三宅　宏徳[1]，若林　時生[1]，濱本　真一[1]，雑賀　太郎[1,2]，原　　浩貴[1]
[1]川崎医科大学　耳鼻咽喉・頭頸部外科学，[2]さいか耳鼻咽喉科

P-22　副咽頭間隙を首座としたIgG4関連疾患の1例

○堀部裕一郎[1]，竹野　幸夫[1]，石野　岳志[1]，樽谷　貴之[1]，竹本　浩太[1]，西田　　学[1]，小田　尊志[1]，平位　知久[2]
[1]広島大学病院感覚器・頭頸部診療科（耳鼻咽喉科・頭頸部外科），[2]県立広島病院

ポスター会場：文化ホール　会議棟 3F 大会議室

P-5群　真菌症（演題：P-23～ P-27）　17:00～17:25

座長：假谷　　伸（岡山大学），戸嶋　一郎（滋賀医科大学）

P-23　当科で経験した浸潤性副鼻腔真菌症の10例

○野本　美香，佐藤　廣仁，尾股　千里，室野　重之
福島県立医科大学　耳鼻咽喉科

P-24　当科における副鼻腔真菌症症例の検討

○森　健太郎，塚田　景大，工　　穣
信州大学医学部附属病院　耳鼻咽喉科頭頸部外科

P-25　生物学的製剤が奏功したと思われる難治性AFRSの 1 例

○萬　　顕[1]，宮田　遼[2]，山本　圭佑[2]，吉岡　　巌[1]，高野　賢一[2]
[1]帯広厚生病院　耳鼻咽喉科・頭頸部外科，[2]札幌医科大学　耳鼻咽喉科・頭頸部外科

P-26　当科で経験した浸潤性副鼻腔真菌症6例の検討

○上村　佐和[1,2]，洲崎　勲夫[2]，平野康次郎[2]，井島　貴宏[1]，志村　智隆[1]，野垣　岳稔[1]，小林　　斉[1]，小林　一女[2]
[1]昭和大学藤が丘病院　耳鼻咽喉科，[2]昭和大学　医学部　耳鼻咽喉科頭頸部外科学講座

P-27　スエヒロタケが原因であった非浸潤型蝶形洞真菌症による真菌性髄膜炎・上眼窩裂症候群の一例

○鈴木　克代[1]，欄　真一郎[1]，讃岐　徹治[2]
[1]JA愛知厚生連　豊田厚生病院　耳鼻咽喉科，[2]名古屋市立大学病院耳鼻咽喉科

ポスター会場：文化ホール　会議棟 3F 大会議室

P-6群　免疫・アレルギー（演題：P-28～ P-33）　17:25～17:55

座長：坂下　雅文（福井大学），西池　季隆（大阪労災病院）

P-28　呼吸一酸化窒素（FENO）を用いたアレルギー性（IgE依存性）鼻炎とIgE非依存性鼻炎の鑑別についての検討

○河内　理咲[1,2]，小林　良樹[1,2]，神田　　晃[1,2]，尹　　泰貴[1,2]，朝子　幹也[1,2]，岩井　　大[1]
[1]関西医科大学　耳鼻咽喉科・頭頸部外科，[2]関西医科大学附属病院アレルギーセンター

P-29　新型コロナウイルス感染症のアレルギー性鼻炎患者への影響　―医療機関へのアンケート調査から―

○松岡　伴和，代永　孝明，櫻井　大樹
山梨大学　医学部　耳鼻咽喉科・頭頸部外科

P-30　舌下免疫療法により喉頭浮腫をきたした一例

○丸山　祐樹，平野　康次郎，木勢　彩香，成川陽一郎，一寸木宏和，洲崎　勲夫，小林　一女
昭和大学医学部耳鼻咽喉科頭頸部外科学講座

P-31　インフルエンザマトリックス2プロテインを用いたアジュバント付加経鼻ワクチンの開発

○浦辺　大志，川野　利明，平岡　晃太，篠村　夏織，木津　有美，平野　　隆，鈴木　正志
大分大学　耳鼻咽喉科・頭頸部外科

P-32　好酸球性副鼻腔炎組織中のILC2の存在とその活性化

○尹　　泰貴[1,2]，神田　　晃[1,2]，小林　良樹[1,2]，阪本　大樹[1]，嶋村　晃宏[1]，朝子　幹也[1,2]，岩井　　大[1]
[1]関西医科大学　耳鼻咽喉科，[2]関西医科大学附属病院　アレルギーセンター

P-33　当院で手術を要した慢性副鼻腔炎の検討

○秋田佳名子，宇野　敦彦，山本　佳史，有賀　健治，谷田　将志，名古　周平，河野　竜太，山下　　潤
大阪急性期・総合医療センター

ポスター会場：文化ホール　会議棟 3F 大会議室

P-7群　合併症（演題：P-34～ P-39）　17:00～17:30

座長：上野　貴雄（金沢大学），川島佳代子（大阪はびきの医療センター）

P-34　前頭洞炎から前額部皮下膿瘍および硬膜外膿瘍形成に至った前頭骨再建後症例

○中村　真浩[1]，井出　拓磨[2]，安齋　　崇[1]，園田　健二[1]，高田　雄介[1]，井下　綾子[1]，松本　文彦[1]
[1]順天堂大学　医学部　耳鼻咽喉科学講座，[2]順天堂大学医学部附属浦安病院 耳鼻咽喉科

P-35　1歳0カ月幼児の内視鏡下鼻副鼻腔手術を要した眼窩骨膜下膿瘍の1例

○木村　直幹[1]，柳田　真希[2]，田中　彰久[1]，中島　　崇[1]，三上　慎司[1]，北原　　糺[2]
[1]ベルランド総合病院，[2]奈良県立医科大学

P-36　当科における鼻性眼合併症症例の検討

○寺澤　耕祐，柴田　博史，小川　武則
岐阜大学　医学部　耳鼻咽喉科頭頸部外科

P-37　当科で経験した鼻性頭蓋内合併症5症例の検討

○沖中　洋介，藤井　博則，橋本　　誠，山下　裕司
山口大学大学院医学系研究科　耳鼻咽喉科学

P-38　副鼻腔病変を伴う眼窩先端症候群症例

○橋本　　誠，藤井　博則，沖中　洋介，山下　裕司
山口大学大学院医学系研究科　耳鼻咽喉科学

P-39　IgG4関連疾患が疑われた斜台部炎症性病変

假谷　彰文，橘　　智靖，黒田　一範
姫路赤十字病院　耳鼻咽喉科

ポスター会場：文化ホール　会議棟 3F 大会議室

P-8群　生物学的製剤（演題：P-40～ P-45）　17:30～18:00

座長：大塚　康司（東京医科大学），横井　秀格（杏林大学）

P-40　好酸球性肺炎にてデュピルマブの投与中断となったが，ステロイドとの併用にて投与再開継続可能となった一例

○須藤　貴人[1]，津田　　武[1]，武田　和也[1]，端山　正樹[1,2]，小幡　　翔[1]，前田　陽平[1,3]，中谷　彩香[1]，天野　雄太[1]，藤井宗一郎[1]，猪原　秀典[1]
[1]大阪大学大学院医学系研究科　耳鼻咽喉科・頭頸部外科，[2]兵庫県立西宮病院　耳鼻咽喉科，[3]独立行政法人　地域医療機能推進機構大阪病院　耳鼻咽喉科

P-41　当科における好酸球性副鼻腔炎に対するデュピルマブの使用経験について

○柴田　朋美[1]，貴田　朋子[1]，西井　智子[1]，黒田　一毅[1]，岡　　秀樹[1]，竹林　宏記[2]，都築　建三[3]
[1]宝塚市立病院，[2]大阪みなと中央病院，[3]兵庫医科大学病院

P-42　IgG4 関連疾患（IgG4RD）とオーバーラップを示唆した好酸球性鼻副鼻腔炎のデュピルマブ奏功の1例
○横井　秀格[1]，猪股　浩平[1]，内藤　翔司[1]，田中　　栞[1]，藤原　正親[2]，齋藤康一郎[1]
[1]杏林大学　耳鼻咽喉科学教室，[2]杏林大学　病理学教室

P-43　鼻茸を伴う慢性副鼻腔炎に対するdupilumab使用症例の嗅覚評価についての検討
○永田　善之，野村　泰之，吉田まりん，馬場　剛士，山内　由紀，大島　猛史
日本大学医学部　耳鼻咽喉・頭頸部外科学分野

P-44　当院におけるDupilumabの使用経験
○青石　邦秀，高木　太郎，西田　直哉，羽藤　直人
愛媛大学　耳鼻咽喉科

P-45　当科における Dupilumab 使用患者の検討
○齋藤　弘亮，五島　史行，山本　　光，金田　将治，山崎　有朋，大上　研二
東海大学　医学部　耳鼻咽喉科

ポスター会場：文化ホール　会議棟 3F 大会議室

P-9群　外傷・手術（演題：P-46～ P-52）　17:00～17:35

座長：石野　岳志（広島大学），小森　正博（高知大学）

P-46　鼻閉と鼻中隔穿孔に対し鼻中隔外鼻形成術と鼻中隔穿孔閉鎖術を同時に施行した症例
○高倉　大匡，舘野　宏彦，將積日出夫
富山大学　学術研究部医学系　耳鼻咽喉科頭頸部外科

P-47　外傷性鼻弁狭窄に対しZ形成術を併用した外鼻形成術が有効であった一例
○赤間　俊之[1]，津田　　武[2]，寺田　理沙[1]，西村　　洋[1]
[1]国立病院機構　大阪医療センター　耳鼻咽喉科・頭頸部外科，[2]大阪大学大学院医学系研究科　耳鼻咽喉科・頭頸部外科

P-48　眼窩底骨折の下斜筋絞扼例
○小森　正博，伊藤　広明，小林　泰輔，兵頭　政光
高知大学　耳鼻咽喉科

P-49　当科における眼窩底骨折手術症例の傾向と治療および予後
○加谷　悠，田口　雪枝，富澤　宏基，山田　俊樹，山田武千代
秋田大学　耳鼻咽喉科

P-50　顎矯正術後に鼻腔形態異常を生じ，手術加療を要した2症例
○木勢　彩香[1]，洲崎　勲夫[1]，平野康次郎[1]，嶋根　俊和[1,2]，小林　一女[1]
[1]昭和大学　医学部　耳鼻咽喉科頭頸部外科学講座，[2]昭和大学　頭頸部腫瘍センター

P-51　ドレナージ方法を工夫した鼻中隔膿瘍の1例

○山崎　有朋，金田　将治，齋藤　弘亮，五島　史行，大上　研二
東海大学医学部　耳鼻咽喉科頭頸部外科

P-52　鼻内涙のう鼻腔吻合術28例32側の検討

○大塚　康司[1]，上田　俊一郎[2]，柴田　元子[3]，嶺崎　輝海[3]，岡吉　洋平[4]，矢富　正徳[4]，
服部　和裕[4]，丸山　諒[4]，平澤　一浩[1]，塚原　清彰[4]
[1]東京医科大学茨城医療センター　耳鼻咽喉科，[2]東京医科大学茨城医療センター　眼科，[3]東京医科大学　眼科，[4]東京医科大学　耳鼻咽喉科・頭頸部外科

ポスター会場：文化ホール　会議棟 3F 大会議室

P-10群　鼻出血（演題：P-53～ P-57）　17:35～18:00

座長：林　　達哉（旭川医科大学），堀口　茂俊（飯田病院）

P-53　経蝶形骨洞下垂体手術14年後に鼻出血で発症した仮性内頸動脈瘤例

○森下　裕之[1]，藤田　祐一[1]，土屋　拓郎[2]，中島　英貴[2]，清水　重利[2]
[1]鈴鹿中央総合病院　耳鼻咽喉科，[2]鈴鹿中央総合病院　脳神経外科

P-54　オスラー病21例の検討

○宮本　雄介[1]，糸山　晋作[2]，村上　大輔[1]，犬塚　杏子[1,2]，鈴木　智陽[1]，小池　浩次[2]，中川　尚志[1]
[1]九州大学病院，[2]JCHO　九州病院

P-55　オスラー病の難治性鼻出血に対しコブレーターを用いた止血術を行い良好な経過をたどった一例

○岩井奈央子[1]，村上　大地[3]，杉田　玄[4]，保富　宗城[1]
[1]和歌山県立医科大学　耳鼻咽喉科・頭頸部外科，[2]有田市立病院，[3]紀南病院，[4]杉田耳鼻咽喉科

P-56　当科におけるOsler病患者の臨床的検討と鼻腔粘膜凝固療法について

○稲垣　計[1]，寺西　正明[2]，曾根三千彦[1]
[1]名古屋大学大学院医学系研究科　頭頸部・感覚器外科学耳鼻咽喉科，[2]独立行政法人国立病院機構名古屋医療センター

P-57　小児に発生した鼻副鼻腔血管奇形の一例

○林　　美咲[1]，熊井　琢美[1]，岸部　　幹[1]，高原　　幹[1,2]，片田　彰博[1]，林　　達哉[1]
[1]旭川医科大学　耳鼻咽喉科・頭頸部外科学講座，[2]旭川医科大学　頭頸部癌先端的診断・治療学講座

ポスター会場：文化ホール　会議棟 3F 大会議室

P-11群　嗅覚・生理（演題：P-58～ P-63）　17:00～17:30

座長：柴田　美雅（産業医科大学），洲崎　勲夫（昭和大学）

P-58　嗅覚障害を契機に診断されたロキタンスキー症候群の一例

○櫻井　凜子[1]，森　　恵莉[2]，柳　　徳浩[2]，弦本　結香[2]，永井萌南美[2]，関根　瑠美[1]，鄭　　雅誠[2]，小島　博己[2]，鴻　　信義[2]
[1]東京慈恵会医科大学附属　第三病院，[2]東京慈恵会医科大学　耳鼻咽喉科学教室

P-59　外傷性嗅覚障害による異嗅症に対し，嗅覚刺激を長期継続した後に治癒に至った一例

○加藤　柚香[1,2]，鄭　　雅誠[1]，関根　瑠美[1]，永井萌南美[1]，弦本　結香[1]，柳　　徳浩[1]，森　　恵莉[1]，鴻　　信義[1]
[1]東京慈恵会医科大学附属病院　耳鼻咽喉・頭頸部外科，[2]東京臨海病院 耳鼻咽喉科

P-60　精油による嗅覚刺激が，健常高齢者の嗅覚機能及び認知機能に与える影響

○森　　恵莉[1]，米澤　　和[2]，水上　勝義[3]，熊谷　千津[4]，山川　　毅[4]，武藤　千穂[4]
[1]東京慈恵会医科大学　耳鼻咽喉科学教室，[2]東京慈恵会医科大学附属病院　耳鼻咽喉・頭頸部外科，[3]筑波大学　人間総合科学学術院，[4]公益社団法人 日本アロマ環境協会

P-61　片側の基準嗅力検査が有用であった前頭蓋底髄膜腫による片側性嗅覚障害の一例

○岸本　悠司，森　　恵莉，鄭　　雅誠，関根　瑠美，米澤　和，永井萌南美，弦本　結香，柳　　徳浩，小島　博己，鴻　　信義
東京慈恵会医科大学　耳鼻咽喉科学教室

P-62　当院における先天性嗅覚脱失症例の検討

○川本　　聡，渡辺　哲生，川野　利明，鈴木　正志
大分大学　医学部　耳鼻咽喉科学講座

P-63　閉塞性睡眠時無呼吸症候群に対するCPAP治療アドヒアランスに及ぼす鼻腔生理因子の検討

○川住　知弘，岡野　敬子，高原　大輔，石野　岳志，竹野　幸夫
広島大学大学院　耳鼻咽喉科・頭頸部外科

ポスター会場：文化ホール　会議棟 3F 大会議室

P-12群　画像・嚢胞（演題：P-64～ P-68）　17:30～17:55

座長：五島　史行（東海大学），小林　泰輔（高知大学）

P-64　前頭洞の含気化が副鼻腔の解剖学的変異に及ぼす影響

○五十嵐丈之，高松　志帆，甲州　亮太，上村　佐恵子，野澤　美樹，伊藤　真人，西野　　宏，金澤　丈治
自治医科大学　耳鼻咽喉科・頭頸部外科

P-65　オミクロン株流行期におけるSARS-CoV-2抗原またはPCR陽性者の3Dコーンビーム鼻副鼻腔CT画像に関して

○毛利　博久[1]，近藤　健二[2]
[1]新宿耳鼻科，[2]東京大学　耳鼻咽喉科頭頸部外科

P-66　CT画像を用いた鼻副鼻腔形態の検討

○藤井　博則，沖中　洋介，橋本　誠，山下　裕司
山口大学　医学系研究科　耳鼻咽喉科学

P-67　術後性頬部嚢胞に対する漢方治療

○五島　史行，金田　将治，斉藤　弘亮，大上　研二
東海大学　耳鼻咽喉科・頭頸部外科

P-68　歯原性角化嚢胞再発例

○小林　泰輔，葛目　雅弓，兵頭　政光
高知大学　耳鼻咽喉科

シンポジウム1

司会のことば

池田　勝久[1]，丹生　健一[2]
[1]順天堂大学 名誉教授
[2]神戸大学 耳鼻咽喉科頭頸部外科

嗅覚障害の発症頻度として，嗅覚脱失は全人口の5%に相当し，約20%の人々が何らかの嗅覚障害を経験している（Hummel et al., 2017; Schafer L et al., 2021）。聴覚や視覚などの他の感覚器の障害とは対照的に，嗅覚障害はしばしば気付かれず，診断が遅れ，治療効果も限定的であり，臨床的な重要性が軽んじられる傾向があった。しかしながら，近年は嗅覚障害の臨床に数々の注目すべき知見が蓄積されてきた。嗅覚障害は神経変性疾患・認知障害の臨床症状前駆マーカーや発症のリスクファクターであることが証明されている。嗅覚障害は新型コロナ感染（COVID-19）の世界的大流行の当初から主な神経学的症状として報告されてきた。好酸球性副鼻腔炎の初期症状や再発時の指標として，嗅覚障害は重要とされている。治療面では，感冒後嗅覚障害や外傷性嗅覚障害に対して嗅覚刺激療法の有効性が示されてきた。

本シンポジウムでは，三輪高喜会長の肝煎りで指名された日本鼻科学会を代表する4名の精鋭な研究者によって嗅覚障害の最前線の研究成果を発表して頂く。以下に演者の紹介と発表のキーワードを列挙する。

①都築建三先生（兵庫医大）：耳鼻咽喉科診療における嗅覚障害のoverview
②小林正佳先生（三重大）：神経性嗅覚障害の治療法－当帰芍薬散，嗅覚刺激療法，人工嗅覚器，再生医療
③志賀英明先生（金沢医大）：オルファクトシンチグラフィによる画像診断と当帰芍薬散の効果予知
④近藤健二先生（東大）：嗅覚の新規診断・検査法－嗅粘液の蛋白解析，嗅粘膜の生体内可視化

シンポジウム1

S1-1　嗅覚障害の臨床的特徴 過去～現在～未来

都築　建三
兵庫医科大学 耳鼻咽喉科・頭頸部外科

当科25年間で経験した嗅覚障害4300例を対象として，レトロスペクティブに検討した結果を考察し，今後の展望について述べる。

原因疾患は，過去の諸報告と同様に鼻副鼻腔疾患がもっとも多く，感冒，外傷の順となった。この三大疾患は嗅覚障害を主訴に来院した患者を対象としたものであり，全国民に嗅覚スクリーニングを行うことができれば，原因疾患の頻度は幾分か異なる可能性も否定できない。また，原因不明例が少なくないことも留意すべき点である。

嗅覚機能は加齢とともに高率に低下し，男性は60歳代から，女性は70歳代から有意に低下すると報告されている。当科の年齢別検討において，65歳以上（高齢群）は，65歳未満（若年群）と比較して，鼻副鼻腔疾患と外傷の割合が減少し，原因不明例が増加した。この要因として，高齢群では鼻科手術症例の減少，活動性の低下から外傷の減少，加齢性変性による嗅覚障害の増加などが考えられた。本学会2017年初版の嗅覚障害診療ガイドラインにおいて，嗅覚障害が先行する神経変性疾患では，嗅覚障害の診断が神経変性疾患の早期診断に有効であることが強い推奨度で示されている。とくに高齢群の原因不明例では，神経変性疾患に移行する可能性も考慮する必要がある。

現在の嗅覚障害の評価は，検査時期，治療方法，治療効果判定の解釈が課題である。治療前の「軽度低下」例は治療成績が反映されにくい。一方，治療前の「脱失」例は，治療後に「軽快」と判定されるも「重度低下」で残存している場合がある。患者の治療満足度について，総合的に判定する基準の再考も必要である。

新型コロナウイルス感染症（COVID-19）に伴う嗅覚障害例が増えてきた。臨床的特徴として，気導性，嗅神経性，中枢性いずれの病態も考えられ，従来の感冒後嗅覚障害と比較して，若年男性，短い罹病期間，風味障害が多い傾向にあり，60～80％は回復するが残存例も存在し，喫煙，肺炎，女性，加齢，異嗅症などが予後不良因子に挙げられる。

現在，嗅覚障害診療ガイドラインの改訂作業が始まっており，初版で言及されなかった最近の嗅覚障害のトピックスである好酸球性副鼻腔炎に対する手術と生物学的製剤，COVID-19の病態と予後，嗅覚刺激療法の効果などが新たに取り上げられる予定である。

略歴

1996年	兵庫医科大学 卒業
2001年	兵庫医科大学 大学院博士課程 修了
2001-2003年	米国フロリダ大学 McKnight Brain Institute of the University of Florida（Postdoctoral fellowship）
2003年	兵庫県立淡路病院 耳鼻咽喉科 医長
2004年	鷹の子病院 耳鼻咽喉科 医長
2005年	兵庫県立柏原病院 耳鼻咽喉科 医長
2006年	兵庫医科大学 耳鼻咽喉科 助手
2009年	同 講師
2014年	同 耳鼻咽喉科・頭頸部外科 准教授
2020年-現在	同 耳鼻咽喉科・頭頸部外科 主任教授

シンポジウム1

S1-2　神経性嗅覚障害の治療法開発研究

小林　正佳
三重大学 大学院医学系研究科 耳鼻咽喉科・頭頸部外科

従来，神経性である嗅神経性，中枢性の嗅覚障害は，気導性嗅覚障害と比較して予後不良であった。しかし今世紀に入ってから，当帰芍薬散の導入，嗅覚刺激療法の開発により，感冒後嗅覚障害の予後成績は著しく向上し，外傷性嗅覚障害の改善率も以前より向上した。当帰芍薬散内服と嗅覚刺激療法を併用すると，それぞれの単独治療よりも嗅覚障害の改善率が高くなる。ところが，外傷性嗅覚障害において詳細に解析すると，その改善率は若年者において非常に良好である一方，中高年者においては改善率の向上が認められていない。よって，これを向上させるための治療法の開発が現在の研究課題である。

嗅神経系の組織には元来強い再生力があり，普段からターンオーバーしているという他の神経組織にはない特徴がある。これを基礎として，外傷性嗅覚障害の治療法開発研究には，神経成長因子，バルプロ酸等により嗅神経再生を直接促進させる薬物療法，幹細胞や嗅覚被覆細胞，嗅粘膜を移植する療法が研究されている。演者の施設では，嗅神経への直接作用ではなく，外傷時に生じる局所炎症を制御して嗅神経系が本来有している自己再生力を生かす薬物療法を開発し，この臨床応用に向けて活動中である。

高度難聴に対する人工内耳と同様に，薬物，移植療法が無効な高度難治性の嗅覚障害に対して人工嗅覚器の開発研究が進められている。現在，その基礎が確立し，臨床試験開始にむけて準備が進められている段階である。

以上のように，かつて予後が悪くて対処が行き詰まっていた神経性嗅覚障害は，それぞれの病態に応じて治療法が開発，導入され，もはや手詰まりではない。さらに今後の新たな治療法の可能性も示唆されている。そして，嗅覚障害の治療法開発研究は，主として国内外の耳鼻咽喉科医によって進められてきたものである。よって，本研究は耳鼻咽喉科医にとって，診療への応用実践ができ，基礎，臨床の橋渡しとして取り組むことに意義を実感できるトランスレーショナルリサーチであると考えている。

略歴
小林正佳（三重大学大学院医学系研究科耳鼻咽喉・頭頸部外科・准教授）
1994年　三重大学医学部医学科 卒業
1994年　三重大学医学部附属病院耳鼻咽喉科 入局
1995年　国立津病院耳鼻咽喉科 研修医
1996年　三重大学大学院医学研究科外科系耳鼻咽喉科学専攻 入学
2000年　同 修了・医学博士
2000年　三重大学医学部耳鼻咽喉科 助手
2004年　米国バージニア州立大学生理学・耳鼻咽喉科 助教（留学）
2007年　三重大学医学部附属病院耳鼻咽喉・頭頸部外科 講師
2011年　三重大学大学院医学系研究科耳鼻咽喉・頭頸部外科 准教授
現在に至る

シンポジウム1

S1-3　オルファクトシンチグラフィから嗅覚再生研究へ

○志賀　英明
金沢医科大学 耳鼻咽喉科学

2008年10月に金沢大学においてオルファクトシンチグラフィの健常者対象試験が開始され，金沢医科大学における嗅覚障害患者対象の臨床試験へと移行しタリウム（201Tl）の適応外使用としての特定臨床研究の承認を受けながら現在も継続している。2017年発表のPosition paper on olfactory dysfunction（Rhinology誌）では核医学検査としてはPET検査が短く触れられるのみであったが，2021年発表のInternational consensus statement on allergy and rhinology: Olfaction（International Forum of Allergy & Rhinology誌）において，核医学検査として一項目が設けられオルファクトシンチグラフィ研究もPET検査やSPECT検査と並んで引用された。

2006年までに金沢大学量子医療技術学においてタリウム（201Tl）がマウス鼻腔から嗅球へ移行することが明らかとされた。タリウム(201Tl)は心筋シンチグラフィや腫瘍シンチグラフィですでに核医学検査ではおなじみの核種である。半減期も73時間あるため短時間で減衰することなく，マウスでは3時間程度，ラットでは6時間程度で嗅上皮から嗅球まで到達する。直感的にタリウム（201Tl）は嗅神経イメージングのトレーサーとして臨床応用可能ではないかと感じ，共同研究を経てその後の臨床研究へと進んでいった。これまで得た主な知見としては，①嗅覚障害患者の多くでは嗅上皮の減少や嗅細胞軸索（嗅糸）の不連続性が示唆されること，②当帰芍薬散治療の予後はおそらく嗅糸の連続性に依存すること，さらには③異嗅症は嗅球への嗅細胞軸索投射障害と考えて矛盾しないことなどである。

嗅球の神経成長因子は嗅糸に沿って逆行性に嗅上皮へと移行するが，嗅糸の連続性が絶たれると嗅細胞の再生が滞ると予想される。当帰芍薬散は嗅球での神経成長因子発現増加作用を有するが，嗅上皮へ神経成長因子を供給できなければ治療効果を得ることは難しい。当帰芍薬散治療選択の判断にオルファクトシンチグラフィは有用であり，当帰芍薬散抵抗例では何らかの形で嗅細胞再生を賦活化する治療法が必要である。本シンポジウムでは嗅覚再生研究で得た知見の臨床応用への展望も交えて講演したい。

略歴
志賀 英明（金沢医科大学耳鼻咽喉科学・准教授）

平成7年3月	金沢大学医学部卒業
平成7年4月	金沢大学耳鼻咽喉科学教室入局
平成9年4月	ジョージタウン大学耳鼻咽喉科・頭頸部外科留学
平成11年9月	金沢大学大学院医学研究科修了，医学博士
平成12年3月	舞鶴共済病院耳鼻咽喉科医長
平成15年4月	米国国立がん研究所（NCI, NIH）留学
平成18年4月	金沢大学附属病院耳鼻咽喉科・頭頸部外科医員
平成19年10月	同 助教
平成21年6月	金沢医科大学耳鼻咽喉科学講師
平成25年7月	同 准教授

シンポジウム1

S1-4　分子機構に基づいた嗅覚医学の新規診断・検査法の開発の試み

近藤　健二
東京大学 耳鼻咽喉科・頭頸部外科

嗅覚障害の病態解明や薬物療法開発に貢献するため，当科ではヒトの嗅覚生理，嗅覚障害の病態生理の分子機構に焦点を当てて研究を行っている。

臨床サンプルの研究では嗅粘液に着目している。嗅粘液は嗅神経上皮を覆う粘液で，嗅素の溶解・代謝や輸送，嗅粘膜や中枢神経の感染の防御，不要になった嗅素の分解など多彩な機能が示唆されている。さらに粘膜組織と異なり嗅粘液は低侵襲で被験者から採取することが可能である。我々はまずヒトの嗅粘液，呼吸粘液が，チオールのメチル化，アルデヒドの還元，エステルの加水分解などの嗅素の代謝機能を持つことを見出し，リアルタイム質量分析を用いてこの反応が生体で極めて短時間に起こり，においの認知に影響を与えることを確認した。本代謝機能は呼吸粘液に比べて嗅粘液で有意に高く，一方特発性嗅覚障害患者では嗅覚正常者と比べて代謝能が低下していた。嗅粘液の物質組成では蛋白の網羅的解析によりヒトの嗅粘液に疎水性分子の輸送に関わるとされるリポカリンファミリー蛋白の1つであるリポカリン15が多量に含まれていることを見出した。手術検体の嗅裂粘膜の抗LCN15抗体免疫染色を行い，LCN15 は嗅粘膜の特異的分泌腺であるボウマン腺で産生されていることが示された。また嗅裂粘膜における嗅神経細胞の分布とLCN15の分布には正の相関がみられた。

嗅粘膜の状態を直接評価する目的で，嗅粘膜を生体内可視化する試みも行っている。ヒト嗅粘膜に特異的に発現している酵素であるCYP2A6とGGT7を遺伝子の網羅的解析で抽出し，これらで代謝されて蛍光を発するプローブを用いて嗅粘膜を呼吸粘膜から区別して可視化できることを確認した。また嗅粘膜の実験的傷害と再生に伴う変化を蛍光プローブが描出できることを確認した。

これらの研究成果はヒトの嗅覚受容機構の解明の一助となるとともに，嗅覚障害の新たな分類や新規検査法の開発に貢献できる可能性がある。

（本発表の研究成果は味の素株式会社食品研究所伊地知千織上席研究員，東京大学大学院農学生命科学研究科東原和成教授，三重大学大学院医学系研究科耳鼻咽喉・頭頚部外科小林正佳准教授，Harvard大学耳鼻咽喉科Eric Holbrook准教授，Tufts大学医学部発生・分子生化学James Schwob教授との共同研究である）

略歴
近藤健二（東京大学耳鼻咽喉科・准教授）

平成06年03月	東京大学医学部医学科卒業
平成06年06月	東京大学医学部附属病院研修医（耳鼻咽喉科）
平成07年09月	亀田総合病院耳鼻咽喉科医員
平成13年03月	東京大学大学院（耳鼻咽喉科学）修了
平成13年06月	東京大学医学部附属病院耳鼻咽喉科 助手
平成16年10月	UCSD医学部耳鼻咽喉科博士研究員
平成18年01月	東京大学医学部附属病院耳鼻咽喉科 助手
平成20年05月	東京大学大学院耳鼻咽喉科学 講師
平成28年06月	東京大学大学院耳鼻咽喉科学 准教授

招待講演（Invited lecture）

IL　Pediatric Rhinosinusitis - strategy and management

Dilyana Vicheva, MD, PhD
Department of Otorhinolaryngology, Medical University of Plovdiv, Bulgaria

Introduction: Pediatric rhinosinusitis is the inflammation of the mucous membranes of nose and paranasal sinuses. The immunological function of the mucosa and genetic factors play a role in the development of disease in the pediatric upper airway tract, especially due to the constantly changing anatomy in this growth phase. Though not life threatening, it profoundly affects child's school performance and sleep pattern. Quality of life in children is very important for their healthy start in their life and for their normal physiological development.

Method: 5–13% of upper respiratory tract infections in children complicate into acute rhinosinusitis. Disease description of the nose and nasal sinuses due to mid-facial growth must also take developmental age differences (newborn, toddler, preschool and school age) into account. Epidemiological examinations and evidence based studies are often lacking in the pediatric population. Following the EPOS2020 we have to update our guidelines, including sinus microbiome and immunodeficiency in children. The allergic rhinitis is also a factor of morbidity in the pediatric population. The main problems are pediatric chronic rhinosinusitis and their management and treatment.

Results: If we have symptoms of acute pediatric rhinosinusitis such as: nasal obstruction and/or nasal secretion, headache, facial pain, coughing then we have to follow the recommendations in EPOS2020 guidelines and the conservative treatment is effective except in cases when we have complications. The staged therapeutic concept is followed in PCRS based on conservative and surgical methods. Both therapeutic methods have not been well examined in comparison to adults. The medical therapy includes antibiotics, use of glucocorticoids (topical and systemic – very carefully), as well as the use of nasal irrigation. The surgical therapy is adenoidectomy (based on the assumption that adenoids are a reservoir for bacteria) ± FESS (functional endoscopic sinus surgery/balloon sinuplasty), but the anatomy in children is imperfect.

Conclusion: Quality of life in children is very important for their healthy start in their life and for their normal physiological development and that's why we as otorhinolaryngologists have to construct our best strategy for management and treatment of pediatric rhinosinusitis. Our approach should be individual according to age, immunity, genetic predispositions, etc. in the childhood.

Curriculum Vitae
Dilyana Vicheva, MD,PhD
Professor in Otorhinolaryngology, Medical University of Plovdiv, Bulgaria and University of Russe "Angel Kanchev", Russe, Bulgaria
Vice-Rector of International Relations and Project Activity, Medical University of Plovdiv, Bulgaria
President Elect of the ERS 2023
Bulgarian Rhinologic Society – President
Bulgarian Pediatric ORL Society - President
Bulgarian ORL, HNS Society – Vice-president of International Relations
IFOS - Advisory member
UEMS ORL – Board member
ESPO – Council member
EAFPS – Representative member
CEORL-HNS – Representative member
National and International publications: 6 monographs, 9 chapters, 7 CD-Roms, 193 International publications, 152 Bulgarian publications
Presentations: 322 (National - 136, International – 186)

Presidential lecture of KRS, TRS

PL-1 The role of fungi in pathgenesis of chronic rhinosinusitis.

Seung-Heon Shin MD
Department of Otolaryngology, School of Medicine, Daegu Catholic University, Daegu, South Korea

Introduction: Lidocaine has been shown to inhibit the function of lymphocytes and eosinophils. The goal of this study was to examine the effect of lidocaine-derivatives on eosinophil survival and activation.

Method: Eosinophils were isolated from healthy volunteers and stimulated with IL-5. The effects of lidocaine-derivatives on the survival of eosinophils were determined using MTT assay. Superoxide production and eosinophil cationic protein were measured to determine whether lidocaine-derivatives could inhibit activation of eosinophils. Total and phosphorylated NF-κB, IκB, ERK, JNK, and P38 were determined using enzyme linked immunosorbent assay.

Results: Among 36 lidocaine-derivatives, six compounds suppressed IL-5 induced superoxide production from human eosinophils. Only for compounds inhibited ECP production and survival of eosinophils. Lidocaine derivatives significantly suppressed mitogen-activated protein kinase ERK 1/2.

Conclusion: Our results show that some lidocaine-derivatives show immunomodulatory properties and area able to suppress activation and survival of human eosinophils. Thus lidocaine-derivatives may represent therapeutic agents to treat eosinophilic inflammatory diseases.

Curriculum Vitae

Name: Seung-Heon Shin, MD, PhD

Education

1982 – 1998 College of Medicine, Kyungpook National University, Daegu, South Korea

Postgraduate Training

1989- 1992 Residency, Department of Otorhinolaryngology, Kyungpook National University Hospital, Daegu, South Korea

Positions Held & Faculty Appointment

Aug 1999 – Feb 2001 Research Fellow, Department of Immunology & Medicine, Mayo Clinic, Rochester, MN, USA

Oct 2006 – Mar 2007 Visiting Scientist, Department of Immunology & Medicine, Mayo Clinic, Rochester, MN, USA

May 1995- present Professor, Department of Otorhinolaryngology, School of Medicine, Daegu Catholic University, Daegu, South Korea

Licensure and Certification

Korean Board of Otolaryngology

Memberships

Korean Society of Otolaryngology Head and Neck Surgery

Korean Society of Rhinology

Korean Academy of Asthma, Allergy and Clinical immunology

Korean Society of Sleep and Breathing

PL-2 Revision Endoscopic Sinus Surgery in Adults: A Population-Based Study in Taiwan

Te-Huei Yeh, MD, PhD
National Taiwan University Hospital

Introduction: This study aimed to elucidate the revision rate, time to revision, and factors associated with revision of endoscopic sinus surgery in Taiwan.

Method:

Design: Retrospective study.

Setting: Population-based analysis.

Participant: We identified all in-hospital patients, aged >20 years, who underwent endoscopic sinus surgery between 2000 and 2008 from the Taiwan National Health Insurance Research Database, and followed up with them until 2018.

Main outcome measures: Factors associated with revision surgery were analyzed using multivariable Cox proportional hazard model.

Results: Overall, 66,592 patients were identified (mean age, 46.3 years; 62% males). The revision rate was 14.5% (9644/66592) and time to revision surgery was 5.9 years. Multivariable Cox proportional hazard model showed that young age, male gender (hazard ratio [HR] = 1.17; 95% confidence interval [CI], 1.12-1.22), having nasal polyposis (HR = 1.17; 95% CI, 1.12-1.22), and surgical time of >4 hours (HR = 1.11; 95% CI, 1.07-1.16) were associated with increased risk of revision surgery. Concurrent septal surgery (HR = 0.82; 95% CI, 0.76-0.88), turbinate surgery (HR = 0.91; 95% CI, 0.86-0.97), or septal and turbinate surgery (HR = 0.69; 95% CI, 0.65-0.73) were associated with decreased risks of revision surgery.

Conclusion: In Taiwan, risk factors for revision endoscopic sinus surgery are young age, male gender, having nasal polyposis, and long surgical times. Concurrent septal or turbinate surgery decreases the risk of revision.

Curriculum Vitae
Name: Yeh Te-Huei
Position: Professor
Affiliation: Otolaryngology Department, National Taiwan University Hospital, College of Medicine, National Taiwan University.
Research Interests:
Nasal epithelial cells biology, Innate immunity, FESS prognosis
Education:
9/1977~6/1984 M.D. Department of Medicine National Taiwan University, College of Medicine
9/1993~6/1997 Ph.D. Graduate Institute of Pharmacology National Taiwan University, College of Medicine
Research Experience:
11/1990~11/19916/1997~10/1997 Research Fellow Hospital of Lariboisiere, University of Paris VII
4/1998~5/1998 Clinical Fellow Department of Otolaryngology
Hospital of University of Pennsylvania,
Members and Honors:
Since 1999Member Collegium Oto-Rhino-Laryngologicum Amicitiae Sacrum (CORLAS)
Since 2019Vice President Taiwan Society of Otolaryngology Head and Neck Surgery
Since 2020President Taiwan Rhinology Society

日韓台シンポジウム1（JKT symposium 1）

JKT-1　Reversible Effects of Olfactory training

Fumino Okutani MD, PhD
Departments of Occupational Health & Otolaryngology, Kochi Medical School

Introduction: As treatments of olfactory dysfunction many trials have been carried out. Recently olfactory training has been reported to be effective for olfactory dysfunction induced by other causes than conductive loss due to rhinosinusitis. It is considered that the underlying mechanism is synaptic plasticity in the olfactory pathway in the central nervous system. Therefore, we applied it for patients with olfactory dysfunction and observed its effects in Kochi Medical School Hospital. All of them complained gradually progressive olfactory loss.

Method: Patients with olfactory dysfunction by unknown causes participated. Before they consulted Kochi Medical School Hospital, conventional treatments had been carried out. None of topical treatment with glucocorticoid solution or medicine like Vitamin B12 or the kampo medicine, Tokishakuyakusan had been able to improve olfactory function. The study protocol was reviewed and approved by Kochi Medical School Hospital (27-121). Using T&T olfactometry, olfaction was assessed. A training kit consists of 4 odor solutions. One of them should be “Peppermint odor”, because chemoreception on the nasal mucosa through the trigeminal nerve is expected to encourage participants to continue the training. The other 3 odors were artificial odorants for cooking or aroma that are familiar for Japanese people.

Results: Perception thresholds as well as identification thresholds were significantly improved in most participants after olfactory training for 9-12 months. None complained worsening. After interruption of training for 3-6 months, however, olfactory dysfunction came up especially in perception thresholds.

Conclusion: Olfactory training is very effective, but reversible treatment for olfactory dysfunction. To keep good olfaction, it is important to continue training. As a method of neurorehabilitation, we should encourage patients to receive abundant olfactory stimuli from everyday life.

Curriculum Vitae
Fumino Okutani, MD, PhD

2014-	Professor in Department of Occupational Health, Kochi Medical School
2002-2014	Associate Professor in Department of Physiology, Kochi Medical School
1995-1996	Researcher in Department of Psychobiology, University of California, Irvine
1989-2002	Assistant Professor in Department of Physiology, Kochi Medical School
1996	Ph.D., Kochi Medical School
1984	M.D., Kochi Medical School

日韓台シンポジウム1（JKT symposium 1）

JKT-2　The effect of olfactory training in patients with sensorineural and mixed type smell dysfunctions.

○Jin Kook Kim M.D. PhD, Bo Yoon Choi M.D.
Department of Otorhinolaryngology-Head & Neck Surgery, Konkuk University, Seoul, Korea

Recently, patients and rhinologists have shown great interest in olfactory dysfunction, but a definite diagnosis method and treatment for it are not known. So far, zinc, phosphodiesterase inhibitors (theophylline), α-lipoic acid, caroverine, and minocycline have been suggested for the treatment of olfactory disorders, but their effects have not yet been demonstrated clearly. Steroids, an anti-inflammatory medicine mainly used in clinical practice, still lack sufficient evidence in a recent systemic study conducted for olfactory disorders with non-CRS.

Neuronal plasticity of the brain was frequently observed in the sensory organs, especially after functional defects due to stroke, brain tumor, and sensory deprivation, or after optimization or acquisition of sensory functions by learning. Martin et al. identified that the gray matter volume of professional perfumers increased compared with control group. And It was found that the increased amount of anterior primary olfactory (piriform) cortex and left GR/MOG was positively correlated with the skill level of perfumers (Delon-Martin et al, 2013). In addition, many studies have demonstrated that olfactory receptor cells are regenerated. Based on these, Hummel introduced olfactory training that improves olfactory disorders (Hummel *et al*, 2009).

Olfactory training (OT) demonstrated that the olfactory nerve is restored or regenerated by repeatedly exposing odorants. In a peripheral olfactory nerve-related study, the number of electro-olfactogram (EOG) responses increased in the olfactory training group (Hummel et al, 2018). In methylindole-induced anosmia mouse model, it was reported that Olfactory Maker Protein (OMP) mRNA expression increased in the olfactory training group. (Kim *et al*, 2019). OT increased the volume of both olfactory bulb in normal subjects. As a result of analyzing the volume change of gray matter using Voxel-based morphometry (VBM) of MRI images caused by OT in PIOD patients, OT increased the volume of hippocampus and thalamus region in addition to olfactory area.

In many studies, indications for OT are post-infectious, post-trauma, idiopathic, non-conductive sensorineural olfactory loss and some neurodegenerative diseases such as Parkinson's disease (Haehner et al 2013). Our research enrolling 104 patients was to evaluate the effects of OT in patients with PIOD. OT group had significantly better olfactory results for the total KVSS II, threshold, and identification scores than the non-OT group (Choi *et al*, 2020).

Our research enrolled 111 CRS patients and evaluated the effectiveness of OT in patients with CRS after sinonasal surgery. OT patients exhibited significantly higher total KVSS-II scores compared with non-OT patients after sinonasal surgery; in particular, the odor identification score was different between the two groups. I designed the study concept and this paper will be published soon.

As the global COVID-19 pandemic is associated with olfactory dysfunction, our research evaluated the effect of OT on the olfactory dysfunction of patients by meta-analysis enrolling 159 subjects. The result was that OT was effective in olfactory disorder caused by COVID-19. This paper will also be published soon.

As there is no gold standard for the treatment of patients with olfactory dysfunction yet, OT is easy for patients to perform, and it has advantages of cost and safety. It is expected that the effect of OT will be monitored through various related basic and clinical studies in the future.

Curriculum Vitae
Name: Jin Kook Kim MD PhD
Education
Mar 1986 – Feb 1992　College of Medicine, Konkuk University, Seoul, Korea
Postgraduate Training
Mar 1995 – Feb 1999　Residency, Department of Otorhinolaryngology, Konkuk University Hospital, Seoul, Korea
Positions Held & Faculty Appointment
Postdoctoral fellowship: NIEHS (2007.3 – 2009.2)
Professor, Department of Otorhinolaryngology-Head and Neck Surgery, Konkuk University School of Medicine
Seoul, 143-729, Korea
Licensure and Certification
- Medical Doctor Certification in Mar. 10, 1992 from Ministry of Health & Social Affairs, Korea
- Otolaryngology Specialist Certification on Mar. 16, 1999 from Ministry of Health & Social Affairs, Korea
Memberships
Korean Society of Otolaryngology Head and Neck Surgery, Korean Society of Rhinology

日韓台シンポジウム1（JKT symposium 1）

JKT-3 The effect of olfactory training in patients with traumatic anosmia

Kai-Li Liang MD
Department of Otolaryngology, Taichung Veterans General Hospital, Taichung, Taiwan

Introduction: Head injury is one of the most common etiologies of olfactory loss. This study investigated the effect of olfactory training in patients with traumatic anosmia.

Method: Patients with a clear history of loss of smell after head injury, and whose phenyl ethyl alcohol (PEA) odor detection thresholds remained at –1 after steroid and zinc treatment, were included in this study between July 2016 and July 2018. They were randomly divided into 2 groups, with patients in the 4-odorant group given 4 bottles of PEA, lemon, eucalyptus, and clove oils and those in the PEA group given a bottle of PEA for 6-month olfactory training. After 3-month and 6-month training, the olfactory function was evaluated by both the PEA threshold test and the traditional Chinese version of the University of Pennsylvania Smell Identification Test (UPSIT-TC). Magnetic resonance imaging was performed to measure the volume of olfactory bulbs after training.

Results: There were 45 patients completing 4-odorant training and another 45 completing PEA training. The birhinal PEA threshold decreased significantly in both groups after 6-month training, but the decrease was not significantly different between the 2 groups. The UPSIT-TC score increased significantly in the PEA group but not in the 4- odorant group. The volume of olfactory bulbs was not significantly different between these 2 groups.

Conclusion: Our results show that olfactory training can slightly improve odor threshold levels in patients with traumatic anosmia, but did not improve the odor identification ability. Nevertheless, clinical improvement or benefit in quality of life from olfactory training needs further investigation.

Curriculum Vitae
Name: Kai-Li Liang MD
Education
Sep 1987- June 1994 College of Medicine, National Yang-Ming Chiao Tung University, Taipei, Taiwan
July 2005- June 2007 Institute of Clinical Medical Science, China Medical University, Taichung, Taiwan
Postgraduate Training
July 1994- Nov 1998 Residency, Department of Otorhinolaryngology, Taichung Veterans General Hospital, Taichung, Taiwan
Positions Held & Faculty Appointment
June 2002- Visiting physician, Department of Otolaryngology, Taichung Veterans General Hospital
July 2008- June 2009 Research Fellow, Department of Otolaryngology, Johns Hopkins Hospital
Feb 2015- present Associate Professor, College of Medicine, National Yang-Ming Chiao Tung University
Jan 2010- present Chief of Rhinology, Taichung Veterans General Hospital
Licensure and Certification
Taiwanese Board of Otolaryngology
Memberships
Taiwan Society of Otolaryngology Head and Neck Surgery
Taiwan Society of Rhinology

特別企画

SP-1　わたしのアメリカ留学

中西　清香
金沢市立病院 耳鼻咽喉科

留学と聞いて，おそらく一般的に心配になることは，英語が通じるか，生活のセットアップはどうしたらいいのか，ラボでうまくやっていけるだろうか，経済的に大丈夫かということだろうと思う。重要なのは，異文化への興味と敬意をもち，研究留学への熱意を忘れないことである。私にとって留学の経験は，論文の成果だけでなく，人としての成長をもたらしてくれたと思う。また，アメリカの内側に初めて入り，驚くこともいっぱいのあっという間の毎日であった。個人の経験談ではあるが，どのように留学生活を過ごしたかをお伝えすることで，少しでも留学に興味を持っていただければ幸いである。

私は，2007年から約1年，ヴァージニア州リッチモンドにあるヴァージニア州立大学生理学教室のリチャード・M・コスタンゾ教授のラボに研究留学した。留学のきっかけは，鼻科学の先輩の先生方が代々研究留学をされており，その後任として声をかけていただいたという幸運なものだった。学位と専門医を取得した後の6年目，独身で身軽だった，一度は海外留学をしてみたかった，まだ力量不足を感じる中での一人医長に疲弊していた等あり，私はそのラッキーな申し出に飛びついた。コスタンゾ教授は嗅覚生理学が専門で，嗅球への嗅上皮の移植というテーマを与えて下さり，1年間朝から夕方まで研究に没頭した。なんとか論文をまとめ投稿できたが，すぐにリジェクトされた。さらにコスタンゾ教授のテコ入れ後の再投稿にて帰国直前に掲載が決まり，胸をなでおろしながら日本へ帰ったのだった。

帰国後14年が経過してこのような振り返りの機会をもち，改めてかけがえのない時間をもったことを感じている。

略歴
中西清香（金沢市立病院 耳鼻咽喉科 科長）

平成13年3月	金沢大学医学部医学科卒業
4月	金沢大学医学部 耳鼻咽喉科学教室入局
平成14年4月	石川県立中央病院 医員
平成15年4月	金沢大学医学部附属病院 耳鼻咽喉科 医員
平成17年4月	公立松任石川中央病院 耳鼻咽喉科 医長
平成18年12月	金沢大学大学院医学系研究科博士課程修了
平成19年10月	ヴァージニア州立大学医学部生理学教室 留学
平成20年10月	金沢大学附属病院 耳鼻咽喉科 医員
平成21年7月	同 助教
平成26年4月	同 医員
平成29年4月	金沢市立病院 耳鼻咽喉科 科長

特別企画

SP-2　留学の手引き（2021年のドイツ留学経験を踏まえて）

関根　瑠美
東京慈恵会医科大学附属第三病院 耳鼻咽喉科・頭頸部外科

2019年7月，私は医局の先輩である森恵莉先生に誘われて，ドイツ東部にあるドレスデンという街を訪れた。目的は，嗅覚の分野で知らない人はいない，Thomas Hummel先生が主催する嗅覚と味覚に関するSummer Seminarに参加することだった。海外開催ということもあり半ば旅行気分で同行したものの，様々な側面から嗅覚について学び，Hummel先生の人柄に触れ，Seminarが終わる頃には，いつかまたドレスデンに戻りHummel先生のラボで学びたいという思いが生まれていた。

私は入局後，鼻の手術に興味を持ち2017年10月から嗅覚専門外来を担当する機会を得た。Seminarに参加した2019年は，嗅覚の知識を少し身につけ，興味が十分に膨らんだタイミングでもあった。

それから2年経過した2021年7月，私は再びドレスデンを訪れ，今年の3月までの9カ月間，念願のHummel先生のラボで臨床研究を行なった。ラボには脳科学・精神学・動物学など耳鼻咽喉科以外の視点から嗅覚の研究をしているメンバーもおり，様々な側面を知ることが出来，大いに刺激を受けた。ふとしたきっかけから実現した留学であったが，確実に自分自身の意識は変化し，今後の耳鼻咽喉科生活を変える機会になったと思う。

きっかけを作って下さった森恵莉先生，留学のために臨床研究や論文に関するご指導をいただいた鴻信義先生はじめとした諸先輩方，快く受け入れて下さったHummel先生やラボのメンバー，送り出して下さった医局の皆様方に，心より感謝している。

今回，留学を志してから実際に留学に至るまで，留学中に実際に直面した出来事や対応など，自身の体験を踏まえて具体的に述べる。特に，SARS-CoV2流行に伴い，留学する国や地域によってVISA取得条件が厳しくなり，数ヶ月要するケースがあることや，医療機関によっては麻疹風疹など追加の予防接種が必要となるため，早めの準備が必要である。日常業務と並行しての準備は，大変であるものの，留学にはそれを上回る価値がある。快適な留学生活の為にもしっかり備えたい。

留学予定している，もしくは留学に興味がある先生方に，少しでも参考になれば幸いである。

略歴
関根瑠美（東京慈恵会医科大学附属第三病院 耳鼻咽喉・頭頸部外科・助教）

平成23年3月	杏林大学医学部 卒業
平成23年4月	自治医科大学附属病院 初期研修
平成25年4月	自治医科大学附属病院 後期研修
平成26年4月	東京慈恵会医科大学耳鼻咽喉科学教室入局
平成26年10月	東京慈恵会医科大学附属柏病院耳鼻咽喉科 助教
平成29年2月	東京慈恵会医科大学附属第三病院耳鼻咽喉科 助教
平成29年10月	東京慈恵会医科大学附属病院 助教
平成31年4月	東京慈恵会医科大学附属柏病院 助教
令和3年7月	Department of Otorhinolaryngology, Smell & Taste Clinic, TU Dresden, Germany 留学
令和4年4月	現職

専門医共通講習（医療安全）

安全に鼻副鼻腔手術を行うために―手順と心得を考える

朝子　幹也
関西医科大学総合医療センター　耳鼻咽喉科・頭頸部外科

いよいよ次年度より鼻科手術指導医制度も本制度へ移行する。指導医制度が作られた大きな目的は，標準的な手術手技の均てん化を通じて内視鏡下鼻副鼻腔手術における医療事故の撲滅を図ることである。

鼻外手術が中心であった時代，鼻内手術は大変危険な術式であるという非難があった。それはひとえに副鼻腔は危険域が隣接している上，暗く，狭く，立体的であるからであった。内視鏡が登場し，鼻科手術は大きく舵を切り，内視鏡手術はスタンダードとなった。しかし，よく見えるようになった術野でも医療事故はなくなる事はなく，繰り返して起こっている。それはどうしてなのだろうか。

本講演では，安全に鼻副鼻腔手術を行うためにはどのような準備を行い，どのような心得で手術に向かえば事故を回避できるのか皆さんと一緒に考えたい。

近年頭蓋底手術が増え，頭蓋底に関わる医療事故が多くなってきたと言われている。眼窩内合併症，頭蓋内合併症は恒久的に障害を来すことがあり，また致死的な場合もあることから避けなければならないし，発生直後に気付き，重篤な副損傷をなんとしても回避する必要がある。そのためにはまず視覚情報が正しく維持できている必要がある。つまり，正確で明瞭な術野が保たれていることが重要である，内視鏡の向きや，回旋など，内視鏡が正しい方向を向いていて，かつ術野に出血が少なく，明るい視野が維持されている必要がある。そのために内視鏡操作の基本的な手技が担保されていなければならない。また十分に術前にCTの読影を行い，術野で危険域を明視下に置きながら内視鏡術野とCT情報を一致させた上で手術を進めることが重要である。

また術者の心理も非常に需要な要素で，根拠が不明確な自信に基づき，「まだ頭蓋底までにセルがあるはず」と思って手術を進めるか，「穿破しようとしている壁は頭蓋底であるかもしれない」と思って手術を進めるかで事故の重篤さに大きな差がでる。しかし，逆に明確な自信を持って手術を進めないと，一向に手術は進まない事になる。自信を持つためには術野に見えている解剖学的ランドマークを明らかにすることが重要であり，頭蓋底や眼窩壁といった危険域の立体構造を早くとらえ，エリアマネージメントを行うことが肝要である。講演ではESSにおける基本的な安全管理から手術中の心理状態を含むセルフコントロールについて述べる。

略歴
朝子 幹也（関西医科大学総合医療センター・病院教授）

平成04年03月	関西医科大学医学部医学科卒業
平成10年03月	関西医科大学大学院医学研究科〔博士課程〕修了
平成13年10月	ミシガン大学 Kresge Hearing Research Institute留学
平成21年04月	関西医科大学耳鼻咽喉科　講師
平成26年04月	関西医科大学耳鼻咽喉科・頭頸部外科　准教授
平成28年06月	関西医科大学総合医療センター　耳鼻咽喉科・頭頸部外科　部長
平成28年08月	関西医科大学総合医療センター　耳鼻咽喉科・頭頸部外科　病院教授
平成29年05月	同　アレルギーセンター　センター長

シンポジウム2

司会のことば

鴻　信義[1]，和田弘太[2]
[1]東京慈恵会医科大学
[2]東邦大学医学部　耳鼻咽喉科

鼻副鼻腔領域における内視鏡下鼻副鼻腔手術（ESS）は副鼻腔炎に対する手術法として確立し，副損傷・合併症の割合も減少していると思われる。ESSの発展に伴い副鼻腔炎以外の疾患（外傷，良性腫瘍，悪性腫瘍，副鼻腔外に存在する疾患）にも適応が拡大している。

今は，新しい手術法，アプローチ法の確立，さまざまなデバイスの進歩により様々な疾患に内視鏡での治療が可能になっている。しかし，その方法やデバイスを知らなかったり，理解が不足していると急激にリスクが増すことになる。デバイスに関しては，各病院内で使用できるもので努力するしかないことも事実であるが，手術に必要なデバイスへの知識は重要である。今回は5人の先生方に講演を頂く。

岡山大学の牧原先生には，鼻科手術で使用なエナジーデバイスを用いて術野をいかに美しく保つかのコツについて講演頂く。エナジーデバイスはそれぞれに特徴があり，それを理解したうえで，術者に好みや特性により選択，使用することが重要である。鼻科領域で使用できるデバイスを紹介してくれると期待する。

武田先生には，鼻内の粘膜や組織を利用した有茎粘膜弁の有用性について講演頂く。遊離組織も重要であるが，やはり有茎で欠損部位を覆えれば組織修復, 生着率は高いと考える。鼻中隔フラップ以外はなかなか経験がないと思われる。

花澤先生は頭頸部外科が主たる専門であり，かつ経鼻内視鏡下腫瘍切除のスペシャリストである。外切開で持ちえた立体的解剖知識をもとに内視鏡手術を行われている。本講演では，内視鏡手術では通常，観察できない眼窩内および上顎洞の後方である翼口蓋窩，翼状突起の処理について講演頂ける。千葉大学で行われているCadaverの経験から，術前準備の重要性についてお話し頂けると思われる。

八尾先生には，内視鏡下水中手術テクニックについて講演頂く。後鼻神経切断の際に血管，神経同定の時に経験されている方は多いと思うが，眼窩内の疾患への応用は少ないと思われる。水中で行うことのメリットについても聞けると思う。

最後に高林先生には顔面骨骨折に対するナビゲーションの有用性について講演頂く。通常, 顔面骨骨折は整復すると，術前CTから硬組織が動くため術前の確認以外は有用性が乏しい印象がある。レジストレーションしたCT 画像を反転することでミラーイメージを作成する機能を利用することで整復すべき骨の正確な位置を認識する方法について講演頂く。

シンポジウム2

S2-1　各種エナジーデバイスを用いた術野の最適化の工夫

牧原　靖一郎
岡山大学 耳鼻咽喉・頭頸部外科

慢性副鼻腔炎の治療に対してCalldwell-Lucなどの鼻外手術が全盛であった時代を経て，光学機器の開発などにより経鼻内視鏡手術が主役を務めるようになった。現在では鼻副鼻腔や頭蓋底などの周辺領域に至る腫瘍に対しても経鼻内視鏡手術が行われ，その適応範囲は拡大してきている。

エナジーデバイスとは，デバイス先端から放出するエネルギーで組織の切離や凝固を行う電子機器の総称で，電気メスから始まり様々な器具が開発されてきた。頭頸部外科領域の手術のみならず，経鼻内視鏡手術においても，限られたワーキングスペースで出血をコントロールし，明瞭な術野を保つために各種エナジーデバイスが使用されている。

鼻科手術で使用される代表的なエナジーデバイスとして使用頻度が高いものに電気メスが挙げられる。主に使用される場面としては，①拡大前頭洞手術等での粘膜フラップ作成や腫瘍切除時の粘膜切開，②出血部位を助手に吸引してもらいながらの出血点焼灼，③絶縁体付きの吸引管の通電による出血点焼灼，である。①，②は針状電気メス，③は平型電気メスを使用している。具体的に①は，特に腫瘍切除時や粘膜フラップ挙上時に，助手がもつカーブした吸引管などにより周囲組織に対しカウンタートラクションをかけることで術野が開き，同時に切開時に生じた煙を吸引することで，切開が容易となる。②に関しても助手の吸引管による術野展開が重要となる。③は狭い場所で，助手の吸引管と，電気メスが同時にうまく入らない場合などに有用で，吸引管の先端を曲げることで術野展開し，出血点を明らかにすることで吸引焼灼している。通常，切開モードで通電している。

次に使用頻度が高いものはバイポーラであり，主に薄型のマリアブルバイポーラ鑷子を使用している。特に後鼻神経切断術の時に有効で，狭い術野でも内視鏡レンズ先端洗浄用シースにより水中下の術野を作成して血液を洗い流すことによって明瞭な術野が保たれ，蝶口蓋動脈を温存しながら後鼻神経の中枢切断を行っている（Acta Otolaryngol, 2021.）。

他には，最近話題に上ることの多いコブレーターや，厳密な意味ではエナジーデバイスとは言えないがデブリッターやドリルについても，術野最適化の工夫の一環として手術動画を交えて述べる。

略歴
牧原 靖一郎（岡山大学 耳鼻咽喉・頭頸部外科・助教）
2004年　岡山大学 医学部 卒業
2006年　岡山大学 耳鼻咽喉・頭頸部外科教室 入局，福山医療センター 耳鼻咽喉科
2009年　岡山大学医学部・歯学部附属病院 耳鼻咽喉・頭頸部外科
2011年　岡山赤十字病院，アデレード大学（短期留学），香川労災病院 耳鼻咽喉科・頭頸部外科
2012年　医学博士
2017年　香川労災病院 耳鼻咽喉科・頭頸部外科・部長
2022年　岡山大学 耳鼻咽喉・頭頸部外科・助教
現在に至る

シンポジウム2

S2-2　各種有茎粘膜弁を用いた頭蓋底再建および開窓部再狭窄予防

武田　鉄平
東京慈恵会医科大学大学 耳鼻咽喉科・頭頸部外科

内視鏡技術の進歩や手術支援機器の発展により, 前頭蓋底腫瘍をはじめとした鼻副鼻腔腫瘍に対する高度な内視鏡手術が行われる様になってきている。これらの腫瘍の内視鏡下腫瘍切除は大きな前頭蓋底の欠損をきたす。 そのため髄液漏などの合併症を最小限に抑え, 回復を最大化する内視鏡下頭蓋底再建の開発は, 手術の重要な要素になっている。

頭蓋底欠損の再建には血管に栄養された有茎粘膜弁が有用とされ, 生着率の高さと早期の創部回復が期待され, 術後の化学療法や放射線療法を早急に導入できるメリットがある。

近年では前頭蓋底手術の進歩に伴い頭蓋底再建術は多様化しており, 様々な有茎粘膜弁が提案されている。

本講演では様々な有茎粘膜弁の中で, SPAの中隔後鼻枝を栄養としたNasoseptal Flap, AEA, PEAを栄養としたSeptal Flip Flap, 顔面動脈を栄養としたSLAP Flap, AEAを栄養とした中鼻甲介Flapを紹介し, また有茎粘膜弁の生着を最適化する工夫も提示する。

略歴
武田 鉄平（東京慈恵会医科大学 耳鼻咽喉・頭頸部外科 助教）
平成25年 東京慈恵会医科大学卒業
同大学附属病院臨床研修
平成27年 同大学耳鼻咽喉科入局
東邦大学医療センター大森病院 耳鼻咽喉科
平成31年 東京慈恵会医科大学附属病院 耳鼻咽喉・頭頸部外科 助教

シンポジウム2

S2-3　反対側の鼻腔・副鼻腔からのアプローチ －眼窩/翼状突起，そして－

花澤　豊行
千葉大学 耳鼻咽喉科・頭頸部腫瘍学

経鼻内視鏡下手術を利用した腫瘍切除術は，鼻腔および篩骨洞に発生した腫瘍に対して有効性が高いことを多施設共同研究の結果として報告した。（花澤ら，日耳鼻2018.）その有効性の理由は至極当然であり，鼻孔から挿入する0度の内視鏡が提供する明るい視界に加えて，切除に用いられる種々の器械を直線方向で無理なく操作できることに起因するものと判断できる。しかし，このことは発想を転換すれば，内視鏡と器械の挿入口を患側の鼻孔だけではなく，反対側の鼻孔，更には対側の上顎洞や前頭洞経由へと移動させることにより，標的病変を鼻腔だけではなく，眼窩内病変や上咽頭外側にある翼状突起，更には中頭蓋底付近の病変に対象を変えることができる。本講演においては，両側の鼻孔をアプローチ経路として利用した眼窩先端部の腫瘍摘出術や，健側の上顎洞を経由して内視鏡とドリルを挿入し，患側の翼状突起基部の離断を行う内視鏡併用の上顎全摘術などのアプローチを紹介する。そして，本講演の目的はそこに止まるものではなく，それぞれのアプローチにおける有効性だけではなく，試行過程に見えてきた課題を深く考察することにより，更なるアプローチの開発をご聴講の先生方に考案して頂くための一助としたい。顔面深部の手術においては外表から遠くなるほど，内視鏡や器械同士が交錯してしまい，その操作性が落ちる。また，生体における顔面深部での内視鏡下手術においては，Cadaverを用いた実習では知り得ない新たな課題が山ほど潜んでいる。具体的には，眼窩先端部の腫瘍摘出術においては，眼窩内からあふれ出易い脂肪をどうコントロールするか，筋円錐内に辿り着くために下直筋や内直筋をどう牽引するか，また翼状突起の切除においては翼口蓋窩や更にその外側領域の静脈叢からの湧き出るような出血を如何に制御するか，中頭蓋底の骨削開においては何を指標に進むのかなどをご聴講の方々と共有したい。外切開アプローチに比較すると切除や剥離という点において，より精度の高い手術が提供できる経鼻内視鏡下手術が，今後，鼻副鼻腔領域以外の病変，すなわち眼窩，上咽頭，翼口蓋窩，更には中頭蓋底付近の病変をターゲットとして展開していくことを心から願って講演する。

略歴
花澤 豊行（千葉大学大学院医学研究院・教授）

1989年03月	千葉大学医学部卒業
1989年06月	千葉大学医学部附属病院 耳鼻咽喉科研修医
1991年04月	千葉大学大学院入学
1995年03月	同大学院修了
1995年04月	千葉大学医学部耳鼻咽喉科学 助手
1998年05月	英国Imperial College NHLI留学（2年間）
2002年12月	千葉大学大学院医学研究院 耳鼻咽喉科・頭頸部腫瘍学 講師
2006年05月	同 助教授
2007年04月	同 准教授
2020年02月より	同 教授

シンポジウム2

S2-4　内視鏡下水中鼻科手術テクニックとその応用

八尾　亨
金沢医科大学 耳鼻咽喉科

従来「水中手術」はdiving techniqueあるいはunder water surgeryともいわれ，関節や尿道・尿管・膀胱のような特定の領域での適応が主であったが，近年，耳科領域，脳外科領域，腹腔鏡下でも内視鏡下に水中手術を行い，良好な結果を収めた報告が見られるようになってきた。

また，内視鏡手術は本来，腔のある器官との親和性が高く，その点において鼻副鼻腔はまさに内視鏡手術に適した環境といえるが，逆に鼻腔に隣接する器官である眼窩内など内視鏡をスペースの無い半閉鎖腔で使用する場合，視野が確保できず，器具の操作も難しいことから，空隙を作るための工夫が必要であった。

当院では現在，その内視鏡のデメリットを解消する方法の一つとして，内視鏡下に水中手術を行う，いわゆるdiving techniqueを用いた内視鏡手術を様々な場面で積極的に行っている。

ハイビジョンカメラ下に洗浄器装置を併用し，内視鏡先端から術野へ持続的に生理食塩水を供給することにより，完全に生理食塩水に満たされた術野となるが，これにより様々なメリットを得ることができる。視野に関しては動脈，静脈，神経などの組織が明瞭に判別できることに加え，これまで内視鏡が不得意としていた閉鎖腔に対しても，水流でスペースを広げることにより，視野と鉗子などを用いるワーキングスペースを得ることが可能になる。出血に関しては，極めて近接した視野を作る手技的ポイントを押さえる必要はあるが，少量の出血であれば水流で血液拡散し視野を確保することができる。止血に関しても，焼灼時の過度な温度上昇を抑える効果があり，組織の炭化が生じず，炭化した組織が焼灼器具に固着して出血部が遊離してしまうという事故が生じにくい。

以上の効果を生かした，難易度の高い鼻中隔矯正術の再手術例，出血の多い粘膜下下鼻甲介骨切除術，神経のみを選択し切断する後鼻神経切断術，さらにこれまで内視鏡手術が適応しにくかった眼窩骨膜内の病変に対する水中手術などを例とし，その手術動画を供覧し，具体的な実践方法や，水中内視鏡手術の新たな可能性について解説する。

略歴
八尾 亨（金沢医科大学耳鼻咽喉科・講師）
2001年　順天堂大学医学部卒業
　　順天堂大学医学部耳鼻咽喉科学教室入局
2007年　順天堂大学医学部大学院修了（博士号取得）
2007年　順天堂医学部附属順天堂医院 助教
2010年　順天堂大学医学部附属練馬病院耳鼻咽喉科 科長
2012年　東京女子医科大学東医療センター耳鼻咽喉科 講師
2016年　金沢医科大学耳鼻咽喉科 講師

シンポジウム2

S2-5　外傷手術に対するナビゲーションシステム使用の工夫

高林　宏輔
旭川赤十字病院 耳鼻咽喉科

ナビゲーションシステムは画像支援手術加算として保険収載され，耳鼻咽喉科医の内視鏡下鼻副鼻腔手術においては安全で正確な手術を行うためには重要なデバイスであり，現在本邦では多くの施設に導入されるに至った。

顔面骨骨折の治療では，術後の機能障害や顔面変形を回避するためには偏位した骨を正常な位置に整復する必要がある。顔面骨骨折の中でも，整復後に骨欠損を生じるような特に難易度の高い頬骨上顎骨複合体骨折は，視認や触診だけでは整復すべき骨の正確な位置が認識しづらいため，後遺障害を生じやすい。

ナビゲーションシステムの最大の利点はリアルタイムに三次元的に骨の位置を認識することが可能であるが，レジストレーションしたCT画像を反転し，ミラーイメージを作成する機能がある。顔面はおおよそ左右対称の形状をしているため，本機能を用いることで整復すべき骨の正確な位置を認識することが可能となる。

海外では1990年台後半からナビゲーションシステムを顔面骨骨折整復に使用する報告がなされてきたが，本邦では海外に比べ報告数は少なく限られた施設で施行されている状況と思われる。耳鼻咽喉科医はナビゲーションシステムの使用に精通しており，境界領域である外傷分野に応用することで，本領域でも更なる貢献が期待できる。

本シンポジウムでは，当科で外傷手術に対してどのようにナビゲーションシステムを応用しているのか供覧し，今後の外傷分野への耳鼻咽喉科医の貢献の助けとなれば幸いである。

略歴
高林 宏輔（旭川赤十字病院耳鼻咽喉科・副部長）

平成17年3月	旭川医科大学医学部医学科卒業
平成17年4月	市立旭川病院初期研修
平成18年4月	旭川医科大学病院初期研修
平成19年4月	旭川医科大学耳鼻咽喉科・頭頸部外科
平成21年4月	旭川赤十字病院耳鼻咽喉科医員
平成29年4月	旭川赤十字病院耳鼻咽喉科副部長
現在に至る	

ランチョンセミナー1

LS1-1　AR表示を活用した安全なESSの手術手技

鄭　雅誠
東京慈恵会医科大学　耳鼻咽喉科学教室

内視鏡下鼻副鼻腔手術（Endoscopic Sinus Surgery: ESS）は慢性副鼻腔炎の治療において重要な治療方法であり，特に好酸球性副鼻腔炎では残存隔壁を最小限にして副鼻腔を全開放することが，治療効果を最大限発揮させるために肝要である。この過程で必須となるのが，手術操作が可能な限界壁の見極めであり，副鼻腔においては眼窩内側壁と頭蓋底の面を同定すること，また鼻涙管や前篩骨動脈，視神経管，内頸動脈隆起といった構造物を損傷しないように注意する必要もある。これらの限界壁と構造物を確認するために術者は事前にCTを読影し，術前プランニングをした上でESSに臨み，術中所見と照らし合わせながら必要に応じてCTを再度確認するが，術中出血が多い，解剖学的構造が複雑であるなどの理由から，鼻副鼻腔構造の把握が困難な症例も存在する。こうした中，ナビゲーションシステムの登場は術中の副鼻腔構造確認に大変有用であり，安全なESSを施行する上で強力な手術支援機器となっている。

従来のナビゲーションシステムでは，術中必要に応じてナビゲーション用のプローブに持ち替え，ナビゲーションシステムの画面を見ながら副鼻腔構造の確認を行っていた。この方式の欠点として，内視鏡画面とナビゲーション画面が別々であるため手術操作を中断する必要があったが，近年急速に発展している拡張現実（Augmented Reality: AR）技術により内視鏡画面に直接ナビゲーション情報をオーバーレイすることが可能となった。ただしAR表示するためには事前にナビゲーションシステムでマーキングが必要であり，また表示情報が多くなればなるほど肝心の内視鏡画面が見にくくなり，手術操作の妨げになる恐れがある。本ランチョンセミナーではESSにおける眼窩内側壁，頭蓋底，鼻涙管，前篩骨動脈，視神経管などの限界壁や構造物のAR表示有用性と，必要十分なAR設定について，実際の手術動画を供覧しながら提示する。

略歴
鄭 雅誠（東京慈恵会医科大学 耳鼻咽喉・頭頸部外科 助教）
平成22年 筑波大学卒業
平成22年 筑波大学附属病院他 初期研修
平成24年 東京慈恵会医科大学 耳鼻咽喉科学講座 入局
平成24年 東京慈恵会医科大学附属病院 耳鼻咽喉科
平成25年 東京慈恵会医科大学附属第三病院 耳鼻咽喉科 助教
平成29年 SUBARU健康保険組合太田記念病院 耳鼻咽喉科 部長
平成31年 東京慈恵会医科大学附属柏病院 耳鼻咽喉科 助教
令和03年 東京慈恵会医科大学附属病院 耳鼻咽喉科学教室 助教

ランチョンセミナー1

LS1-2　術前CTプランニングとARナビゲーション使用の実際

牧原　靖一郎
岡山大学 耳鼻咽喉・頭頸部外科

ESSは副鼻腔疾患の治療法として確立されており，手術技術の進歩，適切な手術支援機器の使用，手術方法･アプローチの改良により手術はより安全に行われるようになったが，頭蓋底損傷，眼窩損傷などの合併症の報告は続いている。その合併症を防ぐことを目的に，術者の技量向上に加え，局所解剖の理解と個々の症例に対応するために術前CTプランニングが重要である。

また安全な手術を行う上で，手術支援機器としてのナビゲーションシステムが開発され，頭蓋底や眼窩など重要構造物を確認するために有用で広く普及されている。最近登場したARナビゲーションでは，術前CTプランニング時にナビゲーションに搭載されているBuilding Blocksソフトウェアを使用して，Frontal recess cellと前頭洞からの排泄路を術者自ら描くことで，立体的に設定することが可能である。そしてAR技術により，そのcellと排泄路を術中の内視鏡映像にオーバーレイ表示することができる。中でも特に前部篩骨洞の最前方にあり基準となるAgger nasi cell（ANC）と頭蓋底に接するSupra bulla cell（SBC）もしくはSupra bulla frontalcellの設定を行うことで，術中そのcellを確実に開窓することにより，前頭陥凹の限界壁である眼窩や頭蓋底の位置を確認しながら前頭洞手術を進めることが可能となる。術前CTプランニングでの解剖イメージを内視鏡画面において直感的に把握することができるため，若手医師からは「ANCが思っていた以上に，前上方にあることが理解できた。」，「矢状断で前後に位置するANCとSBCに関して内視鏡の挿入角度が前頭洞側に上がることで，ANCは画面の上方，SBCは画面の後方に存在することを視覚的に理解できた。」という意見があった。

当院で行っている術前CTプランニングについて説明し，前篩骨洞・前頭洞手術においてARナビゲーションを使用した手術動画を共有することでその有用性を紹介したい。

略歴
牧原 靖一郎（岡山大学 耳鼻咽喉・頭頸部外科・助教）
2004年　岡山大学 医学部 卒業
2006年　岡山大学 耳鼻咽喉・頭頸部外科教室 入局，福山医療センター　耳鼻咽喉科
2009年　岡山大学医学部・歯学部附属病院 耳鼻咽喉・頭頸部外科
2011年　岡山赤十字病院，アデレード大学（短期留学），香川労災病院　耳鼻咽喉科・頭頸部外科
2012年　医学博士
2017年　香川労災病院 耳鼻咽喉科・頭頸部外科・部長
2022年　岡山大学 耳鼻咽喉・頭頸部外科・助教
現在に至る

シンポジウム3

司会のことば

吉崎　智一[1]，花澤　豊行[2]
[1]金沢大学　耳鼻咽喉科・頭頸部外科
[2]千葉大学　耳鼻咽喉科・頭頸部腫瘍学

20世紀末，顔面頭蓋から外頭蓋底に進展する病変に対しては頭蓋内と顎顔面からのコンバインアプローチによる切除と再建が主流であった。経鼻内視鏡手術の進歩とともに前頭蓋底に発生もしくは浸潤する病変，例えば嗅神経芽細胞腫をはじめとする鼻腔および篩骨洞を中心として発生する悪性腫瘍の切除においては従来の前頭開頭と併用による切除術と比較しても遜色のない治療成績が得られる必要度の高い手術術式へと発展した。これを受けて，2022 年 4 月より経鼻内視鏡下前頭蓋底手術は保険収載されることとなった。

経鼻内視鏡下前頭蓋底手術は，今後さらに注目され，施行症例が増加することが期待される。本シンポジウムでは技術度的にはEに分類される高難度手術である経鼻内視鏡下前頭蓋底手術を安全に行うために必要な，基本的手術コンセプトから基本手技，そしてコツについて4人のエキスパートに講演いただく。

本手術の保険収載に多大な貢献をされた花澤 豊行先生にはトップバッターとして本手術全体の流れにおけるポイントを解説いただく。そして，小林 正佳先生には篩骨洞・眼窩から頭蓋底へのアプローチ，田中 秀峰先生には前頭洞から前頭蓋底，そして，菊地正弘先生には蝶形骨洞から頭蓋底へのアプローチについて解説いただく。いずれも骨組織に囲まれ，かつ重要な神経や血管が存在する部位でいかにワーキングスペースを安全に取るか，またどのように切除後の再建を行うかを，豊富な経験を理論的に再構築して解説いただく。これから挑戦する，もしくは現在始めたばかりで壁にぶち当たっている医師はもちろん，これまで多くの経験をお持ちの医師にも自分の技術の再確認，そして新たなステップアップのポイントが詰まったシンポジウムをお届けする。

さらに「安全に行うために・適応と限界」に重点を置いた今回のシンポジウムは2023年1月に同会場にて開催される日本頭頸部外科学会のシンポジウム「鼻科学の挑戦　経鼻内視鏡下頭蓋底悪性腫瘍手術　―合併症の回避と対応―」へと続き，そこではさらにアドバンストな内容のシンポジウムが展開される。本シンポジウムとの金沢二部構成第一弾に多くの聴衆の参加を期待している。

シンポジウム3

S3-1　経鼻内視鏡下前頭蓋底手術 －全体の流れについて－

花澤　豊行
千葉大学 耳鼻咽喉科・頭頸部腫瘍学

2022年4月より保険収載を果たした経鼻内視鏡下前頭蓋底手術は，嗅神経芽細胞腫をはじめとする鼻腔および篩骨洞を中心として発生する悪性腫瘍の切除においては，従来の開頭手術と比較しても，遜色のない治療成績が得られる必要度の高い手術術式となった。鼻腔という狭い術野において如何に確実に，そして安全に本手術を遂行するかにおいては，十分な視野の確保と個々の場面に応じたきめ細かい手術操作に加えて，手術全体の流れを俯瞰的に掌握して手順を進めることも重要である。本手術は，鼻腔内腫瘍切除，頭蓋底切除，そして頭蓋底欠損部の再建と大きく3つのパートに分けられるが，手術の最初には再建の要となる鼻中隔粘膜弁の作製と温存が行われる。また鼻腔内腫瘍切除の後には，頭蓋底の骨切り前に篩骨洞の粘膜切除や前頭洞底の開放（Draf type Ⅲ手術）が行われることで，十分に頭蓋底を視認できることと器械の操作性に負荷がかからない術野の確保が求められる。したがって，本術式は色々な鼻副鼻腔手術の複合体であり，それぞれを確実に完了させることにより初めて成し遂げられる高難度の手術とも言える。また一方で，慢性副鼻腔炎の治療を目的に開発されたendoscopic sinus surgery（ESS）をベースにした手術ではあるが，oncologicalな知識と考え方も必要であり，腫瘍細胞の播種の回避，可及的なen bloc切除，そして切除マージンの確保にも留意するのは勿論であり，高い根治性を得るための術後治療に繋げられる手術として完結させることも求められる。そして，更に付け加えるとすれば，おそらく既存の鼻副鼻腔手術の中では最も時間を要する内視鏡下手術である。執刀医には途絶えることのない持続的な集中力が求められるため，手術の進行においてはメリハリを付けて臨み，時には分担することで，正確な手術操作と判断力が欠けること無く終刀させることも大切である。本講演においては，経鼻内視鏡下前頭蓋底手術全体の流れに視点を置き，要所と対処方法について本シンポジウムのイントロダクションとして解説する。

略歴
花澤 豊行（千葉大学大学院医学研究院・教授）

1989年03月	千葉大学医学部卒業
1989年06月	千葉大学医学部附属病院 耳鼻咽喉科研修医
1991年04月	千葉大学大学院入学
1995年03月	同大学院修了
1995年04月	千葉大学医学部耳鼻咽喉科学 助手
1998年05月	英国Imperial College NHLI留学（2年間）
2002年12月	千葉大学大学院医学研究院 耳鼻咽喉科・頭頸部腫瘍学 講師
2006年05月	同 助教授
2007年04月	同 准教授
2020年02月より	同 教授

シンポジウム3

S3-2　内視鏡下前頭蓋底手術 ～篩骨洞・眼窩から頭蓋底へ～

小林　正佳
三重大学 大学院医学系研究科 耳鼻咽喉科・頭頸部外科

本手術で篩骨洞操作は必須であり，前頭蓋底の切除と同時に再建も必要なので，安全かつ確実な操作ができるワーキングスペースの確保が重要である。嗅神経芽細胞腫などの鼻腔腫瘍が代表適応例で，嗅裂限局例では，腫瘍のない篩骨洞から前頭洞，蝶形骨洞まで広く開放し，病理学的マージンを確保しながら前頭蓋底の切除が遂行できる。しかし，篩骨洞伸展例と篩骨洞原発例では篩骨洞のワーキングスペースが著しく狭いので，手術操作の安全性と病理学的マージンの確保が格段に難しい。

手術アプローチの開始前にマージンポイントとなる箇所から術中迅速病理検査を行い，腫瘍陰性のポイントを結ぶラインを切除マージンに設定する。この辺縁となる篩骨洞はすべて開放して単洞化する。このとき，前頭蓋底切除のために篩骨洞天蓋の粘膜をすべて剥離除去する点が，副鼻腔炎に対する内視鏡下鼻副鼻腔手術（ESS）とコンセプトが異なる。手技も，鉗子での鉗除操作が基本であるESSに対し，腫瘍，頭蓋底手術は剥離と切開が主なので，そのコンセプトは鼻中隔矯正術に近い。

篩骨洞でワーキングスペース確保が困難な例には，鼻中隔矯正術を施行して腫瘍を内側へ多少偏位させ，篩骨洞外側のワーキングスペース確保を図る。また，前方はDraf type ⅡBまたはⅢを施行して操作性の良い術野を確保する。

前･後篩骨動脈は走行する骨管近傍の眼窩紙様板から辿って骨を外し，露出した動脈を眼窩側でクリップをかけて引っ込み予防処理をしてから切断し，眼窩内血腫を予防する。この末梢側の薄い天蓋骨から骨削除して硬膜を露出させ，前後へ骨切りラインを延長して全周性に硬膜を露出させ，頭蓋底用ハサミで切除する。硬膜上面の静脈に注意する。篩骨洞天蓋前縁は骨が厚いこと，嗅球と嗅索は切除範囲の後半部に硬膜に付着する扁平な組織として存在することを踏まえておくと，術中に焦らずに操作が進められる。

髄液漏を生じさせない再建には一層目の筋膜材料の留置が最も重要で，頭蓋内側で残存硬膜と重ねて気密性を拍動で確認し，フィブリン糊で固定する。硬性再建と硬膜縫合は必須ではないが，拍動抑制と万一の再建材料のズレの予防として，術後早期離床を安心して進められる根拠にできる。

これまで限られた施設で施行されてきたこの手術は，保険収載により普及が予想される。ただし，解剖構造の理解と丁寧で確実な操作が必要であり，予め手術解剖実習を経験した上で取り組むべきと考える。

略歴
小林正佳（三重大学大学院医学系研究科耳鼻咽喉・頭頸部外科・准教授）
1994年　三重大学医学部医学科 卒業
1994年　三重大学医学部附属病院耳鼻咽喉科 入局
1995年　国立津病院耳鼻咽喉科 研修医
1996年　三重大学大学院医学研究科外科系耳鼻咽喉科学専攻 入学
2000年　同 修了・医学博士
2000年　三重大学医学部耳鼻咽喉科 助手
2004年　米国バージニア州立大学生理学・耳鼻咽喉科 助教（留学）
2007年　三重大学医学部附属病院耳鼻咽喉・頭頸部外科 講師
2011年　三重大学大学院医学系研究科耳鼻咽喉・頭頸部外科 准教授
現在に至る

シンポジウム3

S3-3　前頭洞からの前頭蓋底切除

田中　秀峰
筑波大学 耳鼻咽喉科・頭頸部外科

経鼻内視鏡下前頭蓋底切除の開始ポイントは，前頭洞の後壁に接する硬膜であり，ここから硬膜切除を後方へ進めて前頭蓋底切除を完了させる。前頭洞での広いワーキングスペースの確保と良好な視野の下での操作が，その後の前頭蓋底切除を安全に進めるためにも大切である。

前頭洞を単洞化してワーキングスペースを確保することから始まる。そこで必須な手技は副鼻腔疾患で行う内視鏡下鼻副鼻腔手術V型であるDraf III型（MLP）の手技である。頭蓋底再建に用いる有茎鼻中隔粘膜弁は腫瘍が無い健側で作成することが多く，鼻堤部側の粘膜切開を追加して嗅糸第一番目を比較的容易に同定できる。腫瘍側の鼻中隔粘膜切開は，術中の迅速病理診断で決定した切除ラインとし，腫瘍を鼻中隔粘膜で包み込むように後方へ剥離を進める。可能であれば患側の嗅糸も同定しておく。腫瘍が無い側からの上顎骨前頭突起（frontal beak）の削除をダイヤモンドバーで行い，Draf IIA型→IIB型→III型のように骨削除を進める。この時，バーが大きな腫瘍に触れて出血や播種の原因になるので工夫が必要である。

前頭洞中隔を頭蓋底面まで十分切除すると，前頭洞後壁の頭蓋底骨面をバーで削除できるようになる。前頭洞粘膜を切開し頭蓋底骨を露出，骨削除して硬膜を露出させる。前頭洞後壁の頭蓋底骨は，篩骨天蓋に比べると厚みがあり，バー操作による硬膜損傷は比較的起こりにくいが，力を入れず丁寧に削っていく必要がある。その操作を左右外側から正中側に進めると，正中部に骨が残り鶏冠だと認識できる。鶏冠辺縁の硬膜から鶏冠に沿って硬膜剥離を進めていくと，大脳鎌に連続するように硬膜が頭蓋側に向かう。対側も同様に鶏冠側面の硬膜剥離を進め，最後は鶏冠を鼻腔側に引き抜くと，癒着も少ないため容易に外れる。硬膜は，鶏冠の形状に沿って盲端状で，後方では嗅糸の走行が視認できる。

硬膜切開をメスで一部行い，その後は剪刀で切開を進める。この時，嗅球や嗅索に伴走する静脈があり，硬膜と近接しており損傷するリスクがあるため，内視鏡を近接させ血管をよく見ながら硬膜切開を行う。30度斜視鏡を下向きにしながら観察すると，鼻外での手の干渉が減らせて，より近接し頭蓋内部の解剖をよく見ながら操作を進められる。その後は，篩骨天蓋の硬膜切開へと進めていく。

略歴
田中秀峰（筑波大学耳鼻咽喉科・講師）

2000年3月	筑波大学医学専門学群卒業
2000年4月	筑波大学附属病院
2001年8月	国立霞ケ浦病院
2003年4月	筑波大学附属病院
2004年4月	筑波大学大学院博士課程人間総合科学研究科研究生
2005年1月	水戸協同病院
2007年4月	筑波大学附属病院
2009年4月	筑波学園病院
2012年4月	筑波大学医学医療系 講師

シンポジウム3

S3-4　経鼻内視鏡下頭蓋底悪性腫瘍手術（蝶形骨洞から頭蓋内へ）

菊地　正弘
京都大学大学院医学研究科耳鼻咽喉科・頭頸部外科

嗅神経芽細胞腫などの前頭蓋底悪性腫瘍に対する経鼻内視鏡下頭蓋底悪性腫瘍手術は普及してきており，2022年4月には“経鼻内視鏡下鼻副鼻腔悪性腫瘍手術(頭蓋底郭清, 再建を伴うもの)”として保険収載された。典型的な手術のステップは，1）鼻腔内の観察，2）再建材料の評価，3）ワーキングスペースの確保（鼻中隔の切除･切離，篩骨洞の郭清），4）前頭洞手術（Draf type Ⅲ），5）前頭蓋底切除（骨および硬膜の切離，嗅球・嗅索の離断，腫瘍摘出），6）再建となる。本シンポジウムでは，5）のステップ，なかでも前頭蓋底後方部分の処理を安全に行う上でのa）基本概念，b）習得すべき手術手技，c）知っておくべき手術解剖につき概説する。

a）基本概念

・術前画像より腫瘍の後端を把握し，骨切りライン後端をあらかじめ決めておく。腫瘍後端が蝶形骨洞前壁から離れている場合は骨切りライン後端は篩板となる。一方，腫瘍後端が蝶形骨洞前壁近くまで達するか蝶形骨洞内に進展している場合は，骨切りライン後端は蝶形骨平面となる。

・後方の処理は手術終盤での操作となるため，少量であっても周囲組織より持続的な出血があると，術野が不良となる。安全に手術を進めるためにも, 適切なエネルギーデバイスを用いてその都度, はじめから止血操作をまめに行っておくことが肝要である。

・腫瘍が大きい場合は腫瘍の後方端が確認できないことがある。その場合は，multilayer resectionによる腫瘍減量を行うことで，腫瘍後方端を明視下におく。

・眼窩内側壁，視神経菅は後方へいくにつれて内側にシフトするため，骨切ライン後端が後方へいく程視神経管損傷のリスクは高くなる。蝶形骨平面の後方での接離が必要な場合は，開頭操作による頭蓋内から蝶形骨洞内への骨切りも検討する。

b）習得すべき手術手技

鼻中隔後方（鋤骨，篩骨垂直板）の切除，上鼻道の開放，眼窩内側壁除去，後篩骨動脈の凝固，切断，拡大蝶形骨洞手術

c）知っておくべき手術解剖

蝶形骨自然孔と上鼻甲介，上鼻道からみた眼窩内側壁，Onodi cell，蝶形骨前壁と関節を形成する口蓋骨蝶形突起，鋤骨, 篩骨垂直板, Vidian神経孔, 正円孔, 蝶形骨洞内の隆起（トルコ鞍, 視神経菅隆起, 頸動脈隆起）と凹み（lateral OCR, medial OCR），蝶形骨平面

以上の点に留意し，“骨切りライン後端を内視鏡で明視下における術野を作る”ことができれば，視神経や頸動脈などの重要臓器を損傷することなく確実に前頭蓋底骨の切離を行う下準備ができたこととなる。あとは実際に頭蓋底骨の切離と硬膜の切開を行うのみであるが，事前にカダバートレーニングでドリリングと切開の感触をつかんでおくと良い。実際の手術症例を提示し，手術のこつや危険性等についても議論したい。

略歴

菊地正弘（京都大学大学院医学研究科耳鼻咽喉科・頭頸部外科 講師）

平成11年	京都大学医学部附属病院耳鼻咽喉科研修医
平成12年	高槻赤十字病院耳鼻咽喉科研修医
平成13-16年	神戸市立医療センター中央市民病院 耳鼻咽喉科専攻医
平成16-18年	同上医員
平成18-25年	同上副医長
平成25-27年	同上医長
平成27-29年	Pittsburgh大学耳鼻咽喉科 Visiting Scholar
平成29-30年	神戸市立医療センター中央市民病院耳鼻咽喉科医長
平成30-令和2年	京都大学大学院医学研究科耳鼻咽喉科・頭頸部外科助教
令和2年-	同上講師

Sponsored Seminer

SS Trans-nasal endoscopic route to the skull base: the coronal approach

Tae-Bin Won MD., PhD
Department of Otorhinolaryngology-HNS, Seoul National University Bundang Hospital, Korea

Endoscopic endonasal approach to the coronal or lateral skull base including the pterygopalatine fossa, infratemporal fossa, nasopharynx and parapharynx poses significant challenges for surgical access. Conventional open approaches which includes the transpalatal, maxillary swing, and trans-mandibular-pterygoid approaches require the displacement of surrounding bony structures to allow adequate access. Despite the invasiveness and sequela of these open approaches, exposure often remains suboptimal. Recent advances in endoscopic endonasal approaches (EEA) for the skull base have expanded to include the coronal skull base. Successful resection of nasopharyngeal tumors requires delineation of the anatomy of this region as it relates to an endoscopic approach. This lecture will focus on the endoscopic approach to the lateral skull base where surgical tips and nuances will be addressed through clinical cases.

Curriculum Vitae

Name: Tae-Bin Won , MD., PhD

Education

1991 - 1993: Premedical school, Seoul National University
1993 - 1997: School of Medicine, Seoul National University (Graduated with honors)
2001 - 2006: Masters degree, Graduate School of Seoul National University
2006 - 2008: Postgraduate course (PhD), Department of Otorhinolaryngology-Head and Neck Surgery, Graduate School of Seoul National University

Training, Career & Faculty Appointment

1998 - 2002: Residency, Department of Otorhinolaryngology-Head and Neck Surgery, Seoul National University Hospital
2005 - 2007: Clinical and Research Fellow, Seoul National University Hospital, Department of Otorhinolaryngology-Head and Neck Surgery, Seoul National University College of Medicine, Seoul, Korea
2005 June: Visiting Fellowship, Department of Otolaryngology, University of Pittsburgh School of Medicine, Pittsburgh, Pennsylvania
2007-2010: Assistant professor, Hallym University Medical Center, Kandong Sacred Heart Hospital, Department of Otorhinolaryngology-Head and Neck Surgery, Hallym University College of Medicine, Seoul, Korea
2010-2018: Assistant – Associate professor, Seoul National University College of Medicine, Department of Otorhinolaryngology, Seoul national University Hospital, Seoul, Korea
2016.-8 ~ 2017.12: Visiting Associate Professor, Stanford University School of Medicine, Department of Otolaryngology, Palo Alto, CA
2019 ~ Professor, Seoul National University College of Medicine, Department of Otorhinolaryngology, Seoul national University Bundang Hospital, Seongnam, Korea

Licensure and Certification

Korean Board of Otolaryngology

Memberships

Korean Society of Otolaryngology
Korean Rhinologic Society
Korean Skull Base Society
Korean Society of Endoscopic Neurosurgery
Korean Society of Facial Plastic and Reconstructive Surgery
Korean Academy of Sleep Medicine
Asian Facial Plastic Surgery Society

ランチョンセミナー2

LS2　リアルワールドデータから考える鼻茸を伴う慢性鼻副鼻腔炎マネジメント

吉川　衛
東邦大学医療センター大橋病院　耳鼻咽喉科学講座

慢性鼻副鼻腔炎（chronic rhinosinusitis: CRS）の病態において，鼻茸を伴わない慢性鼻副鼻腔炎（CRS without nasal polyps: CRSsNP）は予後良好，鼻茸を伴う慢性鼻副鼻腔炎（CRS with nasal polyps: CRSwNP）は予後不良と考えられている。近年では，鼻茸の有無という表現型と，type 2炎症性か否かという分子病態の違いも重要な要素となり，CRSwNPのうち高度なtype 2炎症を伴う分子病態では特に再発リスクが高いとされている。そのため，type 2炎症性のCRSwNPの治療では，内視鏡下鼻副鼻腔手術による単洞化や病変の除去を行った後に，病態の制御を目的として鼻噴霧用ステロイドと鼻洗浄による局所治療を継続するが，それでも病態が再燃する難治例が一部存在する。このような難治例では頻回に全身性ステロイド（systemic corticosteroids: SCS）の投与を必要とするため，致死的な疾患ではないにもかかわらず疾病負荷が大きい。

そこで，CRS患者の疾病負荷を明らかにするため，レセプト情報を用いたデータベース研究を行った。JMDC Claims Databaseより2016年4月～2019年3月にCRSの診断を受けた18歳以上の患者をCRS群とし，診断前後12カ月間を評価期間とした。年齢・性別によりマッチングした非CRS群と，併存症と治療薬について比較検討を行った。その結果，CRS群（23256名）の平均年齢は45.0歳で男性割合が57.4%であった。診断後12カ月間において，CRS群で喘息，アレルギー性鼻炎等の併存率が高かった（喘息：CRS群20.1%，非CRS群4.3%，AR：CRS群79.1%，非CRS群13.7%）。またCRS群ではCRS関連/非関連薬の年間処方回数が多く（CRS関連（中央値）：CRS群11.0回，非CRS群2.0回，非関連（中央値）：CRS群11.0回，非CRS群5.0回），全身性ステロイド（SCS）の処方割合が高かった（CRS群24.8%，非CRS群5.7%）（すべて$p<0.001$）。驚くべきことに，SCSを処方されている患者の19.1%に30日以上の長期間投与が行われており，中でも180日を超えるものは2.2%であった。欧米のEPOS2020やICAR-RS-2021においてもSCSの短期間投与が推奨されており，有害事象のリスクを考慮するとCRSのような良性疾患に対し長期間投与は行うべきでない。2020年3月に「既存治療で効果不十分なCRSwNP」に対してDupilumabの投与が保険適用となり，SCSの投与が頻回に行われていた難治例に対する新たな治療の選択肢となっている。しかし，効果不十分な症例への対応や，その治療ゴールについての議論もあり，残された課題はまだ多い。

本講演では，リアルワールドデータに基づいたCRS患者が抱える疾病負荷（併存症，SCS処方も含めた治療実態）を明らかにしながら，その治療におけるunmet medical needsを考える場としたい。

略歴
吉川　衛（東邦大学医療センター大橋病院 耳鼻咽喉科学講座・教授）

1993年3月	東京慈恵会医科大学　卒業
1993年5月	東京慈恵会医科大学附属病院　研修医
1995年4月	東京慈恵会医科大学 耳鼻咽喉科学教室　助手
2000年1月	国立小児病院小児医療研究センター 免疫アレルギー研究部 研究員
2006年4月	東京慈恵会医科大学 耳鼻咽喉科学教室　講師
2012年4月	東邦大学医学部 耳鼻咽喉科学講座（大橋）准教授
2014年4月	東邦大学医学部 耳鼻咽喉科学講座（大橋）教授

ランチョンセミナー3

LS3　上気道難治性好酸球性炎症の下気道病変に及ぼす影響―その病態とマネージメント―

太田　伸男
東北医科薬科大学　耳鼻咽喉科

上気道と下気道は咽喉頭を介して連続するairwayであり，精力的な研究によって近年，耳鼻咽喉科の代表的な鼻疾患であるアレルギー性鼻炎が喘息の危険因子であることが明らかにされた。上気道の好酸球性炎症の治療を適切に行うことによって，喘息症状が有意に改善することが報告されて以来，喘息に対するアレル性鼻炎および好酸球性副鼻腔炎の治療の重要性が認識されるようになっている。上気道の好酸球性炎症と喘息のいずれが早く発症しているかその順序を検討した結果，アレルギー性鼻炎が喘息より先に発症している例は，その逆に喘息がアレルギー性鼻炎より先に発症している例よりも多いと報告されており，アレルギー性鼻炎に対する早期介入治療の必要性も提唱されている。一方，アレルギー性鼻炎が喘息の病態に及ぼす具体的なメカニズムについては，アレルギー炎症による鼻腔の防御機能の破綻，微量後鼻漏の誤嚥による下気道への刺激，鼻気管支反射の存在，ロイコトリエンなどのメディエーターの関与の可能性などが指摘されている。

また，One Airway One Diseaseの適切な管理は，小児においては小児科医と耳鼻科医，成人においては内科医と耳鼻科医が連携し，その専門性を生かしながら協力して質の高い医療を提供することで可能となり，患者患児の症状を軽減するだけでなく，学業や仕事を含めた日常生活の支障度を軽減し，QOLの向上を図ることができると考えられる。

本セミナーでは，One Airway One Diseaseとして上気道の好酸球性炎症であるアレルギー性鼻炎および好酸球性副鼻腔炎の下気道病変に及ぼす影響とこの観点からのマネージメントの実際とその重要性について概説すると共に好酸球性炎症の病態における新しいプログラム細胞死であるDNA traps cell deathの役割についても紹介する。

略歴

太田伸男（東北医科薬科大学・教授）

昭和63年4月	山形大学医学部卒業
平成 4年4月	山形大学医学部大学院卒業
平成 5年4月	水戸済生会総合病院耳鼻咽喉科部長
平成 7年1月	山形県立中央病院耳鼻咽喉科科長
平成 8年4月	山形大学医学部耳鼻咽喉科頭頸部外科助手
平成 8年7月	米国国立衛生研究所(NIH)留学
平成14年5月	山形大学医学部耳鼻咽喉科頭頸部外科講師
平成26年7月	山形大学医学部耳鼻咽喉科頭頸部外科准教授
平成27年4月	山形市立病院済生館耳鼻咽喉科科長
平成28年4月	東北医科薬科大学医学部耳鼻咽喉科教授

ランチョンセミナー4

LS4-1　フレイル・サルコペニアと嗅覚障害

森本　茂人
金沢医科大学　高齢医学科　教授

嗅覚障害はヒトの様々な老化に先駆けて発症し認知機能低下，フレイル・サルコペニアなどの老年症候群の到来を言い当てる。

金沢医科大学が立地する内灘町で平成20年度から14年間の65歳以上の全地域在住高齢者の初回要支援要介護認定，死亡の匿名化データを保有している。健康診査，基本チェックリスト（KCL）返信などの健康活動に参加しない高齢者では男女ともに死亡率が高く，また要支援・要介護認定率も高くなる。認定の原因疾患でみると，男性で健康活動不参加例では准高齢期（65-74歳）で脳卒中が多発し，血管性認知症に繋がる。一方，女性で健康活動不参加例では高齢期（75歳以上）で，認知症，骨関節疾患，KCLフレイル（>8/25）が頻発する。これら内灘町の地域在住高齢者141例（男性69例，女性72例）に，嗅覚検査，味覚検査，AWGSサルコペニア検査（四肢筋肉量指標，握力），SOFフレイル検査（意図しない体重減少≧5%，椅子からの起立5回不可，疲弊）を実施した。女性の嗅覚障害例ではロジスティック回帰分析により性，年齢で補正後もAWGSサルコペニア，SOFフレイルの併発率が有意に高率であったが，味覚障害では有意差は認められなかった。

一方，金沢医科大学病院認知症センターを受診した認知機能健常例，軽度認知障害例，アルツハイマー型認知症例の解析では，嗅覚機能は認知機能の低下に先立ち健常例で既に低下しだし，またサルコペニア，Barthel ADL要介助（≦85/100），KCLフレイル（≧8/25），Lawton IADL要介助（男女共通5項目4点以下），要支援要介護認定などの老年症候群が併走して増加する。加齢に伴う脳萎縮は女性より男性で既に進行しているが，一旦アルツハイマー病を発症すると，脳病理は女性で男性よりも高度に進行する。女性は男性より全年代を通じて筋肉量/筋力は小さく，認知機能低下に伴いサルコペニアを発症しやすいが，サルコペニア例では，認知機能低下の早期から嗅覚の低下を認め，また特に女性において前頭葉が萎縮する。一方，Barthel ADL要介助（≦85/100），KCLフレイル（≧8/25），Lawton IADL要介助（男女共通5項目4点以下），要支援要介護認定例では男女とも海馬領域および全脳の萎縮が顕著となる。

嗅覚検査は的確かつ簡便な老化進行指標となり，地域での活用が期待される。

略歴
森本 茂人（金沢医科大学・教授　認知症センター長）

昭和52年3月	奈良県立医科大学卒業
昭和56年3月	大阪大学医学部老年病医学教室大学院修了
昭和57年7月	米国Washington大学内科学教室研究生
平成2年4月	大阪大学医学部老年病医学教室講師
平成9年4月	大阪大学医学部加齢医学講座助教授
平成14年4月	金沢医科大学高齢医学部門　特任教授
平成19年4月	金沢医科大学高齢医学部門　部門教授
平成22年10月	金沢医科大学病院副院長（至平成29年3月）
平成29年7月	金沢医科大学病院認知症センター長（至現在）

ランチョンセミナー4

LS4-2　パーキンソン病の嗅覚障害からわかること

仙石　錬平
東京慈恵会医科大学　脳神経内科　准教授

「嗅覚と医学」で歴史を紐解くと，紀元前4-5半世紀頃の古代ギリシャまで遡る。ヒポクラテスが息を心や魂を表す「プシュケー」と呼び，生命力の根源と考えていた。中国医学では，望診，問診，切診，聞診である「四診」の中に匂いを嗅いで診る「嗅診」がある。翻って，日本においては江戸末期から明治，大正の時代までこの嗅診が内科医の標準的な診断法のひとつとして実践されていた。「嗅ぐ」という行為は古代より重要な行為のひとつであり，医学にも関連していたが，この嗅ぐ力が低下もしくは消失する原因疾患として，鼻経路に異常を認められなかった際に浮上してくる一つに神経変性疾患の中でも罹患数が一番多いパーキンソン病（PD）がある。

さて，PDは振戦や寡動などの症状が認められる疾患として有名であるが，非運動症状の出現が近年の研究で明らかにされている。非運動症状には，自律神経症状，睡眠症状，精神症状などが含まれ，嗅覚障害もそこに該当する。PDに嗅覚障害が生じることが最初に記載されたのは1975年である。その後の前向きの研究で，PD症状，認知症状のいずれも出現していない2267名の男性に嗅覚検査を実施して8年間追跡調査をした結果，35名がPDを発症し，嗅覚障害がPDのリスクファクターであることが示された。また，同コホート研究から嗅覚障害に過度の日中の睡眠や便秘などが加わるとPD発症リスクが高まることが報告された。さらに，同コホートで164名がPD症状なし，認知症状なしの時期に剖検になり，うち17例にLewy小体を認め，いわゆる“incidental Lewy body disease”であることが確認され，これらは嗅覚低下と有意に相関していた。以上のことから「PDと嗅覚障害」が実臨床現場でクローズアップされるようになり，今日に至る。

その後，病理学的な見地からの「PDと嗅覚障害」の解明研究も実施され，PDの病理学的な進展は，嗅球と腸管から始まるということが提唱された。また，プリオン病で見られるような異常蛋白の伝播がマウスにおいて示され，世界に衝撃を与えたのは記憶に新しい。嗅球を始めとする嗅覚系がPD進展に深く関係することが多数の研究結果で明らかになっている。

今回，PDにおける嗅覚障害研究がもたらしたものは何であったのかを最新の知見を示しながら明らかにする。

略歴
仙石 錬平（東京慈恵会医科大学脳神経内科・准教授
東京慈恵会医科大学附属第三病院脳神経内科・診療部長）
1999年3月　東京慈恵会医科大学医学部医学科卒業
2003年4月　東京慈恵会医科大学神経内科 助手
2008年10月　米国コロンビア大学New York Brain Bank研究員
2012年4月　東京慈恵会医科大学神経内科 講師
2018年10月　東京都健康長寿医療センター神経内科 専門部長
2020年4月　東京慈恵会医科大学内科学講座脳神経内科 准教授
東京慈恵会医科大学附属第三病院脳神経内科 診療部長
2021年4月　東京慈恵会医科大学附属第三病院認知症疾患医療センター 副センター長　（至現在）

基礎ハンズオンセミナー

鼻科基礎ハンズオンセミナー

意元　義政
福井大学 耳鼻咽喉科・頭頸部外科

日本鼻科学会では，学会主導による『鼻科基礎ハンズオンセミナー』を2014年より開催しています。令和4年には鼻科学基礎研究プロトコール集が発刊されました。本セミナーは，施設間の横断的連携を築き，本邦から新たな知見を発信する土壌を育成することを目的とし，各施設で研究を継続している医師が，基礎研究のノウハウについて実演を踏まえて解説いたします。本年度も各エキスパートの先生方に実演や動画を交えて解説いただきます。

実技講習では，金沢医科大学の石倉友子先生に，『脂肪幹細胞移植の嗅神経再生への影響・組織学的，行動学的観察』を，群馬大学の松山敏之先生には，『免疫磁気分離法によるPBMCからヒトCD4+T細胞の分離』について，ご講演いただく予定です。嗅覚障害に関する研究は近年の大きなトピックの一つであり，本講習は嗅神経再生のメカニズムを解析する貴重な実技講習となっています。CD4陽性T細胞は，腫瘍疾患や炎症疾患で主体となる細胞の一つであり，末梢血からの分離方法ができれば，様々なin vitroの実験に応用可能です。松山先生にはCD4陽性T細胞の分離方法とエッセンスを解説いただく予定です。

ビデオ講習では，昨年の鼻科学会総会で実技講習を行っていただきました2演題（『ヒト気道上皮細胞・線維芽細胞の培養法～ヒト鼻粘膜を用いた基礎実験に繋げる～』，『蛍光免疫染色法による鼻腔組織評価の実践』を新たにビデオ講習に加えました。これまでにも『非脱灰硬組織凍結切片作製法の手技の基本とポイント』，『鼻腔組織からのRNA抽出とqPCR解析』，『末梢血や組織からの単球細胞分離方法（末梢血，鼻茸，口蓋扁桃）』についてビデオ講習の視聴が可能となっております。研究を始める先生方にも分かりやすい内容となっておりますので，是非とも会場でご視聴ください。

本セミナーでは，これから基礎研究を始める先生や，現在基礎研究を行っている先生方に幅広くご参加いただきたいと思います。年齢や経験などは一切問いません。各先生方と基礎研究の面白さ，やりがい，苦労話など，いろんな意見を交換いただきたいと思いますので，たくさんの先生方のご参加お願い申し上げます。

略歴
意元 義政（福井大学耳鼻咽喉科・頭頸部外科学・助教）

2017年4月	福井大学医学部附属病院耳鼻咽喉科・頭頸部外科学 助教
2015年4月	米国Northwestern大学に留学（2017年3月まで）
2013年9月	福井大学大学院医学系研究科博士課程 修了
2012年11月	福井大学医学部附属病院耳鼻咽喉科・頭頸部外科学 助教
2010年4月	筑波大学特別研究学生（2011年3月まで）
2008年4月	福井大学大学院医学系研究科博士課程 入学
2006年4月	公立丹南病院耳鼻咽喉科医長
2003年4月	福井医科大学耳鼻咽喉科・頭頸部外科学 医員
2003年3月	福井医科大学医学部・医学科卒

シンポジウム4

司会のことば

太田　伸男[1]，山田　武千代[2]
[1]東北医薬大学　耳鼻咽喉科・頭頸部外科
[2]秋田大学　耳鼻咽喉科・頭頸部外科

アレルギー性鼻炎は，他のアレルギー疾患に比べて罹患率が高く，自然寛解率が低いため様々な疾患に大きな影響を与えている。更に低年齢化，重症化も加わり，難治性アレルギー性鼻炎の治療は極めて重要となる。

本シンポジウムでは，アレルギー性鼻炎の疫学調査と予防的医療，アレルゲン免疫療法，抗体医薬，手術療法，アレルギー性鼻炎と臓器連関免疫アレルギー研究を課題とした。

福井大学の坂下雅文先生は，スギ花粉症のコホート調査での自然寛解率と予防の重要性，COVID-19感染予防としてのマスク装用と新規発症率の変化と社会実装について，千葉大学の米倉修二先生は，ダニ通年性アレルギー性鼻炎とスギ花粉症のアレルゲン免疫療法の抑制効果，ヒノキ花粉症への効果，real-world evidenceを反映したガイドライン，舌下免疫療法の長期持続効果やバイオマーカーについて，京都駅前クリニックの荻野枝里子先生は，COVID-19 流行とエアロゾルが拡散する「くしゃみ」，重症・最重症季節性アレルギー性鼻炎に対するヒト化抗ヒトIgE モノクローナル抗体オマリズマブのコストベネフィットを意識したdecision making，コメディカルの協力と相談，導入と投与のポイントの「コツ」について，古賀病院の御厨剛史先生は，鼻中隔外鼻形成術，hemitransfixion法(HTF法)を用いた前弯矯正術，後鼻神経末梢枝切断の選択的後鼻神経切断術，症例ごとに粘膜や骨の切除量を変える術式，COVID－19 禍感染リスクを軽減させる工夫について，秋田大学の富澤宏基先生は，アレルギー性鼻炎のインパクトとして原因抗原と特異的IgEの局所解析を行い，ヤケヒョウダニ抗原（Der p1）やコナヒョウダニ抗原（Der f1）とアレルギー病態，下鼻甲介のみならず鼻茸組織での臓器連関免疫アレルギー研究について報告する。

免疫アレルギー疾患研究10か年戦略では，本態解明，社会の構築，疾患特性の３戦略が定められ，具体的治療事項では，疫学調査，層別化医療，治療開始前効果予測を可能とするマーカーの開発研究，アレルゲン免疫療法と抗体医薬の組み合わせ，予防的・先制的医療，microbiome，温暖化対策，臓器連関免疫アレルギー研究などが挙げられており，本シンポジウムの内容に合致する。

クリニック，病院，大学に勤務する様々な先生方必見のシンポジウムとなることを期待している。

シンポジウム4

S4-1　増加するスギ花粉症予防の取組み～コロナ禍の疫学調査から社会実装へ～

坂下　雅文
福井大学 耳鼻咽喉科・頭頸部外科

アレルギー性鼻炎はⅠ型のアレルギー疾患であり，その他のアトピー疾患と共に現代では増加している疾患の一つとなっている。2019年に行われた全国の耳鼻咽喉科とその家族を対象にした疫学調査では，スギ花粉症において過去3回の調査ごとに10％以上の増加がみられた（松原ら 日耳鼻 123：485-490, 2020）。年代別に見てみると，10-19才では49.5％と2人に1人が発症している高い有病率であった。この年代以降，20才代から50才代まで有病率は高く維持される。この高い有病率につながる時期として，5-9才の学童期に注目すると，この時期には30％と急激な増加を示していた。福井大学において実施した成人のコホート調査では，スギ花粉症は20才代までに発症がみられるものの以降は少なく，自然寛解は発症者の13％と多くはないことから（Sakashita et al. Allergol Int. 70: 89-95. 2021），20才代までの発症をできるだけ抑える「予防」が重要と考えられる。

世界中で流行がみられたCOVID-19は日本においても影響が広がり，2020年春には緊急事態宣言が発せられた。その後，国民生活の再開とともに感染予防としてのマスク装用が広く普及した。この特別な期間には，インフルエンザの流行が極端に減少したことが注目された。一方で，この感染予防対策期間にはスギ花粉飛散シーズンも含まれており，マスク装用によるスギ花粉症の新規発症も抑制されるのではないかと考えた。そこで，福井大学を中心とした研究チームによって福井県内4万人の全小学生に対して調査を行い，2万2千人から回答が得られた。解析結果からは，コロナ禍以前の毎年の新規発症率が約3％であったのに比べて，マスク装用が徹底された2021年には1.35％と半分以下に減少していたことが分かった。また，スギ花粉症の有病者のうち24.4％には症状の改善がみられ，抗原回避の効果と考えられた。

2022年6月現在までに，ポストコロナに向けて特に屋外でのマスク着用の緩和について政府から通知がなされているが，スギ花粉症の新規発症予防，症状緩和の観点からは花粉飛散シーズンのマスク装用の継続が望まれる。福井大学では福井県や教育委員会と協働して，スギ花粉症予防対策を小学生の学校保健に導入するための検討を進めている。今回の疫学調査で得られた知見を社会に還元する社会実装について展望を交えて紹介したい。

略歴
坂下雅文（福井大学耳鼻咽喉科・医学研究支援センター，講師）

平成13年3月	福井医科大学医学部医学科を卒業
平成13年4月	同耳鼻咽喉科・頭頸部外科教室に入局
平成18年4月	福井大学大学院医学系研究科博士課程に入学し，理化学研究所横浜研究所 呼吸器･アレルギー疾患研究チーム，玉利真由美チームリーダー（たまりまゆみ）の下で国内留学
平成22年4月	福井大学医学部耳鼻咽喉科・頭頸部外科学にて助教
平成25年2月	米国シカゴ，ノースウェスタン大学，アレルギー・免疫学，ロバート・シュライマー博士の下に客員研究員として留学
平成27年5月	帰国後，福井大学耳鼻咽喉科助教
平成30年4月	福井大学医学研究支援センター講師，耳鼻咽喉科併任
平成25年10月	日本アレルギー学会賞受賞
令和2年10月	日本鼻科学会賞受賞
令和3年10月	福井大学医学系部門長奨励賞，学長奨励賞（教育）受賞

S4-2　ここまで進んだ！免疫療法

米倉　修二
千葉大学大学院医学研究院 耳鼻咽喉科・頭頸部腫瘍学

アレルゲン免疫療法はアレルギー性鼻炎の自然経過を改善させる可能性がある治療法である。本邦では皮下注射および舌下投与による治療を行うことが可能であるが，痛みがない，自宅で治療ができる，重篤な副作用が少ないなどの理由から，現在は舌下投与が主流となっている。本邦では2014年にスギ花粉症に対して，液剤を用いた舌下免疫療法が保険診療としてはじめて開始された。2015年にはダニ通年性アレルギー性鼻炎に対してダニ舌下錠が，2018年にはスギ花粉舌下錠が一般診療で使用することが出来るようになり，現在では年齢の制限なく，それぞれの舌下錠を用いた治療が可能である。

季節性アレルギー性鼻炎に対する舌下免疫療法に関しては，適切な用量で最低3年間治療を継続することで，治療終了後も効果が持続することがコンセンサスとして得られており，海外のガイドラインでも推奨されている。本邦のスギ花粉症の国内第Ⅱ/Ⅲ相試験においても至適用量である5000JAUを維持量として3年間治療を継続することで，治療終了後1シーズン目および2シーズン目の経過観察において，プラセボ投与群に対してスギ舌下錠投与群ではそれぞれ，45.3%および34.0%の抑制効果を認めた（$p<0.001$）。また，スギ舌下錠のヒノキ花粉症への効果に関しても興味深い知見が得られている。通年性アレルギー性鼻炎に関しては300IRを1年継続することで，治療終了後1年間の持続効果が報告されているが，長期持続効果に関するエビデンスは季節性に比較すると少ない。最近では実臨床におけるエビデンスの集積（RWE：real-world evidence）が見直され，海外ではRWEを反映したガイドラインの作成が提言されている。免疫療法の長期持続効果については，今後の実臨床における症例の蓄積にも期待したい。

本シンポジウムでは，舌下免疫療法の長期持続効果やバイオマーカーを中心にこれまでの進歩について紹介すると同時に，残されたアンメットニーズについても議論したい。

略歴
米倉修二（千葉大学・准教授）

平成12年3月	熊本大学医学部卒業。
平成13年4月	千葉大学 耳鼻咽喉科・頭頸部腫瘍学教室入局
平成14年4月	成田赤十字病院
平成15年4月	千葉市立青葉病院
平成16年10月	千葉大学医学部附属病院 医員
平成22年4月	千葉大学大学院修了。同大学病院助教。
平成30年4月	同大学病院講師
平成32年4月	同大学病院准教授

シンポジウム4

S4-3　抗IgE抗体療法 その適応と実際

荻野　枝里子
京都駅前耳鼻咽喉科アレルギー科クリニック

COVID-19流行を機に，エアロゾルが拡散する「くしゃみ」を引き起こすアレルギー性鼻炎に対するより強力な制御へのニーズが高まっている。また，精密医療，precision medicineの概念により患者個々の病態・背景・重症度等に応じた治療法の選択が求められるようになり，エンドタイピング，フェノタイピングに基づいた治療が日々進歩し，特に生物学的製剤の開発が進み多くの領域で日常診療に用いることができるようになっている。ヒト化抗ヒトIgEモノクローナル抗体オマリズマブはIgEのCε3ドメインに結合することで遊離IgEとマスト細胞や好塩基球が持つ受容体との結合を阻害し炎症性メディエーター放出を抑制する作用を持つ。2009年より気管支喘息，2017年より特発性慢性蕁麻疹に対しての適応を持つが，2020年より季節性アレルギー性鼻炎への適応が追加された。日常診療での導入にあたっては最適使用推進ガイドラインを遵守した適応判断，併用薬の確認と処方等が必要である。適応判断に最も重要な重症度の評価は鼻アレルギー診療ガイドラインに基づき，1日あたりのくしゃみ発作，鼻をかむ回数，鼻閉で口呼吸になる度合いを5段階で評価する。実際は重症度以上に患者自身の日常生活の支障度，そして高価な薬剤であることからコストベネフィットを意識したdecision makingが必要であり，この点を医師のみならずコメディカルの協力により患者とよく相談する必要がある。スギ特異的IgEがクラス3以上であることの血液検査での確認の上，直近の非特異的IgE測定と体重からの投与量の決定を行う。当院で行った調査では投与量は4週おきに150mg，もしくは300mgの投与となるケースが多い。投与に際しては併用薬の処方，舌下免疫治療の説明などルールが多いが，「コツ」を掴むことで短時間での適応判断，投与量決定，投与に至ることが可能となる。抗IgE抗体療法は施設の規模に関わらず全ての耳鼻咽喉科専門医が積極的に関わることができる重症・最重症季節性アレルギー性鼻炎に対するステップアップした薬物治療であるが，一方で国民病とも言えるスギ花粉症の症状により日常生活に支障が出ているすべての患者に情報提供と適切な投与を行う環境を整える責務もあるといえる。講演ではオマリズマブの導入と投与の参考になるポイントを提示する。

略歴
荻野枝里子（京都駅前耳鼻咽喉科アレルギー科クリニック 院長）
1999年　滋賀医科大学 卒業
1999年　東京医科歯科大学 耳鼻咽喉科・頭頸部外科 研修医
2001年　東京医科歯科大学 耳鼻咽喉科・頭頸部外科 医員
2003年　京都大学 耳鼻咽喉科・頭頸部外科 医員
2007年　三菱京都病院 耳鼻咽喉科
2009年　京都大学 耳鼻咽喉科・頭頸部外科 医員
2012年　京都逓信病院 耳鼻咽喉科
2014年　ひろしば耳鼻咽喉科
2019年　現職

S4-4　アレルギー性鼻炎の手術療法

御厨　剛史
社会医療法人天神会 古賀病院21

2020年版鼻アレルギー診療ガイドラインで手術療法は，保存治療に抵抗する重症例や，鼻腔形態異常を伴う症例に推奨されている。手術療法は，①鼻粘膜変性手術（下甲介粘膜レーザー焼灼術，下甲介粘膜焼灼術など），②鼻腔形態改善手術（内視鏡下鼻腔手術Ⅰ型，内視鏡下鼻中隔手術Ⅰ型など），③鼻漏改善手術（経鼻腔的翼突管神経切除術など）に分類され，症例ごとに様々な組み合わせで施行されている。技術的な最近の話題として，②では鼻中隔前弯に対しての鼻中隔外鼻形成術やhemitransfixion法（HTF法）による前弯矯正術が，③では後鼻神経の末梢枝を下鼻甲介内で切断する選択的後鼻神経切断術の普及があげられる。鼻の防御機能の全てを失うような手術は避けなければならないが，鼻アレルギー診療ガイドラインのEBM集では推奨度Bとされており効果的な治療である。

当科の術式は，鼻腔形態改善手術では下鼻甲介形成術（症例ごとに粘膜や骨の切除量を変え，元のサイズの2/3を目標に形成する術式），鼻中隔手術では高度の鼻中隔前弯例や再手術例などでは鼻中隔外鼻形成術やHTF法，後鼻神経切断術では本幹と末梢枝の両者を切断する方法または選択的後鼻神経切断術だけを施行している。これらの術式の動画を中心に供覧したい。

COVID－19禍において，エアロゾルを発生させる手術手技や術後処置には細心の注意を払う必要が生じている。特に外来患者の術後処置では，毎回スクリーニングを行うことは困難であり常に感染リスクを伴う。この感染リスクを軽減させる工夫として，当科ではパッキング剤にアルギン酸ナトリウムの粉末製剤（アルト原末®）を使用している。以前はアルギネート創傷被覆剤（ソーブサン®）を使っていたが，販売中止となったため代替品として使用し始めた。粉末であるため広範囲の創部に効率よく散布できて鼻洗浄での排出も早く，アルギネート創傷被覆剤と比較し処置の回数を減少させることができる。その結果，感染リスクを軽減できていると考えている。この工夫についても紹介する予定である。

略歴
御厨剛史（古賀病院21・耳鼻咽喉科部長）
平成13年3月　山口大学医学部 卒業
平成13年4月　山口大学医学部耳鼻咽喉科 入局
平成14年　山口県立医療センター（旧山口県立中央病院）
平成15年　山口大学大学院医学研究科入学
平成19年　山口大学大学院医学研究科修了
平成20年　山口大学医学部耳鼻咽喉科 助教
平成26年　古賀病院21耳鼻咽喉科 部長

S4-5　アレルギー性鼻炎の原因抗原と特異的IgEの局所解析の新たな展開

○富澤　宏基，宮部　　結，山田　武千代
秋田大学医学部医学系研究科 耳鼻咽喉科・頭頸部外科学講座

局所抗原はアレルギー反応の発端となる。感作相では抗原提示細胞に取り込まれて抗体産生を誘導し，一連のアレルギー反応の入口となる。またエフェクター相ではアレルギー性炎症を惹起するトリガーとなる。臨床においては抗原が引き起こす局所のアレルギー病態が末梢血中に反映されないこともしばしば経験され，そのような際に局所組織より直接抗原やアレルギー関連蛋白質を検出することは臨床的に重要な意義があると仮説を立てた。

アレルギー性鼻炎，スギ花粉症，鼻副鼻腔炎は自然2型リンパ球が関与する疾患である。EPOS 2020（European Position Paper on Rhinosinusitis and Nasal Polyps 2020）の副鼻腔炎の新分類でもCRSwNP（chronic rhinosinusitis with nasal polyps），ECRS（eosinophilic CRS），AFRS（allergic fungal rhinosinusitis），に加えて，アレルギー性鼻炎が関与するCCAD（central compartment allergic disease）が2型免疫応答として加えられた。今回の研究では，局所抗原の定量は，アレルギー性鼻炎，スギ花粉症，鼻副鼻腔炎患者を対象に鼻腔洗浄液，下鼻甲介粘膜，鼻茸などアレルギー性鼻炎の原因抗原と特異的IgEが存在する上気道局所をサンプルとして解析した。

下鼻甲介粘膜，鼻茸からヤケヒョウダニ抗原（Der p1），コナヒョウダニ抗原（Der f1）の定量が可能であった。下鼻甲介粘膜ではDer p1，Der f1が両方存在する症例では有意に血中好酸球が高く，鼻茸組織のDer p1抗原レベルは，組織中IL-5, ダニ抗原特異的IgE, スギ抗原特異的IgEと有意な相関を示した。鼻茸組織中のAspergillus fumigatus抗原（Asp f1）陽性患者の15.9%にAsp f1抗原が検出され，Aspergillus特異的IgE値，総IgE，IL-4，galectin-10と有意な正の相関関係にあることを報告しているが，鼻茸組織のDer p1抗原レベルはAsp f1抗原と相関しなかった。ダニ抗原の関与するCCADとアスペルギルス抗原が関与するAFRSの病態をそれぞれの組織抗原が病態と関連していることが推測される。アレルギー免疫応答関連分子についても網羅的に解析中である。

略歴
富澤 宏基（秋田大学医学部医学系研究科 耳鼻咽喉科・頭頸部外科学講座）
平成28年3月　秋田大学医学部医学科卒業
平成30年4月　秋田大学医学部耳鼻咽喉科・頭頸部外科学講座入局 医員 秋田大学医学部附属病院，秋田厚生医療センター勤務
平成31年4月　秋田大学大学院医学系研究科 入学

シンポジウム5

司会のことば

野中　　学[1]，吉川　　衛[2]
[1]東京女子医科大学病院 耳鼻咽喉科・頭頸部外科
[2]東邦大学医療センター大橋病院 耳鼻咽喉科

男女共同参画というと女性の活躍推進にばかり注目してしまいますが，近頃では性別に限らず，年齢，国籍，宗教などの多様な社会的背景や価値観を尊重し，公平に人材を生かせるような環境を作る，ダイバーシティの推進が求められています。このような背景をふまえ，日本鼻科学会においても男女共同参画委員会を昨年より新たに設置し，「多様な会員が成長し活躍できる学会」の実現を目指しております。日本鼻科学会は，耳鼻咽喉科・頭頸部外科領域の他の学会と比較して女性の役員や会員の比率が低いため，多くの課題を抱えるダイバーシティ推進事業の一環として，まずは女性の活躍推進に力を注ぐことが必要と考えました。そこで，本学術講演会のテーマである「新世紀鼻科学」になぞらえて，「新世紀女性力－女性の活躍推進による学会の発展を目指して－」と題したシンポジウムを企画しました。

また，男女共同参画を含むダイバーシティ推進事業は，働き方改革とも密接に関連しており，多様な人材を登用・活用するだけでなく，働き方に多様性を持たせることで人材の流出を防ぐことが可能となります。育児や介護などで働き方を変える必要があり，優れた人材が離職してしまうケースは少なくありません。労働環境を整備し，働きやすく復帰しやすい職場にすることが，人材を確保することにつながります。さらに，諸般の事情により生涯教育を受ける機会を失った人材のための再教育の場の提供なども，学会としては重要な課題であり，このような点についての議論も必要と考えます。

本シンポジウムでは，会員の実態や意識についての調査結果を紹介するとともに，多様な背景をもち，多様な地域（青森，東京，三重，大阪，沖縄）に勤務する5名の女性医師のご講演を拝聴したいと存じます。多様な角度から男女共同参画について考えることによって新たな知見が得られることを期待し，ひいては日本鼻科学会の今後の発展に寄与できれば幸いに存じます。また，本シンポジウムを聴講された先生方からの忌憚のないご意見をもとに，今後の委員会活動について検討して参りますので，多くの先生方のご参加をお待ちしております。

シンポジウム5

S5-1　鼻科学とダイバーシティ～魅力ある学問を伝えたい～

川島　佳代子
大阪はびきの医療センター 耳鼻咽喉・頭頸部外科

近年，学会，あるいは職場などで女性医師支援あるいは男女共同参画が取り上げられる機会が増え，さまざまな取り組みがなされてきた。時代の移ろいとともに状況が変わり，最近ではダイバーシティ あるいは ダイバーシティ＆インクルージョン（Diversity & Inclusion: D&I）として称されることが多い。これは，対象者を女性医師だけでなく，組織に属する個人のそれぞれ異なる個性を受け入れ，それを生かした組織づくりをめざすことをめざすということを示している。異なる個性は，性別，身体的特徴など外面的要素と，ライフスタイルや価値観など内面的要素の両面を持っており，おそらくすべての医療者が対象となるが，今まで形成された組織の中で，働くことに困難を生じることが多いのが女性医師であり，マイノリティの中のマジョリティであることから，現在でも女性医師に対する対策が取り組むべき最優先課題となっている。ただ女性医師といっても，ひとくくりにすることは難しく，それぞれ置かれた状況が異なることから，様々な取り組みを行う必要がある。D&Iの取り組みの代表的なものは，女性の活躍推進とともに，多様な働き方制度の整備や女性のライフイベントを受け入れやすくする職場環境や制度づくりである。女性医師がモチベーションを保ちつつ，仕事を継続するためには何が必要か，常に考えていく必要がある。

鼻科学会のホームページにて春名理事長が述べられているように，鼻科学は乳幼児から老年までの多くの多岐にわたる疾患を外科的あるいは内科的に扱う感覚器・運動器学であり，対象となる疾患は，鼻副鼻腔炎，アレルギー性鼻炎などの炎症性疾患や良性あるいは悪性腫瘍，顔面外傷，嗅覚障害など多彩な疾患を取り扱っている。内視鏡下鼻内副鼻腔手術は副鼻腔炎以外にもさまざまな疾患に適応が拡大されている。日常臨床において，遭遇する機会も多い疾患に対して新しい治療法も加わり，学会で学べることも多い。

最近ではWEBでも学会への参加が可能となった。手術手技の獲得には，鼻副鼻腔臨床ハンズオンセミナーも行われており，手技の習得がより身近になっている。今回のシンポジウムでは，自身の子育て中に仕事との両立について感じたことや，大阪大学および関連病院として取り組んできたこと，さらに当センターにおいて立ち上げたダイバーシティ委員会での活動を通し，今後，魅力ある学問を伝えるには，どのようなことに取り組んでいくべきかを討論したい。

略歴
川島佳代子（大阪はびきの医療センター・医務局長 兼 耳鼻咽喉・頭頸部外科主任部長）

平成元年3月	徳島大学医学部医学科卒業
平成元年4月	大阪大学耳鼻咽喉科 研修医
平成2年1月	阪和住吉総合病院 耳鼻咽喉科 医員
平成6年1月	埼玉医科大学総合医療センター 臨床助手
平成8年1月	大阪第二警察病院耳鼻咽喉科 副医長
平成18年4月	箕面市立病院 耳鼻咽喉科 部長
平成23年7月	国家公務員共済組合連合会大手前病院 耳鼻咽喉科部長
平成29年4月	大阪はびきの医療センター耳鼻咽喉・頭頸部外科主任部長
令和4年4月	同センター 医務局長兼務

S5-2　女性の活躍に向けたエール

増田　佐和子
国立病院機構三重病院 耳鼻咽喉科

医師国家試験の合格者の1/3を女性が占めるようになった今，多くの女性医師が耳鼻咽喉科頭頸部外科を選び，鼻科学をサブスペシャリティとして選択し活躍するために必要なことは何か，自らを振り返りつつ考えてみたい。

まず，とにかく続けることが第一であると考える。働き方改革という言葉が一般的になった今日でも，現実には育児や介護を担う立場になった時，それまでと同じように働くことはできない。医師自身が仕事を続ける意欲を持つことは必須だが，周囲にもぜひ働き方の選択肢を用意していただきたいと思う。一方で一時的にせよできなくなることに対して割り切ることも時には必要である。周囲への感謝を忘れず，強い心と柔軟な考え，さらに体力を持ち続けられれば，と自戒を込めて思う。

第二に，チャンスを与えられたらそれを受け止め真摯に頑張ること，同時に周囲の方々には女性医師にチャンスを与えてくださることを挙げたい。自分自身，手術を学ぶ時期に仕事を縮小したことにより，鼻科手術も頭頸部外科もできない耳鼻咽喉科医になってしまった。しかし多様性に富むのが耳鼻咽喉科の素晴らしいところであり，アレルギーと聴覚という分野で課題を与えられ学会発表の機会をいただいたことが大きな励みとなった。また現在の病院に赴任したことで他科の領域とのつながりができ，小児耳鼻咽喉科学，アレルギー学を通じて，限られた範囲ではあるが鼻科学に関わり続けられることにとても感謝している。

第三に大切なのは，自ら楽しいと感じて積極的に外部と交流することだと思う。与えられたものをこなすことを越えて，たとえ小さな身近なテーマであっても自ら研究し，学会で発表することで刺激を受け，新たな出会いを見つけ，楽しさを感じてほしい。施設や地域を越えた人と人のつながりは貴重である。多くの若い医師が積極的に学会に参加し，鼻科学を通じてこのような喜びをたくさん経験し，新たな交流の場を作っていくことを願っている。

自らの経験からこのようなことを考えたが，現在，働き方や多様性などに対する社会的な認識は変化しつつある。今まで当たり前だとされてきたことが本当に当たり前なのかを考え，あきらめずに変えていくことが私たちの務めであると思う。

略歴
増田佐和子（国立病院機構三重病院耳鼻咽喉科・医長）

昭和60年3月	三重大学医学部卒業
昭和60年4月	三重大学医学部 耳鼻咽喉科学教室
昭和61年4月	三重県厚生連中勢総合病院
平成62年4月	三重大学医学部附属病院
平成10年7月	国立病院機構三重病院 耳鼻咽喉科医長
平成27年5月	同アレルギーセンター長
	三重大学医学部臨床講師

S5-3　青森県の現状から男女共同参画について考える

高畑　淳子
弘前大学大学院医学研究科 耳鼻咽喉科

現在，男女共同参画など女性のますますの活躍，社会進出を，といったことが声高に叫ばれている。20年前などを考えれば格段に女性の社会進出は進んでいると思われるが，素敵な女性が大統領や首相，社長などをどんどん務めている海外と比べ，日本の要職を務める女性は何かパワフルすぎる特別な女性とみられる側面があるのではないだろうか。身近な領域では東京北医療センターの飯野ゆき子先生が耳鼻咽喉科女性医師の大先輩として手術も行い，論文も書き，男性顔負けのご活躍（この表現自体よくないといわれるが）をしていらっしゃるが，そういうマルチな大活躍ができる女性の先生が少ないのが現状である。

社会の現状をみるに，そうなって当たり前だろう。と深く考えることはなかった既婚・子供なしの，ほぼ独身女性的立ち位置のわたくしが，今回このような機会をいただいた。この機会に，女性の進出を阻む現状の分析，対策について本気で考えてみたいと思った次第である。青森県では特に女性医師がパート医師や助教以下の立場に甘んじることが多い。女性が家庭のことをする，という意識が都市部より強いのかもしれない。弘前大学医学部の初の女性教授誕生は2018年である。それまで全員男性の教授会のオブザーバーを務めながら「なんという男社会だろう」と感嘆したものである。大学病院のスタッフ，公立病院の部長レベルまで務める女性医師が様々なご苦労をされていることは見聞きするところであり，様々なハプニングに見舞われながら，自分の子供ではなく長時間他人の子供を診ることとなっている。心中いかばかりかと思うが，自分もいっぱいいっぱいなので，配慮するように努めても無理を求めてしまうこともある。どんなにきれいごとを言ったところで，（少なくとも青森県で）現状で子供を持つ女性が医師というフィールドで，めしを食う時間も惜しんで研鑽するような男性群に勝つことは難しい。ただ，教わるより盗め的な研修から，ある程度は手取り足取り教わる部分，動画を含む優れた教材も増えた中，何らかの工夫，配慮で子供を持つ女性がどんどん飛躍するチャンスもあるのではないかと考える。青森県の様々な立ち位置の先生方を取材し，考えられる対策について報告したい。今回のシンポジウムで，青森県以外の地域で女性医師に対してどのような施策がとられているのかも勉強させていただきたい。

略歴

平成10年3月	弘前大学医学部卒業，弘前大学耳鼻咽喉科入局
平成14年3月	弘前大学大学院卒業
平成14年4月	むつ病院耳鼻咽喉科医師に採用
平成15年4月	青森県立中央病院耳鼻咽喉科医師に採用
平成16年4月	弘前大学医学部耳鼻咽喉科医員に採用
平成18年4月	大館市立総合病院耳鼻咽喉科医長に採用
平成19年10月	八戸市民病院耳鼻咽喉科医長に採用
平成20年4月	弘前病院耳鼻咽喉科医師に採用
平成21年4月	弘前大学耳鼻咽喉科助教に採用
平成22年3月	夫の留学でアメリカ，コロラド州に1年滞在
平成23年4月	弘前大学耳鼻咽喉科助教に採用
平成27年7月	弘前大学耳鼻咽喉科講師

S5-4　耳鼻咽喉科女性医師を続ける環境を考える

比嘉　朋代
琉球大学医学研究科 耳鼻咽喉・頭頸部外科学講座

この度は，このような貴重な機会をいただき，心より感謝を申し上げます。

今学会のテーマの新世紀鼻科学，またセッションテーマの新世紀女性力 -女性の活躍推進による学会の発展を目指して-や男女共同参画について考えた際に，家庭を持ち耳鼻咽喉科医師を続けてきた私自身の環境について振り返り考えることとしました。

男女共同参画社会とは，「男女が社会の対等な構成員として，自らの意思によって社会のあらゆる分野における活動に参画する機会が確保され，もって男女が均等に政治的，経済的，社会的および文化的利益を享受することができ，かつ，共に責任を担うべき社会」とされ，平成11年6月に男女共同参画社会基本法が公布・施行されています。令和2年12月に決定された第五次男女共同参画基本計画おいて，科学技術・学術における推進として，大学の研究者の採用に占める女性の割合を医歯薬学系23.3%（2018年）から2025年までに30%が成果目標とされています。その基本認識の中では「女性研究者・技術者が研究活動を継続でき，長期的に最前線で活躍できるよう，男女双方に対する研究等と，育児・介護等の両立支援や，研究・技術力の維持・向上に対する支援など，環境整備は不可欠」としています。具体的な取組の一つとして，育児･介護等の両立に対する支援および環境整備があり，私自身も育児のために，短時間勤務，学童保育サービス利用しながら臨床を続けています。しかし，そのサービスにも限界があり，周囲の理解や支援は欠かせないものと考えます。2020年の全国の女性の労働力率を年齢階級別にみると，出産子育てにて離職する30代に落ち込みがみられますが，私が暮らす沖縄県では30代の労働力率の落ち込みがほとんどありません。その地域環境は，私が耳鼻咽喉科を継続できている要因のひとつと考えました。耳鼻咽喉科医師として，また一人の人間として様々な分岐点に立ってきたことを振り返り，ひとつひとつ考え，様々な選択して来ましたが，そこには多くの先生方のご指導，ご配慮，また多くの関係者，家族からの支援があったことに改めて気づきました。深く感謝すると共に，その環境や今後のキャリアについて考えたいと思います。

略歴
比嘉朋代（琉球大学医学研究科 耳鼻咽喉・頭頸部外科学講座・医員）
平成16年3月　琉球大学医学部医学科卒業
平成16年4月　琉球大学医学部付属病院 初期研修
平成18年4月　大分大学耳鼻咽喉科学講座 入局
平成23年4月　りんくう総合医療センター 耳鼻咽喉科 勤務
平成25年4月　琉球大学 耳鼻咽喉・頭頸部外科学講座 勤務
令和4年5月　日本アレルギー学会 指導医
（平成23年12月～25年3月，平成26年11月～27年11月 産前産後休業および育児休業を取得）

S5-5　日本鼻科学会会員の男女共同参画に関する意識調査

中野　光花
東邦大学医療センター大橋病院 耳鼻咽喉科

男女共同参画社会基本法が平成11年に発足し，それ以来女性の社会進出が進んでいる。それに伴い，女性医師の比率も年々増加傾向にあり，令和2年には女性医師の割合は22.8%であった。また同年の日本耳鼻咽喉科・頭頸部外科学会の報告では，日本耳鼻咽喉科・頭頸部外科学会の全医師会員11033人中，女性医師会員の割合は23.8%であり，医師全体の女性比率とほぼ同等であった。各学会員の女性医師会員の割合を見ると，日本耳科学会や日本聴覚医学会，日本めまい平衡医学会，日本小児耳鼻咽喉科学会などで20%を超えている。一方，当学会は全医師会員1863人中，女性医師会員の割合は18.3%であり，20%には及ばなかった。

また，内閣府男女共同参画局は「社会のあらゆる分野において，2020年までに，指導的地位に女性が占める割合が，少なくとも30％程度になるよう期待する」という目標を掲げた。そして，その実現のために固定的な男女による役割分担をなくし，働く意欲と能力のある女性が活躍できるように，一定の範囲で特別な機会を提供するポジティブ･アクションを積極的に取り入れるよう推奨している。しかし当学会における役員の女性比率は，令和2年の時点で3.3%，学会総会･学術集会における女性登用は13.7%と目標には程遠く，ポジティブアクションも現在は導入されていない。

男女共同参画というと女性の活躍推進にばかり注目してしまうが，昨今では女性に限らず，年齢や国籍・宗教などの多様な社会的背景や価値観を尊重し，公平に人材を生かせるような環境を作る，ダイバーシティの推進が求められている。

このような背景をふまえ，日本鼻科学会においても男女共同参画委員会を昨年より新たに設置し，全会員が個々の能力を最大限発揮できるような学会を目指している。そこで，今後の委員会の活動方針の参考とするため，会員の現状および男女共同参画に関する意識調査をアンケート形式で行なったので報告する。

略歴
中野 光花（東邦大学医療センター大橋病院・医員/大学院生）

平成25年03月	東邦大学医学部 卒業
平成25年04月	聖隷横浜病院 研修医
平成27年04月	東邦大学医学部 耳鼻咽喉科学講座（大橋）入局
平成30年04月	河北総合病院 耳鼻咽喉科
令和02年04月	東邦大学大学院医学研究科 入学
令和03年07月	東邦大学医療センター大橋病院 耳鼻咽喉科

鼻科学会賞受賞講演

SA-1　Phenotypes and inflammatory molecular endotypes of chronic rhinosinusitis

中山　次久
獨協医科大学 耳鼻咽喉・頭頸部外科

慢性副鼻腔炎は，大きく鼻茸を伴うもの（CRSwNP）と伴わない（CRSsNP）副鼻腔炎という2つのphenotypeに分類されるが，その中でもCRSwNPは，人種や地域によって異なる炎症病態を認める不均質性を持つ疾患であることが明らかになりつつある。特に，この病態の相違は，欧米の白色人種と東アジアにおける黄色人種との間で報告され，欧米ではType 2炎症優位であるのに対し，東アジアではType 1/3炎症優位であることが報告され，この病態の地域差はRegiotypeという概念でも理解されている。本邦においては，副鼻腔粘膜において多数の好酸球浸潤を認める症例が，手術後に再発をきたしやすいという特徴から，好酸球性副鼻腔炎が新たな疾患概念として提唱され，慢性副鼻腔炎は一般的に好酸球性と非好酸球性副鼻腔炎に分類される。欧米における鼻茸の有無による慢性副鼻腔炎の分類よりも，組織中の好酸球浸潤が臨床現場において重要視されていることからも，欧米とは病態が異なることが示唆される。

我々は，アメリカ在住の白人と日本在住日本人の鼻茸を収集し，RNA-seqによるトランスクリプトーム解析を行った。その結果，白人と日本人の鼻茸における遺伝子発現解析の比較では，1つの発現変動遺伝子を認めるのみであった。そこで，クラスター解析を用いてエンドタイプ解析を行うと，白人及び日本人ともに，Type 2とnon-Type 2 endotypeで構成されていたが，その構成割合が白人と日本人では異なることが判明した。この結果の検証を行うため，独立集団をvalidation setとして収集し，qPCRで発現を解析したところ，同様の結果が得られたことから，これまで報告されている欧米と東アジアの慢性副鼻腔炎の病態の相違は，病態そのものの違いはなく，両地域ともにCRSwNPは2つのendotypeで構成されるものの，その構成割合が異なるために病態が異なって見えることが示唆された。さらに，Type 2 endotypeのバイオマーカーを探るため，バイオマーカー候補遺伝子を機械学習であるRandom forest modelを用いて検討し，*CCL13*, *CST1*, *CCL18*がtype 2 endotypeの予測モデルとして適切であることを明らかにした。また，Single-cell RNA-seqを行い，これらのバイオマーカーの発現細胞の同定を行なったので報告する。

略歴
中山 次久（獨協医科大学 耳鼻咽喉・頭頸部外科）

平成14年3月	東京慈恵会医科大学 卒業
平成14年5月	東京慈恵会医科大学 耳鼻咽喉科 入局
平成21年10月	東京慈恵会医科大学 耳鼻咽喉科 助教
平成24年1月	獨協医科大学 耳鼻咽喉・頭頸部外科 助教
平成25年4月	獨協医科大学 耳鼻咽喉・頭頸部外科 講師
平成26年1月	理化学研究所 統合生命医科学センター
平成28年1月	Stanford大学 耳鼻咽喉・頭頸部外科
令和3年9月	東京慈恵会医科大学 耳鼻咽喉・頭頸部外科 講師
令和4年1月	獨協医科大学 耳鼻咽喉・頭頸部外科 講師

SA-2　鼻副鼻腔type 2炎症の発症因子と増悪因子の解明

意元　義政
福井大学 耳鼻咽喉科・頭頸部外科

アレルギー性鼻炎と好酸球性副鼻腔炎に代表される上気道におけるtype 2炎症性疾患は，鼻組織に浸潤する炎症性細胞やそれらが放出するサイトカインが共通している部分がある一方で，発症年齢，発症様式，病態，そして増悪因子に違いがあります。これまでに様々な臨床的研究や基礎的研究が世界各地で行われてきましたが，未だに解決されていない問題点も多数存在しています。

アレルギー性鼻炎患者は，近年低年齢化と患者数の増加に拍車がかかっています。特に本邦ではスギ花粉症患者の増加が著しく，スギ花粉飛散数の増加により，鼻粘膜は発症しやすい変化を受けていると考えられます。これまで感作から発症に至るまでの生体内の変化について着目し，鼻粘膜擦過細胞の網羅的遺伝子解析を行ったところ，感作から発症に関してはCystatin SN（CST1）が関与していることを見出しました。CST1はprotease inhibitorの一つであり，TSLP産生を誘導し，鼻茸での好酸球炎症に関わる因子として，近年脚光を浴びています。

好酸球性副鼻腔炎については，なぜ鼻茸が近年好酸球優位の炎症が多くなっているのか，そして難治化因子がどのように関与しているのか，という事に疑問を持ち，鼻茸組織と全身的因子について解析しました。鼻茸組織では，凝固系の亢進と線溶系の低下があり，フィブリンの沈着が鼻茸成因に大きく関与しています。フィブリン自体は炎症細胞の足場となるだけでなく，トロンビンのような凝固因子も様々な物質を触媒する作用を有しています。Thrombin activatable fibrinolysis inhibitor（TAFI）は肝臓で生成され，トロンビンにより活性化されると，線溶系を抑制します。鼻茸組織中ではトロンビンとTAFIが上昇している事，特に気管支喘息を合併する患者において鼻茸中のTAFI濃度が高く，難治化因子と結びつける分子であると考えられました。他の全身的因子として，肥満や炎症に関連する物質であるleptinに着目しました。血清中のleptin濃度は，BMI非依存性に好酸球性副鼻腔炎患者で有意に上昇し，重症度と相関すること，そしてin vitroの実験では，leptinが鼻茸繊維芽細胞からのeotaxin-3産生を増強することを見出しました。これらの背景には，食事と代謝調節能の変化が，好酸球炎症に拍車をかける要因となっている可能性があると考えています。

これらの研究は臨床及び基礎研究の継続により得られた成果であり，ご協力いただいた各施設の先生方，多数の御助言をいただいた基礎ハンズオンセミナーの先生方に感謝を申し上げます。

略歴
意元 義政（福井大学耳鼻咽喉科・頭頸部外科学・助教）

2017年4月	福井大学医学部附属病院耳鼻咽喉科・頭頸部外科学 助教
2015年4月	米国Northwestern大学に留学（2017年3月まで）
2013年9月	福井大学大学院医学系研究科博士課程 修了
2012年11月	福井大学医学部附属病院耳鼻咽喉科・頭頸部外科学 助教
2010年4月	筑波大学特別研究学生（2011年3月まで）
2008年4月	福井大学大学院医学系研究科博士課程 入学
2006年4月	公立丹南病院耳鼻咽喉科医長
2003年4月	福井医科大学耳鼻咽喉科・頭頸部外科学 医員
2003年3月	福井医科大学医学部・医学科卒

会長講演

嗅覚障害研究 Bench to clinic and back

三輪　高喜
金沢医科大学耳鼻咽喉科学

嗅覚障害の研究を始めて35年が経った。嗅神経の再生に関する動物実験から始まったが，人の嗅覚障害診療とのギャップに悩み，臨床の場に戻ると，嗅覚障害の解明には基礎研究による裏付けが必要とまた動物実験に戻りと，行ったり来たりの繰り返しであった。振り返ると，それぞれのターニングポイントには，ヒントを与えてくれた人，後押ししてくれた人，伴走してくれた仲間がいた事に気づく。元来，大きな設計図を描いて進むことが苦手なタイプであるが，振り返ると曲がりくねっては入るものの1本の道ができていることに気づく。

大学院時代の嗅神経再生研究で，初めて目にした鼻腔粘膜の走査電子顕微鏡像が私を虜にした。同時に嗅神経切断による障害実験を海外の論文を見様見真似で行ったが，論文の筆者が10年以上後に出会い，留学先のボスとなるRichard Costanzo教授であった。成果は1989年の横浜での日本味と匂学会での発表となった。学位取得後，何気なく見ていたテレビ番組で，神経成長因子（NGF）発見のドキュメンタリーを見て，NGFが嗅神経の再生にも関与しているのではないかと科研費に応募したところ採択され，解剖学准教授の森泉哲次准教授（後の信州大学教授）や，耳鼻咽喉科の大学院生とともに実験を行った結果，やはりNGFが嗅神経再生に影響を及ぼしていることが判明した。次なるは人の嗅覚障害への応用と，まずはマウスを用いた嗅上皮移植実験を試みたがうまく行かなかった。そこで出会ったのが，1997年に金沢で古川仞教授が開催された日本味と匂学会に招待講演でお招きしたCostanzo教授である。ドナーとしてP2マウスを用いることを提案し，米国Costanzoラボへ単身留学となった。移植実験は失敗に終わったが，米国での研究，臨床への参加は無駄ではなかった。1997年の日本味と匂学会はもう一つの発見の場でもあった。大阪大学のグループが，中枢性嗅覚障害に対する漢方薬の当帰芍薬散の効果に関して報告した。早速，感冒後嗅覚障害患者に投与したところ，とても有効で患者さんに喜んでいただけた。症例を蓄積するとともに，2009年，金沢医科大学に移籍した後は，大学院生とともに動物実験でも嗅神経の再生促進効果が証明できた。更に，in vitroの研究により，当帰芍薬散が嗅球でのNGFの活性を増強させることも明らかとなった。当帰芍薬散はアルツハイマー病の治療に使われていたことがあり，嗅神経，嗅球，海馬と連続する嗅覚路はいずれもNGFが作用する部位である。アルツハイマー病では初期に嗅覚障害が出現することから，何らかの関連があるものと現在も大学院生とともに臨床研究，動物実験を行っている。

冒頭に1本の道と述べたが，この道はまだ延びており，ゴールはまだまだ先である。ゴールにたどり着かないかもしれないが，少しでも近づくことができればと願っている。

略歴
三輪 高喜（金沢医科大学耳鼻咽喉科学・教室）
1983年　富山医科薬科大学医学部卒業
同年　金沢大学耳鼻咽喉科入局
1989年　金沢大学大学院修了
1990年　金沢大学耳鼻咽喉科助手
1993年　同講師
1997年　同助教授
1998年　バージニア州立大学生理学，耳鼻咽喉科学留学
2009年　金沢医科大学耳鼻咽喉科学教授
2016年　同 副学長

特別講演

ヒトの嗅覚を科学する：遺伝子，記憶，生理，心理

東原　和成
東京大学 大学院農学生命科学研究科

匂いはヒトの心理・生理・情動・行動に作用し，さまざまな場面で生活の質QOLを左右します。最近はCOVID-19による嗅覚障害で嗅覚の大切さが再認識されています。匂いを感じる仕組みは，1991年の嗅覚受容体の発見以来飛躍的に進み，さらに近年の分子生物学と神経科学の進展で，分子，受容体，脳神経，内分泌，行動レベルで解明されつつあります。匂いの感じ方は，嗅覚受容体遺伝子など先天的なもの，学習などによる経験や記憶，そして体調など身体の生理的な状況，といった主に3つの因子によって影響をうけます。一方，病気になったり，ストレスや恐怖など情動・心理が変化すると，口臭や体臭が変わります。匂いを感じる嗅覚と体外に出される体臭は，体調や精神状態の変化とリンクします。このように匂い・嗅覚はヒトの身体にとって意外と重要であるのにも関わらず香りを有効活用できないのは，ヒトそれぞれが匂いに対して異なった感じかたをする，異なった価値を持っていることに起因します。今後は，匂いの感覚の個人差を遺伝子と脳レベルで見極め，逆に利用することによって，個々人の身体の状態・感性・ニーズにあわせた香り空間を提供できる方法論が開発されるだろうと思います。受容体データ，脳科学・人工知能などの先端技術を駆使して得られる脳データ，大規模調査による心理・生理データを収集・統合することで，ヒトの香りの感じ方とその効果に対してより定量的なエビデンスが集積し，それが臨床現場でも活用される日が到来すると期待されます。

略歴
東原 和成（東京大学・教授）

1989年	東京大学農学部農芸化学科卒業
1993年	米国New York州立大学Stony Brook校化学科博士課程修了
1993年	デューク大学医学部博士研究員
1995年	東京大学医学部脳研究施設生化学部門助手
1998年	神戸大学バイオシグナル研究センター助手
1999年	東京大学大学院新領域創成科学研究科先端生命科学専攻助教授
2009年	東京大学大学院農学生命科学研究科 教授
2012-2018年	ERATO東原化学感覚シグナルプロジェクト研究総括
2013-2016年	浙江大学客座教授

専門医共通講習（医療倫理）

医の倫理から医学の倫理へ：機械論的世界観がもたらす未来の医療とその問題

本田　康二郎
金沢医科大学　一般教育機構　医療人文学

「術の習得は長く，人生は短い」というヒポクラテスの言葉に残るように，古代において最初に存在したのはhealing art（癒しの術）としてmedicine（医術）であった。古代の「癒しの術」は，四種類の体液の非平衡状態の是正を目的とした食餌療法・摂生・投薬・瀉血などの治療法を意味していた。そして健全な肉体を取り戻せば，おのずと霊魂の状態も健全になるとみなされた。

語源辞典を調べてみると，cure（キュア＝治療）という言葉に「魂の救済」という意味が含まれていたことがわかる。cure（治療）の語源的意味はcare（配慮）であると説明されているのだ。このことは，中世の医師たちがキリスト教の影響下に置かれていたことを考えれば道理にかなっている。キリスト教は病を天罰や試練と関連付けた。これにより，不信心を改めたり，罪を認めて告解したりすることが第一の治療とみなされ，教父たちがこれを担った。キリスト教は，マニ教のように身体が悪魔に従属しているとはみなさず，神に従属するものとみなしたので，身体を世話する医師の役割もまた重要であった。

ルネサンスを経て近代哲学の祖と言われたデカルトが現れた。彼は自然界を時計のような精密機械と同様のものとみなした。物理学の基礎科目である「力学」の英名がmechanics（＝機械学）であるのは偶然ではない。当然，自然に属する動物や人間の体も機械のようなものとされ，この考え方が医術を医学に変えていくことにつながった。19世紀にいたって，生理学の開祖と言われるクロード・ベルナールが医学も実験を基礎とした精密科学にならなければならないと高らかに謳った。彼は古代には当然視された生命現象に宿る霊魂の存在を否定し，生命を構成する分子運動になんらの自発性も認めなかった。

実験データを積み重ねることで自然現象としての病の実像をつかむことが，医学の営みにとって不可欠となった。医術が医学となるに当たって，「すべての治療は実験である」（W.オスラー）ということが標準化されたわけである。ここにきて，cureから「魂の救済」という意味が完全に欠落した。

かくして医師は「癒し，救済する」という医術の規範と，「知識をひたすら拡張する」という科学の規範の板挟みに投げ込まれることになったのだ。この分裂が解消されぬまま，医師と患者の契約関係だけが強調されるようになった。人体改造の時代を目前にして，治療とは何なのか，そして医療倫理とは何なのかを今一度考えなおさねばならない。

略歴
本田康二郎（金沢医科大学・准教授）
平成07年03月　東京農工大学工学部物質生物工学科卒業
平成09年03月　同大学大学院生物システム応用科学研究科修了
平成12年03月　北海道大学文学部哲学科卒業
平成17年04月　金沢工業大学基礎教育部専任講師
平成20年03月　北海道大学大学院文学研究科思想文化学（倫理）専攻博士後期課程修了（単位取得退学）
平成20年04月　同志社大学商学部専任講師
平成24年04月　金沢医科大学一般教育機構人文科学専任講師
平成28年07月　金沢医科大学一般教育機構医療人文学准教授
現在に至る

シンポジウム6

司会のことば

竹内　万彦[1]，原渕　保明[2]
[1]三重大学 耳鼻咽喉・頭頸部外科
[2]北斗病院 難聴・耳手術センター

鼻科領域には希少であるが難治である疾患がいくつかある。これらの中には，全身性疾患と関連し，診断に難渋し，他科とも連携して治療介入を行う必要性があり取り扱いに苦慮する疾患が含まれる。

本シンポジウムでは，難治性疾患として5疾患を取り上げ，豊富な症例経験をもつシンポジストに，症例提示（病歴と所見）→診断→解説→治療（あるいは管理）の流れでプレゼンテーションしていただく。

上田航毅先生（三重大学）には線毛機能不全症候群についてお話しいただく。本症は線毛に関連する遺伝子の病的バリアントによって生じる。一般に粘性鼻汁を伴う鼻副鼻腔炎をきたし，マクロライド療法や手術加療を行っても症状が改善しにくい。しかし，鼻副鼻腔炎が必ずしも重症ではない症例にも遭遇する。いかなる時に本症を疑うかを中心に述べていただく。

秋山 貢佐先生（香川大）には，浸潤性副鼻腔真菌症についてお話しいただく。本症はまれであるが，周辺の重要臓器へ浸潤して重篤な症状をきたし，時には死に至る。他科で診断がつかず見逃されている場合もある。早期に診断し適切な治療介入を行うことが必要とされ，耳鼻咽喉科医が適切に診断できるか否かは患者の予後を大きく左右する。

梅本 真吾先生（大分大）には，抗TNF生物学的製剤関連副鼻腔炎についてお話しいただく。発症機序には未だ不明な点が多いが，単純な免疫抑制状態のみに起因するものではない。抗TNF療法は自己免疫疾患にとっては代替不可能な治療法であり，かつその治療は長期に渡る。従って，その合併症である鼻副鼻腔炎をうまく制御することが大切である。

谷向由佳先生（札幌医大）には，tumefactive fibroinflammatory lesion of the head and neck（別名aggressive fibromatosis）という稀な症例を通して，多発血管炎性肉芽腫症とIgG4関連疾患の鑑別と相同性を中心に解説いただく。

熊井琢美先生（旭川医大）には鼻性NK/T細胞リンパ腫についてお話しいただく。本症診断の落とし穴も含め，旭川医大で行ってこられたMPVIC-P療法の成果や免疫チェックポイント阻害薬を含む最新治療，さらに新たな診断・治療法開発に向けた基礎的知見について概説していただく。

このシンポジウムが今大会のテーマ「新世紀鼻科学」にふさわしい最新の内容を含み有益なシンポジウムとなるようにしたい。

シンポジウム6

S6-1　線毛機能不全症候群

上田　航毅
三重大学 耳鼻咽喉科・頭頸部外科

【症例】8歳，女児。生下時より鼻漏，湿性咳嗽があり滲出性中耳炎も指摘されていた。近医で治療を受けたが難治の経過であったため当科に精査依頼となった。初診時には両側鼻腔に粘膿性の鼻汁を認めたが，鼻茸は認めなかった。左鼓膜には鼓膜換気チューブが挿入されており，右鼓膜には小穿孔を認めた。副鼻腔CTでは左右の上顎洞・篩骨洞に軟部陰影を認め，前頭洞・蝶形骨洞は発育不良であった。鼻腔一酸化窒素産生量は16.4nl/minuteであった。

鼻粘膜を擦過し線毛を電子顕微鏡検査で観察すると外腕ダイニンが欠損しており，遺伝学的検査で*DNAH5*の両方のアレルに病的バリアントがみられた。

【診断】線毛機能不全症候群（primary ciliary dyskinesia, PCD）

【解説】PCDは常染色体潜性遺伝またはX連鎖遺伝する疾患で，約20000人に1人の頻度で発症する。現在までに約50の原因遺伝子が明らかになっている。本邦での報告はなされているものの，誤診も多く周知されているとは言い難い。本疾患は運動線毛に関連する遺伝子の病的バリアントにより線毛の機能や形成が低下することで，慢性鼻副鼻腔炎，気管支拡張症などの上下気道の慢性炎症性疾患，滲出性中耳炎，内臓逆位，不妊などを生じる。

PCDによる慢性副鼻腔炎の特徴として①両側に粘性あるいは粘膿性の鼻汁を認めること，②鼻茸の合併は少ないこと，③CTでは前頭洞・蝶形骨洞の発育不良を認めること（中でも10歳以上での蝶形骨洞の無形成はPCDである可能性が高い），④鼻腔一酸化窒素産生量が低いことが挙げられる。

本症例では生下時から遷延する鼻漏と湿性咳嗽がみられ滲出性中耳炎を指摘されていた。鼻副鼻腔の病態は先述した特徴を満たしており，PCDが疑われた。

現在日本鼻科学会の学術部アドホック委員会として「線毛機能不全症候群の診療の手引き作成委員会」が立ち上げられ，本症の診断や管理についての手引きを作成中である。診断には，PCDに特徴的な症状があり，電子顕微鏡検査と遺伝学的検査が重要であるが，それらでも診断できない場合，患者の末梢血からiPS細胞を樹立して機能解析する方法がある。

PCDにおける副鼻腔炎には根治的な治療法はなく，鼻処置，薬物療法，手術療法を組み合わせていく必要がある。将来的には遺伝子治療を見据えてさまざまな試みがなされている。

本邦にはPCD未診断例が多く存在する。今回のシンポジウムではPCDを疑うポイント，疑ってから診断に至るまでの流れを中心に解説し，PCDに関する最新の情報を提供する。

略歴
上田 航毅（三重大学 耳鼻咽喉・頭頸部外科 助教）

平成25年3月	島根大学医学部医学科 卒業
平成25年4月	伊勢赤十字病院 初期臨床研修医
平成27年3月	伊勢赤十字病院 初期臨床研修医 終了
平成27年4月	伊勢赤十字病院 頭頸部・耳鼻咽喉科
令和2年4月	三重大学 耳鼻咽喉・頭頸部外科 医員
令和4年1月	三重大学 耳鼻咽喉・頭頸部外科 助教（～現在）

S6-2　浸潤性副鼻腔真菌症

秋山　貢佐
香川大学 耳鼻咽喉科・頭頸部外科

症例：67歳男性。数か月前より右眼痛，複視があり近医内科でTolosa– Hunt症候群と診断された。ステロイドパルス療法が施行されたが症状が持続するため，近医脳神経外科・耳鼻咽喉科に紹介されたが異状なしと判断されステロイド投与が継続されていた。その後右失明をきたし当院に紹介された。画像より浸潤性副鼻腔真菌症が疑われたため診断と治療を兼ねて手術を行ったところ，眼窩尖端部より真菌が同定された。術後から抗真菌薬の投与を開始し，視力は改善していないが再燃は認めていない。

診断：典型例ではCTで副鼻腔内の石灰化を伴う軟部陰影と周辺の軟部・骨組織への浸潤像が認められる。一方で蝶形骨洞や眼窩尖端部などに限局し病変が微小なため診断が難しい症例も存在する。画像からは悪性腫瘍, IgG4関連疾患, 多発血管炎性肉芽腫などとの確実な鑑別は困難であり，確定診断には病変から病理学的もしくは培養検査にて真菌を同定することが必要となる。

治療：治療は手術による病変除去とそれに続く抗真菌薬の投与である。病変の徹底的な除去が原則とされるが眼窩や頭蓋底近傍に病変が存在する場合には完全除去は困難なことがある。眼窩内容物などを含めた拡大手術が生命予後の改善に寄与するかは結論が得られていない。術後は抗真菌薬の全身投与が必須で，原因菌種がアスペルギルスの場合にはボリコナゾールが第一選択となり，ムコールでは糸状真菌ではリポソーマルアムホテリシンBが適応となる。投与期間は最低でも6ヶ月以上が一般的であるが終了の目安を含め定まってはいない。

浸潤性副鼻腔真菌症はまれな疾患であるが，周辺の重要臓器へ浸潤することで複視，視力障害，神経障害などの重篤な症状をきたし，時には脳血管障害を引き起こし死に至ることもある。初診から耳鼻咽喉科を受診することは少ないが他科で診断つかず見逃されている場合もある。早期に診断し適切な治療介入を行うことが必要とされ，耳鼻咽喉科医の診断能力は患者の予後に直結する。

略歴
秋山 貢佐（香川大学耳鼻咽喉科・頭頸部外科・助教）

2002年	香川医科大学医学部医学科卒業
2002年	同大学医学部耳鼻咽喉科入局
2004-2005年	坂出市立病院 医員
2005-2009年	香川大学大学院
2009年	香川大学医学部 助教
2012-2014年	三豊総合病院 耳鼻咽喉科頭頸部外科 医長
2014年	香川大学医学部 助教

S6-3　抗TNF生物学的製剤関連副鼻腔炎

梅本　真吾
大分大学 耳鼻咽喉科頭頸部外科

【症例】72歳女性。49歳時（1980年代）に関節リウマチを発症，その後病状にあわせてステロイド，メトトレキセートなどを使用され，20XX年4月からアダリムマブを開始された。同5月より鼻閉と後鼻漏が出現し近医耳鼻咽喉科を受診し，少量マクロライド療法を開始された。鼻症状，CT所見ともに改善ないため当科紹介され，同10月に内視鏡下鼻副鼻腔手術を施行。術後の経過は良好であり，副鼻腔炎の再燃もなくアダリムマブの継続も可能となっている。

【診断】局所所見及びCT所見は通常の慢性副鼻腔炎（CRSsNP）と同様であり，本疾患に特徴的な所見は報告されていない。本疾患の特徴は原因となる抗TNF生物学的製剤による治療（以下，抗TNF療法）の開始後から数週間～3ヶ月程度で発症することである。診断には丁寧な病歴の聴取が必要である。

【治療】本疾患に対しては，通常の慢性副鼻腔炎（CRSsNP）と同様であり，まず少量マクロライド療法が試みられる。保存的治療のみで改善した症例も報告されているが，保存的加療に抵抗性の場合は手術（内視鏡下鼻副鼻腔手術）も検討される。関節リウマチなど原疾患に対する抗TNF療法の治療効果を考慮すれば，抗TNF療法の継続を目指しつつ副鼻腔炎の治療を行うことが重要と考えられる。

【解説】抗TNF療法は2000年代以降広く普及し，様々な自己免疫疾患の治療に大きな変革をもたらした。その一方で感染症を中心とした副作用の存在も指摘されており，耳鼻咽喉科領域においては抗TNF療法に起因する副鼻腔炎（抗TNF生物学的製剤関連副鼻腔炎）の存在が報告されている。

副鼻腔炎を発症したことにより抗TNF療法の中止を判断される症例もあるが，これまでの知見からは本疾患は決して難治性ではなく，適切に治療することにより十分コントロール可能な疾患であると考えられる。

抗TNF療法は関節リウマチをはじめとした自己免疫疾患にとっては時に代替不可能な治療法であり，かつその治療は一生涯にわたるものである。従って，その合併症をうまくコントロールできれば患者のみならず治療にあたる他科の医療者にとってもメリットが大きい。本疾患についての認識を持ち，適切に介入する事が我々耳鼻咽喉科医の役割であると考えられる。

略歴
梅本 真吾（大分大学医学部 耳鼻咽喉科頭頸部外科・助教）
学歴：

平成19年3月	島根大学医学部 医学科 卒業
平成28年3月	大分大学大学院 医学系研究科 博士課程 修了

職歴：

平成19年4月	大分大学医学部 附属病院 研修医
平成21年4月	大分大学医学部 耳鼻咽喉科頭頸部外科 医員
平成25年6月	大分県立病院 耳鼻咽喉科
平成27年8月	大分大学医学部 耳鼻咽喉科頭頸部外科 特任助教
平成30年1月	大分大学医学部 耳鼻咽喉科頭頸部外科 助教
令和元年7月	東京大学医科学研究所 粘膜免疫学部門 客員研究員
令和4年2月	University of California, San Diego Visiting Researcher

S6-4　Tumefactive fibroinflammatory lesion of the head and neck

谷向　由佳
札幌医科大学 耳鼻咽喉科・頭頸部外科

症例：60歳代女性

主訴：左眼周囲の疼痛

現病歴：X年に他院耳鼻咽喉科で左上顎洞真菌症疑いにて手術加療が行われた。術後の病理検査ではIgG4関連疾患（IgG4-RD）の包括診断基準を満たしていたため，IgG4-RDの診断でステロイド治療が開始された。しかし左眼周囲の疼痛を繰り返し，X+5年のCTで左上顎洞病変の再燃があり当院を紹介受診した。

初診時所見：左上眼瞼に疼痛を伴う腫脹と鼻内には膿性鼻漏や出血が観察された。

画像所見：副鼻腔単純CTでは左上顎洞の骨肥厚および粘膜肥厚，内部には石灰化を伴う軟部陰影が認められた。

血液検査所見：IgG4 166 mg/dl，MPO-ANCA 陰性，PR3-ANCA 陰性

臨床経過:左上顎洞病変から生検を行った。病理検査ではIgG4陽性形質細胞に加えて好中球の浸潤が高度にみられた。IgG4陽性形質細胞比は40%程度であり，著明な硝子化，炎症波及による骨破壊が観察された。

診断：Tumefactive fibroinflammatory lesion of the head and neck（TFIL）

解説：IgG4陽性形質細胞の浸潤を認める鼻副鼻腔病変に遭遇することはしばしばあり，IgG4-RDとの鑑別が問題となる。TFILはきわめてまれな病変であり，臨床的には浸潤性病変として現れるが，組織学的には良性の線維性硬化性病変であり，悪性腫瘍，感染症，炎症性疾患のmimickerである。治療は手術や放射線，ステロイドが報告されている。過去に報告された症例にはIgG4-RDに該当するものがみられ，両者の鑑別は困難であることが多い。IgG4-RD は高IgG4血症と，腫大した罹患臓器への著明なIgG4陽性形質細胞浸潤および線維化を特徴とする全身性の慢性炎症性疾患で，しばしば鼻副鼻腔に類似もしくは特徴的な病変を合併する。高IgG4血症およびIgG4陽性形質細胞の浸潤は悪性疾患や慢性炎症などで観察される非特異的所見であり，これらの結果のみでIgG4-RDの診断をすべきではないとされている。本症例ではTFILのほかに多発血管炎性肉芽腫症（GPA）も鑑別に挙がり，この疾患はIgG4-RDの包括基準の注釈に除外すべき疾患として記載されている。GPAは気道に炎症性肉芽腫かつ小～中血管に壊死性血管炎を認める疾患と定義され，鼻病変から初発することが多い。頭頸部領域のGPAではIgG4陽性形質細胞の浸潤が多いと報告されている。

本疾患では過去の生検結果でIgG4-RD が疑われたが，臨床所見，組織学的所見などから最終的にTFILと診断された。

治療：ステロイド大量療法がおこなわれ，左上眼瞼腫瘤は縮小し，副鼻腔病変の再燃はみられなかった。引き続きステロイドの漸減治療を行い，現在はプレドニン 1mg/day投与で再発なく経過している。

略歴
谷向 由佳（札幌医科大学耳鼻咽喉科・頭頸部外科 診療医）

平成30年3月	札幌医科大学 医学部 卒業
平成30年4月	小樽市立病院 初期臨床研修医
平成31年4月	札幌医科大学附属病院 初期臨床研修医
令和2年4月	札幌医科大学 耳鼻咽喉科・頭頸部外科 診療医

S6-5　鼻性NK/T細胞リンパ腫

熊井　琢美
旭川医科大学 耳鼻咽喉科・頭頸部外科学講座

【症例提示】

症例は72歳男性。20XX年1月頃より鼻閉の症状を認め，近医耳鼻咽喉科を受診。副鼻腔炎として加療されていたが症状の改善を認めず，20XX+1年12月に鼻根部の腫脹を認めたため当科紹介となった。当科初診時，両鼻腔は肉芽様腫瘤で充満しており鼻根部の腫脹を認めた。CTおよびMRI検査にて鼻根部に溶骨性変化を伴う2.5cm大の腫瘤性病変を呈しており，FDG-PET/CTにて同部に限局した集積を認めた。

【診断】

鼻腔腫瘤から生検を行い，鼻性NK/T細胞リンパ腫の診断となった。

【解説】

鼻性NK/T細胞リンパ腫は鼻腔を中心とした上気道に発生する悪性リンパ腫であり，診断や治療の遅れが致死的となる。病変は壊死を伴う肉芽様病変を主体としており，視診のみでは多発血管炎性肉芽腫症などの炎症性疾患との鑑別が困難である。腫瘍細胞の同定がヘマトキシリン・エオジン染色のみでは難しいため，本疾患を念頭においた病理検索が診断に必須である。NK細胞もしくはγδT細胞へのEBウイルス感染が発症及び増悪のトリガーとなることが知られており，血中のEBウイルスDNA量や生検組織におけるEBV-encoded small RNAs（EBER）のin situハイブリダイゼーションが診断に大きく貢献する。提示した症例においても，生検時にNK細胞マーカー（CD56）およびEBER染色を行うことで鼻性NK/T細胞リンパ腫の診断を得た。

【治療】

限局期における鼻性NK/T細胞リンパ腫には一般的に化学放射線療法が選択されることが多く，進行期であれば多剤併用化学療法や造血幹細胞移植が行われる。これまで我々は限局期鼻性NK/T細胞リンパ腫に対して浅側頭動脈動注化学放射線療法（MPVIC-P療法）を行い，提示症例を含め良好な治療成績を得てきた。また近年様々な悪性腫瘍に対して適応となっている免疫チェックポイント阻害薬の臨床的有効性が報告されており，未来の治療法として抗CCR4抗体（モガムリズマブ）やミトラマイシン，ペプチドワクチン療法の可能性が示唆されている。

本講演では症例提示を含めた鼻性NK/T細胞リンパ腫診断のピットフォールを述べるとともに，当科で行ってきたMPVIC-P療法の成果や免疫チェックポイント阻害薬を含む最新治療，さらに新たな診断・治療法開発に向けた基礎的知見について概説する。

略歴

熊井琢美（旭川医科大学 耳鼻咽喉科・頭頸部外科学講座 講師）

平成20年	旭川医科大学 医学部医学科 卒業
平成24年	旭川医科大学 病理学講座 免疫病理分野 助教
平成26年	医学博士（旭川医科大学）
平成26年～平成28年	米国ジョージア州立大学 癌研究所 博士研究員
平成28年	旭川医科大学 頭頸部癌先端的診断・治療学講座 特任助教
平成30年	旭川医科大学 頭頸部癌先端的診断・治療学講座 特任講師
令和4年	旭川医科大学 耳鼻咽喉科・頭頸部外科学講座 講師

鼻腔生理学フォーラム

司会のことば

中村　陽祐[1]，中田　誠一[2]
[1]鳥取大学 耳鼻咽喉科・頭頸部外科
[2]藤田医科大学 耳鼻咽喉科・睡眠呼吸科（ばんたね病院）

日本鼻科学会において，鼻腔生理学フォーラムは，鼻腔を生理学的な観点から見つめ未来の治療につながる研究テーマを見出そうという目的で設立され，今に至っては鼻腔生理学の分野において国際的な業績を持てるように，若き耳鼻咽喉科医師を育成するという事が主眼になっています。今回も第61回日本鼻科学会総会・学術講演会会長 三輪高喜教授のご助力により鼻腔生理学フォーラムを開催できる運びとなりました。

この会は新進気鋭の若い耳鼻咽喉科の先生とともに鼻腔洗浄を生理学的な観点から話していただくために北里メディカルセンター 大木幹文先生を選ばせていただきました。大木先生はNHKにおいて鼻腔の生理的な作用を一般視聴者にもわかりやすく面白くてためになる解説していただいたことは記憶に新しいところです。今回は副鼻腔手術，鼻腔形態改善手術の再発予防に対する，鼻腔洗浄療法の意義などについてエビデンスも交えながら話していただく予定です。また藤田医科大学 ばんたね病院 木村 文美先生からは鼻腔の通気性というのは体位によってどのように変わってゆくのか，さらに夜間の仰臥位において長時間，時間が経過したら鼻腔通気性はどのように変わるのか 等，過去の文献，自身の病院のdata などから話していただきます。さらに東京歯科大学市川総合病院　飯村 慈朗先生には鼻腔通気において一番ウェイトを占める鼻中隔においてスポットをあて検査法や手術法での解説をしていただき，現状の問題点や今後の展望について話していただく予定です。今回は鼻腔の通気性から鼻腔内衛生環境におけるところまで生理学的な視点を軸にしながらも，聞いていただく方にためになる話題を提供します。

たくさんの方に足を運んでいただくことを願っております。

鼻腔生理学フォーラム

NPF-1　外科手術および鼻腔洗浄療法に対する生理学的診断の意義

大木　幹文
北里大学メディカルセンター

鼻疾患の治療の選択には生理学的な客観的評価が有益である。国際的な委員会（International Standardization Committee on Objective Assessment of the Nasal Airway, ISCOANA）では，鼻腔通気度測定法について測定手技から評価法の標準化について検討してきた。本委員会は鼻腔通気性の評価にとどまらず，嗅覚，腺分泌能，粘液線毛輸送機能の検討も行っている。一方では，臨床応用としてアレルギー性鼻炎に対する抗原負荷試験に対する生理学的評価や外科手術における適応診断についての客観的評価が求められている。これらの課題については自覚的評価を中心とした検討にとどまっているのが現状である。しかしながら，医療技術の飛躍的進歩により副鼻腔手術，鼻腔形態改善手術，またその後の再発予防に対する，生物製剤の使用や鼻腔洗浄療法など，治療方針にはいくつかの段階を経て行われるべきと考える。この点について客観的な指標として，潜在的に生理学的評価の期待も高いと思われる。

そこで，鼻閉・鼻漏についての，生理学的評価の意義について改めて見直し，国際的な動向を踏まえ今後の展望についてまとめて見たい。

略歴
大木幹文（北里大学メディカルセンター・顧問）

昭和54年	東京医科歯科大学医学部卒業
	東京医科歯科大学医学部耳鼻咽喉科学講座入局
昭和63年-平成元年	国外留学（カナダ国 トロント大学―耳鼻咽喉科研究生）
平成3年	東邦大学医療センター大橋病院（講師―耳鼻咽喉科学第2講座）に任用
平成19年	東邦大学医療センター大橋病院（准教授―耳鼻咽喉科学第2講座）に昇任
平成26年	北里大学メディカルセンター（教授―耳鼻咽喉科）に任用
平成31年	北里大学医学部定年退職
	北里大学メディカルセンター耳鼻咽喉科部長（嘱託常勤）
令和3年	北里大学メディカルセンター耳鼻咽喉科顧問（嘱託常勤）

NPF-2　Septoplastyの適応診断

飯村　慈朗
東京歯科大学市川総合病院 耳鼻咽喉科

鼻中隔は，成長の過程で不均衡が生じて歪むため成人では約8-9割の人が弯曲している（鼻中隔弯曲）。軽度の弯曲は生理的な変化であり問題ないが，強度に弯曲し鼻閉などの症状を起こすと鼻中隔弯曲症と診断される。形態的な診断は，視診およびCT検査により行う。CT検査は全鼻腔における鼻中隔の位置関係および鼻内の形態を把握するのに有用である。鼻閉を評価する場合には，自覚的評価に加えて客観的な評価も重要と考える。鼻閉に対する客観的検査には，鼻腔通気度検査や音響鼻腔計測検査などがある。鼻腔通気度検査は，鼻腔通気性を鼻腔抵抗値または気流量で表す客観的検査法である。成人日本人の鼻腔抵抗の参考値は0.25Pa/cm^3/s以下である。両側の鼻腔通気度の値が0.35Pa/cm^3/sec.以上が手術の適応であるが，体位や左右差などを考慮した基準値を提唱する意見もある。鼻腔通気度検査が鼻腔抵抗を指標とした生理学的な検査であるのに対して，音響鼻腔計測検査は鼻腔断面積を指標とした形態学的な検査である。鼻腔開存度を表す指標は，最小鼻腔断面積，0～5cmおよび0～7cmの鼻腔容積などが用いられる。

鼻中隔弯曲症に対する治療は，まずは保存的治療を行う。保存的治療により鼻中隔弯曲は改善しないが，臨床症状が改善すれば問題がないと捉える。鼻呼吸障害の主原因が鼻中隔弯曲症と考えられた場合や，慢性副鼻腔炎・睡眠時無呼吸の原因となっている場合は，鼻腔形態の改善を目的として鼻中隔手術の適応となる。小児においては，手術をするのは鼻呼吸障害による成長・発育障害と手術的治療による外鼻形態の影響を考慮した判断となる。また鼻閉の訴えがあるも，一般的な鼻中隔矯正術では改善されない症例もある。萎縮性鼻炎や鼻弁狭窄，外傷などによる高度弯曲・脱臼・骨折症例である。萎縮性鼻炎では，鼻粘膜の萎縮のために通気性は良好であるにも関わらず鼻閉感を生じる。鼻弁狭窄は，軟骨性外鼻の脆弱性によるものであり，鼻腔内圧の変化により軟骨性外鼻の鼻腔外側壁が鼻中隔側に偏移する疾患である。高度弯曲・脱臼・骨折症例では，前弯矯正や上弯矯正さらには外鼻形成を必要とする症例がある。それぞれの病態を把握したうえで，手術適応の判断が求められる。

本講演では，これら鼻中隔矯正術の適応判断について実際の症例を提示し，現状と問題点，さらには今後の展望について講演する。

略歴
飯村慈朗
1997年　東京慈恵会医科大学卒業，
　　同大学耳鼻咽喉科入局
1999年　東京慈恵会医科大学耳鼻咽喉科・助教
2006年　獨協医科大学附属病院・学内講師
2010年　太田総合病院・部長
2011年　東京慈恵会医科大学耳鼻咽喉科・講師
2018年　東京慈恵会医科大学耳鼻咽喉科・准教授
2018年　東京歯科大学市川総合病院耳鼻咽喉科・准教授
2020年　東京歯科大学市川総合病院耳鼻咽喉科・部長
2021年　東京歯科大学市川総合病院耳鼻咽喉科・教授

NPF-3　体位変換時・夜間の鼻腔通気度の変化

木村　文美
藤田医科大学ばんたね病院 耳鼻咽喉科

鼻腔通気度検査は鼻・副鼻腔疾患の診断と治療の評価につき広く用いられ近年，睡眠時無呼吸における鼻閉によるCPAP不耐症の人の鼻腔手術への診断基準にも鼻腔通気度が用いられたりもしている。しかし患者自身が感じる鼻閉感と実際の客観的な鼻腔通気度の測定値というのは時に乖離を生じたりする。（実際，診療にて閉塞性睡眠時無呼吸患者の鼻閉感と鼻腔通気度を記録していると，時に鼻閉感がほとんどないのに両側鼻腔通気度値が0.5Pa/cm^3/sec以上であったり，毎日のように鼻閉を起こすという訴えの人の両側鼻腔通気度が0.2/cm^3/sec台ということに出くわすことである）鼻腔通気度はそのときの鼻腔の通気度の客観的数値であり，その人のその時点での鼻のとおり具合を正確に示している。それではなぜ，鼻閉感と鼻腔通気度で時に乖離現象を起こすのだろうか？ その一つの解釈としては，主に鼻閉が常にあり口呼吸が主体である人たちの鼻閉が少し強くなった場合，その人たちは鼻からの呼吸はせず口呼吸に逃げてしまうということにもあると考える。つまり実際は鼻閉が強いのに口呼吸で逃げているので，それを鼻閉としてまったく感じなくなっているのである。逆もまた言えて，常に鼻呼吸でがんばる人は，簡単に口呼吸では逃げないので少し鼻粘膜が腫脹した際の鼻腔抵抗の上昇を敏感に感じることはあると考える。また体位の問題も無視できない。通常，鼻腔通気度を測る体位は座位である。しかし夜間眠りについた人は仰臥また側臥位である。一般に鼻腔通気度の体位変化については，座位から仰臥位に変化してゆくとわずかながら悪化してゆく。このように昼間の座位の鼻腔通気度が標準値であっても，夜間仰臥位になると鼻腔通気度が悪化し，それによって鼻閉感に悩まされている人はたくさんいると思われる。これらの人の訴えに耳を傾け，彼らの鼻閉感をとってあげることは我々耳鼻咽喉科医にとって極めて大事なことと考える。また正常成人，睡眠時無呼吸の患者に対して座位から仰臥位への鼻腔通気度の変化は6割以上が悪化を認めたが，逆に2割以下で改善も認めた。このように少数ではあるが，仰臥位にて逆に鼻腔通気度が改善する例もみられ，これらのメカニズムの解明は今後の課題といえよう。今回，私たちはその問題に取り組み，通常鼻閉を感じる患者と鼻閉を感じない患者にて鼻腔の通気性がどのように変化するか調べてみた。これらについて今回，若干の文献的考察も加えて発表してゆく。

略歴
木村文美（藤田医科大学ばんたね病院 耳鼻咽喉科・睡眠呼吸学 助教）
平成28年3月　藤田保健衛生大学（現 藤田医科大学）卒業
平成28年4月　藤田保健衛生大学坂文種報徳會病院（現 藤田医科大学ばんたね病院）研修医
平成30年4月　藤田保健衛生大学坂文種報徳會病院 耳鼻咽喉科学Ⅱ 助手
令和2年4月　藤田医科大学ばんたね病院 耳鼻咽喉科・睡眠呼吸学 助教

ランチョンセミナー5

LS5-1　StealthStation™ ENTを用いた前頭洞排泄路解剖の教育

尹　泰貴
関西医科大学　耳鼻咽喉科・頭頸部外科

慢性副鼻腔炎などの鼻副鼻腔疾患に対する手術加療として，多くの症例で内視鏡下鼻副鼻腔手術（Endoscopic sinus surgery: ESS ）が選択されるようになっている。ESSの利点として，術野に近接し拡大明視下に置くことが挙げられる。しかし，狭い鼻内での手術操作が必要となるだけではなく，副鼻腔を構成する篩骨洞や前頭洞，各副鼻腔の排泄路，鼻内の血管の走行などは発育状態によりバリエーションが多く，個人差が著しいため，十分に解剖を把握しないとESSを安全確実に施行することが困難となる。そのために，術前に種々の画像所見をもちいた解剖の理解が最も重要であると考えられる。近年，詳細なmulti planar reconstruction（MPR）画像を，冠状断・水平断・矢状断の3方向画像を用い再構築することが平易にできるようになり，精密にCT画像上で構造物を確認できるようになってきている。これらのCT画像を用いて解剖を詳細に把握し，術前プランニングや手術シミュレーションを行うことが安全に手術を成功させる鍵である。

しかし，前頭洞排泄路を形作る前頭陥凹の蜂巣などは個人差が大きいため，特に理解が難しい。そのため，P.J.Wormaldらは篩骨蜂巣や鼻堤蜂巣を系統立てて分類する方法を，Building Block conceptとして提唱している。

StealthStation™ ENTには，そのソフトウェア上で画像プランニング機能が実装されている。これは，3方向CT画像の任意の部位をマーキングすることにより，画像上でハイライト化させる機能である。これにより，Building Block conceptを用い前頭洞排泄路周囲の蜂巣をCT画像上で明視化させ，術前に手術プランニングをすることが可能となっている。術中のナビゲーション画面上でも，排泄路周囲の解剖を確認することが可能であり，経験の少ない術者でも安全にESSを施行できると考えられる。

このセミナーでは，実際にどのようにプランニングをおこなっているのか？さらには，術中にどのように使用し，若手医師を教育しているのかを，実症例を供覧しながら解説する。

略歴
2008年　香川大学医学部　卒業
2010年　関西医科大学　耳鼻咽喉科・頭頸部外科　病院助教
2012年　医仁会　武田総合病院　耳鼻咽喉科　医員
2017年　同　医長
2019年　関西医科大学　耳鼻咽喉科・頭頸部外科　助教
2020年　同　教育医長

LS5-2　ナビゲーション術前マッピング機能を用いた構造物の標識化

武田　鉄平
東京慈恵会医科大学　耳鼻咽喉科学教室

手術ナビゲーションシステムの研究は1980年代に脳神経外科の分野に始まり，1990年代には耳鼻咽喉科学領域に適応された。現在では，鼻副鼻腔手術に対するナビゲーションシステムの利用は多くの施設や症例において用いられている。ナビゲーションシステムは，位置計測装置を用いて手術器具の位置を測定し,計測した手術器具の位置が術前に撮影したCT画像やMRI画像のどの位置に対応するか計測して，画像上に手術器具の位置を表示する。それによって術者は，手術中に手術解剖を理解しながら安全に手術を行うことができる。

ナビゲーションシステムを利用することの利点は，当然のことながら，ナビゲーションという強力な第3者の意見を術中に聞けることで，術者にとって「最も信頼のできる助言」のもと安全に手術を遂行できることである。対して欠点は，術前にレジストレーションと呼ばれる位置測定装置の座標と，CTやMRI画像などの画像の座標の位置をあわせる必要があり，手術時間に位置合わせの時間が追加される点と，術前に撮影した際の画像と手術体位の違いによって，位置合わせに多少の測定誤差がある点である。そのため，術者は利点と欠点を天秤にかけ，手術症例に使用するかしないか判断する必要がある。

発表者の個人の意見となるが，ナビゲーションシステムを利用する場合としては，術者にとって初めて，或いはまだ慣れていない手術アプローチになる場合は，是非利用するべきであると考える。例えばESSにおいて初めて副鼻腔を開放する場合や，ESSは慣れてきて安定して遂行できるようになった場合に，EMMMMやDraf手術などの拡大手術を初めて行うような場合など，慣れていない手術視野になることが予想される場合は，ナビゲーションシステムは非常に有能な助言者として働いてくれる。

本発表では，ESSで比較的序盤に術者の障害となると予想される前篩骨動脈の走行や，アドバンスとして鼻腔腫瘍，鼻腔癌などの切除範囲の決定など，Medtronic社のナビゲーションシステムである，StealthStation™ ENTの術前画像マッピング/プランニング機能を用いた構造物の標識化と当院での使用方法について，時間が許す限り報告したい。

略歴
武田 鉄平　東京慈恵会医科大学　耳鼻咽喉・頭頸部外科　助教
平成25年　東京慈恵会医科大学卒業
　　同大学附属病院臨床研修
平成27年　同大学耳鼻咽喉科入局
　　東邦大学医療センター大森病院 耳鼻咽喉科
平成31年　東京慈恵会医科大学附属病院　耳鼻咽喉・頭頸部外科 助教

ランチョンセミナー5

LS5-3　SS ENTを用いた再手術・腫瘍症例におけるプランニング

井之口　豪
神戸大学大学院医学研究科　耳鼻咽喉科頭頸部外科

内視鏡下鼻副鼻腔手術におけるImage-guided surgery（ナビゲーション）の代表的な適応は，前回手術や外傷などにより正常解剖が失われている症例，頭蓋底や眼窩，視神経などの重要臓器に近接した領域を操作する手術，鼻副鼻腔腫瘍手術の3つである。AAO-HNSでのImage–guided surgeryのガイドラインではさらにExtensive nasal polyp，前頭洞・後部篩骨洞・蝶形骨洞の操作を要する場合，頭蓋底の骨欠損や髄液漏の場合を含めている。再手術例で中鼻甲介などの指標となる構造が切除されていたり，隔壁の骨が肥厚や頭蓋底や眼窩の骨欠損を伴っていたりする場合，安全かつ確実な手術にはナビゲーションが必須である。

鼻内内視鏡手術におけるナビゲーションは，技術の発達とともに，短いレジストレーション時間，容易なセッティング，精度の向上が得られるようになった。従来は解剖学的構造の確認と危険部位の把握がナビゲーションを使用する主目的であったが，STEALTH STATION ENTなどの最新機種では3Dモデルにおいて腫瘍や副鼻腔，危険部位を色付けして表示するという，アプローチ法のプランニングと検証が行える機能が追加されるようになってきた。今回はこのプランニング機能の有用性について，具体的な使用例についてご紹介させて頂きたい。

1例目は副鼻腔根本術術後に多発する副鼻腔嚢胞の症例である。近年は術後性嚢胞の症例数自体ははやや減少傾向にあるように思われるが，小さい嚢胞が多発している場合や前回手術で骨壁の肥厚が著しい場合などは，ナビゲーションの適応である。今回は事前に眼窩や頭蓋底などの危険部位をマーキングし，嚢胞をすべて開放できるように色付けをして事前プランニングを行った。2例目は後部篩骨洞から蝶形骨洞に存在する内反性乳頭腫の症例である。乳頭腫の基部はCTで骨肥厚像として認められることが多いが，本症例では腫瘍の本体と基部に色付けを行って，手術アプローチについて検討した。時間が許せば他にも参考になる事例をご紹介したい。

略歴
井之口　豪（神戸大学　耳鼻咽喉科頭頸部外科　准教授）

平成15年03月	神戸大学　医学部医学科　卒業
平成15年04月	神戸大学医学部附属病院
平成16年06月	国立病院機構　姫路医療センター
平成18年04月	西脇市立西脇病院
平成19年04月	神戸大学大学院医学研究科大学院
平成20年09月	社会福祉法人　三井記念病院
平成22年01月	神戸市地域医療振興財団　西神戸医療センター
平成25年04月	神戸大学大学院医学研究科　神経発生学　助教
平成28年04月	神戸大学大学院医学研究科　耳鼻咽喉科頭頸部外科　助教
平成29年04月	神戸大学医学部附属病院　耳鼻咽喉・頭頸部外科　講師
令和02年01月	神戸大学大学院医学研究科　耳鼻咽喉科頭頸部外科　准教授

イブニングセミナー

ES-1　アレルギー性鼻炎に対する薬物療法のアップデート

米倉　修二
千葉大学　耳鼻咽喉・頭頸部外科

アレルギー性鼻炎の治療は，抗原回避にはじまり，薬物療法，免疫療法，手術に大別される。実際の臨床では抗ヒスタミン薬を中心とした対症療法を行う機会が多い。理想的な抗ヒスタミン薬の条件としては，①速効性があり，効果が持続する，②副作用（眠気，作業効率の低下など）が少ない，③長期投与ができる（安全性），④投与回数が1日1～2回でアドヒアランスが良いなどが挙げられる。加えて，長期間の使用の際には費用便益も考慮する必要がある。以前から抗ヒスタミン薬はくしゃみ・鼻漏に比較して，鼻閉への効果が弱いとされていたが，鼻閉にも一定の効果が認められる薬剤も販売されている。

最近の第2世代抗ヒスタミン薬はこれらの条件を満たしているものが多いが，必ずしもすべての患者に奏効するわけではなく，薬の効き方や副作用の出現には個人差がある。また，効果が不十分であれば，鼻噴霧用ステロイド薬などを加えた併用療法も本邦のガイドラインでは推奨されている。本セミナーでは，世界的なアレルギー性鼻炎のガイドラインと位置付けられているARIA（Allergic Rhinitis and Its Impact on Asthma）の治療コンセプトや，小児，高齢者，妊婦・授乳婦など使用できる薬剤が制限されている症例に対する対応なども含めて最近の薬物治療の知見をアップデートしたい。

略歴
米倉 修二（千葉大学・准教授）
2000年3月　熊本大学医学部卒業
2001年4月　千葉大学医学部附属病院 耳鼻咽喉・頭頸部外科入局
2010年3月　千葉大学医学薬学府 博士課程（先進医療科学専攻 耳鼻咽喉科学）修了
2010年4月　千葉大学医学部附属病院　助教（耳鼻咽喉・頭頸部外科）
2018年4月　同，講師
2020年4月　同，准教授
現在に至る。アレルギー外来，アレルギー臨床試験の主任。

ES-2　疫学調査を実臨床に活かす取り組み～アレルギー性鼻炎のトータルケアを目指して～

坂下　雅文
福井大学　耳鼻咽喉科・頭頸部外科

アレルギー性鼻炎はⅠ型のアレルギー疾患であり，その他のアトピー疾患と共に現代では増加している疾患の一つである。しかし，アレルギーマーチの中で自然治癒を見込める小児気管支喘息やアトピー性皮膚炎と違い，アレルギー性鼻炎，特にスギ花粉症は自然治癒が困難と考えられる。2019年に行われた鼻アレルギーの全国疫学調査2019（1998年，2008年との比較）：速報―耳鼻咽喉科医およびその家族を対象として―（松原ら 日耳鼻123:485-490,2020）では，およそ2人に1人の国民が何らかのアレルギー性鼻炎に罹患していることが示唆された。

特にスギ花粉症では，過去3回の調査ごとに10％以上の増加があり，10才から60才までの年代において50％に近い有病率があった。有病率の増加は5-9才の学童時期から急増を示しており，低年齢化が進んでいる。福井大学では，COVID-19によるユニバーサルマスクによりスギ花粉症の新規発症の予防効果の実証を目的とした調査を行っている。福井県内4万人の全小学生を対象とした調査では，コロナ禍以前の新規発症率と比べて2021年には半分以下に減少していた。この実証データから得られた知見を社会に実装することを試みており，スギ花粉症の一次予防に向けた取り組みを紹介したい。

アレルギー性鼻炎の治療法には薬物療法が中心となる。成人のコホート調査では，10年間に自然寛解したスギ花粉症の割合は13％であり，9割近くの人は症状を持ち越すという実態がある。スギ花粉症患者は長年にわたり毎年薬物治療をすることも多い。患者も医師も共に望むのは，十分な効果があり，副作用が少ない薬剤選択であり，それらの期待に応えることがより良い日常臨床につながる。ガイドラインや疫学調査結果を参考にして，日常臨床での処方とコミュニケーションについて提案させていただきたい。

略歴
坂下 雅文（福井大学耳鼻咽喉科・講師）

平成13年3月	福井医科大学医学部医学科卒業
平成13年4月	同耳鼻咽喉科教室に入局
平成16年4月	公立丹南病院耳鼻咽喉科医長として勤務
平成18年4月	福井大学大学院医学系研究科博士課程入学 理化学研究所横浜研究所 呼吸器・アレルギー疾患研究チーム， 玉利真由美チームリーダーの下で国内留学
平成22年4月	福井大学医学部耳鼻咽喉科・頭頸部外科学助教
平成22年10月	学位取得
平成25年2月	米国シカゴ，ノースウェスタン大学，アレルギー・免疫学，ロバート・シュライマー博士の下にVisiting Scholarとして留学
平成27年5月	帰国
平成30年4月	福井大学医学研究支援センター講師，耳鼻咽喉科併任

International session 1

IS1-1 Changes in cognitive and anxiety-like behaviors induced by two separate ways of olfactory deprivation in mice

Xirun Zhao, MA.Sc
Dept Physiol, Kanazawa Medical University, Japan

Introduction: A close link is proposed between smell impairment and Alzheimer's disease (AD) pathogenesis, pointing to the possibility that damaged olfaction may lead to cognitive deterioration. As a step to evaluate this possibility in rodent models, we used behavioral test battery to investigate whether cognitive and anxiety-like behaviors are altered in mice deprived of olfaction. Affective behavior was tested because cognitive deterioration, the canonical symptom of AD, is often accompanied by emotional symptoms called the behavioral and psychological symptoms of dementia (BPSD).

Method: For olfactory deprivation, bulbectomy or methimazole-induced epithelial degeneration was used. Then, mice were subjected to behavioral test battery.

Results: After olfactory deprivation, anxiety-like behavior emerged, with severer manifestation in bulbectomized than methimazole-treated mice. Avoidance behavior from 2MT, a synthesized derivative of a fox urine component, was suppressed by bulbectomy but exaggerated by methimazole treatment, which suggests that these two procedures differentially impact on olfactory information processing as is implied from the markedly different modes of anatomical damage after these two treatments. Novel object recognition test revealed that cognitive performance was not impaired by either treatment. However, Morris water maze (MWM) test, in which cognition was assessed in a wet, stressful environment, showed that both deprivation procedures worsened cognitive performance.

Conclusion: We conclude that the suppressing influence on MWM performance by olfactory deprivation may be related to an elevated vulnerability to stressful environment, drawing the inference that emotional effects of smell impairment might play an important part in the proposed, smell-linked cognitive impairment in AD.

Curriculum Vitae
Name: Xirun Zhao, **MA.Sc**

2020.04 to present	Kanazawa Medical University PhD candidate, Neurophysiology
2017.01-2020.01	Shenyang Mental Health Center, Researcher
2013.09-2016.07	Dalian Medical University Master Course, Pharmacology
2007.10-2012.07	Dalian Medical University, China Bachelor Course, Clinical Pharmacy

IS1-2 Olfactory-related networks of patients with congenital anosmia can be elicited by sniffing

Yun-Ting Chao, MD
Taipei Veterans General Hospital, Taiwan

Introduction: Sniffing, as a natural mean to efficiently sample odorants, has been shown to activate the olfactory cortex, even when sniffing odorless air. Some patients with hyposmia/anosmia regain their olfaction by sniffing odors regularly as an olfactory training, in which the role of sniffing still unsettled. Therefore, this study aimed to profoundly investigate how the brain network changes in response to sniffing, especially for patients with olfactory loss. We chose to recruit congenital anosmia (CA) patients to highlight the difference in brain network as compared to normal subjects (NS).

Method: We recruited 9 patients in CA group and age- and sex- matched 15 volunteers in NS group (29.9 ±6.2 years old). Functional MRI with block-designed sniffing paradigm were undertaken. In brief, the participants followed the visual cues to sniff in sniffing blocks (ON) and to breath smoothly in breathing blocks (OFF). Each block lasted for 32 seconds, and totally ten blocks made one session. The head motion was well controlled by pre-scanning instruction and training for the participants. Chest wall expansion was monitored to make sure the differentiations between both blocks. The functional and structural data were subjected to preprocessing, first level within-subject analysis (ON-OFF), and second level group comparison. We also conducted independent component analysis (ICA) to identify sniffing induced networks. The number of independent components (IC) was estimated by minimum description length criterion. The ICs were identified by the temporal relevance to the sniffing paradigm and the spatial distribution of activation areas. Two-sample t-test was employed for between-group analyses. Significance was set at the uncorrected voxel level $p < 0.001$ followed by FWE-corrected cluster level $p < 0.05$.

Results: Upon group level analysis, CA group shared a spatially similar pattern but less intensive activation than NS, although the between-group contrast displayed no significant voxel surviving. In group ICA, it yielded 34 ICs. By sorting with the temporal relevance to sniffing task, we can further identify primary/secondary olfactory network, olfactomotor, somatosensory and integrative networks. After between-group analysis of the ICs, we did not find any evidence of compensatory network activation in CA. On the contrary, the NS presented a more intensive activation in the integrative network and in another temporally irrelevant somatosensory network. This finding reflected that NS may take advantage of an integrative network activated by sniffing, during which the central processing of olfaction was enhanced.

Conclusion: The current study highlighted the pertinent role of signal integration and network cross-talk in sniffing. It may also imply that through the stimulation of the odors and the repeating acts of sniffing, olfactory training can improve or rebuild olfactory integrative network and ultimately achieve restoration of olfactory functionality.

Curriculum Vitae
Name: Yun-Ting Chao, MD
◆Clinical physician, Division of Rhinology, Department of Otorhino-laryngology- Head and Neck Surgery, Taipei Veterans General Hospital, Taiwan
◆PhD candidate in Institute of Brain Science, National Yang-Ming University, Taiwan
◆Visiting researcher, Smell and Taste Center, TU Dresden, Germany

IS1-3 Dramatic olfactory improvement after sinus surgery in a case of CRS with Parkinsonism

Presenter: Ching-Hung Hsieh, MD; goofy.ent.2019@gmail.com
Supervisor: Ping-Hung Shen, M.D; allentube211@gmail.com
Department of Otolaryngology, Kuang Tien General Hospital, Taiwan

This is a 65 year-old female who had olfactory disorder for more than 20 years. In addition, she had Parkinson's disease for 15 years, which is known to lead to olfactory disorder. At the clinic, sinus endoscopy revealed that she had bilateral low grade nasal polyposis in anterior ethmoid sinus and olfactory cleft, Lund Mackay score is 4. The tentative diagnosis is a special type of CRSwNP: central compartment atopic disease (CCAD). In respect to olfactory function, she scored 15 out 48 in Taiwan olfactory test (TIBSIT), categorized as severe hyposmia. She tried a one-month course of ICS and oral corticosteroid treatment, but received limited improvement. Researches showed that patients of Parkinson's disease had progressive decline of olfactory function in pre-clinical phase, and this patient had mild degree of nasal polyposis; hence, we speculated that olfactory function improvement after sinus surgery would be limited. Despite that, she was willingful for bilateral functional endoscopic sinus surgery. Remarkably, her TIBSIT score increased from 15 to 31 in just two weeks after surgery. Due to an unexpected olfactory outcome, this case is proposed for further discussion.

Curriculum Vitae
Name: Ching-Hung Hsieh , MD
Current position:
.Residential physician, Department of Otolaryngology, Kuang Tien General Hospital, Taiwan, 2018- present
.PGY residential physician, National Taiwan University Hospital, 2017-2018
Education: National Taiwan University, Bachelor degree in Mathematics and Medicine, class of 2017

IS1-4 IL-4 decreases multiciliated cell numbers via the loss of deuterosomal cells in human nasal epithelium

Hyung-Ju Cho, MD
Department of Otorhinolaryngology, Yonsei university college of medicine, Seoul, Korea

Introduction: Allergic inflammation affects the epithelial cell populations resulting in goblet cell hyperplasia and decreased ciliated cells. Recent advances in single-cell RNA sequencing (scRNAseq) have enabled the identification of new cell subtypes and genomic features of single cells. In this study, we aimed to investigate the effect of allergic inflammation in nasal epithelial cell transcriptomes at the single-cell level.

Method: We performed scRNAseq in cultured primary human nasal epithelial (HNE) cells and in vivo nasal epithelium. The transcriptomic features and epithelial cell subtypes were determined under IL-4 stimulation, and cell-specific marker genes and proteins were identified.

Results: We confirmed that cultured HNE cells were similar to in vivo epithelial cells through scRNAseq. Cell-specific marker genes were utilized to cluster the cell subtypes, and FOXJ1+-ciliated cells were sub-classified into multiciliated and deuterosomal cells. PLK4 and CDC20B were specific for deuterosomal cells, and SNTN, CPASL, and GSTA2 were specific for multiciliated cells. IL-4 altered the proportions of cell subtypes, resulting in a decrease of multiciliated cells and loss of deuterosomal cells. The trajectory analysis revealed deuterosomal cells as precursor cells of multiciliated cells.

Conclusion: The effects of IL-4 appear to be mediated through the loss of the deuterosomal population, resulting in the reduction of multiciliated cells. This study also newly suggests cell-specific markers that might be pivotal for investigating respiratory inflammatory diseases.

Curriculum Vitae

Name: Hyung-Ju Cho, MD, PhD

Education

1. Hallym University School of Medicine, Korea, 1992-1998, B.Sc.
2. Hallym University School of Medicine, Korea, 2000-2002, M.Sc.
3. Hallym University School of Medicine, Korea, 2006-2008, Ph.D.

Postgraduate Training

1. Yonsei University College of Medicine, Korea, 2006-2008, Rhinology clinical fellow
2. Stanford University, Psychology department, CFRL, USA, 2008-2012, Postdoctoral fellow
3. Stanford University Hospital, Sleep and Sinus Center, 2011-2012, Visiting scholar

Positions Held & Faculty Appointment

1. Mar 2021-present Professor, Department of Otorhinolaryngology, Yonsei University, Seoul, Korea
2. Mar 2017-Feb 2021 Associate professor, Department of Otorhinolaryngology, Yonsei University, Seoul, Korea
3. Mar 2014-Feb 2017 Clinical Associate professor, Department of Otorhinolaryngology, Yonsei University, Seoul, Korea
4. Mar 2012-Feb 2014 Clinical Assistant professor, Department of Otorhinolaryngology, Yonsei University, Seoul, Korea

Licensure and Certification

Korean Board of Medical Doctor

Memberships

1. Head of Rhinology division of Scientific committee of the Korean Society of Otorhinolaryngology-Head and Neck Surgery
2. Director of Scientific committee of the Korean Rhinologic Society
3. Director of Education committee of the Korean Society of Sleep and Breathing

IS1-5 An evolving trend in rhinosinusitis in hematologic patients receiving hematopoietic stem cell transplant: a ten-year cohort study

Yen-Hui Lee, MD
National Taiwan University Hospital, Taipei, Taiwan

Introduction: Rhinosinusitis is a crucial issue in treating hematologic patients receiving hematopoietic stem cell transplantation (HSCT). However, there is currently no consensus on the management for rhinosinusitis in patients receiving HSCT. Therefore, we reviewed these cases and their outcomes in search of the guidance of management.

Method: The nested case-control study included hematologic patients receiving HSCT and diagnosed with rhinosinusitis across a ten-year period (from April 2011 to April 2021). We collected detailed data on demographics, smoking status, hematological diseases, and features of rhinosinusitis for descriptive analysis. Additionally, we investigated the association with control of rhinosinusitis and overall survival using logistic regression and Cox regression, respectively.

Results: There was a total of 1553 patients receiving HSCT in this cohort study, and 81 of them diagnosed as rhinosinusitis. Fifty-eight of them patients were included in this study and another 116 HSCT patients without rhinosinusitis were selected as controls. We found that allergy and reduced-intensity conditioning therapy were risk factors for higher risk of post-transplant RS but not pre-transplant RS, while smoking for both pre- and post-transplant RS. The multivariable logistic analysis indicated that endoscopic sinus surgery was an independent prognostic factor for better control of rhinosinusitis. The survival was exclusively associated with hematologic related factors, including autologous HSCT, myeloablative conditioning and remission.

Conclusion: The epidemiology of rhinosinusitis among hematologic patients receiving HSCT evolved spatially and temporally and thus the management could be accordingly tailored. Sinonasal evaluations should target the high-risk group and endoscopic sinus surgery is an effective way for the management of rhinosinusitis in HSCT patients. Nevertheless, treating rhinosinusitis in HSCT patients may not contribute to improvement in overall survival or rate of sepsis.

Curriculum Vitae
Name: Yen-Hui Lee, MD
Education:
M.D., School of Medicine, National Taiwan University, 2017, Taipei, Taiwan
Work Experience:
Residency, Otolaryngology, National Taiwan University, Taipei, Taiwan, Aug. 2017-Present

IS1-6 Microbiota dysbiosis in secondary chronic rhinosinusitis

○Yen-Ting Lu, MD. PhD.[1,2,3,4], Chung-Han Hsin, MD. PhD[2,3,4]
[1]Department of Otolaryngology, St. Martin De Porres Hospital, Chiayi, Taiwan
[2]Department of Otolaryngology, Chung Shan Medical University Hospital, Taichung, Taiwan
[3]Institute of Medicine, Chung Shan Medical University, Taichung, Taiwan
[4]School of Medicine, Chung Shan Medical University, Taichung, Taiwan

Introduction: Chronic rhinosinusitis (CRS) is a multifactorial upper airway disease. Environmental and host factors both play a key role in rhinosinusitis development. The local microbiome is one of the critical environmental factors. However, the role of bacterial microbiota in various phenotypes of CRS is still not thoroughly understood.

CRS was classified as primary and secondary subtypes in EPOS 2020 (European Position Paper on Rhinosinusitis and Nasal Polyp 2020). Secondary CRS such as odontogenic rhinosinusitis and fungal rhinosinusitis were highly influenced by local pathology and with possible deep connection with local microbiome. However, secondary CRS was less discussed comparing with primary CRS. Therefore, we conducted next generation sequencing (NGS) methods to determine differences in microbiome between secondary CRS (fungal rhinosinusitis and odontogenic rhinosinusitis) and control group as well as the interplay between the involved bacteria have not been explored.

Methods: Endoscope-guided swabs were used to collect samples from the lesion site of consecutive CRS patients. DNA was extracted as well as investigated through 16S rRNA amplification. Secondary CRS was classified according to EPOS 2020 guidance. Odontogenic and fungal rhinosinusitis were subdivided from secondary CRS on the basis of their unique clinical, image and pathologic characters.

Results: Bacterial community dysbiosis was more apparent in fungal rhinosinusitis samples comparing with non-fungal rhinosinusitis. Shannon diversity was significantly lower in those from fungal rhinosinusitis group (p = 0.029). Fungal rhinosinusitis samples also exhibited a distinct distribution of taxon relative abundance, which involved not only the absence of rhinosinusitis-associated commensal *Corynebacterium* and *Fusobacterium* but also a significant increase in *Haemophilus* prevalence and abundance. On the other hand, significant differences were also revealed by the Shannon diversity index (p = 0.0003) between odontogenic and non-odontogenic rhinosinusitis groups. Anaerobic bacteria such as *Porphyromonas, Fusobacterium,* and *Prevotella* were significantly dominant in the odontogenic rhinosinusitis group.

Conclusion: Our findings demonstrate that microbiota dysbiosis revealed in secondary CRS such as odontogenic and fungal rhinosinusitis and the interplay between specific bacteria may a major cause of this subtype of rhinosinusitis.

Curriculum Vitae
Name: Yen-Ting, Lu, MD, PhD
Present Position:
・Chief, Department of Otolaryngology-Head and Neck Surgery, St. Martin De Porres Hospital, Taiwan
・Attending Physician, Department of Otolaryngology-Head and Neck Surgery, Chung-Shan Medical University Hospital, Taiwan
Academic Appointments:
・Lecturer, Chung-Jen Junior College of Nursing, Health Sciences and Management, Taiwan (2015-2017)
・Assistant Professor, Chung-Shan Medical University, Taiwan (2022-)
Hospital Affiliations
・Attending Physician, Taipei Veterans General Hospital, Taiwan (2014)
・Visiting Scholar, Department of Otolaryngology, Stanford University Hospital, USA (2015)
・Attending Physician, Chung-Shan Medical University Hospital (2015-present)
・Attending Physician, St. Martin De Porres Hospital(2015-present)
Education:
・College of Medicine, Kaohsiung Medical University (M.D.) (2001-2008)
・Institute of Medicine, Chung-Shan Medical University (PhD.) (2018- 2021)
Professional Education:
・Residency: Department of Otolaryngology, Head and Neck Surgery, Taipei Veterans General Hospital (2009-2013)
・Chief Residency & Fellowship: Department of Otolaryngology, Head and Neck Surgery, Taipei Veterans General Hospital (2013-2014)

IS1-7 Airway Medicine & biologics for global airway disease

Mikiya Asako, MD, PhD
Kansai Medical University Medical Center, Japan

Eosinophilic chronic rhinosinusitis (ECRS) is a serious, chronic inflammatory disease that predominantly displays a type 2 inflammatory signature. AR/CRS and asthma, COPD and bronchiectasis are frequent comorbidities, as up to 67% of patients with ECRS have comorbid asthma. Global airway disease is the new concepts of total care for both airway, advocated in EPOS2020. ECRS with BA is definitely the systemic disease of airway, although the patients are treated separately with ENT doctor and respiratory medicine doctor.

As a rational therapeutic strategy, we focused on the ICS exhalation through the nose (ETN) treatment for asthmatics with ECRS. We have been treated the patients with ECRS have comorbid asthma, with ENT & Internal Medicine doctor in the same room of our clinic. Airway medicine is the concepts for the total airway treatment with ICS ETN combined with full-house ESS. The endpoints for the surgical therapy is to make a drug delivery root for sinuses and the reduction of the inflammatory mucosa and eosinophilic muchin to control the airway inflammation. Although airway medicine is reasonable and the half recurrence rate compared to JESREC study, the additional therapy is required for severe cases. Biologics, including anti IgE, anti IL-5, anti IL-5Ra, and anti IL-4Ra have strong efficacy to control of type2 airway inflammation.

Here, we present our strategy for type2 upper and lower airway inflammation based on the concepts of airway medicine in this presentation.

Curriculum Vitae
Mikiya Asako, MD,PhD
2014-Kansai Medical University Hospital Department of Otolaryngology, head& neck surgery, Associate professor
2016-Kansai Medical University Medical Center Department of Otolaryngology, head& neck surgery, head of department; professor
2017-Kansai Medical University Medical Center, Chief of Allergy Center

International session 2

IS2-1 Multi-instance learning for eosinophil quantification of sinonasal histopathology images

○Yi-Tsen Lin[1], Ming-Sui Lee[2], Te-Huei Yeh[1]
[1]Department of Otolaryngology, National Taiwan University Hospital, Taipei, Taiwan
[2]Department of Computer Science and Information Engineering, National Taiwan University, Taiwan

Introduction: Chronic rhinosinusitis (CRS) is a heterogeneous disease and defining eosinophilic or non-eosinophilic subtype is critical to understand the pathophysiological mechanism and poses a great impact on treatment decision makings and prognosis prediction. A microscopic study of the number of eosinophils distributing in the sinonasal tissue relies on manual counting and is time-consuming, labor-intensive, and subjective. Therefore, we aim to develop an autonomic system for esosinophil quantification of sinonasal histopathology images via deep learning approach.

Method: Retrospective pathologic images of sinonasal tissues from subjects of bilateral CRS were obtained, and the number of eosinophils was counted and labeled by medical researchers. These images were thereafter randomly divided into 2 groups: the training data set and the validation data set. Candidate images were selected from each whole slide after filtering the noise area and background. Each candidate image was divided into patch images, and these patch images were appraised by criterion of intensity and colors. Through multi-instance learning, the training data was processed for model construction, and then the model was verified by test data.

Results: Twenty patients of bilateral CRS undergoing endoscopic sinus surgery were recruited, and their pathological images were retrieved to a total of 43 whole slide images. These images were processed, and there were 15153 training patches and 1894 validation patches. The validation performance was 86.99% in the mean of baseline and 88.84% by method of confusion. We compared the experimental results and pathologic reports, and the testing performance was 90.90% for the diagnosis of tissue eosinophilia and 91.67% for that of non-eosinophilia.

Conclusion: A computer-aided eosinophil quantification of the sinonasal histopathology images was established. This autonomic quantification system can aid in determining the immunotypes of CRS and making treatment strategies for CRS.

Curriculum Vitae
Name : Yi-Tsen Lin, MD, PhD
Rhinologist and Assistant Professor
Department of Otolaryngology, National Taiwan University Hospital, Taipei, Taiwan

IS2-2 Vertebral artery stenosis predicts cerebrovascular diseases following radiotherapy for nasopharyngeal carcinoma

○Chien-Fu Yeh, MD, PhD, Yu-Ching Chin, MD, Wei Hung, MD, Pin-I Huang, MD, Ming-Ying Lan, MD, PhD
Department of Otorhinolaryngology-Head and Neck Surgery, Taipei Veterans General Hospital, Taiwan

Introduction: Radiotherapy for nasopharyngeal carcinoma (NPC) may induce cerebrovascular diseases including ischemic stroke and transient ischemic attack (TIA), which can cause severe disability. However, information on the incidence and predictors of cerebrovascular diseases is scarce. This study aimed to estimate the incidence of cerebrovascular diseases following NPC, and attempts to ascertain the predictors of cerebrovascular diseases to facilitate early prevention.

Method: We performed a retrospective cohort study on 655 NPC patients who received radiotherapy between 2006 and 2018 in a medical center. This study analyzed the incidence, clinical and imaging presentation of patients with cerebrovascular diseases. Cox proportional hazard model was used to identify risk factors associated with cerebrovascular diseases following radiotherapy.

Results: There were 14 patients who developed an ischemic stroke, and 3 patients developed a TIA after a mean follow-up of 5.8 years. Most ischemic events were from large-artery atherosclerosis (76.5%), and the most common symptom of ischemic stroke was unilateral limb weakness (57.1%). The cumulative incidence of ischemic stroke or TIA 15 years after radiotherapy was 9.1% (95% confidence interval [CI]=4.7-17.2%). Multivariate Cox regression identified vertebral artery stenosis (HR: 18.341; 95% CI=3.907-86.100; P<0.001), atrial fibrillation (HR: 13.314; 95% CI=1.306-135.764; P=0.029), and hypertension (HR: 7.511; 95% CI=1.472-38.320; P=0.015) as independent predictors of ischemic stroke or TIA.

Conclusion: Our study found that NPC patients with vertebral artery stenosis, atrial fibrillation, or hypertension carry a higher risk for ischemic stroke or TIA. Regular assessment of vertebral artery after radiotherapy was suggested.

Curriculum Vitae
Name: Chien-Fu Yeh, MD, PhD
Attending physician, Department of Otorhinolaryngology-Head and Neck Surgery, Taipei Veterans General Hospital, Taiwan
Assistant professor, School of Medicine, National Yang Ming Chiao Tung University, Taiwan

IS2-3 Distinct gene set enrichment profiles in eosinophilic and non-eosinophilic chronic rhinosinusitis with nasal polyps.

Takashi Ishino, MD, PhD
Department of Otorhinolaryngology Head and Neck Surgery Hiroshima University Hospital, Japan

Introduction: Chronic rhinosinusitis with nasal polyps (CRSwNP) can be classified as eosinophilic CRS (ECRS) and nonECRS according to the Japanese Epidemiological Survey of Refractory Eosinophilic Chronic Rhinosinusitis (JESREC) criteria. This study performed a detailed transcriptomic analysis in CRSwNP classified as ECRS, nonECRS, and a group of ECRS with comorbid aspirin intolerant asthma (Asp).

Method: Gene expression profiles of nasal polyps; ECRS (N=9), nonECRS (N=8), and Asp (N=3), and the uncinate process; control (Ctrl) (N=6), were generated by bulk RNA barcoding and sequencing (BRB-seq). A differentially expressed genes (DEGs) analysis was performed using DESeq2 software in iDEP. Phenotype-specific pathways of expressed genes were identified with A Kyoto Encyclopedia of Genes and Genomes (KEGG) pathway analysis using the Database for Annotation, Visualization, and Integrated Discovery (DAVID).

Results: A total of 3004 genes were identified by DEGs analysis to be associated with ECRS vs Ctrl (ECRS-Ctrl), nonECRS vs Ctrl (nonECRS-Ctrl), and Asp vs control (Asp-Ctrl), but no DEGs were identified with ECRS vs nonECRS (ECRS-nonECRS). Hierarchical cluster analysis of the DEGs revealed no distinct segregation among the three CRSwNP groups. Separation into two clusters using hierarchical cluster analysis with all CRSwNP revealed that these two clusters can be classified as clusters with severe or mild type 2 inflammation, regardless of ECRS, nonECRS, and Asp.

Conclusion: All nasal polyps may have a common pathological background as an endotype with severe or mild type 2 inflammation, regardless of the phenotype of ECRS, nonECRS, and Asp.

Curriculum Vitae
Name: Takashi Ishino, MD,PhD
lecturer, Department of Otorhinolaryngology Head and Neck Surgery Hiroshima University Hospital, Hiroshima
Medical Specialist:
Board Certified Allergist (by Japan Audiological Society)
Board Certified Otolaryngologist (by The Oto-Rhino-Laryngological Society of Japan)
Board Certified Medical Geneticist (by The Japan Society of Human Genetics)
Board Certified Broncho-Esophagologist (by Japan Broncho-Esophagological Society)

International session 2

IS2-4 Expression and localization of the bitter taste receptor in patients with chronic rhinosinusitis.

Kota Takemoto, MD
Otorhinolaryngology, Head and Neck Surgery, Graduate School of Biomedical Sciences, Hiroshima University, Kasumi 1-2-3, Minami-ku, Hiroshima 734-8551, Japan

Introduction: Taste receptors are present not only in the tongue but also in the nose. Especially, the bitter taste receptor (T2R) and the sweet taste receptor (T1R) play roles in innate immunity of the upper respiratory tract. There are 25 subtypes of T2Rs. Gram-negative bacteria activate T2R38 in sinonasal ciliated cells, initiating calcium (Ca2+) signals that activate constitutive nitric oxide synthase (NOS)-dependent nitric oxide (NO) production. NO increases ciliary beating and mucociliary transport and diffuses directly into the airway surface liquid layers, where it directly permeabilizes and kills bacteria (Cohen NA. Laryngoscope, 2017). T2R38 functionality is altered by single nucleotide polymorphism in the TAS2R38 gene (Bachmanov AA et al. Curr Pharm Des. 2014). The functional T2R38 contains proline (P), alanine (A), and valine (V). Homozygous PAV/PAV individuals are “supertasters” that perceive T2R38-specific agonists as intensely bitter. It has been reported that PAV/PAV “supertasters” had a lower frequency of gram-negative sinonasal infection (Lee RJ et al. J Clin Invest. 2012). Previous study showed that patients with CRS rated the bitter compounds as less intensely bitter than did control subjects. Therefore, the expression and function of T2Rs as a part of innate immunity may be a promising candidate in CRS pathophysiology.

Method: We investigated the expression level of T2Rs mRNA, localization and fractional exhaled NO (oral and nasal FeNO) in CRS with different phenotypes. RT-PCR was performed using primers targeting related genes from the ethmoid sinus mucosa and nasal polyp to measure T2Rs mRNA levels. We also extracted genome DNA from blood and genotyped a single nucleotide polymorphism (SNP) of T2R38. The distribution of T2R38 in the tissue was confirmed by immunostaining. We also performed qualitative taste tests for each enrolled patient.

Results: In CRS patients, the T2R38 mRNA levels of nasal polyps were detected lower levels. In non ECRS patients, the T2R38 mRNA levels of ethmoid sinus mucosa showed significant reduction. Interestingly, they accompanied lower nasal FeNO levels compared to the control patients. In those non-ECRS patients, the reaction to bitterness taste appeared insensitive. Immunohistorical images indicate T2R38 was localized in the sinus ciliated epithelium.

Conclusion: Bitter taste receptors reflect the difference in the phenotype and endotype of CRS. Specific analysis of bitter taste receptors may provide useful information for predicting the type of CRS.

Curriculum Vitae
Name: Kota Takemoto, MD
JUL/2019-present: Doctor and graduate student, Department of Otorhinolaryngology, Head and Neck Surgery, Hiroshima University
SEP/2016-JUN/2019: Doctor, Department of Otorhinolaryngology, Head and Neck Surgery, National Hospital Organization Higashihiroshima Medical Center
APR/2016-AUG/2016: Doctor, Department of Otorhinolaryngology, Head and Neck Surgery, Hiroshima University
APR/2014-MAR/2016: Resident, JA Hiroshima General Hospital

IS2-5 Inflammatory endotyping based on cytokines and prostaglandins and their related receptors in chronic rhinosinusitis using macroarray.

Aiko Oka, MD
International University of Health and Welfare Narita Hospital, Japan

Introduction: Chronic rhinosinusitis (CRS) can be divided into phenotypes by clinical finding and into endotypes by functional or pathophysiological findings. The aim of this study is to characterize inflammatory endotypes based on mRNA expression of cytokines, synthases for prostaglandins (PGs) and their receptors in CRS using macroarray.

Method: Nasal polyps (NPs) and uncinate tissues (UTs) were collected from 90 patients who underwent endoscopic sinus surgery. The patients included 75 CRS and 15 non-CRS. Thirty genes were selected to make our original DNA array plate to analyze the expressions of 10 cytokines: IFN-γ, IL-4, IL-5, IL-10, IL-13, IL-17A, IL-22, IL-25, IL-33 and TSLP, 4 PG synthases: HPGDS (PGD2), PTGES (PGE), PTGS1 (COX-1)and PTGS2 (COX-2), and thier 16 receptors: IFNGR1, IL4R, IL5RA, IL10RA, IL13RA1, IL17RA, IL22RA1, IL17RB (IL-25 receptor), IL1RL1 (ST2: IL-33 receptor), CRLF2 (TSLP receptor), DP, CRTH2, EP1, EP2, EP3 and EP4. Clustering analysis was performed according to the expression results and clinical findings of patients from each cluster were investigated.

Results: The samples were divided into 3 clusters. Cluster 1 showed elevated expressions of IL4, IL5, IL13, TSLP, IL1RL1, HPGDS and GPR44, cluster 2 showed elevated expressions of IL17A and PTGES, cluster 3 showed elevated expression of IL25. Regarding clinical features, the main component of each cluster is NP from eosinophilic CRS (eCRS) patient for cluster 1, NP from Non-eCRS and UT from CRS without NP patient for cluster 2 and UT from non-CRS patient for cluster 3.

Conclusion: The results showed that classification according to gene expression precisely reflected clinical findings in CRS, and suggested that there were associations between type 2 inflammation and PGD2, and also between type 3 inflammation and PGE2 in CRS.

Curriculum Vitae
Name: Aiko Oka, MD
Education:

2019-2022	International University of Health and Welfare (IUHW) Graduate School: Doctor of Medical Science
2004-2010	Okayama University: School of Medicine

Work Experience:

2019-present	IUHW, Department of Otorhinolaryngology, Head and Neck Surgery

International session 2

IS2-6 Nasal Mycology by Nanopore Sequencing in Patients with Chronic Rhinosinusitis

Rong-San Jiang, MD, PhD
Department of Medical Research, Taichung Veterans General Hospital, Taiwan

Introduction: Nanopore sequencing (NS) is a third-generation sequencing technology capable of generating reads of long sequences. This study investigates nasal mycology in patients with chronic rhinosinusitis (CRS) using NS.

Method: Thirteen CRS patients who underwent functional endoscopic sinus surgery were enrolled in the study. The unilateral nasal cavity was rinsed with 20 ml of sterile distilled water. The collected nasal irrigant was loaded into a centrifuge tube and sent to the laboratory for processing. One part of the specimen was inoculated for fungal culture, and the other part was sequenced for total DNA. Lysozyme was added to the cell pellets to release the total genomic DNA and extract nucleic acid from the specimen. When NS output DNA Fastq files, the sequenced data were uploaded to the EPI2ME WIMP workflow for quantitative and real-time species analysis and comparison.

Results: Using Ponikau et al.'s method, fungi grew from the specimens of 11 of 13 (84.6%) patients. Among them, *Aspergillus sp.* and *Penicillium sp.* were cultured in 4 patients, *Cladosporium sp.* in 3 patients, and *Candida albicans* in, *Mucor sp.* and *Chaetomium sp.* in 1 patient. Using NS, the detected fungi abundance (OTU) ranged from 81 to 2226 and Shannon species diversity ranged from 1.094 to 1.683 at the genus level. *Malassezia sp.* was sequenced in 13 patients, *Aspergillus sp.* in 12 patients, *Candida albicans* in 11 patients, and *Penicillum sp.* and *Chaetomium sp.* in 10 patients.

Conclusion: It took about 7 to 14 days for fungal culture in CRS patients, and only up to 3 fungal species were detected in each patient. On the other hand, NS took 1 to 2 days to detect fungi, and OUT ranged from 81 to 2226. Our results showed that the NS was more sensitive and faster in detecting the fungi from the nasal irrigant of CRS patients.

Curriculum Vitae
Rong-San Jiang, MD, PhD
Chairman of Department of Medical Research, Taichung Veterans General Hospital, Taichung, Taiwan

Education:
Bachelor of Medicine, Taipei Medical College, 1977-1984
Executive Master of Business Administration, Tunghai University, 2002-2004
Doctor of Medicine, Chung Shan Medical University, 2005-2008

Residency & Chief Residency:
Department of Otolaryngology, Taichung Veterans General Hospital, Taichung, Taiwan from 1986 to 1991

Fellowship:
Department of Otolaryngology, Hospital of the University of Pennsylvania, Philadelphia, PA, USA from 1993 to 1994

Training:
Smell and Taste Center, Department of Otolaryngology, Hospital of the University of Pennsylvania, Philadelphia, PA, USA from December, 2000 to January, 2001 and from December, 2006 to February, 2007

Present Position:
1. Chairman of Department of Medical Research, Taichung Veterans General Hospital
2. Professor of the Chung Shan Medical University and National Chung Hsing University
3. Clinical Professor of National Yang Ming Chiao Tung University and National Defense Medical College
4. Director of Taiwan Otolaryngological Society
5. Standing Director of Taiwan Rhinology Society
6. Editor in Chief , Journal of Taiwan Otolaryngology-Head and Neck Surgery
7. Editor, International Forum of Allergy & Rhinology

JKT2-1　Type 2 inflammatory diseases in the upper airway

Tsuguhisa Nakayama, MD, PhD
Department of Otorhinolaryngology and Head & Neck Surgery, Dokkyo Medical University, Japan

Chronic rhinosinusitis with nasal polyps (CRSwNP) is composed of diverse populations of phenotypes and endotypes, and there is emerging evidence of its heterogeneity. Among that heterogeneity, CRSwNP patients with high eosinophilic infiltration in nasal polyps and sinonasal mucosa are clinically refractory and characterized by type 2 inflammation. This type of CRS is understood by the disease concept of eosinophilic chronic rhinosinusitis (ECRS). In the middle ear, which is connected to the nasopharynx by the eustachian tube, there is the disease, similar to ECRS, is characterized by a remarkably viscous middle ear effusion and accumulation of numerous eosinophils in the middle ear effusion and mucosa. This disease is termed eosinophilic otitis media (EOM), and it often occurs in association with another type 2 inflammations of the upper and lower airways.

These type 2 inflammatory diseases of the upper airway are resistant to various therapies, but recently launched biologic medications have held promise as a new treatment option. Among these biologics, dupilumab, a humanized IgG4 monoclonal antibody that inhibits IL-4Rα which is a common receptor for IL-4 and IL-13, has shown efficacy in the treatment of ECRS and EOM. In this presentation, I will discuss the characteristics of type 2 inflammatory diseases in the upper airway and the efficacy of dupilumab as a treatment option.

Curriculum Vitae
Name: Tsuguhisa Nakayama, MD, PhD
2002 Department of Otorhinolaryngology, Jikei University School of Medicine, Japan
2012 Department of Otorhinolaryngology and Head & Neck Surgery, Dokkyo Medical University, Japan
2014 Laboratory for Respiratory and Allergic Diseases, Center for Integrative Medical Sciences, RIKEN, Japan
2016 Department of Otolaryngology and Head & Neck Surgery, Stanford University, USA
2022 Department of Otorhinolaryngology and Head & Neck Surgery, Dokkyo Medical University, Japan

JKT2-2 Which is more meaningful to differentiate type 2 from non-type 2 CRwNP, tissue or blood eosinophilia?

Chih-Jaan, Tai, MD, PhD
Department of Otorhinolaryngology, China Medical University & Hospital, Taiwan

Introduction: Chronic rhinosinusitis with nasal polyps (CRSwNP) are classified to type 1, type 2 and type 3 according to their inflammatory endophenotype. Type 2 inflammation accounts for the majority in Western countries' studies. Most of the etiologies are nonspecific, but some are related to genetic, metabolic and immune diseases, such as aspirin-exacerbated respiratory disease (AERD), allergic fungal sinusitis (AFRS), central compartment allergic disease (CCAD), etc. The purpose of this study was to compare the difference of clinical manifestations between patients in type II and non-type II CRSwNP, based on different diagnostic criteria, tissue or blood eosinophilia.

Method: From February 2021 to July 2022, a total of 182 patients diagnosed with chronic rhinosinusitis and received FESS were included. Among which, 55 (30.22%) were CRSwNP, 127 (69.78%) were CRSsNP. According to the pathological tissue and blood eosinophil count, they were divided into type 2 and non-type 2 groups. Patient characteristics, allergic comorbidities, nasal polyps score (NPS), CCAD, CT L-M score, preoperative and postoperative olfactory and SNOT-22, and intraoperative blood loss surgical bleeding amount were analyzed.

Results: The average age of 55 patients with CRSwNP was 45.7 years (24 to 66 years), and 37 (62.27%) were male. When based on histological diagnostic criteria, 43 cases (78.2%) are type 2 CRSwNP. However, when based on blood diagnostic criteria, 31 cases (56.4%) are type 2 CRSwNP. When based no histological diagnostic criteria, NPS, CCAD, CT L-M score, and intraoperative blood loss were higher in type 2 group than those in non-type 2 group. When based on blood diagnostic criteria, there was limited difference in NPS, CT L-M score, and intraoperative blood loss between the two groups.

Conclusion: The patients with CRSwNP are mainly middle-aged male and their age is lower than that of the patients with CRSsNP. Whether based on histological diagnostic criteria or blood diagnostic criteria, more than half of the CRwNP were type 2 inflammation, which is different from the traditionally believe that the prevalence of type 2 CRSwNP is not high in Asian patients. The histological diagnostic criteria showed more differences between type 2 and non-type 2 CRSwNP in clinical manifestations, than the blood diagnostic criteria.

Curriculum Vitae
Name: Chih-Jaan, Tai, MD, PhD
Professional positions:
1. Professor, School of Medicine; Dual appointment, Department of Health Services Administration, China Medical University, Taiwan
2. Director of Rhinology, China Medical University Hospital, Taiwan
3. Deputy Chairman, Committee of Medical Ethics, CMUH, Taiwan
4. Secretary General, Taiwan Rhinology Society
5. Surveyor, Hospital Accreditation, Ministry of Health and Welfare, Taiwan

JKT2-3　Superantigen-related Th2 CD4+ T cells in non-asthmatic CRSwNP

Dae Woo Kim, MD, PhD
Department of Otorhinolaryngology-Head and Neck Surgery Boramae medical center, Seoul National University, College of Medicine, Seoul, South Korea

Introduction: *Staphylococcus aureus* enterotoxin (SAE) superantigens are detected in nasal polyps (NPs), and SAE-specific immunoglobulin E predicts asthma comorbidity in patients with NPs. However, roles of SAE superantigens and superantigen-related T-cell responses remain to be elucidated in non-asthmatic patients. We investigated the presence of SAEs and SAE-related T cell receptor (TCR) Vβ in non-asthmatic NPs, the phenotypes and functions of SAE-related T cells, and the clinical implication of SAE-related T-cell expansion.

Method: Sinonasal tissues were obtained from patients with non-asthmatic chronic rhinosinusitis (CRS) with (CRSwNP) or without NP (CRSsNP) and control subjects. SAE genes were detected by polymerase chain reaction and the TCRVβ distribution and T-cell phenotypes examined by flow cytometry.

Results: Various SAE genes were detected not only in NPs but also in sinonasal tissues of CRSsNP patients and controls. The *S. aureus* enterotoxin I (SEI) gene was detected in all NPs. The fraction of SEI-responsive TCRVβ$^+$ (TCRVβ1$^+$ and Vβ5.1$^+$) CD4$^+$ T cells was significantly increased only in NPs and ethmoidal mucosal tissues from CRSwNP patients, indicating superantigen-induced expansion. The expanded TCRVβ5.1$^+$ CD4$^+$ T cells expressed proliferation marker Ki-67 and the Th2 transcription factor GATA3. Furthermore, TCRVβ5.1$^+$ CD4$^+$ T cells in NPs highly expressed Th2 markers, including IL-17RB, TSLPR, and CRTH2, with a potent Th2 cytokine-producing ability. Moreover, the expansion of TCRVβ1$^+$ or Vβ5.1$^+$ CD4$^+$ T cells was associated with the Lund-Mackay CT score, indicating disease extent.

Conclusion: In non-asthmatic CRSwNP patients, superantigen-related expansion of CD4$^+$ T cells with Th2 differentiation was associated with the disease extent.

Curriculum Vitae
Name: Dae Woo Kim, MD, PhD
Education
1993 - 1999: M.D., Seoul National University College of Medicine, Seoul, South Korea
2002 - 2008: M.S., Otorhinolaryngology, Seoul National University Postgraduate School, Seoul, South Korea
2008 - 2011: Ph.D., Immunology, Seoul National University Postgraduate School, Seoul, South Korea
Postgraduate Training
May, 1999 - February, 2000: Rotating Internship, Seoul National University Hospital
March, 2000- February, 2004: Residency, Department of Otorhinolaryngology, Seoul National University Hospital
Positions Held & Faculty Appointment
Assistant Professor, Department of Otorhinolaryngology
Gyeongsang National University, College of Medicine, Jinju, South Korea
May, 2012– present
Professor, Department of Otorhinolaryngology-Head and Neck Surgery, Seoul National University, College of Medicine, Boramae medical center, Seoul, South Korea
March, 2015– February, 2016:
Visiting scholar, Department of Internal Medicine, Division of allergy and immunology, University of South Florida Morsani College of Medicine, Tampa, FL33647
Licensure and Certification
Licenced to Practice Medicine in Korea, 1999
Korean Board of Otolaryngology, 2004
Memberships
Korean Society of Otorhinolaryngology
The Korean Society of Rhinology
The Korean Academy of Asthma, Allergy, and Clinical Immunology
American Academy of Asthma, Allergy, and Immunology

ランチョンセミナー6

LS6　　秋からの鼻炎症状：病態生理と治療戦略

近藤　健二
東京大学耳鼻咽喉科・頭頸部外科

秋の気配が近づくと，鼻炎症状が悪化する患者さんが増加する。この背景には①秋の花粉症の発症，②ダニアレルゲンの増加による通年性アレルギー性鼻炎の悪化，③気温の低下による鼻粘膜の過敏症状の悪化，などの要素が単独でまたは複合して関与していると考えられる。

秋の花粉症はイネ科とキク科の雑草が主体である。イネ科の代表的な原因植物であるカモガヤの花粉飛散は時期的に収束しているが，イネ科は初夏から秋まで多種の雑草が開花し，それらが共通の抗原性を持つとされているために長期間症状が続く。キク科の代表的な原因植物はブタクサとヨモギであり，秋が飛散のピークである。これら以外に，晩秋の暖かい日にはスギ花粉の飛散も少量みられることが知られている。秋のスギ花粉の飛散量は翌年の春の飛散と相関するため，秋のスギ花粉症の患者さんが目立つときは翌春のスギ花粉症も大量飛散となることが多い。ダニは高温多湿の夏に数が増加するが，秋口になると死骸が増加してアレルゲンの吸入量が増える。

上記のようなアレルゲンの増加による鼻炎悪化に加えて，秋は気温の低下によって鼻過敏症状が亢進し鼻炎が悪化しやすい。アレルギー性鼻炎の患者では冷気の吸入に従って鼻汁量が増加することが知られているが，アレルゲンが特定されないいわゆる血管運動性鼻炎の患者の症状も冷気吸入で悪化することが多い。冷気は飽和水蒸気量が少ないため吸気で鼻内に進入すると急速に温められて乾燥し，鼻粘膜から水分を奪うため，粘膜が乾燥して上皮障害が起こり，これが鼻粘膜の知覚神経を刺激する。また冷気の受容体であるTRPM8チャネルが鼻粘膜の知覚神経に発現しているためこれが冷気で直接刺激される，またはマスト細胞のTRPM8が冷気で刺激されて脱顆粒を起こす，などの病態生理も関与している可能性がある。

冷気の感知は鼻炎の病態生理に関わる一方，鼻腔通気を自覚する必須の要素である。鼻にメントールを塗ると吸気で冷やされたような感覚が生じ鼻閉感が改善するが，実際にはメントールを経鼻投与したときの鼻腔抵抗の変化は個人差がある。しかしメントール投与によって鼻腔通気が低下した被験者の多くが鼻腔通気が改善したと感じているという研究結果があり，鼻腔の通気感には粘膜の冷却が重要であることが分かる。このような神経による鼻粘膜の制御機構を解析することにより，鼻炎の新しい対処法が構築できる可能性がある。

略歴
近藤 健二（東京大学耳鼻咽喉科・准教授）

平成06年03月	東京大学医学部医学科卒業
平成06年06月	東京大学医学部附属病院研修医（耳鼻咽喉科）
平成07年09月	亀田総合病院耳鼻咽喉科医員
平成13年03月	東京大学大学院（耳鼻咽喉科学）修了
平成13年06月	東京大学医学部附属病院耳鼻咽喉科　助手
平成16年10月	UCSD医学部耳鼻咽喉科博士研究員
平成18年01月	東京大学医学部附属病院耳鼻咽喉科　助手
平成20年05月	東京大学大学院耳鼻咽喉科学　講師
平成28年06月	東京大学大学院耳鼻咽喉科学　准教授

ランチョンセミナー7

LS7-1　鼻茸を伴う慢性副鼻腔炎治療―最近の進歩―

中丸　裕爾
北海道大学大学院医学研究院　耳鼻咽喉科・頭頸部外科学教室

慢性副鼻腔炎の中で，鼻茸を有し，喘息やNSAIDsに対する不耐症の合併，粘膜及び末梢血好酸球数が高値で，篩骨洞陰影が上顎洞陰影より重篤であるという特徴を示す患者は，しばしばマクロライド薬や手術などの標準的な治療に不応で容易に再発をきたす。このような患者に対しては内服ステロイドの長期投与や，頻回の手術をせざるを得ず，その有害事象が問題となる。これらの副鼻腔炎phenotypeを本邦では，好酸球性副鼻腔炎と命名している。一方欧米では長年鼻茸の有無により慢性副鼻腔炎を分類し，鼻茸を伴う慢性副鼻腔炎は再発が多い疾患と認識されていたが，近年endotypeによる分類の研究が進み，non-type2，moderate type2，severe type2のendotypeに分類されるようになった。type2炎症が重篤になるにしたがい（non-type2→moderate type2→severe type2）鼻茸や喘息の合併や手術後の再発が高率となる。このtype2炎症によるendotype分類は欧米の副鼻腔炎分類に影響を与え，2020年改定されたEuropean Position Paper on Rhinosinusitis and Nasal Polyps（EPOS）では，type2炎症の有無が副鼻腔炎分類の1項目として採用されている。

本邦の好酸球性副鼻腔炎と欧米のtype2 endotypeとの相関は，非好酸球性副鼻腔炎がnon-type2 endotype，好酸球性副鼻腔炎の軽症および中等症がmoderate type2 endotypeで重症がsevere type2 endotypeに相当するとされている。

近年IL-4，IL-5，IL-13，IgEなどのtype2炎症を引き起こすサイトカインを抑える分子標的薬が開発され，難治の副鼻腔炎患者に対して新しい治療選択が可能となった。本邦でもIL -4／13に対する分子標的薬（dupilumab）が2020年3月に鼻茸を伴う慢性副鼻腔炎に対する適応を取得した。この分子標的薬は難治の副鼻腔炎に対して著効を示すが，real worldで多くの患者に使われるのに伴い，evidenceが蓄積されてきた。

本講演では，好酸球性副鼻腔炎（鼻茸を伴う慢性副鼻腔炎）に対する分子標的薬についてdupilumabを中心に最新のevidenceを概説したい。

略歴
中丸 裕爾（北海道大学大学院医学研究院　耳鼻咽喉科･頭頸部外科学教室　准教授, 北海道大学病院アレルギーセンター　センター長）

平成2年3月	北海道大学医学部医学科卒業
平成9年3月	北海道大学大学院医学研究科外科系専攻博士課程修了卒業
平成14年1月	北海道大学医学部附属病院　助手
平成19年8月	北海道大学病院　講師
平成30年2月	北海道大学大学院医学研究院　准教授
令和4年4月	北海道大学病院アレルギーセンター　センター長
留学	
平成16年-平成17年	英国imperial collage national heart and lung institute

ランチョンセミナー7

LS7-2　鼻茸を伴う慢性副鼻腔炎治療―耳鼻咽喉科医に必要とされる下気道の知識―

平野　康次郎
昭和大学　医学部　耳鼻咽喉科頭頸部外科学講座

鼻茸を伴う慢性副鼻腔炎は，多くの症例で気管支喘息を合併する。特に好酸球性副鼻腔炎においては高確率で合併し，気管支喘息の存在が好酸球性副鼻腔炎の重症度を決定する因子にもなっている。Type 1 inflammationにおいてもType 2 inflammationにおいても，慢性副鼻腔炎と気管支喘息には病態形成における類似性があるため，上気道の炎症制御のためには下気道の炎症制御も必要である。つまり，下気道の炎症が制御されていなければ，上気道の炎症をコントロールするのは難しくなる。上気道においても下気道においても基本となるのは局所治療であるが，局所治療のみではコントロールがつかない症例が存在する。

鼻茸を伴う慢性副鼻腔炎に対する全身治療としては経口ステロイド薬の投与が効果的であるが，副作用の問題がある。European Position Paperでは全身性ステロイド薬投与のエビデンスとして，3か月を超える投与は症状スコアを改善しないこと。全身性ステロイド薬の投与は年間1～2コースの投与とすることが推奨された。経口ステロイド薬に依存しない治療strategyを確立する必要がある。Dupilumabは鼻茸を伴う慢性副鼻腔炎，気管支喘息の両疾患に適応があり，特にType 2 inflammationの病態形成の中心となるIL-4/IL-13シグナル伝達を阻害することができるため，上気道，下気道に対して包括的に治療効果を及ぼす。

難治性副鼻腔炎の治療においては，我々上気道を扱う耳鼻咽喉科医にとっても，下気道の評価や治療方法についての知識が求められている。本演題においては，慢性副鼻腔炎治療において知っていた方がよい気管支喘息についての知識や評価方法を含め，慢性副鼻腔炎治療における上気道，下気道の包括的治療について述べる。

略歴
平野 康次郎（昭和大学医学部耳鼻咽喉科頭頸部外科学講座・講師）
平成19年　昭和大学医学部医学科卒業
平成21年　昭和大学 医学部 耳鼻咽喉科学講座　助教（員外）
平成25年　昭和大学 医学部 耳鼻咽喉科学講座　助教
平成26年　昭和大学 江東豊洲病院 耳鼻咽喉科　助教
平成28年　昭和大学 江東豊洲病院 耳鼻咽喉科　講師
平成29年　昭和大学 医学部 耳鼻咽喉科学講座　講師
令和3年　昭和大学 医学部 耳鼻咽喉科頭頸部外科学講座　講師
現在に至る

ランチョンセミナー8

LS8-1　ネックスパックXによる術後パッキング：日帰り手術～頭蓋底手術

中川　隆之
京都駅前耳鼻咽喉科・アレルギー科クリニック
京都大学大学院医学研究科耳鼻咽喉科・頭頸部外科

内視鏡下に施行する鼻副鼻腔手術は，いわゆるESSと呼ばれる内視鏡下鼻副鼻腔手術5種類と2種類の内視鏡下鼻中隔手術，3種類の内視鏡下鼻腔手術に加え，鼻副鼻腔腫瘍摘出術や経鼻腔的翼突管神経切除術，さらには，頭蓋底再建を含む経鼻内視鏡下鼻副鼻腔悪性腫瘍手術まで多彩な手術が存在する。また，内視鏡下に施行する鼻副鼻腔手術は，クリニックで施行される日帰り手術から大学病院で行われる手術まで人的，物的資源の異なる施設で実施されている。同じ術式でも，年齢や既往症など合併症のリスクも大きく異なる。このような背景から，内視鏡下に施行する鼻副鼻腔手術の術後パッキング素材に求められる機能や特徴が条件に応じて異なることが想定される。ネックスパックXは，植物由来のデンプン由来の鼻腔内ドレッシング材であり，圧迫によらない止血効果と上皮化促進作用による癒着防止効果を特徴とする。これらの特徴は，ESSにおける嗅裂や中鼻道の充填素材に適していると考えられるが，圧迫効果が欲しい状況での術後パッキング素材としてどこまで使えるのか気になるところではないだろうか。本講演では，術後出血を回避したい日帰り手術を実施するクリニックの先生方から頭蓋底手術を行う大学病院の先生方に有益な情報提供となることを目的とし，圧迫効果が欲しいと感じられる粘膜下下鼻甲介骨切除術や鼻中隔矯正術の術後や術後髄液漏防止が望まれる症例での充填素材としてのネックスパックXの使用経験を紹介したい。

略歴
中川隆之（京大耳鼻科・研究員）

1989年	大阪市立大学医学部卒業
1991年	大阪市立大学医学部大学院医学研究科入学
1995年	同修了，医学博士学位授与
1995-2001	淀川キリスト教病院耳鼻咽喉科　医長
2001-2008	京都大学医学部附属病院耳鼻咽喉科・頭頸部外科　助教
2008-2018	京都大学大学院医学研究科耳鼻咽喉科・頭頸部外科　講師
2019-	京都大学大学院医学研究科耳鼻咽喉科・頭頸部外科　研究員
2019-	京都みみはな短期滞在手術センター　医師
2021－	京都駅前耳鼻咽喉科・アレルギー科クリニック　医師

ランチョンセミナー8

LS8-2　ネックスパック®を使用した内視鏡下鼻副鼻腔手術の術後管理

柳　徳浩
東京慈恵会医科大学　耳鼻咽喉科・頭頸部外科

内視鏡下鼻副鼻腔手術は慢性副鼻腔炎をはじめとして嚢胞，外傷性疾患，良性腫瘍から近年は涙器や眼窩疾患，また頭蓋底疾患や悪性腫瘍にまでその適応が拡大されている。

鼻副鼻腔は血流の多い臓器であり内視鏡下鼻副鼻腔手術を施行するにあたって術中はもちろん術後の止血に対するマネジメントが求められる。

また，術後合併症の発生は患者のQOLを低下させる原因となり，出血はもちろん鼻副鼻腔粘膜の癒着，持続的な痂皮の付着は術後に侵襲的な処置が必要となるため患者の負担も大きく，副鼻腔炎再燃のリスクも高まるため注意が必要な合併症である。鼻内パッキングは主に止血や組織癒着の予防を目的に行われ，術後合併症の予防や患者のQOLの維持のためには最適な資材の選択や挿入後の適切な管理が必要となる。

近年鼻内で主に使用されているパッキング資材は患者の痛みや苦痛緩和を考えて，抜去が必要な資材の中でも術後洗浄や吸引などで抜去可能な流動性資材へとパッキング資材も変遷している印象がある。昨今は全国的に供給不足の問題などもあり，術後のパッキング資材として何を使ったらよいか悩まれている先生方や施設が多いのではないか。

その中でネックスパックX®は素材自体に止血効果のある植物由来の多糖類を原材料としているパッキング資材であり，デンプン由来の自然成分で粘膜の作用と1日3回の鼻洗浄によりゲル化し，7〜10日程で自然に溶けて排出するとされており，術後の抜去は非常に容易で患者の負担や苦痛も少ない。

今回ネックスパックX®を含めた実際のパッキング資材の特徴の比較や，実際使用時の挿入，抜去時の動画，術後の鼻内所見に加え，動物実験を用いた粘膜創傷治癒の検討，実際の止血効果といった追加の実験を加えて，その効果について報告する。

略歴
柳　徳浩（東京慈恵会医科大学耳鼻咽喉科学教室・助教）

2014年3月	聖マリアンナ医科大学卒業
2016年4月	東京慈恵会医科大学耳鼻咽喉科入局
	東京慈恵会医科大学葛飾医療センター
2018年7月	JA長野厚生連佐久総合病院佐久医療センター
2020年10月	東京慈恵会医科大学附属病院，助教

臨床ハンズオンセミナー

和田　弘太
東邦大学医学部 耳鼻咽喉科

ESSは鼻副鼻腔手術の最も基礎となる手術です。内視鏡，マイクロデブリッダーなどの手術支援機器の発展は鼻科学に大きく寄与しましたが，重篤な副損傷を引き起こすこともあるのが実情です。これらの機器の基本的な操作手技を習得することは副損傷の回避，医療事故を防ぐために必須となります。

また，ESSの適応は拡大され以前は外切開が必要であった症例も内視鏡下に切除が可能となってきました。特に下垂体手術においては脳神経外科単独での顕微鏡下手術から耳鼻咽喉科と脳神経外科との共同で内視鏡下に行う方法へシフトしています。下垂体周囲には視神経，内頸動脈，海綿静脈洞，頭蓋底と危険な組織が多く，安易なドリルの操作で，大きな損傷をきたす可能性があります。

臨床ハンズオンではベーシックコースとアドバンスコースの2コースを用意いたしました。

ベーシックコースにおいてはESSの基本手技であるマイクロデブリッダー，ドリルを用いて実習を行います。ESSを始めたばかりの若手の先生，また耳鼻咽喉科に興味をもっている研修医や学生の方々も参加可能です。

アドバンスコースでは血管損傷モデルを用いたハンズオンとなります。ジャパンメディカルカンパニー社のKEZLEX®の内頸動脈損傷モデルを用いて実習を行います。内頸動脈損傷は経験しなくないですが一度，トレーニングを受けていれば少し心の余裕ができると思います。このコースの重要な点は，ペアとなった先生と同じ止血という目的に向かい操作を行うことです。出血点を確認し，クラッシュマッスルを用いてマッスルパッチを試みる経験ができます。日本鼻科学会の臨床ハンズオンアドバンスコースの参加は鼻科手術指導医の申請条件である副損傷の経験の1例としてカウントされます。特にアドバンスコースでは国内トップサージャンから直接に指導を受けるチャンスであり，その際に日頃の疑問をぶつける絶好に機会と思います。ESSは独り立ちをし，今後は拡大手術にチャレンジしたいと思う先生方に奮って参加をお願いしたいと思います。

本年は10月14日（金）に集約することができました。これから行う困難な症例，既に行った症例でも経験豊富な先生とのディスカッションの希望があれば画像等を用意していただければと思います。

なお，当日の見学参加は自由になっております。日本の鼻科学の発展，そして今後の交流の場としても最適と思いますので奮ってご参加いただきたく思います。

略歴
和田弘太（東邦大学耳鼻咽喉科 教授）

H8年3月	東京慈恵会医科大学卒業
H10年4月	東京慈恵会医科大学耳鼻咽喉科学教室へ入局
H14年5月	広島大学理学部へ国内留学。
H15年1月	東京慈恵会医科大学付属病院
H17年9月	Mayo Clinic, Rochesterに留学
H19年7月	千葉県国保旭中央病院（部長）
H20年1月	東京厚生年金病院（医長）
H23年4月	東京慈恵会医科大学耳鼻咽喉科学講座 講師
H23年9月	東邦大学医療センター大森病院耳鼻咽喉科
H24年4月	東邦大学医学部耳鼻咽喉科（大森）講師
H25年10月	東邦大学医学部耳鼻咽喉科（大森）准教授
H28年4月	東邦大学医学部耳鼻咽喉科（大森）教授

シンポジウム7

司会のことば

竹野　幸夫[1]，寺田　哲也[2]
[1]広島大学大学院 耳鼻咽喉科学・頭頸部外科学
[2]大阪医科薬科大学 耳鼻咽喉科・頭頸部外科

鼻出血の診察を頻回に行っている耳鼻咽喉科医でも，オスラー病による鼻出血の経験値は一般的に低いと思われる。オスラー病の診断に至ることなく難治性の繰り返す鼻出血として対応され，診断未確定の状態で広範囲にわたる鼻粘膜の電気焼灼を繰り返すことにより鼻中隔穿孔を来し，穿孔縁からの鼻出血を繰り返すという悪循環を生じていることも少なくない。

耳鼻咽喉科医にとっては，軽微なものも含め多数の鼻出血症例を日常的に診察していることが，かえって鼻出血症を呈するオスラー病の鑑別を困難にしていると思われる。オスラー病患者の90％以上は繰り返す鼻出血を認めるものの，鼻出血からオスラー病の診断に至った割合は少ないという報告（オスラー病患者会 アンケート調査）も存在する。

通常の鼻出血とは異なる所見に気づき，詳細な問診や，手指・舌・口唇・鼻粘膜の特徴的所見の観察を経て指定難病であるオスラー病の診断に至ることが望ましいが，診断後にどのようして診療連携を円滑に運用し全身スクリーニング検査体系の構築に繋げていくかなどの課題も存在する。

本シンポジウムに関して三輪高喜大会長からは，HHT診断後の多職種連携チームでの横断的な検査，治療体系の構築の重要性とその手順について，新しいガイドラインの紹介を交えて行うようご指示いただいている。すなわち本シンポジウムでは「HHT診療の全体像」と「耳鼻咽喉科医の果たすべき役割」を中心に構成している。まず国内外でHHT治療の中心的な役割を担っておられ，この分野の第一人者である小宮山先生（大阪市立総合医療センター脳血管内治療科）からまず概説いただく。遺伝学がご専門の新井田先生（金沢医科大学病院）からは令和2年度から保険収載されたHHTに対する遺伝学的検査の重要性や留意点について紹介していただく。端山先生（兵庫県立西宮病院）からはHHT患者の鼻出血の重症度評価とQOLに与える影響ついて，市村先生（東京みみ・はな・のどサージクリニック）からはHHT患者の鼻出血に対する手術治療などについて，その豊富な臨床経験をもとに発表いただく予定である。

本シンポジウムを経てHHT診断率の向上と集学的多職種チーム医療の重要性，同時にそのチームにおいて耳鼻咽喉科医が果たすべき役割についての認識が深まるとこを期待している。

シンポジウム7

S7-1　遺伝性出血性毛細血管拡張症の臨床における耳鼻咽喉科医への期待

小宮山　雅樹
大阪市立総合医療センター 脳血管内治療科

遺伝性出血性毛細血管拡張症（HHT）の全体像の把握には，Curacaoの診断基準が参考になります。1：反復する鼻出血，2：皮膚粘膜の毛細血管拡張病変，3：肺，脳，肝臓の血管奇形や消化管の血管病変，4：1親等以内のHHT患者の存在，の4項目です。3項目以上あれば確診，2項目で疑い，1項目以下ではHHTは否定的です。この診断基準は1 6歳以上では非常に有用ですが，鼻出血や皮膚粘膜病変が必ずしも出現していない小児では適応されません。

就学児の頃から自然出血する鼻出血が認められることもあります。特徴的な皮膚粘膜の毛細血管拡張病変が，特に舌，口唇，手指の腹に認められ，教科書等で学習しておけばその診断（視診）は容易です。臓器の血管奇形や消化管の血管病変は，CT/MR/US/内視鏡などの画像診断が必要です。HHTは常染色体顕性遺伝するため，子には50%の確率で遺伝します。診断率を上げる最も有効で安価な方法は，上記の視診と既往症や家族歴をよく聞くこと（問診）です。HHT患者に最初に接する機会の多い耳鼻咽喉科医に，この視診と問診で，強くHHTを疑い，次のステップに繋ぐ役割をしていただきたいです。

HHTが疑われれば，予後に影響の大きな臓器，つまり肺，脳，肝臓の血管奇形の診断は必須です。肺動静脈瘻は，国際GLでは造影USで診断となっていますが，通常，非造影CTのthin slice画像で診断します。脳血管奇形の診断には，造影・非造影・T2*のMR画像が必要です。肝臓病変は，USを行いますが，dynamic CTや造影MRで行う場合もあります。肺・肝臓・腹腔・骨盤臓器まで造影CTで一気に検査も可能です。消化管の内視鏡検査は，活動性の消化管出血や鼻出血だけで説明困難な高度貧血があれば適応ですが，それ以外では通常，検査は行いません。心臓USは，心不全の評価や肺高血圧症を疑う場合に施行します。これらに並行して，ENG, ACVRL1, SMAD4, GDF2の遺伝子検査を行い（通常，検査施設に依頼します），その患者の予後予測や親族の診断，特にCuracaoの診断基準を使えない小児症例の診断にも役立てます。これらの検査を実際に行うのは，耳鼻咽喉科医の役割ではなく，集学的治療チームによる対応が必要です。HHT診療に不慣れな場合，それに慣れた施設に患者を紹介することが望まれます。

略歴
小宮山雅樹（大阪市立総合医療センター 脳血管内治療科顧問）
1954年　神戸生まれ，大阪・高槻育ち
1979年　慶応義塾大学 医学部卒業，慶応義塾大学 形成外科で研修
1980年　国立東京第2病院（現，東京医療センター）外科および脳神経外科で研修
1982年　大阪市立大学（現，大阪公立大学）脳神経外科で研修
1987年　ウィーン大学 脳神経外科にクリニカルフェローとして1年間留学
1988年　馬場記念病院（堺市）脳神経外科勤務
1993年　大阪市立総合医療センター 脳神経外科勤務
2008年　大阪市立総合医療センター 脳神経外科部長（2010年まで）
2013年　大阪市立総合医療センター 脳血管内治療科部長（2018年3月まで）
2018年　大阪市立総合医療センター 脳血管内治療科主任部長（2022年3月まで）

S7-2　オスラー病の診断医治療医としての耳鼻咽喉科頭頸部外科医

市村　恵一
東京みみ・はな・のどサージクリニック

オスラー病患者のほとんどに鼻出血が発症するが，従来の知識では少年期に発症し，加齢とともに増悪するとされてきた。発症年齢と増悪年齢についてのわが国でのまとまった報告がないため，1991年以後，筆者が東大病院，同分院，自治医科大学附属病院，石橋総合病院で手術を行なった患者107名と，東京みみ・はな・のどサージクリニックで手術例を含め診療した患者33名の計140名を対象として検討してみた。

記載が不十分な19名を除いた121名（男性61名，女性60名）での結果は，受診時平均年齢は58.1歳，初発年齢は23.1歳，増悪年齢は47.2歳であった。初発年例については従来の海外の報告より遅い。

鼻粘膜血管病変の内視鏡写真を検討したが，10代から30代までの症例の鼻粘膜血管異常の形態は弧発性あるいは多発性の点状拡張がほとんどであり，年齢が長じるにつれ，網目状血管拡張か弧発動静脈奇形（瘤状），さらには治療に伴う鼻中隔穿孔例を中心に多発性の動静脈奇形が増加していた。加齢による出血増悪の機序としては，血管病変自体の進行，粘膜上皮層の厚さの減少，乾燥性変化などが関与するものと推察する。診断がつき次第，薬物療法を開始する意義があることが示唆された。

出血の緊急対応に際しては，同側の母指で鼻翼を圧迫すると，適度な圧と圧迫範囲となる。両側同時に出血することは少ないので，両側の同時圧迫は呼吸苦を招くため避ける。一般の鼻出血時と同様に坐位，前屈とし，5～10分維持する。これで止らないときはカルトスタットなどを挿入するが，血液をしみこませて膨隆することで圧迫止血するという機序から考えて，ガーゼ挿入のような板状緊密な圧迫ではなく，柔らかな綿状で挿入することを重ね，血液が染みてこなくなるまで増量していくのがポイントである。止血後は暫く放置し，翌日以降に湿らせて抜去する。

出血予防の目標は血管壁および血管周囲結合織の強化，それに刺激の減少である。そのための手段として物理的防御，薬物，手術があるが，万全なものではない。筆者はまず1st lineとして，ワセリンの鼻前庭塗布，トラネキサム酸内服，チモロール点鼻を処方し，閉経周期，後期の女性にはSERMを追加している。2nd lineとしてのサリドマイドの登場を期待する。

略歴
市村恵一（東京みみはなのどサージクリニック名誉院長）

昭和49年4月	東京大学医学部耳鼻咽喉科助手
54年4月	浜松医科大学医学部耳鼻咽喉科講師
60年4月	東京都立府中病院耳鼻咽喉科医長
63年5月	東京大学医学部耳鼻咽喉科講師
平成5年11月	東京大学医学部耳鼻咽喉科学助教授
11年4月	自治医科大学耳鼻咽喉科学教授
24年4月	自治医科大学副学長，同理事
26年4月	自治医科大学名誉教授，同評議員
令和1年10月	東京みみ・はな・のどサージクリニック名誉院長

シンポジウム7

S7-3　遺伝性出血性毛細血管拡張症の鼻出血とQOL

端山　昌樹
兵庫県立西宮病院 耳鼻咽喉科

遺伝性出血性毛細血管拡張症（以下，HHT）は90%以上の患者が鼻出血を経験する疾患であり，耳鼻咽喉科領域では難治性鼻出血をきたす疾患として有名である。しかし，その実態は毛細血管拡張（telangiectasia）と動静脈奇形（AVM）が様々な臓器に出現する全身性の疾患である。そのため，耳鼻咽喉科だけではなく様々な診療科が診療に関わる。

複数診療科での横断的な診療の中で，耳鼻咽喉科医として果たさなければならない役割は2つある。1つは鼻出血患者からHHTを疑い，拾い上げ，全身合併症のスクリーニングの機会をつくることである。全身合併症をスクリーニングにより発見し治療することで，HHTの患者の多くは予後良好と報告されており，鼻出血患者の中からHHT患者を見つけ出す耳鼻咽喉科医の役割は大きい。そのためにはHHTを疑うことが重要であり，習慣性の鼻出血がある場合には，家族歴や既往歴など問診を丁寧に行うべきである。また鼻粘膜だけではなく，口唇・口腔・手掌など体表の観察も忘れてはならない。我々の調査では約2割のHHT患者が肺動静脈瘻や脳梗塞などの全身合併症をきっかけに診断されており，HHT患者の拾い上げと全身合併症のスクリーニングが適切に行われていない現状がうかがえる。2つ目の役割は鼻出血の管理である。1つ目の役割を耳鼻咽喉科医が適切に果たし良好な生命予後が得られたなら，次にはQOLが保たれた予後が望まれる。我々の調査で，鼻出血が重症なほど，身体的なQOL，社会的なQOLが損なわれていることが明らかになっており，適切に鼻出血を管理することが求められる。大阪大学では鼻出血の予防と鼻出血時の自己対応を患者に指導することを心がけている。鼻出血による頻繁な時間外受診は医療者にとって負担だが，当然患者にとっても大変な負担である。予防と自己対応を指導することで医療者・患者に負担のかからない診療を目指している。

本講演では鼻出血重症度スコアの紹介と，本邦におけるHHT患者のQOLと鼻出血の関連性について，また大阪大学でのHHT患者の鼻出血に対する診療について報告を行う。本講演が会員各位の診療の一助になれば幸いである。

略歴
端山昌樹（兵庫県立西宮病院・耳鼻咽喉科 部長）

平成14年	大阪大学医学部医学科卒
同年5月	大阪大学医学部附属病院 研修医
平成15年	大阪大学大学院医学系研究科 博士課程 入学
	徳島大学酵素分子科学センター酵素分子化学教室へ派遣。
平成19年4月	NTT西日本大阪病院 医員
同年9月	大阪大学大学院医学系研究科博士課程卒業
平成23年4月	八尾市立病院 医長
平成27年4月	大阪大学大学院医学系研究科 耳鼻咽喉科・頭頸部外科学 助教
令和4年4月	兵庫県立西宮病院 耳鼻咽喉科 部長（現職）兼
	大阪大学大学院医学系研究科 耳鼻咽喉科・頭頸部外科学 招へい教員

S7-4　遺伝性出血性毛細血管拡張症（オスラー病）の遺伝カウンセリングと遺伝学的検査

新井田　要
金沢医科大学病院 ゲノム医療センター

遺伝性出血性毛細血管拡張症（オスラー病）は①鼻出血，②皮膚・粘膜の末梢血管拡張，③内臓病変（胃腸末梢血管拡張, 肺, 肝, 脳, 脊髄動静脈奇形）を主徴とする常染色体顕性（優性）遺伝性疾患である。原因遺伝子として*ENG*（HHT 1），*ACVRL1*（HHT 2），*SMAD4*，*GDF2*の4つが知られており，これらの遺伝子は共通の分子パスウエイ（BMPs pathway）に属する。令和2年度より，オスラー病の遺伝学的検査は保険収載され，かずさ遺伝子検査室により検査受託がなされている。遺伝学的検査の普及に伴い，今後ますます疑診例の掘り起こしを含めた早期診断が進むと予想される。しかしながら，遺伝性疾患には遺伝性であるが故の特殊な心理・社会状況が生じるものであり，診断と並行して遺伝カウンセリングを行っていくことが重要となる。特にオスラー病の場合は，家系に複数の患者が存在するケースが多く，発端者で遺伝子変異（疾患責任変異）が決定されると，その家系のat risk者に対して遺伝学的検査で罹患・非罹患の鑑別がつくようになる。つまり，遺伝子診断は患者当事者の診断には留まらず，その後の家族対応を要求されるものとなるのだが，これに対する受け皿は現状では十分とは言えない。家族の診断を契機に，未診断のat risk者にオスラー病の症状（鼻出血や粘膜疹）が認められれば，画像検査などのサーベイランスを行い，臨床診断を経た上での（あるいは並行しての）遺伝学的検査による確定という流れとなると想定されるが，症状が定かでないat risk者が不安を覚えた際には遺伝学的検査が先行される場合もあり，この際には遺伝診療部の役割は大きくなる。また，通常行われている遺伝学的検査は，遺伝子の翻訳領域エクソンとその周辺配列を決定しているのみであり，すべての遺伝子変異のタイプをカバーしきれていない。遺伝学的検査の陰性は診断を否定しているわけではないことには留意が必要であり，よりブロードの広い遺伝子検査法が必要とされている。演者の施設では，オスラー病を含めて様々な疾患に対する遺伝学的検査を院内検査として提供しており，検査手法に関しても独自の方法を開発してきた。本講演では金沢医科大学ゲノム医療センターの取り組みについて紹介したい。

略歴
新井田 要（金沢医科大学病院・ゲノム医療センター センター長/教授）

平成2年3月	金沢大学医学部卒業
平成2年4月	金沢大学医学部小児科学教室 入局
平成8年5月	金沢大学大学院修了（医学博士）
平成9年4月	金沢大学医学部小児科学教室 助手
平成10～13年	米国ハーバード大学ﾏｻﾁｭｰｾｯﾂ総合病院留学
平成19年4月	金沢大学医学部小児科学教室 講師
平成20年4月	金沢大学子どものこころの発達研究センター特任准教授
平成25年4月	金沢医科大学総合医学研究所遺伝子疾患研究分野准教授
平成30年4月	金沢医科大学総合医学研究所ゲノム疾患研究分野教授/金沢医科大学病院ゲノム医療センター センター長（現職）

シンポジウム8

司会のことば

黒野　祐一[1]，近藤　健二[2]
[1]鹿児島大学 名誉教授
[2]東京大学 耳鼻咽喉科・頭頸部外科

新型コロナウイルス感染者数は本邦でも累計で1000万人を超し，6月末にはいったん収束に向かうかと思われたのも束の間，再度急速に拡大しつつある。したがって，このように先行きが見通せない状況下において我々耳鼻咽喉科医はどのような感染対策を講じて診療を行うべきか，そして新型コロナウイルス感染症患者にどのように対応すべきかについて長期的展望のもとで検討する必要がある。とくに鼻科領域は耳鼻咽喉科診療の中でも感染リスクが高く患者の年齢層が広いことから，より厳重かつ多様性のある対応が求められる。そこで，本シンポジウムでは，ウイズコロナにおける鼻科診療のあり方，さらにポストコロナにおける鼻科診療の展望について各シンポジストとともに考えてみたい。

まず，次々と変異を繰り返す新型コロナウイルス感染症のこれまでの経緯と病態，そしてその感染対策における要点，さらに本邦でも年末にかけて新型コロナウイルスとインフルエンザの同時流行が懸念されており，これら感染症の今後の予測について，日本感染症学会理事長の四柳 宏先生にご講演いただく。日本耳鼻咽喉科学会学術委員会の委員として「耳鼻咽喉科診療おける新型コロナウイルス感染への対応について」の作成に携わった木村百合香先生には，新型コロナウイルス感染症が耳鼻咽喉科診療に与えた影響とその対策を具体的に述べていただき，今後の耳鼻咽喉科診療の方向性についてご提言いただく。ネブライザー療法は耳鼻咽喉科診療でもっとも頻用されている治療法であるが，新型コロナウイルス感染症の流行によって一時多くの施設で中止された。そこで，日本耳鼻咽喉科免疫アレルギー感染症学会から「新型コロナウイルス感染症流行下におけるネブライザー療法の指針」が公表された。その作成において中心的役割を担った兵 行義先生には，ネブライザー療法の安全かつ有効な実施方法を解説していただく。新型コロナウイルス感染症は様々な後遺症をもたらし，とくに嗅覚障害は発症頻度が高く，患者のQOLを大きく損なうことから重要視されている。新型コロナウイルス感染によってもたらされる嗅覚障害の現状と病態，そしてその治療法に関する最新の知見を，嗅覚の診療に造詣の深い森 恵莉先生にご報告いただく。

本シンポジウムが鼻科学会会員の診療の一助となり，新型コロナウイルス感染者ならびに耳鼻咽喉科疾患に悩む患者さんの福音となることを期待している。

シンポジウム8

S8-1　新型コロナウイルス感染症オーバービュー

四柳　宏
東京大学医科学研究所先端医療センター

2019年12月に中国武漢で発生した新型コロナウイルス感染症は世界中に広がり，各地で発生する変異株がグローバル化により各国に持ち込まれることにより複雑に流行してきた。日本ではこれまで6回の感染者の急増があり，本抄録執筆時点では第6波が収まることなく感染者が再増加する兆しが見える。

デルタ株までのウイルス株は感染は，ACE-2を介した感染が主であり，ACE-2の発現が下気道中心であったことから肺炎の発症が大きな特徴であった。現在流行しているオミクロン株は呼吸器粘膜細胞膜にウイルスの細胞膜が融合して感染する感染様式が主体であり，ウイルス侵入の門戸である上気道に主に感染・増殖し排泄される。その増殖機関は短いものの，短期間にウイルスが排泄される特徴がある。

新型コロナウイルスの増殖が最も盛んなのは発症前後であり，症状のある場合でも発症2日前頃から他者に感染させる。こうしたことを考慮して感染対策を行わなければいけない。

こうしたことに関する知見を紹介しながら感染対策に関して皆様とご一緒に考えてみたい。

略歴
四柳 宏（東京大学医科学研究所・教授）

昭和61年3月	東京大学 医学部医学科卒業
昭和63年6月	東京大学医学部第一内科入局
平成5年5月	東京大学医学部第一内科助手
平成10年4月	聖マリアンナ医科大学内科学講師
平成16年12月	東京大学医学部附属病院感染制御部講師
平成20年2月	東京大学医学部生体防御感染症学准教授
平成28年7月	東京大学医科学研究所先端医療センター教授
平成30年4月	東京大学医科学研究所附属病院副病院長
令和3年4月	東京大学医科学研究所附属病院病院長

シンポジウム8

S8-2　新型コロナウイルス感染症が耳鼻咽喉科診療に与えた影響

木村　百合香
東京都立荏原病院 耳鼻咽喉科

新型コロナウイルス感染症（COVID-19）は，2019年12月に中国武漢市の海鮮市場での発生が報告されて以来，2年以上にわたり流行が続いている。2022年6月の時点ではオミクロン株による第6波が収束し，ワクチンの普及やウイルス自体の変異による病原性の低下によりようやく「アフターコロナ」が見えてきた感はあるが，感染対策の緩和による再拡大の可能性も指摘されている。

このCOVID-19の流行は耳鼻咽喉科診療に大きな打撃を与えた。新型コロナウイルス感染には，飛沫感染・接触感染，空気感染の3つの経路があり，空気感染は大量のエアロゾルが発生する条件下で成立する。流行初期には武漢市で行われた経鼻内視鏡手術を契機に多くの医療スタッフが感染するクラスターの発生という衝撃的な非公式情報により，世界各国で緊急手術以外の耳鼻咽喉科手術が延期される事態となった。当時の個人防護具の流通状況や適切な感染対策の認知度を勘案すれば，危機管理としてやむを得ない措置であった。我が国でも日耳鼻が，2020年4月には「新型コロナウイルス感染症流行期における耳鼻咽喉科手術への対応ガイド」第1版，さらに緊急事態宣言発出下の5月には「耳鼻咽喉科の検査・処置における新型コロナウイルス感染対応ガイド」を公開し，不急の手術や検査の延期や見合わせを推奨した。その後，COVID-19の病態や感染対策のエビデンスが集積されたのに伴い，2020年6月に「新型コロナウイルス感染症流行期における耳鼻咽喉科手術への対応ガイド」第2版を公開し，ウィズコロナの状態での通常医療の再開にむけた提言を行った。以降，耳鼻咽喉科診療を契機にした大きなクラスターの発生は渉猟し得た限りでは報告されておらず，感染リスクの高い診療科でありながら，各所で適切なリスク管理が講じられるようになっている。

一方で，一般社会における感染対策の普及は，インフルエンザや溶連菌感染症，流行性耳下腺炎などの上気道感染症の発生を軒並み抑制している。結果として，耳鼻咽喉科診療所への受診数は，2021年3月・4月においてはコロナ前の同月比で25.6%，26.8%と大幅に減少しており（日本医師会調べ），経営面でも大きな打撃を受けている。

本シンポジウムを，COVID-19により耳鼻咽喉科診療が受けた影響と，アフターコロナに向けた展望につき，皆様と一緒に考える機会としたい。

略歴
木村百合香（東京都立荏原病院・医長）

平成10年03月	東京医科歯科大学医学部医学科 卒業
平成10年05月	東京医科歯科大学耳鼻咽喉科・頭頸部外科入局
平成15年07月	東京都老人医療センター 耳鼻咽喉科医員
平成21年04月	東京都健康長寿医療センター 耳鼻咽喉科医長
平成27年09月	昭和大学耳鼻咽喉科学講座 准教授
平成29年04月	東京都保健医療公社荏原病院 （現 東京都立荏原病院）医長 現在に至る

シンポジウム8

S8-3　COVID-19とエアロゾル吸入療法

兵　行義
川崎医科大学 耳鼻咽喉・頭頸部外科/医療法人社団 兵医院

呼吸器系疾患では上気道を守備範囲とする耳鼻咽喉科，下気道を守備範囲とする呼吸器内科ともに吸入療法が有用な治療法である。薬剤を霧化して吸入し，標的気道部位に薬剤を沈着させて効果を得るものである。鼻噴霧用ステロイドや吸入ステロイドなどもこれにあたるが，耳鼻咽喉科で最も頻用されていたネブライザー療法は吸入療法の代表である。

特に鼻科領域において，鼻副鼻腔炎に対して以前から耳鼻咽喉科領域では研究され，急性鼻副鼻腔炎に対するネブライザー療法は有効な治療法をされ，多くの診療所では頻用されていた。

しかし，COVID-19流行初期にエアロゾル発生手技となったネブライザー療法と指摘され，多くの診療所は自粛・中止をされた。我々もその実態を調査し，報告をしてきた。その現状を把握し，ネブライザー療法を安全に行える方法を示す目的で，日本耳鼻咽喉科免疫アレルギー感染症学会では「新型コロナウイルス感染症流行下におけるネブライザー療法の指針」を公表した。現在まで日本耳鼻咽喉科免疫アレルギー感染症学会エアロゾル研究推進委員会では3回にわたり実態調査行い，現状を把握し，多くの施設では様々な対策を模索しながらネブライザー療法を再開している。

当初の病態と変化してきているCOVID-19であるが，感染形態が変わったわけではなく飛沫・接触感染が中心である。オミクロン株など従来のCOVID-19とは異なり，上気道症状を来す病態が中心であり，耳鼻咽喉科診療の感染対策はさらに重要性を増していると思われる。今回はCOVID-19流行下の耳鼻咽喉科のネブライザー療法の実施率の推移ならびにスーパーコンピューター富岳を用いた理化学研究所と日本耳鼻咽喉・頭頸部外科学会との共同研究の成果の一部をお示ししながら，ネブライザー療法実施時の安全対策についてご紹介する予定である。

略歴
兵 行義（川崎医科大学臨床講師・医療法人社団兵医院理事長）

平成15年3月	川崎医科大学卒業
平成15年5月	川崎医科大学附属病院耳鼻咽喉科研修医
平成17年4月	川崎医科大学附属病院耳鼻咽喉科臨床助手
平成18年4月	川崎医科大学大学院内耳形態免疫系入学
平成26年4月	川崎医科大学耳鼻咽喉科講師
令和元年12月	川崎医科大学耳鼻咽喉科特任講師 医療法人社団 兵耳鼻咽喉科医院
令和2年9月	川崎医科大学耳鼻咽喉科臨床講師 医療法人社団 兵耳鼻咽喉科医院理事長
令和4年6月	川崎医科大学耳鼻咽喉・頭頸部外科臨床講師 医療法人社団 兵医院理事長

シンポジウム8

S8-4　新型コロナウイルス感染症罹患後嗅覚障害への対応

森　恵莉
東京慈恵会医科大学 耳鼻咽喉科学教室

2022年6月現在，本邦では新型コロナウイルスのワクチン接種が進み，感染拡大が落ち着きつつあるが，“罹患後症状”対応の課題に直面している。欧米ではLong COVIDあるいはPost-acute sequelae of COVID-19（PASC）と総称され，多彩な症状の一つとして嗅覚障害は注目されている。感染拡大が始まった当初は，突然発症する嗅覚障害として話題となった。厚生労働科学特別研究事業三輪班の調査結果では，アルファ株流行期には中等症以下の患者の58%に嗅覚障害が認められた。その多くは，発症後数ヶ月以内で改善したが，一部では数ヶ月以上嗅覚障害が残存していることが判明し，流行株がオミクロン株に移行してもある一定の割合で発症している。症例の多くで問題となっているのは質的異常である「異嗅症」だ。異嗅症発症の機序については，ウイルスの直接傷害あるいは炎症性サイトカインによる嗅神経細胞の軸索誤投射や再生能低下・嗅粘液分泌能低下などが考えられるが，まだ未解明である。嗅覚低下や消失のような量的異常と比較すると，異嗅症は患者のＱＯＬをより低下させ，抑うつ症状を強く認めることから，精神面でのサポートも重要になってくる。さらに，嗅覚障害はブレインフォグとの関連性も示唆されている。ブレインフォグは，認知機能低下，集中力低下と言った患者の主観的状態を示す用語で，PASCの主な神経障害である。新型コロナウイルスが検出されなくなった慢性期においても，病理学的に嗅上皮や嗅球にT細胞の活性化，炎症性サイトカインやインターフェロンが存在し，臨床的にも嗅球を含めた全脳の萎縮が認められることが報告されており，嗅神経-嗅球を介した脳内炎症や神経系変性の可能性も否定できない。元来，嗅覚障害は認知症などの神経変性疾患の初期症状としても指摘されている。そのため，PASCにおける嗅覚障害患者の長期経過は注目すべきであり，嗅覚障害診療の窓口に立つ私達耳鼻咽喉科医に突きつけられている課題は大きいと考える。確立された治療法は現状では存在しないが，ステロイド投与による炎症の早期鎮静化，嗅神経細胞再生のための神経栄養因子の投与やシナプス可塑性活性化のためのリハビリテーションを検討することになる。さらに，嗅覚障害のみならず患者の訴える症状に対して多面的に評価を行い，既存疾患の増悪や他疾患の新規発症の可能性を常に念頭に置きながら，症候の変化に合わせて評価して，関連科と連携しながら継続して関わっていく必要があると考える。

略歴
森 恵莉（東京慈恵会医科大学耳鼻咽喉科学教室・講師）

平成15年03月	筑波大学医学専門学群卒業
平成15年04月	東京慈恵会医科大学 耳鼻咽喉科学教室入局
平成17年07月	富士市立中央病院 耳鼻咽喉科
平成18年04月	太田総合病院 耳鼻咽喉科
平成21年01月	聖路加国際病院 耳鼻咽喉科
平成25年10月	Department of Otorhinolaryngology, Smell & Taste Lab, TU Dresden, Germany
平成26年01月	東京慈恵会医科大学附属第三病院 耳鼻咽喉科 助教
平成28年04月	東京慈恵会医科大学 耳鼻咽喉科教室 助教
平成29年07月	現職

IS3-1 High-intensity focused ultrasound (HIFU) as a new device for treatment of inferior turbinate hypertrophy: Comparison study with Coblation

Dong-Young Kim, MD, PhD
Department of Otorhinolaryngology-Head and Neck Surgery, Seoul National University College of Medicine, Seoul, Korea

Introduction: Various procedures are performed for patients with inferior turbinate hypertrophy (ITH). We developed a new surgical device for the treatment of ITH that uses high-intensity focused ultrasound (HIFU), and performed a clinical trial of patients with ITH.

Method: A total of 20 patients underwent inferior turbinate surgery, which consisted of either HIFU or coblation therapy. Efficacy was evaluated by subjective symptom scores, acoustic rhinometry, and nasal endoscopy.

Results: The modified nasal obstruction symptom evaluation (NOSE) score and nasal obstruction visual analog scale (NO-VAS) were significantly decreased in both groups 12 weeks postoperatively. Differences between the evaluation scores of the two patient groups were not significant. On nasal endoscopy, the HIFU patients showed improvements in mucosal swelling sooner than the patients undergoing coblation therapy. Nasal crusting was significantly increased in the patients undergoing coblation over the patients undergoing HIFU therapy, until postoperative week 4. Mucosal preservation was superior in the HIFU patients. Although HIFU was less painful than coblation therapy during the procedure, the difference was not significant (4.9 vs 6.3, p=0.143). The difference between global satisfaction in the two groups was not significant, although satisfaction was slightly greater for the HIFU than the coblation patients (4.6 vs 4.1, p=0.393).

Conclusion: HIFU provided results similar to those of coblation therapy for patients with nasal obstruction due to ITH, but HIFU therapy caused less discomfort during the procedure. HIFU therapy appears to be a good non-invasive alternative to the current surgical modalities for ITH.

Curriculum Vitae

1. NAME: Dong-Young Kim, MD, PhD

2. EDUCATION

1992 MD, Seoul National University College of Medicine
2004 PhD, Seoul National University College of Medicine

3. GRADUATE MEDICAL EDUCATION

1996. 5 - 2000. 2 Resident, Department of Otorhinolaryngology-Head and Neck Surgery, Seoul National University Hospital, Seoul, Korea
2000. 3 - 2000. 8 Fellow, Department of Otorhinolaryngology-Head and Neck Surgery, Seoul National University Hospital, Seoul, Korea

4. POSTDOCTORAL RESEARCH TRAINING

2005. 4 - 2006. 8 Visiting Scientist, Division of Mucosal Immunology, Department of Microbiology and Immunology, The Institute of Medical Science, The University of Tokyo, Tokyo, Japan
2013. 9 - 2015. 2 Visiting Scholar, Division of Allergy-Immunology, Department of Medicine, Northwestern University Feinberg School of Medicine, Chicago, USA

5. FACULTY APPOINTMENTS

2006. 9 - 2010. 3 Assistant Professor, Department of Otorhinolaryngology-Head and Neck Surgery, Seoul National University College of Medicine, Seoul, Korea
2010. 4 - 2015. 8 Associate Professor, Department of Otorhinolaryngology-Head and Neck Surgery, Seoul National University College of Medicine, Seoul, Korea
2015. 9 - present Professor, Department of Otorhinolaryngology-Head and Neck Surgery, Seoul National University College of Medicine, Seoul, Korea

6. PROFESSIONAL SOCIETY LEADERSHIP

2020 – 2021 Director of Scientific Committee, Korean Society of Otorhinolaryngology-Head and Neck Surgery
2015 – 2019 Editor, Korean Rhinologic Society
2019 – 2020 General Secretary, Korean Academy of Facial Plastic and Reconstructive Surgery
2018 – 2019 Director of Relations & Development Committee, Korean Academy of Asthma, Allergy and Clinical Immunology
2020 – 2021 Director of Information Committee, Korean Academy of Asthma, Allergy and Clinical Immunology
2022 – present Director of Resident Training Committee, Korean Society of Otorhinolaryngology-Head and Neck Surgery
2021 – present General Secretary, Korean Rhinologic Society
2021 – present Director of Planning Committee, Korean Academy of Facial Plastic and Reconstructive Surgery
2022 – present Director of Technical Committee, Korean Academy of Asthma, Allergy and Clinical Immunology

International session 3

IS3-2 Analysis of the bony nasal vault for osteotomy in rhinoplasty

Kun Hee Lee, MD,PhD
Kyung Hee University Hospital at Gangdong, Seoul, Korea

Introduction: Osteotomy is one of the most traumatic but critical procedures in rhinoplasty. A detailed preoperative analysis of the bony nasal vault is essential to perform a successful osteotomy. We aimed to analyze the bony wall thickness along the osteotomy path in primary rhinoplasty patients.

Method: We analyzed preoperative three-dimensional facial bone computed tomography images of 250 patients who underwent primary rhinoplasty and categorized their bony nasal vault based on symmetry. We measured the bony wall thickness at three points along the lateral and two points along the medial and intermediate osteotomy paths.

Results: A total of 240 patients were included in the analysis. Based on the symmetry of the bony nasal vault, 78 (32.5%) were categorized as an asymmetric, and 162 (67.5%) were categorized as a symmetric group. The mean thickness of the bony nasal vault was 2.31 ± 0.46 mm at the caudal point, 2.58 ± 44 mm at the mid-point, and 2.16 ± 0.43 mm at the cephalic point along the lateral osteotomy path. The bony nasal vault was thicker in male than in female patients at all points of medial and lateral osteotomies ($p<0.05$). In the asymmetric bony nasal vault, the deviated side was thicker than the contralateral side along all osteotomy paths ($p<0.05$). In addition, the deviated side was thicker, and the contralateral side was thinner than the symmetric bony nasal vault at specific points.

Conclusion: The thickness of the bony nasal vault differs according to the osteotomy path and gender. Special attention is needed during the lateral osteotomy, especially at the mid-point of the deviated side in male patients, to achieve a more controlled fracture.

Curriculum Vitae
Name: Kun Hee Lee, MD,PhD
Current Position Professor at Kyung Hee University, School of Medicine

Mar 2015 – present	Postgraduate Training
Mar 2010 – Feb 2015	Associated Professor at Kyung Hee University, School of Medicine
Sep 2012 – Aug 2013	Visiting Professor at Stanford Sinus and Skull Base Center
Mar 2006 – Feb 2010	Assistant Professor at Kyung Hee University, School of Medicine
July 2004 – Oct 2005	Research associate at Nippon Medical School
Mar. 2003 – May 2004	Visiting Physician at Mass. Eye & Ear Infirmary (facial plastic division)
Mar. 2001 – Feb. 2003	Fellowship in Rhinology at Kyung Hee University Hospital

Societies and Professional Affiliations

Jan. 2015 – Dec 2019	Scientific Chair of the Korean Academy of Facial Plastic and Reconstructive Surgery
April. 2015 – March 2021	Executive Director of the Korean Rhinologic Society

IS3-3 Classification and Management of the Alar Base Surgery

Ji Yun Choi MD, PhD
Department of Otolaryngology, Chosun University Hospital, Gwangju, Korea

Many Asians have noses with a broad alar base. Alar base surgery create an aesthetically balanced alar base is an important supplementary surgical technique in rhinoplasty performed on Asian patients. For proper assessment of the nasal base width, a clear distinction should be made between the width of the alar base and the degree of alar flare.

Nasal sill reduction which involves the complete resection of skin and underlying soft tissues at the location of the nostril sill made the alar base narrower.

Lateral alar reduction from the base of the alar lobule to just above the alar facial groove will improve excessive alar flare, but will not narrow the nostril.

Our goal is to accomplish a natural result and preserve the natural curvature of the lateral alar and function. Regardless of the type of modification, a conservative approach to alar base refinement is essential.

Nasal base modification can improve nostril shape and orientation, reduce alar flaring, improve nasal base width, correct nasal hooding, improve symmetry and create overall facial harmony.

For the correction of alar rim deformities, careful examination, consultation, analysis and consider the condition of the skin are essential. Understanding of the ala and surrounding tissue, supporting of lower lateral cartilage, selecting the proper technique produces functionally and aesthetically good results.

Curriculum Vitae

Name: Ji Yun Choi MD, PhD

Prof. Ji Yun Choi is a noted ENT and facial plastic surgeon from South Korea. He is a Director and Professor of Department of Otorhinolaryngology Chosun University College of Medicine, Gwangju, Korea. He is a member of the Korean Society of Facial Plastic and Reconstructive Surgery and Korean Society of the Otolaryngology and Head and Neck Surgery. He had a two years fellowship as a visiting professor at University California Medical Center in Sacramento, USA. He passed the board examination of International Board of Facial Plastic and Reconstructive Surgery (2013) and International Board of Cosmetic Surgery (2007). Every year he has been organized "The International Chosun Aging Face Symposium" focused on surgical facial rejuvenation. He has been published 64 papers and 5 facial plastic books. He had over 100 live surgeries and over 300 major presentation for rhinoplasty, blepharoplasty, facelift, browlift and reconstructive surgeries internationally.

International session 3

IS3-4 Using reused nasoseptal flap for skull base reconstruction in endoscopic endonasal approaches

○Yu Wen Huang[1,2], Wei-Hsin Wang[2,3], Ming Ying Lan[1,2*]
[1]Department of Otolaryngology-Head and Neck Surgery, Taipei Veterans General Hospital, Taipei, Taiwan
[2]School of Medicine, National Yang Ming Chiao Tung University, Taiwan
[3]Division of General neurosurgery, Neurological Institute, Taipei Veterans General Hospital, Taipei, Taiwan

Introduction: In the past two decades, significant anatomic and technical advances have facilitated the exposure and resection of skull base lesions via fully endoscopic expanded endonasal approaches (EEA). Nasoseptal flap had become a reliable material in the reconstruction of primary skull base defects. However, one limitation in the setting of revision surgery is the need for additional reconstructive options. In this study, we provide the experience with reused nasoseptal flap and report the effectiveness of this reconstruction technique.

Method: This study collected patients who underwent EEAs in our hospital from July 2015 to June 2022 and used a reused nasoseptal flap during the operation. Retrospective analysis of the surgical procedures, tumor type, surgical reconstruction method, postoperative nasal morbidity, and postoperative CSF leakage rate.

Results: A total of 14 patients and 16 surgeries were included in this study. The male to female ratio is 1:1.8, and the average age is 42 years old. Of these, 37.5% were craniopharyngiomas, 25% were pituitary adenomas, and 12.5% were Cushing's disease. The reasons for the second skull base surgery were revision surgery (8 surgeries), staging surgery (4 surgeries), CSF leak repair (3 surgeries), and nasal septal flap reposition (1 surgery). No postoperative CSF leakage, nasoseptal flap necrosis or postoperative bleeding occurred in all cases. All patients (100%) had postoperative nasal crusting which resolved in an average of 72 days. More than half of the patients (58%) had transient nasal discharge after surgery.

Conclusion: The results of this study showed that the reused nasal septal flap had a high survival rate (100%), and minimal nasal morbidity. It is safe to use the reused nasal septal flap for revision endonasal skull base surgery.

Curriculum Vitae
Name: Yu-Wen Huang, MD
Attending Physician, Department of Otorhinolaryngology-Head and Neck Surgery, Taipei Veterans General Hospital, Taiwan

IS3-5 L septoplasty for the caudal and high dorsal deviation

Tae-Hoon Lee MD, PhD, MBA
Department: of Department of Otolaryngology-Head and Neck Surgery, Ulsan University Hospital, Ulsan, Korea

Introduction: In general, deviation of the L-strut of the nasal septum is more challenging to correct than the middle and has less favorable results. This study aimed to develop a technique to correct the L-strut while preserving nasal support effectively and introduce the L-septoplasty technique and its effects.

Method: Patients with caudal and high dorsal septal deviations who underwent the L-septoplasty technique were retrospectively analyzed. Preoperative and three-month postoperative comparative assessments included the Nasal Obstruction Symptom Evaluation (NOSE) scale and minimal cross-sectional area (MCA).

Results: Thirty patients seen at a tertiary care center were included. NOSE scale scores improved from 47.2 to 13.6, which was statistically significant ($P < .001$). MCA increased from 0.43 cm^2 to 0.74 cm^2 ($P < .001$). During the 3-month follow-up period, deviation correction was well maintained in all patients, and no surgical complications, such as saddle nose deformity, occurred.

Conclusion: The L-septoplasty technique is effective in simultaneously correcting caudal and high dorsal septal deviations without any complications.

Curriculum Vitae

Name: Tae-Hoon Lee MD, PhD, MBA

Education

Mar 1995- Feb 2001 Dong-A University College of Medicine, Busan, Korea
Mar 2007- Feb 2009 Graduate school of Medicine, Dong-A University, Busan, Korea (PhD)
Mar 2020- Aug 2022 Graduate School of Business Administration, Ulsan University, Ulsan, Korea (MBA)

Postgraduate Training

Mar 2002- Feb 2006 Residency, Department of Otorhinolaryngology, Dong-A University Medical Center, Busan, Korea

Positions Held & Faculty Appointment

Mar 2007- Aug 2010 **Clinical Assistant Professor**, Department of Otolaryngology-Head and Neck Surgery, Ulsan University Hospital, Ulsan, Korea
Jul 2017- Jul 2018 **Visiting Research Scholar**, Stanford University School of Medicine, USA
Mar 2019- present **Chair** of Department of Otolaryngology-Head and Neck Surgery, Ulsan University Hospital, Ulsan, Korea
Mar 2022- present **Professor**, Department of Otolaryngology-Head and Neck Surgery, Ulsan University Hospital, University of Ulsan College of Medicine, Ulsan, Korea

Licensure and Certification

Korean Board of Otolaryngology

Memberships

Korean Society of Otolaryngology-Head and Neck Surgery
Korean Rhinology Society
Korean Society of Sleep Medicine
Korean Society of Sleep and Breathing
Korean Academy of Facial Plastic and Reconstructive Surgery
Korean Society of Cosmetic Surgery and Medicine

International session 4

IS4-1 The effects of 2 different rules on scoring respiratory event-related leg movements in obstructive sleep apnea patients

CHAN SOON PARK, MD, Ph.D
Department of Otolaryngology-HNS, St. Vincent hospital, The Catholic University of Korea, College of Medicine, Suwon, Korea

Objective: To compare 2 different scoring rules by American Academy of Sleep Medicine (AASM) and World Association of Sleep Medicine (WASM) for the respiratory event-related limb movements (RRLM) and find differences between 2 scoring rules on diagnostic and continuous positive airway pressure (CPAP) titration polysomnography (PSG) of same patient.

Methods: We retrospectively re-scored RRLM and limb movement (LM) on diagnostic and CPAP titration polysomnography (PSG) in 16 obstructive sleep apnea (OSA) patients. RRLM and limb movement (LM) parameters by manually scoring by AASM and WASM, and autoscoring by AASM rules were compared.

Results: In diagnostic PSG, there were significant differences in LM with arousal ($p=0.022$), RRLM ($p=0.02$), and other LM parameters ($p<0.05$) depending on scoring methods. In CPAP titration PSG, there was a significant difference in RRLM ($p=0.007$) and LM in REM ($p=0.009$) depending on scoring method. Manual scoring by WASM overestimated RRLM and LM, especially in severe OSA. Changes of RRLM between diagnostic and CPAP titration PSG were significantly different between autoscoring by AASM and manual scoring by AASM/WASM ($p=0.038/0.03$), but there was no significant difference between manual scoring by AASM and WASM rules.

Conclusions: Autoscoring with AASM rule underestimated RRLMs compared to manual scoring with AASM and WASM rules on diagnostic and CPAP titration PSGs. Despite intuitive difference of RRLM definition between AASM and WASM rules, RRLM results by manual scoring with 2 rules were not significant.

Curriculum Vitae
Name: CHAN SOON PARK M.D., Ph.D.
Education
March 1990 – Febrary 1996
The Catholic university of Korea College of Medicine, Seoul, republic of Korea
Postgraduate Training
March 2000- Febrary 2004
Residency, Department of Otorhinolaryngology, The Catholic university of Korea, Catholic medical center, republic of Korea
Positions Held & Faculty Appointment
April 2017-
: Professor, Department of Otolaryngology-HNS, St. Vincent hospital, The Catholic University of Korea, College of Medicine, Suwon, Korea
October 2011 – March 2017
: Associate Professor
March 2006 –September 2011
: Assistant Professor
March 2005-Febrary 2006
: Clinical fellow
Visiting position
January 2010 – Febrary 2011
: Visiting Assistant Professor, Sleep medicine division, Department of Psychiatry and Behavioral Science, School of Medicine, Stanford University, CA, USA
Licensure and Certification
Medical license; Medical Doctor; Achieved in March 1996
Medical board Licence of Otolaryngology; Achieved in Mar 2004
Memberships
Korean Society of Otolaryngology Head and Neck Surgery
Korean Society of Rhinology
Korean society of sleep medicine
Korean society of sleep and breathing
Korean society of endoscopic neurosurgery

IS4-2 The Usefulness of ApneaLinkTM as a Screening Test for Diagnosis of Obstructive Sleep Apnea

Woo Yong Bae, MD, PhD
Department of Otorhinolaryngology, Dong-A University Hospital, Busan, Korea

Introduction: The aim of the present study was to investigate the usefulness of ApneaLinkTM as a screening test for obstructive sleep apnea through the correlation between ApenaLinkTM and polysomnography

Subjects and Method: From January 1, 2018 to December 31, 2020, patients who visited the sleep clinic with snoring, sleep apnea, and excessive daytime sleepiness at the otolaryngology department of this hospital were subject to both standard sleep polysomnography and ApenaLinkTM. The correlation between AHI, RDI in standard polysomnography and AHI and RI in ApenaLinkTM was investigated. In order to confirm its usefulness as a screening test for patients with moderate or severe sleep apnea, we tried to confirm the cut-off value of the AHI and RI values of ApenaLinkTM using the ROC curve.

Results: The correlation coefficience between the AHI in polysomnography and the AHI or RI in ApenaLinkTM was both 0.647, showing a high positive correlation. The correlation coefficience between the RDI in polysomnography and the AHI or RI in ApenaLinkTM was both 0.637, showing a high positive correlation. As a result of the ApenaLinkTM AHI test, it was confirmed that the cut-off value was 19 with 76.29% sensitivity and 78.95% specificity, which could be expected to produce more than 15 of RDI in the polysomnography.

Conclusion: Through this study, it was found that ApenaLinkTM can be useful as a screening test for obstructive sleep apnea.

Curriculum Vitae

Name: Woo Yong Bae MD, PhD

Education

Mar 1990 – Feb 1996 College of Medicine, Dong-A University, Busan, Korea
Mar 2001 – Feb 2003 Master degree of Medical, Postgraduate course, Dong-A University, Busan, Korea
Mar 2005 – Feb 2008 Ph.D., Postgraduate course, Dong-A University, Busan, Korea

Postgraduate Training

May 2000 – Feb 2004 Residency, Department of Otorhinolaryngology, Dong-A University Hospital, Busan, Korea

Positions Held & Faculty Appointment

Sep 2005 – Sep 2007 Instructor, Department of Otorhinolaryngology, Dong-A University Hospital, Busan, Korea
Oct 2007 – Sep 2011 Assistant professor, Department of Otorhinolaryngology, Dong-A University Hospital, Busan, Korea
Oct 2011 – Sep 2016 Associate professor, Department of Otorhinolaryngology, Dong-A University Hospital, Busan, Korea
Oct 2016-present Professor, Department of Otorhinolaryngology, Dong-A University Hospital, Busan, Korea

Licensure and Certification

Korean board of Otolaryngology

Memberships

Korean Society of Otolaryngology
Korean Rhinologic Society
American Rhinologic Society

IS4-3 The Role of Nasopharyngectomy in the Management of Nasopharyngeal Carcinoma

○Ming-Ying Lan, MD, PhD[1,2], Chien-Fu Yeh, MD, PhD[1,2], Wei-Hsin Wang, MD[2,3]
[1]Department of Otolaryngology-Head and Neck Surgery, Taipei Veterans General Hospital, Taipei, Taiwan
[2]School of Medicine, National Yang Ming Chiao Tung University, Taiwan
[3]Division of General neurosurgery, Neurological Institute, Taipei Veterans General Hospital, Taipei, Taiwan

Introduction: Nasopharyngeal carcinoma (NPC) is a malignant tumor that arises in the epithelial lining of the nasopharynx. Although most cases response well with radiotherapy or chemoradiotherapy, there is still 5%~20% of patients develop local recurrence. Recent published data revealed that endoscopic nasopharyngectomy (ENPG) provides promising outcomes compared with intensity-modulated radiation therapy (IMRT) for recurrent NPC. ENPG also avoids severe reirradiation side effects. In this study, we review recent publications on ENPG and highlight the surgical anatomy of ENPG.

Method: We conducted the systemic review of ENPG using PubMed and Cochrane Database. 117 articles were initially identified and their titles and abstracts were examined. Studies that did not pertain to ENPG for NPC, case reports, and studies with less than 10 patients were excluded from the analysis. One cephalus was dissected for demonstrating key anatomical landmarks.

Results: There were totally 19 studies, including two level 2 studies and 17 level 4 studies. Among them, there was only one randomized controlled trial (RCT). Currently available data suggests that ENPG is a promising option for many patients with early-stage local recurrent NPC, with minimal complications. Although selected patients with advanced-stage recurrent NPC may benefit from ENPG, long-term follow-up is needed to evaluate the eventual morbidity from and efficacy of the procedure. Regarding the surgical anatomy, four key anatomical landmarks should be identified to prevent internal carotid artery (ICA) injury: posterior trunk of V3 (parapharyngeal ICA), the cartilaginous part of the Eustachian tube (petrous ICA), and Vidian nerve and pterygosphenoid fissures (lacerum ICA).

Conclusion: ENPG is a good option for early local recurrent NPC, with limited complications and promising outcomes. Meticulous preoperative evaluation and a full understanding of the surgical anatomy are important to prevent significant complications such as ICA injury.

Curriculum Vitae
Name: **Ming-Ying Lan**, MD, PhD
•Chief of Rhinology Division, Department of Otolaryngology-Head and Neck Surgery, Taipei Veterans General Hospital, Taiwan
•Professor, Department of Medicine, School of Medicine, National Yang Ming Chiao Tung University, Taiwan
•President, Taiwan Academy of Facial Plastic and Reconstructive Surgery
•Director, Taiwan Rhinology Society
•Executive Director, Taiwan Skull Base Society

IS4-4 Metastatic hepatocellular carcinoma in the palatine tonsil and maxillary sinus: a case report and review of the literature

Presenter: Sheng-Kai Huang, M.D; victorykai22014@gmail.com
Supervisor: Ping-Hung Shen, M.D; allentube211@gmail.com
Department of Otolaryngology, Kuang Tien General Hospital, Taiwan

Introduction:

Extrahepatic metastasis of hepatocellular carcinoma (HCC) is not uncommon in the late stage of the disease. Extrahepatic metastasis of HCC is an indicator of a poor prognosis and the most common sites are lungs, bones, lymph nodes, kidneys and adrenal glands.

HCC metastasizing to the sinonasal cavity are very rare. Based on our literature review, there have been only 17 documented cases of paranasal sinus and 6 nasal cavity metastasis of HCC. There was only one case of metastatic HCC in the palatine tonsil. We presented a case of metastatic HCC in the palatine tonsil and maxillary sinus.

Case report:

A 59-year-old male, who had history of hepatocellular carcinoma (hepatitis B virus carrier) for 10 years. He had been receiving transcatheter arterial embolization, percutaneous ethanol injection therapy, and Sorafenib for HCC, but multiple nodules remained. He visited the emergency department due to massive left nasal bleeding and received foley catheter balloon for posterior nasal packing. Physical examination in head and neck field showed a hypervascularization tumor over left palatine tonsil and a protruding mass from left ostiomeatal complex. Head and neck computed tomography revealed a contrast-enhanced tumor over left nasal cavity, maxillary sinus with bony destruction of medial maxillary and one left palatine tonsil tumor. After emergent trans-arterial embolization for epistaxis, surgical hemostasis and tumor biopsy, pathology revealed metastatic hepatocellular carcinoma of maxillary sinus and palatine tonsil. The patient received palliative treatment due to poor performance status and is still alive 3 months after appearance of nasal/oropharyngeal metastasis.

Discussion:

Reports of HCC metastasis to the head and neck, including the jaw, orbital cavity, and skull are not unusual. However, paranasal and nasal metastases from HCC are very rare. According to our literature review, there have been only 17 documented cases of paranasal sinus and 6 nasal cavity metastasis of HCC. There were only one case of metastatic HCC in the palatine tonsil. The presenting case was the first HCC metastatic to maxillary sinus and palatine tonsil. Epistaxis was the most common symptom. Other less symptoms include diplopia, nasal obstruction and headache. However, these symptoms and signs are common in primary sinonasal tumor, which are non-specific for metastatic tumor. The only clue of metastasis might be a history of a primary tumor elsewhere.

In most reported series of HCC, the male-to-female ratio ranges from 2:1 to 8:1 . The tumors in women tend to have less aggressive characteristics than in men, such as smaller mean tumor size, less advanced Okuda stage, and less frequent portal or hepatic vein invasion.

The metastatic route of HCC can be classified as hematogenous or lymphogenous spread. However, according to Nahum and Bailey, they proposed a more probable mechanism of metastasis route to the sinonasal tract via retrograde flow through the prevertebral and vertebral venous plexus.

The prognosis of metastatic HCC in the head and neck region is generally poor and usually died of terminal hepatic failure.

Conclusion:

Sinonasal and palatine tonsil metastasis from HCC is extremely rare and patients usually suffered from non-specific symptoms. The prognosis is generally poor. However, through early detection and aggressive treatment may help to improve quality of life.

Curriculum Vitae
Name: Sheng-Kai Huang, MD
Department of Otolaryngology, Kuang Tien General Hospital, Taiwan
Education: China medical university, Doctor of Medicine

会長指定講演

線毛機能不全症候群の診断基準

○竹内　万彦[1]，太田　伸男[2]，竹野　幸夫[3]，沖中　洋介[4]，上條　　篤[5]，児玉　　悟[6]，
洲崎　勲夫[7]，常見　泰弘[8]，戸嶋　一郎[9]，西田　直哉[10]，増田佐和子[11]，森　　恵莉[12]，
坂井田　寛[1]，藤枝　重治[13]
[1]三重大学大学院　医学系研究科　耳鼻咽喉・頭頸部外科，[2]東北医科薬科大学　医学部　耳鼻咽喉科，[3]広島大学 医学部 耳鼻咽喉科，[4]山口大学　医学部　耳鼻咽喉科，[5]上條アレルギー科・耳鼻咽喉科医院，[6]児玉耳鼻咽喉科クリニック，[7]昭和大学　医学部　耳鼻咽喉科頭頸部外科学講座，[8]獨協医科大学　耳鼻咽喉科，[9]滋賀医科大学 耳鼻咽喉科・頭頸部外科，[10]愛媛大学 医学部 耳鼻咽喉科，[11]独立行政法人国立病院機構三重病院 耳鼻咽喉科，[12]東京慈恵会医科大学　耳鼻咽喉科，[13]福井大学 医学部　耳鼻咽喉科・頭頸部外科

線毛機能不全症候群は，比較的まれな遺伝性疾患である。患者の多くは咳嗽を主訴とし，慢性鼻副鼻腔炎，滲出性中耳炎，気管支拡張症，不妊を発症するために呼吸器内科，小児科，耳鼻咽喉科などの複数の科がその診療に関与する。診断には専門的手技と知識を要し容易ではなく診断されない例も多い。また，現在本症の診断基準があいまいなため，誤診されている例もみられる。

耳鼻咽喉科医を中心として，関連の科の医師の協力を得て以上の内容を含んだ診療の手引きを作成することを目的として，春名眞一理事長のご理解で学術委員会管轄アドホック委員会として線毛機能不全症候群の診療手引き作成委員会を立ち上げていただいた。ここでは，診断基準に関して述べる。

症状では次の6つが重要である。1. 湿性咳嗽を主とする呼吸器症状 2. 慢性鼻副鼻腔炎　3. 滲出性中耳炎あるいはその後遺症　4. 内臓逆位あるいは内臓錯位　5. 男性不妊症 6. 同胞に線毛機能不全症候群を疑う家族歴。

Definite, Probable, Possibleの3つの診断のカテゴリーを設けた。Definite は6つの症状のうち少なくとも1つを満たし，かつ次の3項目のうち少なくとも1つを満たし，かつ嚢胞性線維症，原発性免疫不全症候群を除外したものとした。

・線毛の電子顕微鏡検査でクラス1の所見（外腕ダイニンの欠損，外腕ダイニンと内腕ダイニンの欠損，軸糸構造の乱れと内腕ダイニンの欠損）を認める。
・線毛機能不全症候群に関連する遺伝子の両アレルにPathogenicあるいはLikely pathogenicなバリアントを認める。
・末梢血から樹立されたiPS細胞により線毛運動障害を認め，原因遺伝子の修正により線毛運動障害が修復される。

この診断基準が周知され，本症が正しく診断されるようになることを願う。

略歴
竹内 万彦（三重大学・教授）

昭和59年3月	三重大学医学部卒業
63年3月	三重大学大学院医学研究科博士課程修了
63年4月	三重大学医学部附属病院耳鼻咽喉科医員
平成2年7月	米国カリフォルニア州カリフォルニア大学サンフランシスコ校　解剖学教室　research fellow
10年7月	三重大学医学部附属病院講師
14年4月	三重大学医学部助教授
20年11月	三重大学大学院医学系研究科　耳鼻咽喉・頭頸部外科　教授

市民公開講座

鼻から考える私たちの健康 ～時代と共に変化する鼻の疾患～

高林　哲司
福井大学 耳鼻咽喉科・頭頸部外科

理科の授業で習ったように，鼻から吸った空気は肺に運ばれ，肺胞で体にとって必要な酸素を取り込み不要な二酸化炭素が排出されます。このガス交換を円滑に行うために鼻はフィルターとして働き，さらに吸気の温度と湿度の適正化を担っています。また鼻の重要な機能として五感の一つである嗅覚があります。嗅覚は生命を維持するために直接の関係はありませんが，脳の中でも特に深い部分とつながりがあることから記憶や情動に影響することが知られています。ある特定の匂いを嗅ぐことで昔の記憶が呼び起こされる現象はプルースト効果としてよく知られています。また女性の方が男性より嗅覚が優れていることは昔から知られていますが女性の勘が鋭いことは嗅覚にも関係するのかもしれません。

新型コロナウイルス感染症（COVID-19）の流行が続いていますがこのウイルスが私たちの体への侵入は鼻から起きることが多い事も分かっています。鼻の粘膜にあるACE2というタンパク質にウイルスが結合することで感染がおこりますが，喫煙，肥満，糖尿病，心血管疾患などがある人ではACE2の量が増えることが感染率，重症化が多いことに関係していると言われており，鼻の機能はCOVID-19を含め私たちの健康に大きな影響があります。

鼻の病気で昔からよく知られているものとして蓄膿症があります。蓄膿症は医学的には慢性副鼻腔炎と呼ばれていて，鼻の周りの顔の骨の中にある空洞（副鼻腔）に膿が溜まることによって起きる病気です。高度成長期以降，環境の急激な変化が起きたことによってアレルギーの病気が増え，鼻の分野ではスギ花粉症などのアレルギー性鼻炎が増えてきました。その後，蓄膿症に代わって，副鼻腔のアレルギー炎症によって，鼻の粘膜がぶよぶよに腫れる鼻茸（はなたけ）ができる好酸球性副鼻腔炎が最近増えてきました。この病気は臭いを感じなくなることが多く非常に治療が難しい病気で一部は難病にも指定されています。

今回の市民公開講座では鼻に関する基本的なこと，そして最近分かってきたことで皆さんが知っておくと健康に役立ちそうな話題などについて，そして鼻の病気が時代と共に変わってきたことでどのようなことに注意すべきかをできるだけ分かりやすくお話させていただきたいと思います。

略歴
高林 哲司（福井大学 耳鼻咽喉科・頭頸部外科）

平成9年5月	福井医科大学医学部付属病院耳鼻咽喉科医員
平成18年4月	舞鶴共済病院耳鼻咽喉科部長
平成21年4月	福井大学医学部耳鼻咽喉科頭頸部外科助教
平成22年4月	米国ノースウェスタン大学免疫アレルギー教室研究員
平成25年4月	福井大学医学部耳鼻咽喉科頭頸部外科助教
平成27年4月	福井大学医学部耳鼻咽喉科頭頸部外科講師

シンポジウム9

司会のことば

藤枝　重治[1]，清水　猛史[2]
[1]福井大学　耳鼻咽喉科・頭頸部外科
[2]滋賀医科大学　耳鼻咽喉科・頭頸部外科

初診もしくは久しぶりに外来に来られる慢性副鼻腔炎患者さんの多くは，感染によって膿性鼻汁を認めて受診されることが多い。一般にAMPCを第１選択薬として処方し，軽快しなければ増量するか，感受性のある抗菌薬に変更する。とりあえず膿性鼻汁が軽快したのちに，従来型慢性副鼻腔炎か好酸球性副鼻腔炎かによって，保存的治療法は異なってくる。好酸球性副鼻腔炎診断のためには，両側鼻茸の状態を内視鏡検査で確認後，末梢好酸球率を調べるとともに，CTにて副鼻腔の状況を確認，併存症を聴取してJESRECスコアをつける。従来型慢性副鼻腔炎では，マクロライド少量長期治療が主体になるのに対して，好酸球性副鼻腔炎では，経口ステロイド中心の治療となる。現在では両側鼻茸スコア５以上であれば，生物学的製剤（分子標的薬）の使用も可能となった。鼻茸を有する場合には，いずれの型においても，手術療法を優先する耳鼻咽喉科医がほとんどであるが。

では，新世紀はどのようになるであろうか。まずはほぼ同じパターンで治療を開始する可能性もあるが，これまでにない新しい治療法の出現を期待する。そこでまずは基底細胞に着目し，新規治療法開発を見据えた川北先生に基礎的研究をお話いただく。

今後，Dupilumab以外，さらに数種類の生物学的製剤が気管支喘息と同じように使用できるようになると思われる。そんな時にどのような生物学的製剤を選択すべきであろうか。それぞれの患者さんに適した生物学的製剤を選択することが必要となるが，その候補となるのが，エンドタイプの決定である。充実した海外留学を経験した中堅・中山先生とこれから海外留学する新進気鋭・木戸口先生にそれぞれの考えを発表していただき，激突していただく。そして実臨床で多くの生物学的製剤の使用経験のある平野先生に，臨床面から考えるエンドタイプ・フェノタイプを紹介していただき，参加者皆で個別化医療を考えたいと思う。

シンポジウム9

S9-1　好酸球性副鼻腔炎の病態における鼻粘膜基底細胞の役割

川北　憲人
滋賀医科大学 耳鼻咽喉科・頭頸部外科

好酸球性副鼻腔炎は，著明な好酸球浸潤と多発性・再発性の鼻茸形成を特徴とし，2015年に難病指定された原因不明の難治性疾患である。近年の研究で，鼻茸のある慢性副鼻腔炎では，鼻茸上皮における基底細胞の過形成が認められ，主として基底細胞がTSLPを産生することから，基底細胞が上皮のリモデリングと2型炎症の増悪に関わると推測される。そこで我々は，好酸球性副鼻腔炎の病態における鼻粘膜基底細胞の役割について検討した。

最初に，基底細胞の性質が得られやすい特殊な培養法を用いて気道上皮細胞を培養し，フローサイトメトリーと蛍光免疫染色で，基底細胞の性質が得られていることを確認した。次に，培養した基底細胞を，通常の方法で培養した上皮細胞と比較することで，基底細胞の特徴について比較検討した。培養上皮細胞と比較して，培養基底細胞ではTSLPとTLR3のmRNA発現が有意に上昇し，PAR2のmRNA発現は有意に低下していた。また，培養基底細胞と培養上皮細胞では，炎症性サイトカインのmRNA発現に差が見られた。TLR3リガンドのPoly（I:C）刺激による培養基底細胞からのTSLP産生は，培養上皮細胞に比べて有意に増加していたが，PAR2リガンドのダニやAlternaria刺激によるTSLP産生は増加を認めなかった。サイトカインの添加による細胞増殖能について検討したところ，基底細胞は2型サイトカインであるIL-4，IL-13の添加により細胞数が増加した。これらの結果から，IL-4，IL-13の慢性的な刺激により基底細胞が増生することで，TSLPが産生・放出され2型炎症が持続する悪循環が，好酸球性副鼻腔炎の病態に関わっていると考えられた。

さらに，健常者や鼻茸のない慢性副鼻腔炎患者の鉤状突起粘膜と，非好酸球性副鼻腔炎・好酸球性副鼻腔炎患者の鼻茸組織などの臨床検体を利用して，フローサイトメトリーや蛍光免疫染色を用いて基底細胞の過形成について検討し，炎症性サイトカインのmRNA発現についても調べている。本講演では，こうした臨床検体を用いた検討結果も加えて報告する予定である。

略歴
川北憲人（滋賀医科大学耳鼻咽喉科・頭頸部外科 大学院生）
平成29年3月　滋賀医科大学 医学部医学科 卒業
平成31年4月　滋賀医科大学 耳鼻咽喉科・頭頸部外科 入局
令和2年4月　滋賀医科大学 大学院医学系研究科博士課程 入学

S9-2　慢性副鼻腔炎のエンドタイプ

中山　次久
獨協医科大学 耳鼻咽喉・頭頸部外科

慢性副鼻腔炎は，遺伝因子と環境因子が複雑に絡み合った相互作用により発症する多因子疾患である。その病態は広い多様性を持つため，慢性副鼻腔炎をサブグループに層別化することが病態への理解を容易にする。層別化を行う際には，次元の違いによりフェノタイプおよびエンドタイプという2つの概念があり，フェノタイプは臨床上で目に見える，鼻茸の有無に代表されるような表現型であるのに対して，エンドタイプ は表現型の背景にある鼻副鼻腔粘膜中の炎症細胞浸潤やサイトカインの発現などのような分子病態により分類されるサブグループと定義される。

疾患のエンドタイプを確立するためには，機械学習であるクラスター解析および主成分分析などの次元圧縮手法が必要となる。これらの手法は，慢性副鼻腔炎をあらかじめ好酸球性副鼻腔炎と非好酸球性副鼻腔炎といったように分類してからデータを比較するような伝統的な統計学的手法や，機械学習の中でも好酸球性副鼻腔炎を予測できるサイトカインを回帰分析で明らかにするような「教師あり学習」ではなく，学習データに正解を与えないで学習させる「教師なし学習」に分類され，データに存在する未知のグループの検出に用いられる。「教師なし学習」を行う利点として，仮説検証を行う「教師あり学習」と異なり，先入観および事前の仮説（バイアス）を設定しない探索型の手法のため，類似性のあるものを客観的に抽出していけることが挙げられる。

鼻茸を伴う慢性副鼻腔炎に対しては，新たな治療方法として分子標的薬の使用が可能となり，エンドタイプ という言葉を耳にすることが多くなった。しかし，慢性副鼻腔炎におけるエンドタイプ は，未だ確立されたものではない。また，臨床現場において臨床データおよび組織中好酸球数のみで，Type 2もしくはnon-Type 2といったエンドタイプを判断できるようなデータはこれまでに十分揃っている状態ではない。本シンポジウムでは，慢性副鼻腔炎のエンドタイプ について，我々のこれまで行なった検討を含めて解説することで，慢性副鼻腔炎への理解が深まれば幸いである。

略歴
中山 次久（獨協医科大学 耳鼻咽喉・頭頸部外科）

平成14年3月	東京慈恵会医科大学 卒業
平成14年5月	東京慈恵会医科大学 耳鼻咽喉科 入局
平成21年10月	東京慈恵会医科大学 耳鼻咽喉科 助教
平成24年1月	獨協医科大学 耳鼻咽喉・頭頸部外科 助教
平成25年4月	獨協医科大学 耳鼻咽喉・頭頸部外科 講師
平成26年1月	理化学研究所 統合生命医科学センター
平成28年1月	Stanford大学 耳鼻咽喉・頭頸部外科
令和3年9月	東京慈恵会医科大学 耳鼻咽喉・頭頸部外科 講師
令和4年1月	獨協医科大学 耳鼻咽喉・頭頸部外科 講師

シンポジウム9

S9-3　鼻茸のエンドタイプ診断パネル開発と個別化医療への応用

木戸口　正典
福井大学 耳鼻咽喉科・頭頸部外科

慢性副鼻腔炎は，鼻茸合併の有無により鼻茸を伴う慢性副鼻腔炎（chronic rhinosinusitis with nasal polyps, CRSwNP）と鼻茸を伴わない慢性副鼻腔炎（chronic rhinosinusitis without nasal polyps, CRSsNP）に大別され，病態やその要因について長く議論されてきた。特に，CRSwNPには2型サイトカイン炎症が主体となり鼻茸や鼻粘膜組織中の好酸球浸潤をきたす好酸球性副鼻腔炎の割合が高く，気管支喘息の合併や高い術後再発率などが問題となってきた。福井大学では，日本国内における慢性副鼻腔炎の多施設共同疫学調査（JESREC Study）を行い，その中で，慢性副鼻腔炎における好酸球性副鼻腔炎の罹患率や術後再発・難治化をきたすリスク因子を調査した。現在，国内においてはそのリスク因子をスコア化した好酸球性副鼻腔炎の診断基準が広く利用されている。

近年では，気管支喘息などのアレルギー疾患において，組織中の遺伝子発現量に基づいたエンドタイプ分類が提唱され，慢性副鼻腔炎においても，エンドタイプ分類とそれらを指標とした治療戦略が提案されるようになってきた。そこで私たちは，慢性副鼻腔炎の分子バイオマーカーに基づいたエンドタイプ分類を行うことを目的として，新たにオリジナルの慢性副鼻腔炎診断パネル（Fukui-Nasal polyps panel, FKN panel）を作成した。FKN panelは好酸球性副鼻腔炎の診断（組織中好酸球数カウント）時に作成する鼻茸のホルマリン固定パラフィン包埋（formalin-fixed paraffin-embedded, FFPE）検体を使用して遺伝子発現解析を行うことが可能である。好酸球性副鼻腔炎の診断をはじめ自験例の網羅的遺伝子発現解析（RNA-seq）結果との関連性を確認しており，FKN panelはより簡便な検査手法であることから実臨床のエンドタイプ分類を行う上で有効な診断パネルになりうると考えられる。FKN panelを用いた慢性副鼻腔炎のエンドタイプ分類の結果を示すとともに，個別化医療への応用について解説する。

略歴
木戸口 正典（福井大学 耳鼻咽喉科・頭頸部外科 助教）

2010年3月	福井大学医学部医学科 卒業
2010年4月	国立病院機構東京医療センター 初期研修医／耳鼻咽喉科
2013年4月	福井大学 耳鼻咽喉科・頭頸部外科 医員
2014年4月	福井赤十字病 耳鼻咽喉科
2016年4月	福井大学大学院医学系研究科博士課程 入学 （筑波大学医学医療系遺伝医学へ国内留学）
2020年3月	福井大学大学院医学系研究科博士課程 卒業
2020年4月	福井大学 耳鼻咽喉科・頭頸部外科 特命助教 集中治療部・遺伝診療部 兼任
2022年6月～現在	福井大学 耳鼻咽喉科・頭頸部外科 助教

S9-4　副鼻腔炎治療における抗体療法の実際

平野　康次郎
昭和大学 医学部 耳鼻咽喉科頭頸部外科学講座

鼻科学における治療において，ここ数年で最もエポックメイキングであった出来事は抗体医薬品が臨床で使用されるようになったことであろう。特に，Type 2 inflammationがその病態形成の中心となる好酸球性副鼻腔炎において，抗体療法が果たす役割は大きい。抗体療法を行う上で注意しなければならない点に，海外の報告を完全には指標に出来ないということが挙げられる。副鼻腔炎患者の主要な炎症病態において，欧米は概ねType 2 inflammationが約80%，Type 1 inflammationとType 3 inflammationがそれぞれ20%前後（mixed typeもあり）という報告が多く，アジアにおいてはType1，Type2，Type 3 inflammationがほぼ同数であるという報告が多い。日本においてもJESREC Studyでは，45%が好中球性であり55%が好酸球性であったと報告されている。つまり，我々は欧米の報告を参考にしながらも，日本の現状に合わせた治療アルゴリズムを模索する必要がある。

好酸球性副鼻腔炎の重症度と，抗体療法の治療効果は相関しないという結果も明らかにされているが，Precision Medicineの考えに則り，現時点において抗体療法の効果が期待できるPhenotype を考えるとすれば，成人発症喘息やNSAIDs Exacerbated Respiratory Disease（N-ERD）を合併した症例であり，Endotypeを考えるとすれば，好酸球数や非特異的IgE値が高い症例は，これらが病態形成に関与している可能性が高くなるため，効果が見込める症例ということになる。逆に言えば，喘息非合併例などは抗体療法ではなく，従来までのような手術を中心とした局所治療で十分にコントロールが可能な症例が多いとも言える。

本シンポジウムのセッションテーマである「新世紀の慢性副鼻腔炎治療」において抗体療法の位置づけを考えるにあたっては，抗体療法の効果が期待できるPhenotype / Endotypeを考えると同時に，薬剤の医療経済に与える影響も考えなくてはならない。新世紀の慢性副鼻腔炎治療において，実臨床における抗体療法の実際を考察する。

略歴
平野康次郎（昭和大学医学部耳鼻咽喉科頭頸部外科学講座・講師）
平成19年　昭和大学医学部医学科卒業
平成21年　昭和大学 医学部 耳鼻咽喉科学講座 助教（員外）
平成25年　昭和大学 医学部 耳鼻咽喉科学講座 助教
平成26年　昭和大学 江東豊洲病院 耳鼻咽喉科 助教
平成28年　昭和大学 江東豊洲病院 耳鼻咽喉科 講師
平成29年　昭和大学 医学部 耳鼻咽喉科学講座 講師
令和3年　昭和大学 医学部 耳鼻咽喉科頭頸部外科学講座 講師
現在に至る

シンポジウム10

司会のことば

原　　浩貴[1]，中田　誠一[2]
[1]川崎医科大学　耳鼻咽喉・頭頸部外科学
[2]藤田医科大学　耳鼻咽喉科・睡眠呼吸学講座

本邦の睡眠学の発展には先人の先生方の鼻腔生理学における多くの功績が礎となっていることには異論がないであろう。新世紀に入り，鼻科学と睡眠について，様々な手法から研究が可能となっているが，日本鼻科学会会員の中で睡眠への興味をもち，この分野に参入する若手を増やすきっかけとなるよう，これまであまり触れられなかった切り口で本シンポジウムの企画を立案した。テーマは「鼻閉と睡眠～系統発生学から管楽器演奏まで～」という些か斬新なテーマを設定し，6名のシンポジストにご口演いただく。詳細は各シンポジストの先生の抄録に詳しいが，1）系統発生学からみた鼻呼吸の意義と睡眠の関係　2）鼻閉の原因別の睡眠への影響：2－1）アレルギー性鼻炎と睡眠　2－2）副鼻腔炎あるいは鼻中隔湾曲と睡眠　2－3）OSA患者の鼻中隔湾曲の特徴，3）嗅覚障害とOSA　4）鼻と鼻呼吸生理を発展させ，循環呼吸を行う管楽器演奏や歌唱がOSAにおよぼす影響　の構成とした。

系統発生学，アレルギー，鼻腔および副鼻腔形態と睡眠に関しては，国内外から複数のエビデンスが発出されており，最新の知見を含めて知識を整理することができると思われる一方で，特に嗅覚障害とOSAや，循環呼吸を行う管楽器演奏や歌唱がOSAに及ぼす影響については，そもそもエビデンスのある論文はほとんど見当たらない。たとえばOSA患者においては嗅球の体積が両側で減少し，OSAにより活性化する炎症性メディエーターが嗅神経上皮に傷害をおこし嗅覚障害が起こる可能性があるという報告や，アボリジニが演奏する管楽器であるdidgeridoo がその循環呼吸法によりOSAの保存的治療になる可能性など，興味深い報告が散見される程度である。そのような背景がある中，シンポジストの先生方には，無理難題を承知で，自由な発想で口演していただくよう依頼しており，司会としても楽しみにしている。

なお本企画はシンポジウムであり，演者間の討議は不要で，質疑は会場およびオンラインでの参加者からお受けする。15分程度は質疑を受ける時間を準備する予定であり，ぜひとも参加者の皆様からの積極的なご発言をお願いしたい。

シンポジウム10

S10-1　系統発生学からみた鼻呼吸の意義と睡眠

中島　逸男
獨協医科大学大学 耳鼻咽喉・頭頸部外科

日常診療において耳鼻咽喉科医が鼻呼吸障害と睡眠障害，睡眠時無呼吸症を関連づけて診療することは少ないと思われる。しかしながら，実際には気道抵抗の約60%は鼻にあるとされ，さらにそのうち約80%は鼻腔前部に存在するとされることから，一定の鼻腔抵抗によって下気道の胸腔内圧とバランスを保っていると考えられている。また安静呼吸下でも鼻機能は絶えず変化しており，とくに睡眠中は「鼻閉（はなづまり）」によって上気道のみならず下気道の生理機能の低下を招く傾向が大きくなるとされている。そして健常人においても鼻閉のために生じる開口が，上気道開大筋を弛緩させ，睡眠呼吸障害の発症の起点となり得る。

一方，画像検査で矢状断像を見ると鼻と脳が近接しており，鼻に問題が生じれば近接する臓器である脳も影響を受けることが想像できる。具体的には（人体では）鼻腔粘膜で冷やされた静脈血が頭蓋内の温度調節の役割を担っているとされ，口呼吸では気化熱を利用した鼻粘膜での水分の蒸発が十分にできないため，効率的な冷却が難しくなると考えられる。すなわち鼻腔・副鼻腔の機能には気道の加温加湿機能や水分の保持のほかにも他臓器の生理的調節に関わる重要な役割もあり，本講演ではこれらの鼻呼吸のメカニズムのもたらす睡眠，睡眠中の呼吸への影響について概説するとともに，それが発生学的にそれぞれの生体の生存，活動にどのような役割があるのか明らかにしたい。

略歴
中島 逸男（獨協医科大学耳鼻咽喉・頭頸部外科・准教授）
平成 6（1994）年　獨協医科大学卒業
平成13（2001）年　獨協医科大学大学院卒業（耳鼻咽喉科）
平成14（2002）年　厚生連下都賀総合病院耳鼻咽喉科医長
平成17（2005）年　ドイツ・マンハイム大学耳鼻咽喉科 留学（客員医師）
平成19（2007）年　獨協医科大学耳鼻咽喉科 講師
平成23（2011）年　獨協医科大学耳鼻咽喉・頭頸部外科 講師
平成25（2013）年　獨協医科大学睡眠医療センター出向
平成29（2017）年　獨協医科大学耳鼻咽喉・頭頸部外科 准教授

S10-2　アレルギー性鼻炎と睡眠

本間　あや
北海道大学病院 耳鼻咽喉科・頭頸部外科

アレルギー性鼻炎の症状，それに伴う睡眠障害は，QOLやパフォーマンスの低下をもたらし，社会的問題となっている。アレルギー性鼻炎による睡眠障害は鼻炎の重症度と相関し，中等症および重症例では2人に一人が睡眠障害を自覚し，4人に一人は日中の眠気を訴える。また，アレルギー性鼻炎があると仕事のパフォーマンスが低下するリスクは2倍以上と報告されている。アレルギー性鼻炎が睡眠障害を引き起こす原因には，夜間に増悪する鼻閉，鼻閉による閉塞性睡眠時無呼吸の増悪，アレルギー鼻炎に関連する炎症性メディエーターの中枢神経系への直接的な作用などが挙げられる。特に，夜間に増悪する鼻閉は，入眠困難や中途覚醒の原因となり，睡眠の質を低下させる。また，メラトニンの動態変化が，アレルギー性鼻炎の病態や睡眠障害に関与している可能性もある。

アレルギー性鼻炎の症状は早朝におこりやすく「モーニングアタック」と呼ばれているが，このような鼻炎症状の日内変動は体内時計によって制御されている。体内時計はホルモン分泌や免疫細胞活性，マスト細胞脱顆粒反応の概日リズムを調節し，この結果，夜間から早朝にかけて鼻炎症状が増悪し，睡眠を妨げる。また，体内時計は免疫システムに直接的に作用するため，体内時計のリズムが狂うとアレルギーの病態にも影響を及ぼす。睡眠障害やストレス，夜間照明，不規則な食事などは，体内時計のリズムを狂わせ，アレルギー性鼻炎の症状を増悪させる可能性が指摘されている。また，近年，腸内細菌叢の変容（dysbiosis）がアレルギー疾患や肥満，糖尿病，睡眠障害など，様々な疾患に関与することが明らかとなってきた。本邦におけるアレルギー性鼻炎の増加，若年化の背景には，夜間照明や24時間社会など社会的要因による体内時計への影響や，欧米型の食生活，抗生剤多用によるdysbiosisの影響もあるように思われる。

本シンポジウムでは，アレルギー性鼻炎と睡眠の関連について，主に時間医学的視点から考察し，議論したい。なお，本演題発表に関連し，倫理的配慮は行われている。

略歴
本間 あや（北海道大学病院耳鼻咽喉科・頭頸部外科 助教）

平成19年3月	札幌医科大学医学部医学科卒業
平成19年4月	札幌社会保険総合病院にて研修
平成21年4月	北海道大学病院 耳鼻咽喉科・頭頸部外科入局
平成28年3月	北海道大学大学院 医学博士取得
平成29年4月	英国University of Surrey留学
令和3年4月	北海道大学病院耳鼻咽喉科・頭頸部外科 助教
令和3年7月	日本睡眠学会専門医
平成4年6月	日本アレルギー学会指導医

S10-3　副鼻腔炎あるいは鼻中隔彎曲と睡眠

稲田　紘也
藤田医科大学 ばんたね病院 耳鼻咽喉科

鼻閉と睡眠障害は密接なつながりがあり，健常人にても人工的に鼻閉を起こさせれば睡眠時無呼吸障害になることもある。鼻閉はひいては口呼吸を誘発し

そのことは無呼吸の増悪，CPAPコンプライアンス低下にもつながる。鼻腔通気度検査は客観的に鼻閉の状態を示す良い指標となる検査であるが，時に検査結果と鼻閉感との間に乖離もあり，その解釈に対してはより理解を深めなければならない。通常，すぐ口呼吸をおこなう人は鼻腔の抵抗が少し上昇した段階で口呼吸をおこなうので逆に鼻閉感を感じにくい人がいると思われる。鼻手術（鼻中隔彎曲矯正術，粘膜下下鼻甲介骨切除術など）に関して，鼻閉がつよい睡眠時無呼吸の患者に無呼吸そのものの改善，CPAPフォローを目的として，鼻腔通気度や鼻内所見を参考にしながら積極的におこなうことは患者サイドとしてもより有益であると考える。

鼻閉をきたす疾患はアレルギー性鼻炎をはじめ，鼻中隔彎曲症や肥厚性鼻炎，副鼻腔炎，腫瘍性疾患，心因性のものなど多岐に渡るが，この度，副鼻腔炎と睡眠，鼻中隔彎曲と睡眠について検討した。

鼻中隔彎曲に関してはTerracolの分類などでC型やS型，棘，稜（櫛）に分類され，さらにそれらが混在したものがある。

彎曲の程度が強くても自覚症状（鼻閉）を生じないものもあれば，軽度の彎曲でも強い自覚症状を訴えるものもあるなど，彎曲の程度と自覚症状は必ずしも一致しない。また，肥厚性鼻炎や副鼻腔炎を合併するものもあり，その場合鼻漏や後鼻漏のためさらに鼻閉の程度が強くなることがあり，嗅覚障害をきたすこともある。

当科において鼻中隔彎曲症と肥厚性鼻炎と診断された30症例において術前術後にPSG検査を施行しその関連性を検討したため，鼻腔通気度検査の結果とともにあらわしていきたい。

また，副鼻腔炎に関しては，それ単独でリスクファクターとなるという論文が散見される。副鼻腔炎と診断され，当科で外科的治療を施行した症例を通して副鼻腔炎と睡眠との関連性を示していきたい。

略歴
稲田 紘也（藤田医科大学 ばんたね病院 耳鼻咽喉科・助教）
平成27年3月　藤田保健衛生大学（現 藤田医科大学）卒業
平成29年4月　同大学ばんたね病院耳鼻咽喉科, 助手
平成31年4月　同大学ばんたね病院耳鼻咽喉科, 助教
令和3年11月　同大学ばんたね病院耳鼻咽喉科, 医局長

S10-4　OSA患者の鼻中隔弯曲形態の特徴について

宮村　洸輔
東京慈恵会医科大学　耳鼻咽喉科・頭頸部外科

【背景】閉塞性睡眠時無呼吸（以下OSA）診療において，鼻中隔弯曲症は鼻呼吸障害をきたしその発症要因となりうるだけでなく，CPAP治療の際にもしばしば問題となる。治療は外科的手術だが，その弯曲形態に応じて適切な手術手技を選択する必要があるため，術前に注意深い形態評価が必要である。今回われわれは，OSA患者の鼻中隔弯曲の形態を非OSA患者と比較して評価し，その形態的な特徴を調べた。

【対象】当院で2019年4月～9月に，鼻中隔弯曲症に対し鼻中隔矯正術を施行した18歳以上の患者で，事前のPSG検査でAHI ５以上のOSA患者を含む128例を対象とした。外傷歴・鼻中隔手術歴のある患者は除外した。

【検討方法】同一条件で撮影された術前の副鼻腔CTを使用し，2名の耳鼻咽喉科医が鼻中隔弯曲を前弯/上弯/後弯に分けてそれぞれ測定し，OSA患者とそれ以外の非OSA患者で比較検討した。前弯は水平断，上弯・後弯はそれぞれ冠状断においてIsmail Serifogluらの報告に準じ，最も弯曲が強いスライスでの正中線と偏位点の成す角度を測定した。

【結果】対象期間中に鼻中隔矯正術を施行した患者128例中（女性38名男性90名，平均42.6±10.6歳），除外対象となる7例を除き，OSA群は34例，非OSA群は87例であった。前弯は非OSA群で中央値5.14°に対しOSA群で中央値9.32°と，OSA群で偏位を強く認めた。（p=0.008）上弯・後弯については両群に明らかな有意差を認めなかった。また，二項ロジスティック回帰分析の結果，前弯を予測する有意な独立因子はOSAの有無のみであった。

【考察】本研究ではOSA群で前弯が多く認められる事が示された。近年，OSAと特異的な顎顔面形態の関連性を指摘する報告がある。OSAと鼻中隔弯曲症の関連についての報告は未だ少ないが，前弯のみがOSA群で有意に大きいという我々の検討結果はOSAにおける特異的な鼻中隔弯曲の形態の存在を示唆させる。したがって，OSA患者における鼻中隔矯正術においては，前弯矯正を視野にいれた手術選択とその技術が必要であると考える。

略歴
宮村洸輔（太田総合病院　耳鼻咽喉科）
平成29年3月　千葉大学医学部医学科　卒業
平成29年4月　JCHO東京新宿メディカルセンター初期研修医
平成31年4月　東京慈恵会医科大学　耳鼻咽喉科学教室　入局
令和 2年 2月　SUBARU健康保険組合　太田記念病院
令和 3年 2月　医療法人愛仁会　太田総合病院

S10-5　嗅覚障害と睡眠時無呼吸症

酒井　あや
金沢医科大学 耳鼻咽喉科

嗅覚障害と睡眠時無呼吸症について，ともに日常診療ではよく遭遇するものの，直接関連した研究報告は小児，成人においてほとんどなされていないのが現状である。海外では，睡眠時無呼吸症（obstructive sleep apnea：OSA）は嗅覚に影響を及ぼし，重症OSAの嗅覚障害の割合は軽症OSAよりも有意に高く，嗅覚障害とOSAの発生率に重症度が強い正の相関を認めたと報告がある。共通する病態として鼻呼吸障害が挙げられる。

嗅覚障害が生じると日常生活の質は著しく支障をきたす。嗅覚障害は病態別に①気導性嗅覚障害（慢性副鼻腔炎，アレルギー性鼻炎，鼻腔腫瘍など），②嗅神経性嗅覚障害（感冒後嗅覚障害，薬剤性・中毒性嗅覚障害，外傷性嗅覚障害，開頭手術後），③中枢性嗅覚障害（脳挫傷，脳腫瘍，脳血管障害，神経変性疾患）に分類される。慢性副鼻腔炎やアレルギー性鼻炎により，におい分子が嗅細胞上の受容体に結合できない気導性嗅覚障害が最も多いとされる。成人の主な嗅覚検査は，基準嗅力検査，静脈性嗅覚検査，スティック型嗅覚検査，visual analogue scale（VAS），日常のにおいアンケートがあり，嗅覚障害診療ガイドラインに詳細に解説されている。また小児に対する嗅覚検査の方法や基準値は確立されていないが，近年ではカード型嗅覚同定検査の有用性が報告されている。

OSAは小児の場合，アデノイド，口蓋扁桃の肥大が主因である。また，アレルギー性鼻炎や鼻副鼻腔炎による鼻呼吸障害を認める場合もOSA発症の原因となる。乳幼児期は鼻呼吸が中心となるため，鼻呼吸障害が生じた場合は重篤な呼吸障害をきたす。顎顔面の発達段階にある小児では鼻呼吸障害による口呼吸は顎顔面形態の正常な発育を阻害する。鼻呼吸障害が長期化すると，上顎および下顎の劣成長を惹起する。さらに顔面筋の弛緩などによるアデノイド顔貌が生じるため，適切に治療を行う必要がある。成人OSAの病態生理は，解剖学的上気道の狭窄化，呼吸調節系の不安定・高いループゲイン，咽頭虚脱時の上気道開大群の代償性低下，低い覚醒閾値の4つの要因が存在すると提唱されている。鼻呼吸障害が生じると，吸気時に咽頭に過大な陰圧が発生し，睡眠呼吸障害の原因となる。鼻中隔弯曲症，アレルギー性鼻炎，慢性副鼻腔炎などによる鼻呼吸障害はOSAの約30％に合併しているとされる。

今回，嗅覚障害とOSAの現状と課題，最近の知見とともに当科での症例を紹介する。

略歴
金沢医科大学 耳鼻咽喉科 酒井あや
平成14年3月　金沢医科大学医学部卒業
平成14年4月　金沢医科大学 耳鼻咽喉科入局
平成18年3月　金沢医科大学医学部大学院医学研究科卒業
平成19年4月　金沢医科大学 助教
平成29年4月　金沢医科大学　学内講師
平成31年4月　金沢医科大学 講師

S10-6　循環呼吸を行う管楽器演奏や歌唱がOSAに及ぼす影響

三宅　宏徳
川崎医科大学附属病院 耳鼻咽喉・頭頸部外科学

閉塞性睡眠時無呼吸（obstructive sleep apnea: OSA）は，睡眠障害の中で頻度の高い疾患の1つであり，有病率は成人男性で20%，成人女性で10%程度といわれている。OSAは睡眠の分断を生じ，日中の眠気を引き起こすだけでなく，動脈硬化の発症，進展に関与し，冠危険因子である高血圧，糖尿病，脂質異常症等の病態も悪化させることが広く知られている。治療に関しては，持続的気道陽圧呼吸（continuous positive airway pressure: CPAP）治療や手術，口腔内装置があり，成人であればCPAP治療が選択されることが多い。しかし，CPAP治療は患者自身のアドヒアランスにより治療効果が左右され，臨床上の大きな課題となっている。

OSAに対して管楽器の演奏や歌唱が，無呼吸低呼吸指数（apnea hypopnea index: AHI），日中の眠気症状，いびきなどの睡眠関連パラメータを改善するか否かを検討したユニークな研究が海外文献に散見される。管楽器奏者や歌手のみならず，オーストラリアの先住民族アボリジニの民族楽器である，ディジュリドゥ奏者を対象にした文献も認められた。それらによると，管楽器奏者は，対照群と比較して明らかな有意差は認めなかった。一方，歌手はいびきスコア（Snoring Scale Score）が対照群と比較して低値であったが，日中の眠気には有意差を認めなかった。さらにディジュリドゥ奏者は，AHI，日中の眠気が対照群と比較して有意に低値であることが示されている。ディジュリドゥの演奏には循環呼吸が必須であり，これにより上気道の筋が鍛えられ，咽頭虚脱が減少し，AHIの改善に繋がった可能性が示唆された。しかし，同様に循環呼吸を使用する金管楽器奏者では，OSAのリスクの改善には寄与しないとする報告もあり，楽器の種類や奏法によって結果は異なるものとなった。

今回の口演では循環呼吸を行う管楽器演奏や歌唱がOSAに及ぼす影響について文献的考察を含めて発表する。

略歴
三宅 宏徳（川崎医科大学附属病院耳鼻咽喉・頭頸部外科・臨床助教5年）
平成28年03月　川崎医科大学卒
平成28年04月　川崎医科大学附属病院初期研修医
平成30年04月　川崎医科大学附属病院耳鼻咽喉・頭頸部外科

ランチョンセミナー9

LS9-1　小児に対する舌下免疫療法　より良い鼻炎治療をめざして

川島　佳代子
大阪はびきの医療センター　耳鼻咽喉・頭頸部外科

アレルギー性鼻炎はいったん発症すると治癒が難しい疾患であり，2019年に耳鼻咽喉科医とその家族を対象としたアレルギー性鼻炎に対する全国疫学調査では，5歳から9歳代では通年性アレルギー性鼻炎が20.9%，スギ花粉症が30.1%，スギ以外の花粉症が17.4%と，小児においても前回の調査より有病率が増加している。小児アレルギー性鼻炎の診断は自覚症状の訴えも十分でないことや，感染が合併することもあり容易ではない。

アレルギー性鼻炎は，診断が遅れると睡眠障害などをきたし重症化することもある。また，小児例でも長期に投薬の継続を余儀なくされるケースも見受けられる。小児アレルギー性鼻炎の診断では，保護者に対する問診を十分に行い，所見と矛盾がないか確認する。また他のアレルギー疾患の罹患歴，家族歴の聴取も重要である。他のアレルギー疾患を合併している場合は，その疾患の重症度，治療内容を確認してアレルギー性鼻炎の治療内容の方針を決定する。

アレルゲン免疫療法（AIT）は，病因アレルゲンを投与することで，アレルギー疾患の自然経過の修飾と，全身的・包括的な臨床効果を期待して行われる治療である。エビデンスは確立されていないが，気管支喘息発症の抑制や新規アレルゲン感作を抑制する報告もみられ，特に小児にとっては，期待される治療法である。AITの中でも安全性の高い舌下免疫療法（SLIT）が小児に適用拡大されてから4年が経過し，施行症例も増えつつある。日本においては軽症から重症まですべての患者に推奨されているが，長期にわたり対症療法薬を必要としている症例，鼻炎症状の長期にわたる寛解を希望される症例などにはよい適応となる。舌下免疫療法を始めるにあたっては，患児および保護者の治療への十分な理解が必要である。治療開始を検討している症例には，治療導入期，その後の維持期について，スケジュールや自宅での注意事項，副反応出現時など具体的な事例をあげて説明することが望ましい。副反応が出現した場合は，緊急時の対応や治療継続の可否について，適切に対応できる体制を作り，患者にそのことを事前に説明しておく。アドヒアランスが不良であるなど問題が生じた場合は，適宜，患者教育を行い，ノンアドヒアランスに対して介入することが求められる。当科で2018年に開始した小児の症例も4年が経過した。小児例のSLIT導入に対しての当科での取り組みを紹介し，当科での検討結果について，文献的考察を加えながら報告する。

略歴
川島 佳代子（大阪はびきの医療センター　耳鼻咽喉・頭頸部外科）

平成01年03月	徳島大学医学部卒業
平成01年04月	大阪大学耳鼻咽喉科研修医
平成02年1月	阪和住吉総合病院　耳鼻咽喉科　医員
平成06年1月	埼玉医科大学総合医療センター臨床助手
平成08年1月	大阪第二警察病院　耳鼻咽喉科副医長
平成10年4月	同上　耳鼻咽喉科 医長
平成16年4月	同上　耳鼻咽喉科副部長
平成18年4月	箕面市立病院　耳鼻咽喉科　部長
平成23年7月	国家公務員共済組合連合会　大手前病院　耳鼻咽喉科部長
平成29年4月	大阪はびきの医療センター　耳鼻咽喉・頭頸部外科　主任部長
令和3年4月	診療局長兼任
令和4年4月	医務局長兼任

LS9-2　当院における舌下免疫療法の実状と対応

湯田　厚司
ゆたクリニック

当院では累計2000例以上の舌下免疫療法（SLIT）の治療経験があり，安全で円滑な治療のために多くの課題に取り組んできた。当院での舌下免疫療法の実状を提示し，その対応を中心に講演する。

この数年でも年に100例を超える新規導入があり，多い日には1日に5例を超える導入日もある。SLITの成功のコツは初回投与時の説明につきる。説明すべき項目が非常に多いので，全患者に確実に漏れなく同じ説明ができるようにしたい。当院では独自に説明書を作成し，必ず文面で全ての説明を網羅できるように工夫している。これらの資材は関連学会誌で公表し，J-stageからダウンロードできるので是非参考にしていただきたい（日本耳鼻咽喉科免疫アレルギー感染症学会誌2022: 2 :25-30）。また，患者の継続意義の理解とモチベーション維持も重要であり，年に1回の効果判定を行うとともに，個々の患者の状態と全例の傾向を説明する機会を設け，患者にフィードバックしている。

これまでに毎年の臨床成績を報告してきたが，スギSLITによる花粉飛散期の鼻眼症状は既存の治療より良い。また，開始後数年では経年的に効果の上乗せがある。患者印象度も良く，2022年に約450名のスギSLIT患者から得たSLITの治療印象度は「良かった」以上が70％を超え，「治療前より良かった」を含めると95％を超えた。また，治療の印象を100点満点で評価してもらうと平均で約80点であり，100点満点の回答が約15％あった。

我々は早い段階から小児SLITやスギ花粉とダニの両方治療するDual SLITに取り組み，本邦で初めての報告も行った。小児SLITは保険適用以前の2005年から臨床研究として力を入れており，2021年に治療中のSLIT例では小児例が46%を占める。成人と小児では効果も副反応も差が無いので積極的に勧めたい。また，多抗原感作も多いので，より効果的な治療をめざしてDual SLITも多く，全症例の1/3にDual SLITを行い，特にダニSLIT施行例には80％を超える例でDual SLITとなっている。

新しい治療であるSLITにはまだこれから解決すべき課題もある。特に，スギSLITのヒノキ花粉症の効果は十分でなく，ヒノキSLITの実現も視野に入れて検討中である。

略歴
湯田 厚司　（ゆたクリニック・院長）
1988年　三重大学医学部卒業
1988年　三重大学医学部耳鼻咽喉科入局
1994年　三重大学医学部耳鼻咽喉科助手
1995年　アメリカ合衆国Georgetown大学内科アレルギー部門留学（2年間）
1997年　三重大学医学部耳鼻咽喉科助手
2000年　三重大学医学部耳鼻咽喉科講師
2009年　三重大学大学院医学系研究科耳鼻咽喉・頭頸部外科准教授
2009年　三重大学附属病院教授［併任 2011年まで］
2011年　ゆたクリニックを三重県津市に開設
2017年　滋賀医科大学客員教授［併任］

ランチョンセミナー10

LS10-1　安全なESSの視野取りのPoint

田中　秀峰
筑波大学　耳鼻咽喉科・頭頸部外科

内視鏡下鼻副鼻腔手術（ESS）は，経鼻内視鏡下の鼻内解剖および周辺構造の理解，手術手技の発展，そして様々な手術支援機器の開発により鼻科手術において一般的となった。しかし，頭蓋底損傷や眼窩損傷，大血管の損傷などの重大な手術合併症が時々発生してしまっている。こうした合併症の発生には，術者の内視鏡視野における解剖認識のズレや，出血による術野の汚れ，レンズ汚れやフォーカスのあまさによる画面混濁，内視鏡と器具の干渉による不十分な視野での不安定な操作が，多くの合併症発生に影響していると考えられる。

鼻科手術をより安全確実に施行していくために術式の標準化を目指した鼻科手術指導医制度が始まり，ESSにおける安全な手術手技の指導が重要となっている。この制度の暫定指導医や指導医の数も徐々に増え，120以上の施設で指導医がESSの具体的手技の指導に当たっている状況である。安全なESS手技を一つ一つ習得する上で，常に必要とされる条件が，濁りの無いクリアな内視鏡画面と安全を確保した視野取りと考えられる。

濁りの無いクリアな内視鏡画面を作るには，血液などによるレンズの汚れが無いことと，対象物に対するフォーカスがしっかり合っていることが必要である。内視鏡レンズの汚れは，1cm前後の幅しかない中鼻道で4㎜の内視鏡と同程度の太さの手術器具を操作すると，ESS手技に慣れないうちは頻繁に起こることである。内視鏡レンズ洗浄システムは，こんな状況を解決してくれる有用な手術支援システムである。また，ESSの最中は内視鏡をダイナミックに操作し，遠隔画像と近接画像の両方から得られる情報を基に，解剖の3次元的把握や器具の正確な操作に結び付けることが重要で，焦点距離が大きく変化する。オートフォーカス機能が搭載されればフォーカスを合わせる手間も省け，確実に正確なフォーカスが常に得られる。

安全を確保した視野取りも，ESSでは重要となる。0時の方向を画面上で常に維持することや，手術器具の先端の操作部位をしっかり内視鏡視野に入れることが重要である。そのためには，内視鏡の遠隔時と近接時では異なる視野取りが必要になる。また前頭洞や上顎洞など湾曲した器具を使う場面では，内視鏡の視野取りに工夫が必要となる。

本講演では，ESSを安全に実施するための視野取りのポイントを動画を供覧し解説する。

略歴
田中 秀峰（筑波大学耳鼻咽喉科・講師）
2000年3月　筑波大学医学専門学群卒業
2000年4月　筑波大学附属病院
2001年8月　国立霞ケ浦病院
2003年4月　筑波大学附属病院
2004年4月　筑波大学大学院博士課程人間総合科学研究科研究生
2005年1月　水戸協同病院
2007年4月　筑波大学附属病院
2009年4月　筑波学園病院
2012年4月　筑波大学医学医療系　講師

ランチョンセミナー10

LS10-2　鼻科手術指導医の取得に向けた手技のPoint

吉川　　衛
東邦大学医療センター大橋病院　耳鼻咽喉科学講座

鼻副鼻腔疾患の手術に1980年頃より内視鏡が導入され，以前の根治手術とは異なる低侵襲の内視鏡下鼻副鼻腔手術（endoscopic sinus surgery: ESS）が普及してきた。さらに，内視鏡を利用した経鼻的アプローチによる手術は，慢性鼻副鼻腔炎はもとより，多くの疾患に対して適応がひろがりつつある。手術用ナビゲーションシステムやpowered instruments（マイクロデブリッダー，内視鏡用ドリル）などの手術支援機器の発達によって，近年では頭蓋底や翼口蓋窩の病変に至るまでこのような低侵襲な手術が可能となっている。しかし，かつての額帯鏡の光のもとでの裸眼による職人芸のような鼻内手術と比較して裾野も広がり，多くの施設でこの手術が行われるようになったため，十分な解剖学的知識と技量を持たない術者による医療事故も問題となっている。副鼻腔は頭蓋や眼窩と隣接しており，解剖学的なバリエーションも多いことから，血管損傷だけでなく，視器損傷や髄液漏などの重篤な副損傷も少なからず存在する。

そのような背景をふまえ，2020年1月より日本鼻科学会認定の鼻科手術指導医制度が開始された。本制度の目的は，鼻科手術をより安全で確実に施行するために術式の標準化を目指し，後進の育成をはかることとされている。この制度は，いわゆる「神の手」のような腕利きの術者の技術を認定したり，そのような術者を育成したりするものではない。したがって，鼻科手術の基本となるESSの標準的な術式を学び，その技術を高めるために経験を重ね，その結果として良き指導者となることが最も求められている。認定試験として申請者本人が執刀した手術2件の未編集ビデオ，術前・後のCT画像，および手術録を審査するが，術式は必ずESS Ⅳ型を含めるとされており，ESSをいかに安全で確実に行えるかという点が最も評価される。また，出血の多い重症例に対するESSができるか否かを評価しているわけではないので，鉗子操作などの手技が十分確認できる症例を選択することが望ましい。なお，本制度に関する規則や細則については，日本鼻科学会のHPを参照されたい。

本講演では，これまでのビデオ審査の経験もふまえ，鼻科手術指導医の取得に向けた手技のPointを解説する。同時に，煩わしいピント調整作業を最小限に低減し，被写界深度の拡大により近点距離から遠点距離までピントの合った観察が可能となったオリンパス社の4Kカメラヘッド（CH-S700-XZ-EA）の使用経験なども紹介する。

略歴
吉川　衛（東邦大学医療センター大橋病院 耳鼻咽喉科学講座・教授）
1993年3月　東京慈恵会医科大学　卒業
1993年5月　東京慈恵会医科大学附属病院　研修医
1995年4月　東京慈恵会医科大学 耳鼻咽喉科学教室　助手
2000年1月　国立小児病院小児医療研究センター 免疫アレルギー研究部 研究員
2006年4月　東京慈恵会医科大学 耳鼻咽喉科学教室　講師
2012年4月　東邦大学医学部 耳鼻咽喉科学講座（大橋）准教授
2014年4月　東邦大学医学部 耳鼻咽喉科学講座（大橋）教授

ランチョンセミナー11

LS11　アレルギー性鼻炎に対する局所薬アップデート～抗ヒスタミン薬からセルロースまで～

岡野　光博
国際医療福祉大学大学院医学研究科耳鼻咽喉科学

アレルギー性鼻炎治療薬には，注射薬，内服薬，貼付薬，局所薬がある。このうち局所薬は高濃度の薬剤を鼻粘膜局所に投与できることから，高い効果と即効性が期待できる。また全身性副作用が低い利点がある。一方，頻回の投与が必要であること，鼻眼以外の効果が不明であること，鼻出血などの局所副作用を生じ得ることなどが短所とされる。

局所薬として頻用される薬剤として，副腎皮質ステロイド薬，血管収縮薬，抗ヒスタミン薬などがある。例えばステロイド薬は強い抗炎症作用から，くしゃみ，水性鼻漏，鼻閉の3症状に等しく効果がある。また鼻眼反射の抑制などにより眼症状にも効果を示す。さらに花粉症においては本格発症前の最小持続炎症を抑制することから，初期療法薬のひとつとして推奨される。

血管収縮薬（α交感神経刺激薬）はうっ血による鼻閉に有効である。くしゃみや鼻漏には無効であること，連続使用により反跳的に血管が拡張する薬物性鼻炎のリスクがあることから，用いるのであれば鼻閉型の重症・最重症例へ短期間の投与が望ましい。

海外では局所抗ヒスタミン薬とステロイド薬の合剤が市販され，単剤に比較した有意な効果が示されている。我々がスギ花粉症患者を対象に行ったプラセボ対照二重盲検比較試験でも，モメタゾン点鼻薬にレボカバスチン点鼻薬を併用した群では，モメタゾンとプラセボを点鼻した群に比較し，くしゃみ，水性鼻漏，鼻閉，眼掻痒感，流涙いずれも有意に改善した。

海外50ヶ国以上で販売されている局所セルロースパウダー製剤（ナサリーズ®）が本邦でも発売された。植物由来のヒドロキシプロピルメチルセルロース（HPMC）を主成分とし，噴霧によりゲル化したHPMCで鼻粘膜を被覆することで，アレルゲンの鼻粘膜内への溶出やIgEとの結合を阻害し発症を抑制する。天然物由来で安全性が高く，妊婦や授乳婦にも用い得る。重篤な副作用，薬物相互作用も報告されていない。また二重盲検比較試験を含め多くの臨床試験で効果が示されている。例えばウクライナにおける花粉症を対象としたプラセボ対照二重盲検比較では，ナサリーズ®はプラセボと比較し，くしゃみ，水性鼻漏，鼻閉の有意な改善を示し，眼症状でも有意な改善を示した。またPM2.5などの浮遊粒子状物質の粘膜への吸着を抑制する可能性も示唆されており，“鼻粘膜を覆うマスク”としてアレルギー性鼻炎のみならず非アレルギー性刺激性鼻炎に対する効果も期待される。

略歴
岡野 光博（国際医療福祉大学・教授）

平成元年3月	香川医科大学（現香川大学医学部）卒業
平成5年3月	岡山大学大学院医学研究科　修了
平成7年11月	ハーバード大学大学公衆衛生大学院　客員研究員
平成10年4月	岡山大学医学部　助手
平成15年4月	岡山大学大学院医歯学総合研究科　講師
平成16年11月	岡山大学大学院医歯薬学総合研究科　助教授
平成19年4月	岡山大学大学院医歯薬学総合研究科　准教授
平成29年4月	国際医療福祉大学医学部　教授
平成29年11月	国際医療福祉大学大学院医学研究科　教授
令和2年4月	国際医療福祉大学成田病院　部長

ランチョンセミナー12

LS12　アレルギー性鼻炎における抗ヒスタミン薬の活用とトピックス

洲崎　勲夫
昭和大学医学部耳鼻咽喉科頭頸部外科学講座

アレルギー性鼻炎治療に用いる薬剤は患者の病型や重症度に合わせて選択することが重要ではあるものの，医師と患者の適切なコミュニーションによって患者のニーズを明確にしたうえでの治療決定が，患者満足度の向上に貢献すると考えられる。エメダスチンフマル酸塩経皮吸収型製剤（アレサガ®テープ）は第2世代抗ヒスタミン薬であるエメダスチンフマル酸塩を有効成分とする唯一の経皮吸収型アレルギー性鼻炎治療剤であり，2018年に本邦で上市された。経皮吸収製剤の特徴として，経口製剤と比較して安定した血中濃度を維持することにより，夜間から早朝を含む全ての時間帯において薬効の持続性が期待できる。高齢者など，併存症に対して服用している薬剤が多く，嚥下機能が低下している患者に対して，新たに経口薬剤を増やさない治療の選択肢としても有用な可能性が考えられる。われわれは過去に，アレサガ®テープのスギ花粉症患者における臨床効果，およびその満足度・使用感・副作用についての前向き調査を報告した。本検討では，アレサガ®テープはスギ花粉症の治療薬として有用であり，かつ薬剤使用指示を遵守し得る薬剤である可能性が示唆された。またスギ花粉の本格飛散前から使用した方が，より高い臨床効果が得られる可能性が示唆される結果であった。

アレルギー性鼻炎の病態解析が進み，2020年に改訂された鼻アレルギー診療ガイドラインに症状発現のメカニズムが刷新され，感作・発症に2型炎症を含む多彩な因子が関与することが示された。第２世代抗ヒスタミン薬の中には，ヒスタミン以外への炎症細胞動員因子への作用が報告されているものもあり，アレルギー性鼻炎を含む気道炎症性疾患に対する多様な作用が期待される。

本講演では，アレサガ®テープの臨床効果，処方対象の候補患者像について提示するとともに，抗ヒスタミン薬に関するトピックスを中心に解説する。

略歴
洲崎 勲夫（昭和大学医学部耳鼻咽喉科頭頸部外科学講座・講師）
平成21年3月　昭和大学医学部医学科 卒業
平成25年3月　昭和大学大学院医学研究科外科系耳鼻咽喉科学 修了
　　医学博士（甲第2556号）取得
平成25年4月　昭和大学医学部耳鼻咽喉科頭頸部外科学講座 助教（員外）
平成26年3月　昭和大学医学部耳鼻咽喉科頭頸部外科学講座 助教
平成26年4月–平成28年3月
　　米国Virginia Commonwealth University, Department of Pediatrics 客員研究員
平成28年4月　昭和大学医学部耳鼻咽喉科頭頸部外科学講座 助教
令和元年4月　昭和大学医学部耳鼻咽喉科頭頸部外科学講座 講師
令和元年10月　山梨赤十字病院耳鼻咽喉科 副部長
令和2年4月　昭和大学医学部耳鼻咽喉科頭頸部外科学講座 講師

O-1　内視鏡下鼻性髄液漏閉鎖術後10年を経過し緊張性気脳症をきたした1例

○大谷　晃嗣[1]，高石　慎也[1]，弦本　惟郎[1]，大村　和弘[2]，小島　博己[2]，鴻　信義[2]

[1]東京慈恵会医科大学附属柏病院　耳鼻咽喉・頭頸部外科，[2]東京慈恵会医科大学附属病院　耳鼻咽喉頭・頸部外科

【背景】内視鏡下鼻性髄液漏閉鎖手術時に頭蓋内に自家組織を挿入する場合，脂肪や筋膜が用いられることが多い。今回我々は，内視鏡下鼻副鼻腔手術中に合併した鼻性髄液漏の閉鎖処置時に鼻粘膜が頭蓋内に挿入された後，10年経過し緊張性気脳症を発症し手術治療した1症例を経験したため病理学的考察を加えて報告する。【症例】78歳男性，X年に激しい頭痛と嘔吐を主訴に当院を受診した。CT検査で気脳症と左硬膜下血腫の所見を認め，緊張性気脳症による症状と考えられた。患者はX-10年に当院で慢性副鼻腔炎に対する内視鏡下鼻副鼻腔手術中に右上鼻甲介基部からの髄液漏を合併症として生じ，閉鎖処置が行われた既往を有していた。本症例では当時髄液漏の閉鎖のために瘻孔部位を通じて頭蓋内に下鼻甲介粘膜を挿入後，同部位を更に上から鼻粘膜で被覆する処置が行われていた。緊張性気脳症の原因として，髄液漏閉鎖処置部位から頭蓋内への空気の流入の可能性が考慮され，緊急で経鼻内視鏡下髄液漏閉鎖術を施行した。前頭蓋底を広く明視下に置いた状況でも明らかな瘻孔は確認できなかったが，頭蓋内へ挿入された鼻粘膜に感染が合併している可能性が考慮されたため，髄液漏閉鎖処置が行われた部位と考えられる右上鼻甲介付着部付近の頭蓋底骨と硬膜の一部を切除し，筋膜2層で閉鎖後，鼻中隔有茎粘膜弁で被覆した。術後8日目のCT検査で気脳症の改善が確認され，症状は徐々に改善し術後15日目に退院となった。【考察】術中に切除した硬膜の病理診断において，硬膜組織に陥入する鼻粘膜組織に多数の好中球遊走所見を認めた。病理所見から頭蓋内に挿入された鼻粘膜に感染が起こり，緊張性気脳症の原因となる瘻孔が形成された可能性が考えられた。【結論】鼻性髄液漏閉鎖術時に頭蓋内に挿入する自家組織として鼻粘膜は用いるべきではないと考えられた。

O-2　頭蓋底手術に有用な手術手技―後頭蓋窩腫瘍に対するアプローチ―

○柏木　隆志[1]，中山　次久[1]，阿久津　誠[1]，常見　泰弘[1]，森永　祐介[2]，今野　渉[1]，阿久津博義[2]，春名　眞一[1]

[1]獨協医科大学耳鼻咽喉・頭頸部外科，[2]獨協医科大学脳神経外科

はじめに

近年，内視鏡手術に用いる器械や技術のめざましい進歩により経鼻内視鏡手術の適応は徐々に拡大してきている。特に下垂体などの頭蓋底正中に位置する病変には非常に良い適応である。しかし頭蓋底には脳神経や内頸動脈をはじめとする重要構造物が密集しており，耳鼻科単独での手術は困難であり，脳神経外科など他科との連携は不可欠である。頭蓋底手術はアプローチ，腫瘍摘出，頭蓋底再建の3段階に分けられる。主に耳鼻科が主導となるのはアプローチであり，とくに腫瘍摘出のための視野確保は重要な役割である。下垂体手術では経鼻中隔のみで手術を施行することが多いが，腫瘍の大きさや位置によりESSによる中鼻道アプローチも併用が求められることもある。また，後頭蓋窩など頭蓋底下方に位置する斜台や翼口蓋窩病変に対しては下鼻甲介や鼻涙管を切断し，SPAを同定，焼灼切離した上で上顎洞後壁や翼突板の削開が必要になることがある。

症例

今回われわれは，後頭蓋窩に位置する腫瘍に対しEMMMを用いて下鼻道よりSPAを処理し，上顎洞後壁と翼突板の削開を施行した。その結果，鼻腔形態を温存した上で腫瘍摘出，減量のための充分な視野確保が可能であった。鼻腔の骨露出も抑えられるため，術後の痂皮も少なく鼻処置の回数も少なくなり良好な術後経過を辿ることが出来た。

結論

後頭蓋窩など頭蓋底下方に位置する腫瘍に対してはEMMMアプローチは非常に有用な手術手技になり得ると考えられた。

O-3　下垂体腫瘍再手術における頭蓋底再建にPS-NF flapの再利用が有用であった一例

○鈴木　智陽，村上　大輔，宮本　雄介，小宗　徳孝，中川　尚志

九州大学　耳鼻咽喉・頭頸部外科

近年，頭蓋底病変に対する経鼻内視鏡頭蓋底手術（EESS: endoscopic endonasal skull base surgery）が増加傾向にある。EESSはアプローチ，腫瘍摘出，頭蓋底再建の3段階に分けられる。頭蓋底再建において術後髄液漏を防ぐことは重要な課題であり，症例に応じて様々なflapが使用されている。また，頭蓋底病変は再手術例も少なくなく，flapの採取に難渋することが想定される。今回，我々は下垂体腫瘍の再手術に対して，鼻中隔後方ー鼻底部ー下鼻道外側壁までに及ぶ有茎のPS-NF flap（posterior nasal septum-nasal floor flap）の再利用が有用であった症例について報告する。症例は22歳女性。X-10年，視力低下を自覚し，両耳側半盲，機能性下垂体腺腫（ACTH＋，GH＋）を指摘され，当院脳神経外科で経蝶形骨洞腫瘍摘出術が施行された。X-9年，左視力低下，下垂体腺腫再発に対して再手術が行われ，X-7年に再発し，再手術及び術後放射線治療（IMRT 50.4Gy/28Fr）が行われた。同3回の手術では有茎粘膜弁を用いず，頭蓋底再建が行われた。X-2年に再発を認め，当科および脳神経外科での再度の経蝶形骨洞腫瘍摘出術を施行し，硬性再建後にPS-NF flapを用いて創部を被覆した。X年に再発を認め，再度手術を施行した。前回のPS-NF flapを再利用すべく，骨面上で剥離を行い，軽度の癒着を認めたが容易にflapを挙上することが出来，腫瘍摘出後に同flapで再度被覆を行い，頭蓋底再建を行った。術後髄液漏はなく，創部は治癒した。術後に撮影した造影MRIでは，PS-NF flapの血流は十分に保たれており，興味深いことに前回手術よりも血流が豊富であった。これは，再度flapを挙上した事により血行動態が変化し，delayed flap（遷延皮弁）と同様の効果が生まれたものと推測され，再手術時の有茎のPS-NF flapの再利用は有用であると考えられた。

O-4　両鼻孔経鼻中隔アプローチで内視鏡下経鼻頭蓋底手術を行った症例における術後嗅覚の検討

○西田　直哉[1]，青石　邦秀[1]，高木　太郎[1]，井上　明宏[2]，末廣　　諭[2]，羽藤　直人[2]

[1]愛媛大学　医学部　耳鼻咽喉科頭頸部外科，[2]愛媛大学医学部　脳神経外科

はじめに：内視鏡下経鼻頭蓋底手術（Endoscopic endonasal skull base surgery，以下EESBS）は，下垂体・傍鞍部腫瘍などの頭蓋底領域において多くの施設で用いられている。従来の顕微鏡手術と比較して，EESBSはその視野のよさや手術器具・手技の発達により腫瘍の摘出率の向上や術後髄液漏の発症頻度低下が報告されている。しかし術後の患者QOLを考えるうえで，手術の通路である鼻・副鼻腔の術後合併症について配慮する必要がある。特に嗅覚の温存は術後患者QOLに重要であるが，EESBSでは，約18％の患者が術後に嗅覚低下を生じると報告されている。EESBSによる嗅覚低下の原因として，手術による嗅粘膜上皮の損傷がある。我々は，術中の嗅粘膜上皮の損傷を最小限にすべく，両側鼻中隔粘膜を骨・軟骨膜下に剥離しその内側でアプローチする，“両鼻孔経鼻中隔アプローチ”でEESBSを行っている。

対象：2020年6月から2021年8月の間にEESBSを両鼻孔経鼻中隔アプローチで施行した29症例。

方法：術前と術後6か月目に日常においのアンケート（以下SAOQ），VAS，基準嗅力検査で嗅覚の評価を行った。

結果：性別は女性12例，男性17例，平均年齢は60.8歳，組織型は非機能性下垂体腺腫が17例，機能性腺腫が4例，頭蓋咽頭腫が4例，その他4例であった。鼻中隔粘膜弁は9例に使用した。SAOQは術前97.9，術後93.7，VASは術前90.7，術後81.1であり，術後に軽度低下を認めた。基準嗅力検査での評価は，術前の平均認知閾値が1.1，術後が1.4と軽度閾値上昇を認めたが，術後に閾値が1以上悪化した例は4例のみで，閾値変化が1以内の不変例が23例，閾値が1以上低下した改善例が2例であった。性別，年齢，組織型，粘膜弁使用の有無でサブグループ解析を行ったが，いずれも有意差は認めなかった。

結論：両鼻孔経鼻中隔アプローチは術中の視認性，操作性もよく，術後の嗅覚も温存されており，内視鏡下頭蓋底手術において有用なアプローチと考えられた。

O-5　二度のHardy手術後に嗅覚障害が反復し遷延した症例

○松下　大佑[1]，山内　一崇[1]，清水目奈美[2]，工藤　玲子[3]，松原　篤[1]

[1]弘前大学大学院　医学研究科　耳鼻咽喉科学講座，
[2]国立病院機構　弘前総合医療センター　耳鼻咽喉科，
[3]青森県立中央病院　耳鼻咽喉科・頭頸部外科

Hardy手術は経鼻腔で行われ，鼻粘膜腫脹による一時的な気導性嗅覚障害をきたす事は稀ではないが，遷延した報告は少ない。今回，我々は二度のHardy術後に遷延する嗅覚障害を反復した症例を経験したので報告する。症例は36歳女性，当院脳外科にて下垂体腫瘍に対してHardy手術（右経鼻腔）を施行された。術後5日に両鼻腔ガーゼ抜去後から味覚障害，嗅覚障害を自覚し，改善がないため原因精査の目的に当科を受診した。静脈性嗅覚検査は無反応，基準嗅力検査（以下T&T）で1.4 / 2.8（検知域値 / 認知域値）の軽度閾値上昇と異嗅症の症状も認めていた。嗅裂の粘膜は正常であり，味覚検査は全口腔法で正常レベルであり，嗅覚障害による風味障害と診断した。内服，点鼻による加療を開始し，治療開始後7ヶ月の時点でT&T 0.6 / 1.2まで改善したため，当科は一度終診となった。その後，終診から2か月後に残存下垂体腫瘍に対して2度目のHardy手術を施行された直後も嗅覚低下を自覚した。当科を再診しT&T 2.0 / 4.4と嗅覚障害を認め治療を再開した。2か月後にはT&T 0.8 / 0.8と改善を認め，自覚症状も改善したため当科は終診となった。嗅覚障害の原因は大きく気導性，嗅神経性，中枢性の3つに分けられる。Hardy手術は経鼻腔的に下垂体にアプローチするため，術後は鼻粘膜の腫脹が生じ気導性の嗅覚障害をきたすことが考えられる。しかし，数週間に渡って嗅覚障害をきたすことは稀であり，Hardy術後の嗅覚障害についてはあまり報告がない。今回の症例では鼻粘膜の腫脹改善後も嗅覚低下を認めたことから，消毒液としてのポピドンヨードによる嗅粘膜上皮障害による可逆的な嗅覚障害と考えられた。

O-6　経蝶形骨洞アプローチにおける鼻中隔切開の工夫

○大氣　大和[1]，中村　大志[2]，桑原　達[1]，岡田　花子[1]，川野　雅子[1]，吉田　興平[1]，佐藤　要[1]，丹羽　一友[1]，畠山　博充[1]，折舘　伸彦[3]

[1]横浜市立大学附属市民総合医療センター　耳鼻咽喉科，
[2]横浜市立大学附属市民総合医療センター　脳神経外科，
[3]横浜市立大学附属病院　耳鼻咽喉科・頭頸部外科

頭蓋底外科は開頭手術が主流であったが，現在は経鼻内視鏡頭蓋底手術が広く行われている。経鼻内視鏡頭蓋底手術の際にはなるべく斜視鏡を使わず直視鏡下の手術ができるように，症例に応じて鼻中隔を部分切除もしくは大きく切開し，外鼻孔から頭蓋底に通じるsurgical corridorをつくる。中鼻甲介前端付近から鼻腔天蓋及び蝶形骨洞自然孔までL字に大きく鼻中隔粘膜を切開する手法が現在主に行われている。一方で視野や操作範囲を大きく広げることで鼻機能損失リスクが相対的に高くなる。我々耳鼻咽喉科医が経鼻内視鏡頭蓋底手術に参加することで頭蓋底疾患をより安全・確実に切除できるようにすることに大きな意味がある。そのうえで耳鼻咽喉科医として鼻機能を温存する手段を模索する必要があると考える。現在我々が行っている手術操作に干渉しない最小限の鼻中隔粘膜切開のプランニング及び実際の手法について報告する。1. 術前に撮影した1mm slice CTを3方向で用意する。骨条件のsagital viewで鼻中隔（主に篩骨垂直版）がわかる断面を表示する。2. 鼻尖から腫瘍に接線を引く。その際に腫瘍の接点は頭側前方に設定する。3. 鼻骨と篩骨垂直板前端の交点から，先の接線に向かう垂直の線を引き，その距離を測定する。4. 術中に鼻腔天蓋から測定した距離をあけて，rescue flap incision前端から上方へ鼻中隔粘膜切開を追加する。上記切開法でこの鼻中隔粘膜切開法で鼻中隔粘膜の干渉を受けずに，一直線上に器械が腫瘍頂点まで到達できる。斜視鏡や弯曲の鉗子を用いればより小さな鼻中隔粘膜切開で手術は可能であるが，0度内視鏡下に直の鉗子を用いて直感的に操作できることは，手術時間・出血量・合併症などの視点で有利である。また，従来法の鼻中隔切開と比較し鼻中隔切開が短くなるため鼻中隔穿孔などのリスク低減が期待できる。現在19例行っており，いくつかの経験症例を提示しながら手法の報告とする。

O-7　内視鏡下経鼻手術における止血と内頸動脈損傷への対応：脳神経外科の経験から

○藤本　康倫[1]，西池　季隆[2]，影山　悠[1]，馬場　庸平[1]，一瀬　綾花[1]

[1]大阪労災病院　脳神経外科，[2]大阪労災病院　耳鼻咽喉科・頭頸部外科

【目的】脳神経外科の内視鏡下経鼻手術（下垂体手術，頭蓋底手術）の経験から，止血における工夫を紹介し，主に内頸動脈損傷とその対応についての経験を共有したい。

【対象】内視鏡下経鼻手術をおこなった129例（下垂体腫瘍102，斜台病変5，眼窩内腫瘍4，他18病変）を対象とし，術中の出血と対策について検討した。

【結果】出血部位は，鼻粘膜，骨，トルコ鞍底硬膜（静脈，静脈洞），硬膜内動脈，内頸動脈（海綿静脈洞内）に分類された。止血方法は，圧迫，アドレナリン添加表面／浸潤麻酔，電気凝固，固形止血剤（サージセル®など），フロアーブル止血剤（アビテン®懸濁液，トロンビン含有ゼラチンマトリックス；フロシール®など）を使用した。内頸動脈からの出血は再発下垂体腺腫2例に認め，それぞれフィブリン糊付サージセルまたは筋肉片による一時的止血の後，脳血管内治療による内頸動脈コイル閉塞術により完全止血を得た。そのうち1例では損傷側の脳血流低下を認めたためバイパス術（浅側頭動脈ー中大脳動脈吻合術）を追加した。

【結論】耳鼻咽喉科･脳神経外科ともに鼻内操作の最大の合併症は内頸動脈損傷である。その対策を知り術前から準備しておくことが重要である。

O-8　当科における経鼻内視鏡下頭蓋底手術の検討

○上野　貴雄，中沢僚太郎，吉崎　智一

金沢大学　耳鼻咽喉科・頭頸部外科

先人たちの試行錯誤とたゆまぬ努力により，経鼻内視鏡下頭蓋底手術の術式は標準化されつつある。これに伴い，令和4年の診療報酬点数表にK343-2 経鼻内視鏡下鼻副鼻腔悪性腫瘍手術（頭蓋底郭清，再建を伴うもの）110,950点が新設された。今回我々は，2017年12月から2021年9月に当院にて経鼻内視鏡下頭蓋底手術をおこなった8例について安全性と治療成績を検討した。平均年齢は54歳（38-78歳），男性2例，女性6例，組織は嗅神経芽細胞腫3例，扁平上皮癌3例，腺癌1例，未分化癌1例であった。切除範囲は，頭蓋底は両側切除が2例，片側切除6例で，大腿筋膜と鼻中隔粘膜弁による多層性の再建を行った。手術時間は平均535分（309-730分），出血量は平均476ml（130-1530ml）であった。術後のスパイナルドレナージ挿入は無しが3例，計画的挿入が3例，計画外挿入が2例でうち1例が再手術を必要とした。術後入院日数は平均16日（10-24日）であった。術後治療はCRTを3例にて，RT単独を4例にて実施した。平均観察期間は2年4ヵ月で，全8例中7例はCRを維持しており，未分化癌の1例が他癌死したが，局所制御は得られていた。

O-9　片側前頭蓋底切除後の患者における術後嗅覚の検討　頭蓋底再建に用いるフラップによる差異

○青木　聡[1,2]，大村　和弘[2]，武田　鉄平[2]，栃木　康佑[1]，海老原　央[2]，宮下　恵祐[1]，鴻　信義[2]，田中　康広[1]

[1]獨協医科大学埼玉医療センター　耳鼻咽喉・頭頸部外科，[2]東京慈恵会医科大学　耳鼻咽喉・頭頸部外科

頭蓋底腫瘍切除・再建術において，術後の嗅覚の有無は患者のQOLを大きく左右する。内視鏡下鼻副鼻腔手術後の嗅覚に関する報告は多く見られるが，頭蓋底手術の中でも嗅球や嗅索が切除範囲に入ることの多い前頭蓋底手術後の嗅覚に関する報告はほとんどない。そこで，今回我々は鼻内の再建方法が術後の嗅覚に関連するのかについて研究を行なった。2017年3月から2021年9月の間に東京慈恵会医科大学附属病院にて片側前頭蓋底手術を施行された32例を対象とした。腫瘍摘出後の頭蓋底再建方法は硬膜内，硬膜外に大腿筋膜，鼻中隔軟骨，鼻粘膜フラップの4層で行っている。対象症例を4層目の鼻粘膜フラップ作製の際に，基部の栄養血管を蝶口蓋動脈とした群と前･後篩骨洞動脈とした群の2群間に分類した。蝶口蓋動脈基部フラップ群13例，前・後篩骨洞動脈基部フラップ群19例の合計32例に対し，年齢，性別，腫瘍の左右局在，腫瘍の種類，術後放射線照射の有無，術後の基準嗅力検査（T&Tオルファクトメトリー）を後ろ向きに比較検討した。本発表では，健側の嗅球や嗅索が温存される片側の前頭蓋底腫瘍切除・再建術後の嗅覚に関して解析結果を示すと共に，若干の文献的考察を加えて報告する。

O-10　内外視鏡を併用した歯性副鼻腔炎の手術方法

○森田　瑞樹[1]，尹　泰貴[1]，河内　理咲[1]，村田　英之[1]，朝子　幹也[2]，岩井　大[1]

[1]関西医科大学附属病院　耳鼻咽喉科・頭頸部外科，[2]関西医科大学総合医療センター

歯性上顎洞炎の治療は保存的加療に抵抗性を示し，内視鏡下鼻副鼻腔手術（以下ESS）又は歯科治療単独では再発することも多く，耳鼻科治療・歯科治療を共に行うことが肝要である。当院では歯性上顎洞炎に対し，術前より根尖病巣の治療など歯科治療の介入，抜歯の必要性と時期の検討，術後の外来での残存歯のケアの方法など耳鼻咽喉科と歯科が密に連携して治療を行っている。また，抜歯及びESSを両方施行する症例では可能な限り歯科と合同で手術を行っている。その際，鼻内内視鏡画像により鼻科手術の詳細を歯科医側は容易に確認できる反面，歯科手術の術野は狭く，我々耳鼻科医は歯科手術の詳細な情報共有が困難なことが多かった。そこで，外視鏡システムを用いて歯科手術の情報共有及び後方視的検討に有用ではないかと考えた。3D外視鏡（ORBEYE）の使用は術野をモニターで共有することを可能とし，医療者間での情報共有や教育において非常に有用なデバイスである。当院でもこれを導入し頭頸部外科・耳科手術をはじめとして外鼻形成術などの鼻科手術にも使用している。今回我々は歯性副鼻腔炎症例に対し，ESS及び外視鏡下に歯科手術を同時に施行した症例を経験したので，その有用性について若干の文献的考察を加えて検討，報告する。

O-11　水中下での後鼻神経中枢切断と末梢枝切断との術後症状スコアの比較

○牧原靖一郎[1,2]，清水　藍子[1]，村井　　綾[1]，檜垣　貴哉[1]，假谷　　伸[1]，岡野　光博[3]，安藤　瑞生[1]

[1]岡山大学　医学部　耳鼻咽喉・頭頸部外科学，[2]香川労災病院　耳鼻咽喉科・頭頸部外科，[3]国際医療福祉大学医学部　耳鼻咽喉科

背景と目的：後鼻神経切断術のアプローチ方法は中鼻道経由，下鼻甲介粘膜下経由での中枢切断，また下鼻甲介粘膜下での末梢枝切断と様々な報告があるが，どの術式が最適な方法かについては結論がでていない。黄川田やKanayaらは，蝶口蓋動脈を温存しながら後鼻神経中枢切断する方法として，内視鏡レンズ先端洗浄用シースを利用した水中下での有用性を過去に報告した。本研究の目的は保存的治療に抵抗性の通年性アレルギー性鼻炎患者に対して，同様に，Endo-Scrub Lens Cleaning Sheathを使用し水中下での後鼻神経中枢切断術を行うことでの，術後症状スコアの改善を評価することである。対象と方法：水中下での蝶口蓋動脈を温存した後鼻神経中枢切断術と粘膜下下鼻甲介骨切除術を施行した連続した27例（Underwater群：2017年3月～2019年7月）と，Historical controlとして後鼻神経末梢枝切断術＋粘膜下下鼻甲介骨切除術を施行した連続した16例（Control群：2012年3月～2017年2月）の間で，Symptom score，Medication score，Symptom medication scoreの改善をレトロスペクティブに比較した。結果:Underwater群のMedication score，Symptom medication scoreの改善はControl群に比べて有意に良好であった（2.07 vs. 0.75, $p<0.01$; 3.07 vs. 1.96, $p=0.02$）。結論:水中下での後鼻神経中枢切断術を行うことで，蝶口蓋動脈を傷つけることなく，明瞭な術野で後鼻神経中枢部を容易かつ安全に切除することができる。粘膜下下鼻甲介切除術を併用することで，後鼻神経末梢枝の切除よりも，Medication scoreやSymptom medication scoreを下げる可能性がある。

O-12　当院における内視鏡下鼻科手術の術中副損傷および術中合併症の検討

○前田真由香[1,2]，森　　恵莉[1]，大村　和弘[1]，鄭　　雅誠[1]，武田　鉄平[1]，柳　　徳浩[1]，鴻　　信義[1]

[1]慈恵医科大学　耳鼻咽喉科，[2]自衛隊中央病院　耳鼻咽喉科

内視鏡下鼻副鼻腔手術（Endoscopic Sinus Surgery: ESS）は鼻副鼻腔疾患における標準術式である。ESSに対する教育システムや医療支援機器が発展してきているが，依然術中副損傷の報告がある。発生した症例の検証や，過去に起きた症例との比較は，ESSの質を向上し，医療事故のリスクを軽減することにつながるが，本邦における報告は限られている。今回我々は，ESSによる術中副損傷や術後合併症の頻度を当教室の10年前の成績と比較し，それらに関わる因子の変化について検討したので報告する。対象は2021年4月1日から2022年3月31日までの1年間に当院において慢性副鼻腔炎に対し，ESS（両側：308例，一側：102例）を施行した410例（男性260名，女性150名，年齢中央値50歳）とした。腫瘍性病変や嚢胞性疾患や，術式として鼻中隔弯曲矯正や下鼻甲介手術のみの症例も除外し，10年前の成績と比較した。副損傷の発生例は21例（5.1%）であったが，そのうち17例（4.1%）は動脈損傷（前篩骨動脈：8例，蝶口蓋動脈：5例，後篩骨動脈：3例，下行口蓋動脈：1例）で，眼窩内側壁・下壁の損傷（脂肪逸脱なし）は3例（0.7%），頭蓋底部の骨損傷（髄液漏なし）1例（0.2%），鼻涙管の損傷1例（0.2%）で，眼窩，頭蓋損傷としては5例（1.2%）であった。また術後合併症としては，処置を要した出血2例（0.5%）のみであった。10年前の術中副損傷は5.3%，および術後合併症の頻度は1.1%であり（Asaka D et al, Am J Rhinol, 2012），ともに軽度減少していた。今回の結果より，炎症性疾患に対するESSは，一定の確率で副損傷や合併症が生じることが判明した。副損傷発生の頻度減少の背景には教育の効果も考えらえるが，術中は常に副損傷のリスクを念頭に置き，発生時の対応を可能な状態にした上で手術に臨むことが術後の合併症を減らし，医療事故のリスクを軽減するためには重要であることが考えられた。

O-13　口蓋扁桃摘出術後に出現した鼻咽腔閉鎖不全症に対する咽頭後壁肋軟骨移植術の1例

○亀島真由佳[1]，九鬼　伴樹[1]，岩元　翔吾[1]，吉岡　哲志[1]，堀　龍介[1]，加藤　久幸[1]，楯谷　一郎[1]，堀部　晴司[2]

[1]藤田医科大学耳鼻咽喉科・頭頸部外科，[2]宮の森クリニック耳鼻咽喉科

【はじめに】口蓋扁桃摘出術の合併症として，鼻咽腔閉鎖不全がある。鼻咽腔閉鎖機能は，構音や嚥下で重要な役割を果たしており，その機能不全は，幼小児期における正常構音を獲得する上で大きな問題を生じることがある。今回，口蓋扁桃摘出術後に出現した鼻咽腔閉鎖不全症に対して，咽頭後壁肋軟骨移植術を施行した1例を若干の考察を加えて報告する。【症例】症例は，14歳女児で，鼻咽腔逆流と声が鼻に抜けることを主訴に受診した。既往歴，家族歴に特記すべきことなし。1年前に他院で行った慢性扁桃炎に対する口蓋扁桃摘出術を行った直後から，鼻咽腔逆流，開鼻声が出現した。同院等にて保存的に言語療法を続けたものの症状に改善がみられないため当科紹介初診となった。【経過】所見は，鼓膜正常で，軟口蓋の瘢痕化を認めた。鼻腔ファイバー検査では，軟口蓋挙上・咽頭側索運動良好であり，鼻咽腔はわずかに閉じきらなかった。なお，当院では，主に口唇口蓋裂児の鼻咽腔閉鎖不全症例に対し，軟口蓋の視診，軟部X線撮影，空気力学的検査，鼻咽腔内視鏡検査，言語聴覚士による聴覚的判定を系統だって行い，総合カンファランス（歯科口腔外科，形成外科，耳鼻 咽喉科，小児科，リハビリテーション科）を行う体制が構築されている。同カンファランスで慎重に検討した結果，本症例については，リハビリテーション的な手法の限界と結論づけ，咽頭後壁肋軟骨移植術を計画した。2021年8月に手術施行し，現在外来で経過観察中である。術後，リハビリテーションを継続しているが，症状はあまり改善がみられていない。【考察・まとめ】本症例では，術後の言語療法により開鼻声は著明な改善はみられていない。鼻咽腔閉鎖不全が残存し再手術を要することもあり，今後検討が必要と考える。また鼻咽腔閉鎖が得られても直ちに構音が正常になるわけではなく，術前も術後も言語 療法を併用すべきである。

O-14　Endoscopic modified medial maxillectomy症例の検討

○北村　嘉章，神村盛一郎，蔭山　麻美，武田　憲昭

徳島大学　医学部　耳鼻咽喉科

上顎洞や翼口蓋窩の病変に対する手術アプローチとして，Endoscopic modified medial maxillectomy（EMMM）が用いられる症例の報告が近年増加している。本術式は下鼻甲介および鼻涙管を温存し鼻腔形態が保たれながら，上顎洞への広いワーキングスペースが確保できる。当科では2015年2月から2021年11月まで25例に対し，EMMMを施行した。男性17例，女性8例，平均年齢は56.7歳で，適応疾患は内反性乳頭腫10例，上顎嚢胞7例，上顎洞真菌症4例，oncocytic papilloma1例，若年性血管線維腫1例，エナメル上皮腫1例，歯原性角化嚢胞1例だった。24例は再発を認めなかったが，内反性乳頭腫1例で術後1年半に再発を認め，Caldwell-Lucアプローチで再手術を行い，その後5年間再発を認めていない。全例で術後出血，流涙，眼脂，上顎歯や頬部のしびれ，鼻腔乾燥感，痂皮付着などの合併症は認めなかったが，若年性血管線維腫例で翼突管処理によるドライアイを認めた。遺伝性血管性浮腫の上顎嚢胞例に対しては，予防的にC1-インヒビター製剤を投与することで血管性浮腫発作を起こすことなく，安全にEMMMが施行できた。EMMMは鼻涙管を下鼻甲介とともに内側に偏位させることで機能を温存しつつ，広い術野で上顎洞内の操作の大部分を直視鏡下に行うことが可能であり，乳頭腫や上顎嚢胞，真菌症，含歯性嚢胞，歯根嚢胞などに対する有用性が報告されている。今回の検討から，EMMMは翼口蓋窩の病変や，エナメル上皮腫，歯原性角化嚢胞といった歯原性腫瘍，嚢胞に対しても安全で有用な術式であると考えられた。

O-15　当科で施行したDraf III の適応に関する検討

○岡田　峻史，平賀　良彦，出井　克昌

静岡赤十字病院　耳鼻咽喉科・頭頸部外科

Draf IIIは鼻堤・鼻中隔・前頭洞底・前頭洞中隔の骨削開を行い，両側の前頭洞を単洞化することで前頭洞を最大限開放してドレナージを行う術式であり，繰り返す前頭洞炎や前頭洞嚢胞が主な適応となる。しかし前頭洞炎を繰り返す場合に必ずしも適応となるわけではなく，また一方で初回手術に施行される症例もみられる。今回我々はDraf IIIの適応に関して自験例をもとに検討を行った。対象は当科でDraf IIIを導入した2019年2月から2022年4月までにDraf IIIを施行した5例とし，前頭洞炎を繰り返したにも関わらず同時期にDraf IIIを施行しなかった5症例と比較検討した。検討項目は，年齢・病名・総手術回数・前回手術からの期間・前頭洞症状の有無・前頭洞排泄路のCT評価などとした。年齢・総手術回数・前回手術からの期間に有意差は認めなかった。病名はDraf III実施群で慢性副鼻腔炎4例，前頭洞嚢胞1例であり，Draf III不実施群で好酸球性副鼻腔炎3例，慢性副鼻腔炎1例，前頭洞嚢胞1例であった。慢性副鼻腔炎の1例で初回手術としてDraf IIIを施行していた。前頭洞症状はDraf III実施群で優位に認めた。前頭洞排泄路はDraf III実施群ではいずれも狭小化しており，supra bulla frontal cellの発育による狭小化が2例，前回手術による癒着で狭小化した例が3例であった。一方でDraf III不実施群では前頭洞排泄路が開放済みの症例が2例，前回手術で前頭洞排泄路の開放が不十分だった症例が3例であった。当科におけるDraf IIIの適応としては，前頭洞排泄路の解剖学的狭小化を認めるか，前回手術で開放したにも関わらず前頭洞排泄路の狭窄を認める症例と判断した。過去の報告を参考にDraf IIIの適応につき文献的考察を加えて報告する。

O-16　喉頭摘出術後の鼻症状に対して後鼻神経切断術が奏功した1例

○一寸木宏和[1]，平野康次郎[1]，木勢　彩香[1]，洲崎　勲夫[1]，嶋根　俊和[1,2,3]，小林　一女[1]

[1]昭和大学　医学部　耳鼻咽喉科頭頸部外科学講座，[2]昭和大学頭頚部腫瘍センター，[3]昭和大学　歯学部　口腔外科学講座口腔腫瘍外科学部門

喉頭がんの罹患率は4.1例/10万人と高く，5年相対生存率は81.8%，ステーIVでも48%と比較的高い生存率であり，治療後のQOLの維持も重要な課題となる。喉頭摘出患者のQOLを低下させる症状の一つに鼻汁過多がある。これは，喉頭摘出後は経鼻・口呼吸から気管切開孔からの呼吸に切り替わるために生じる。後鼻神経切断術は翼口蓋神経節より分枝する知覚神経（翼口蓋神経）と副交感神経の枝が含まれる神経を切断する術式であり，アレルギー性鼻炎の鼻漏の改善を目的として広く行われている。今回我々は，喉頭摘出後の鼻漏症状に対して後鼻神経切断術を行い，良好な結果を得た症例を経験したため報告する。患者は68歳男性，201X年3月に喉頭がんに対して喉頭摘出術を施行され，再発なく経過していた。術後より難治性の水溶性鼻漏が発生し，近医耳鼻咽喉科クリニックに通院していた。抗ヒスタミン薬（オロパタジン，d-クロルフェニラミンマレイン酸など）や鼻噴霧用ステロイド薬などが使用されていたが，改善を認めないため同年9月に当科紹介受診となった。血液生化学検査では好酸球1.9 %，非特異的総IgE値は152 IU/mL，特異的IgEではスギが7.21 IU/mL（クラス3）の反応を認めるのみであった。症状改善の強い希望があり，後鼻神経切断術により症状が改善することを説明し，同年11月に手術を施行した。日本アレルギー性鼻炎標準QOL調査票を用いて術前と術後の症状の経過について評価した。鼻漏症状は非常に重いからやや重いへの軽快に留まったが，日常生活への影響ではとてもひどいから支障なしに改善が見られ，患者は症状の改善に満足をしていた。喉頭摘出後に鼻漏症状を訴える患者に対して，後鼻神経切断術はQOLを高めることができる治療であると考えられる。

O-17　閉塞性睡眠時無呼吸での新しい咽頭拡大術（CWICKs法）に対しての鼻手術併用の効果に対する検討

○木村　文美，伊藤　聡志，稲田　紘也，中田　誠一

藤田医科大学　耳鼻咽喉科・睡眠呼吸学講座

当科では成人の閉塞性睡眠時無呼吸（OSA）患者に対して，口腔内および喉頭ファイバーを使い，舌根部に肥大なく口蓋扁桃が4分類（米国の口蓋扁桃肥大分類）で2度以上の肥大に対しては両口蓋扁桃摘出術と新しいsuture techniqueであるCWICKsを行っている。CWICKsとは千葉らが2012年に考案したsuture techniqueの一つ（Auris Nasus Larynx　2022 Aug;49:644-651）であり，翼突下顎縫線，もしくは内側翼突筋腱を支持組織として，創傷閉鎖デバイスをかけて，前口蓋弓と後口蓋弓，軟口蓋を牽引することで，咽頭腔を広く保つ術式である。また一方で鼻腔手術単独でのOSAに対する効果は眠気には作用するが無呼吸低呼吸指数等の睡眠パラメーターには効果は出にくいという報告が散見される。よって　当科では今回，新しいsuture technique（CWICKs）のみを施行した群と，鼻手術（鼻中隔矯正術+両側粘膜下下鼻甲介骨切除術）を併用した群とを比較し，OSAにおける鼻手術の効果を検討した。2019年2月から2021年12月の期間に当施設にてCWICKsを施行した20症例と，年齢，性別，BMI，術前AHI，術前鼻腔通気度をマッチングさせたCWICKs +鼻手術を併用した20症例について睡眠パラメーター，ESS，等で比較検討を行ったのでここに報告する。

O-18　鼻副鼻腔手術患者に潜む睡眠時無呼吸症の頻度

○鈴木　雅明

帝京大学ちば総合医療センター

背景　閉塞性睡眠時無呼吸症（OSA）患者の中に鼻手術を要する患者が多くいることはよく知られている。一方鼻手術を要する患者の中でのOSAの頻度はほとんど報告されていない。今回レトロスペクティブに術前type3携帯型夜間モニターデータを解析したので報告する。方法　対象は術前にtype 3携帯型夜間モニターを施行した慢性副鼻腔炎，好酸球性副鼻腔炎，鼻中隔弯曲症，またはアレルギー性鼻炎のため内視鏡下鼻副鼻腔手術を施行した成人患者 88例（平均年齢は46.9 ± 16.5，平均BMI 23.4 ± 3.9kg/m^2，平均呼吸障害指数（respiratory event index: REI）11.9 ± 12.9/h，3%ODI 13.0 ± 12.8，総合鼻腔抵抗値（NR）0.51 ± 0.38Pa/cm^3/sec）。OSAとして紹介された例，いびきや日中傾眠などOSA症状を訴え受診した患者，また腫瘍や嚢胞疾患患者は除外した。Type3データはアメリカ睡眠学会スコアリングマニュアルに従いマニュアル解析を行った。結果　鼻副鼻腔手術を受ける患者の中でREI $\geq$5/hであった患者は全体の63.6%に及んだ。このうち中等度以上のOSAと考えられるREI $\geq$15/h患者は26.0%，さらに重症OSAと考えられるREI $\geq$30/hを満たした患者は全体の9.0%であった。多変量解析では術前OSA重症度を説明する因子としてBMIが選択され，年齢，性別，NRは選択されなかった。考察・結語　鼻副鼻腔手術患者のなかにOSAは高率に潜んでいることが示された。我々は全麻下鼻手術後両側パッキング例では術日に胸腔内圧が亢進することを報告している（ANL2021）。鼻副鼻腔手術を受ける患者に対し，周術期管理のためにも術前にOSAのチェックを行う必要があると考えられた。

O-19　上顎骨切り術後に鼻閉を生じ鼻腔形態改善手術を要した一例

○高木　大樹，本多　伸光

愛媛県立中央病院

顎変形症に対する矯正手術は当初下顎操作が中心であったが，現在は上顎骨切り術（Le Fort I型骨切り）などの上顎操作も行われている。顎顔面外科領域では術後合併症として鼻閉を生じた報告が散見されるものの，耳鼻咽喉科学的見地からの報告は少ない。今回我々は上顎骨切り術直後より生じた鼻閉に対してhemitransfixion approachによる鼻中隔矯正術および粘膜下下鼻甲介骨切除術を行い，良好な経過をたどった一例を経験した。文献的考察を含め報告する。

症例は26歳女性，近医歯科口腔外科にて顎変形症（上顎前突及び開咬症）を指摘され，手術目的に当院形成外科紹介受診した。手術適応ありと判断され，入院の上，上顎骨切り術を施行した。しかし術直後より鼻閉症状を生じ改善しないため，術後5日目に当科紹介受診した。CTでは上顎が骨切りによって4mm上方移動したのに伴って，鼻中隔軟骨が右方向に大きくたわみ高度の前弯を形成していた。保存的治療では改善が難しいと判断し，形成外科術後4か月でhemitransfixion approachによる鼻中隔矯正術および両側粘膜下下鼻甲介骨切除術を施行した。術後鼻閉は著明に改善し経過良好である。

上顎骨切りに伴う上顎の上方移動距離が6-8mmの時に下鼻甲介切除が必要とする報告もあるが，アレルギー性鼻炎や肥厚性鼻炎によって下鼻甲介粘膜の厚みは個人差が大きいため他の評価方法が望ましいと考える。また，上方移動に伴い鼻腔の上下幅が短縮されるため，本症例のように前弯が生じる可能性は常に考慮する必要がある。

O-20　口蓋瘻孔閉鎖術における鼻中隔粘膜弁の使用経験

○宮本　秀高[1]，佐々木正浩[2]，田中　秀峰[3]，渡邊　　荘[1]

[1]国立国際医療研究センター　国府台病院　耳鼻いんこう科，[2]筑波大学　形成外科，[3]筑波大学　耳鼻咽喉科・頭頸部外科

口蓋形成術後にみられる口蓋瘻孔の閉鎖術において比較的小さな瘻孔に対しては一般的に瘻孔周囲の口蓋口蓋形成術後にみられる口蓋瘻孔の閉鎖術において比較的小さな瘻孔に対しては一般的に瘻孔周囲の口蓋粘膜弁や歯肉頬移行部の粘膜弁によって閉鎖可能であるが，大きな瘻孔や再発のため数回の手術を繰り返し，瘻孔周囲組織の著明な搬痕拘縮をきたした症例では，閉鎖に難航することがある。今回我々は数回にわたり口蓋瘻孔閉鎖術を行い，閉鎖しない口蓋瘻孔に対して，形成外科と耳鼻咽喉科が合同で加療にあたり，舌弁および鼻中隔粘膜弁を組み合わせ，閉鎖し得た1例を経験した。症例は16歳男性，2歳時口蓋形成術を施行し，口蓋瘻孔が残存したため，4歳時，6歳時に形成外科単独で瘻孔閉鎖術が施行されるも，瘻孔が残存した。その後しばらく経過観察なっていたが，硬口蓋前方正中やや左側に径4mm　縦15mmの穿孔を認め，15歳時に形成外科と耳鼻咽喉科合同にて，口腔側を口蓋粘膜骨膜弁によるtransposition flapで閉鎖し，鼻腔側を下鼻道側壁粘膜弁による閉鎖を施行したが，術後早期に再穿孔を来した。16歳時に再度の瘻孔閉鎖術として，口腔側を舌弁により閉鎖し，鼻腔側を左鼻中隔粘膜弁による瘻孔閉鎖を行い，術後1年経過し再穿孔は認められない。口蓋瘻孔に対する加療は，口腔外科または形成外科で行われることが多く，我々耳鼻咽喉科が単独で加療にあたることは極めて稀である。また口腔外科，形成外科では，鼻腔側の操作は困難であり，鼻腔側を強固に閉鎖するためには，我々耳鼻咽喉科が関与し，粘膜弁を作成することで，治療成績が向上すると考えた。若干の文献的考察及び，手術の工夫について紹介する。

O-21　Binder syndromeの特徴を有す顔面骨奇形に随伴した先天性後鼻孔閉鎖症の手術経験

坂田　俊文[1]，○坂田健太郎[1]，三橋　泰仁[2]

[1]福岡大学　耳鼻咽喉科，[2]福岡大学筑紫病院　耳鼻いんこう科

先天性後鼻孔閉鎖症は希な先天性疾患であるが，呼吸障害を起こさない場合や一側性の場合には青年期以降に指摘されることもある。われわれは，Binder syndromeの特徴を有す顔面骨奇形に後鼻孔閉鎖症を合併した成人の症例を経験したので報告する。

症例は20歳代前半の男性。当施設の睡眠外来より，いびきの改善目的に紹介となった。視診上，顔面は鼻梁と鼻堤が低く下顎は突出し，Binder syndromeが疑われた。さらに右前鼻孔は閉鎖し，左鼻孔は狭窄していた。また，両側の眼球は陥没し眼裂は閉鎖したままで，高度な視機能障害を有していた。直径約4mmの内視鏡で左鼻腔内を観察すると，後鼻孔は閉鎖し下鼻甲介の発育は乏しかった。顔面単純CTでは，上顎骨の前後長が短く，右鼻腔と上顎洞は骨成分で占拠されていた。また，左後鼻孔は主に軟部組織で閉鎖していた。MRIでは，右上顎骨はほぼ骨髄で占められ，左鼻腔内側壁の近傍に及んでいた。

患者は手術を強く希望したので，鼻呼吸のみで生活できる保証はない事を受け入れてもらい，左鼻腔に対して全身麻酔下に内視鏡手術を行った。まず左梨状縁の骨を削り，前鼻孔の拡大処置を行った。次に後鼻孔の軟部組織を切除し，翼状突起側と鼻中隔側の骨を削ったうえ，粘骨膜弁で後鼻孔周囲を被覆した。最後にシリコンプレートを円錐状にロールさせ，後鼻孔の粘骨膜弁を圧迫するよう挿入した。シリコンプレートは1週間後に抜去した。10ヶ月後の現在も後鼻孔は良好に開存している。口呼吸を必要とする場面はあるが，患者は嗅覚が明瞭になったことと，鼻に空気が流れる感覚が気持ち良いことを理由に，手術を受けたことに満足された。

右鼻腔については大きく削ることで骨髄炎を併発する懸念があったこと，断面の被覆には別部位からまとまった組織を採取する必要があったことから保留とした。今後，患者がリスクを受け入れれば対応する方針である。

O-22　手術を反復した難治性先天性後鼻孔閉鎖症の1例

○鈴木久美子，佐藤　有記，倉富勇一郎

佐賀大学医学部　耳鼻咽喉科・頭頸部外科学講座

先天性後鼻孔閉鎖症は，両側性では出生直後に呼吸困難をきたすため，多くが新生児期に指摘される。片側性では呼吸困難症状は少なく，鼻閉・鼻汁症状が主となるため，早期には診断されないこともある。今回我々は，学童期に初回の後鼻孔開大術を施行され，成人期に3度目の手術を施行し良好な結果を得た症例を経験したので報告する。

症例は31歳男性。6歳時からの睡眠時無呼吸あり，9歳でチアノーゼを伴う睡眠時無呼吸を認めたため，扁桃肥大に対してUPPPを施行された。術中に左後鼻孔閉鎖症・右後鼻孔狭窄症を指摘され，同時に左後鼻孔開大術を受けた。術後数ヶ月で左後鼻孔は再閉鎖し，通院は中断となった。

15歳時に夜間呼吸苦と鼻閉を主訴に当科再診。両後鼻孔開大術を受けた。手術では両後鼻孔組織の鉗除とレーザー焼灼が行われ，ステントを4ヵ月間留置された。術後1年で左後鼻孔は再閉鎖し鼻閉が再燃した。その後通院中断となった。

31歳時に手術を希望し当科を再診。左後鼻孔閉鎖症・右後鼻孔狭窄症を認め手術を施行した。手術では，左側ではStammらのcross-over flapを用いた方法に準じて，右側では狭窄部の鼻腔面粘膜をdenudeし，咽頭面粘膜で作成した粘膜弁で被覆する方法で，後鼻孔開大術を行った。鼻中隔は鋤骨後端を切除し粘膜弁で被覆した。左後鼻孔には厚い瘢痕肉芽があり，可及的に減量を行ったが，創面を粘膜弁で完全に被覆することは困難だった。また肥厚性鼻炎あり，両側粘膜下下鼻甲介骨切除術も並施した。鼻腔ステントは両側に6日間留置した。

術後4ヵ月で，粘膜弁で被覆できなかった創面からの肉芽増生による左後鼻孔の再狭窄を認めたが，両鼻閉は改善し，鼻腔通気度検査も正常化した。鋤骨切除部を介して左鼻呼吸が可能になったためと考えられた。肉芽形成を反復する難治性症例に対しても，鋤骨切除およびcross-over flap法は有用であった。

O-23　好酸球性副鼻腔炎における補体と好酸球炎症について

○意元　義政，高林　哲司，加藤　幸宣，吉田加奈子，坂下　雅文，木戸口正典，藤枝　重治

福井大学 耳鼻咽喉科・頭頸部外科学

鼻茸の病理学的特徴には，様々な炎症細胞の浸潤とフィブリンの蓄積について報告されている。フィブリンの蓄積については，鼻茸局所における凝固系の亢進と線溶系の抑制があり，それぞれに局所のtype 2炎症が関連していることが知られている。凝固系のトロンビンは，凝固系の各因子だけでなく，一部の線溶系，そしてC3aやC5aといった補体の活性化にも関連している。C3aやC5aは強力なアナフィラトキシンであり，局所の炎症反応をさらに増強する。フィブリンはtype 2炎症に特異的なものではないが，フィブリン蓄積を誘導・促進する物質が，好酸球性副鼻腔炎の病態に大きくかかわっている可能性が高い。補体とトロンビン，そして好酸球炎症がどのように関わっているかまだ解明されていない点が多い。今回我々は，好酸球性副鼻腔炎，非好酸球性副鼻腔炎，及び非慢性副鼻腔炎患者の鼻腔組織（鼻茸，鉤状突起）のトロンビン，C3a，及びC5aのタンパク濃度をELISAで測定したところ，好酸球性副鼻腔炎患者でトロンビン，C3a，およびC5aが高発現していること，好酸球をC5aとIL-5で共刺激したところ，eosinophil extracellular DNA trap cell death（EETosis）が誘導されたことを見出した。好酸球性副鼻腔炎のフィブリン蓄積と難治化にこれらの因子が関わっている可能性があり，本学会でこれらの結果を報告する。

O-24　鼻副鼻腔の好酸球性炎症に対するリポタイコ酸の影響

○籠谷　領二[1]，岩波　朋子[1]，清水　裕也[1]，平野真希子[1]，近藤　健二[2]

[1]帝京大学　耳鼻咽喉科，[2]東京大学　耳鼻咽喉科・頭頸部外科

【はじめに】好酸球性副鼻腔炎は，鼻副鼻腔の2型炎症及び嗅覚障害を特徴とする多因子疾患であり，さまざまな外的因子の影響を受けると考えられている。グラム陽性細菌の細胞壁の成分であるリポタイコ酸は，Toll様受容体2のリガンドであり，アトピー性皮膚炎の増悪因子として知られている。今回われわれは，活性型ビタミンD3誘導体塗布による好酸球性副鼻腔炎モデルマウスを用いて，リポタイコ酸が鼻副鼻腔の好酸球性炎症に与える影響を組織学的に検討した。【方法】8週齢の野生型マウスの皮膚に14日間，Ovalbumin（OVA）と活性型ビタミンD3誘導体を塗布して経皮感作を行った後，右側鼻腔にOVA点鼻投与を5日間行い，Day19にsacrificeする好酸球性副鼻腔炎モデルをE群とし，このモデルに3日間の黄色ブドウ球菌由来リポタイコ酸（50μg/回）点鼻投与を加えた群をEL群とした。全ての処置をvehicleのみで行った群をC群とした。マウス鼻腔を採取して組織切片を作成し，シリウスレッド染色により好酸球を同定した。また免疫組織化学染色により好塩基球（Mcpt8陽性細胞），マクロファージ（F4/80陽性細胞）を同定し，各免疫細胞の呼吸上皮下と嗅上皮下における浸潤度をそれぞれ評価した。【結果】E群及びEL群のマウス鼻腔の呼吸上皮下および嗅上皮下では好酸球，好塩基球，マクロファージの浸潤が認められ，リポタイコ酸点鼻を加えたEL群では，E群と比較して多くの免疫細胞浸潤が見られた。C群では好酸球，好塩基球の浸潤は認められず，少数のマクロファージのみが確認された。【考察】本研究の結果から，リポタイコ酸により惹起される免疫応答は鼻副鼻腔の2型炎症を増悪させる因子の1つとして，治療標的となりうると考えられた。

O-25　好酸球性副鼻腔炎ポリープ中のtissue resident memory T cellに関する検討

○栗田　惇也，飯沼　智久，新見　理恵，新井　智之，米倉　修二，花澤　豊行

千葉大学大学院医学研究院　耳鼻咽喉科・頭頸部腫瘍学

近年，投薬治療，手術療法抵抗性で難治性，易再発性を示す好酸球性副鼻腔炎（ECRS）が本邦でも増加傾向であるが，その病態には未だ不明な点が多い。生体内には複数のmemory T細胞分画が存在するが，CD69陽性memory T細胞は組織移行後に循環へ戻らずそのまま組織に留まり続け，とくにtissue resident memory T cell（Trm）と呼ばれている。このTrmは消化管，皮膚，呼吸器といったバリア臓器のみならず，脳神経系，腺組織といった非バリア組織においても存在が報告され，自己免疫疾患，慢性炎症疾患などへの病態関与が示唆されている。ECRSにおいても，鼻茸組織中にTrmが高頻度で認められ病態への関与が疑われている。我々はJESREC studyに基づいてECRSと診断した手術患者の鼻茸より細胞抽出液を作製し，cell sorterを用いて$CD4^+CD69^+$Trm細胞と$CD4^+CD69^-$memory T cell細胞を回収した。これらの細胞を次世代シーケンサーによるRNA-sequenceを行い両者の遺伝子発現を比較したところ，TrmにおいてIL-5，IL-13等の2型炎症関連遺伝子の著名な発現上昇が認められた。興味深いことにTrmにおいてはIL-21R遺伝子の発現上昇も認められた。このIL-21RがECRSの病態への関与している可能性について検討したため報告する。

O-26　Oncostatin M（OSM）の好酸球性副鼻腔炎における病態形成への関与についての検討

○石川　知慧，石野　岳志，竹野　幸夫

広島大学大学院　耳鼻咽喉科学・頭頸部外科学

【目的】Oncostatin M（OSM）はIL-6ファミリーに属するサイトカインの一員であり，好中球や好酸球，T細胞等の造血系細胞で多く発現していることが知られている。OSM受容体（OSMR）はOSMRβとgp130から構成されている。OSMは鼻粘膜のバリア機能を低下させることが既に報告されており，気管支喘息患者の気管支肺胞洗浄（BAL）中で増加していることからType2炎症との関連も示唆されているが，その詳細なメカニズムは分かっていない。今回我々は鼻副鼻腔炎患者の手術検体を用いて，好酸球性副鼻腔炎における鼻内組織中のOSMの遺伝子発現を解析した。また培養細胞を用いて，OSMとType2炎症の関連について検討を行った。【方法】鼻副鼻腔手術時の手術検体を疾患別，部位別に群分けしOSM，OSM受容体（OSMR）をRT-PCRにて測定した。また気道上皮培養細胞において，OSM刺激によってType2炎症の細胞内シグナル伝達が増強するか検討を行った。【結果】現在までの結果では，好酸球性副鼻腔炎患者（ECRS）の鼻茸，篩骨洞粘膜においてOSMがコントロール群と比較して上昇を認めた。またOSM刺激はIL-4およびIL-13のSTAT-6を介したシグナル伝達への影響が観察された。【結論】OSMは好酸球性副鼻腔炎患者の鼻粘膜組織内において優位に上昇しており，病態形成への関与と，Type2炎症との関連性も示唆される。

O-27　難治性慢性副鼻腔炎症例の自己抗体の検出

○太田　康，鈴木　光也

東邦大学医学部耳鼻咽喉科学講座（佐倉）

好酸球性鼻副鼻腔炎（eosinophilic chronic rhinosinusitis: ECRS）を含む難治性慢性鼻副鼻腔炎（refractory chronic rhinosinusitis: RCRS）症例の原因についていくつかの研究がなされている。ECRSでは，ILC2からのIL4，IL5，IL13などのサイトカインによるTh2 type炎症の関与が指摘されているが，ECRS以外のRCRS症例についての報告はほとんどない。我々は以前からRCRSと自己抗体の関与について検討しており，desmogrein3に対する自己抗体IgG4が原因となって生じたRCRS症例を報告している。今回，RCRSに関与する自己抗体IgGを検出するため，RCRSの3症例の血清を用いて，ヒトタンパク質マイクロアレイを用いた解析を行った。この研究は東邦大学医療センター佐倉病院の倫理委員会の承諾を得ており（S19046），3症例に対しては本人から研究同意が得られている。3症例はいずれも鼻内視鏡下鼻副鼻腔手術後再発を繰り返し，RCRSと考えられた。そのうち1症例はECRSの診断基準は満たさないが血清IgG4が高値であり，2症例はECRSの診断基準を満たしていたが，血清IgG4が高値，あるいは血清IgGの異常値が認められた症例である。サンプル数16680個のコムギ胚芽無細胞合成系由来のヒトたんぱく質マイクロアレイを用いて，3症例の血清中の自己抗体を調べた。対照として鼻副鼻腔炎の無い正常者5症例の血清を用いて，比較検討した。RCRSの3症例の血清中に多く認められ，対照の5症例の血清中にあまり認められなかった反応抗原に注目したところ，6つの自己抗原が候補に挙がった。各症例の自己抗原の詳細について報告する。

O-28　前頭洞のう胞症例の臨床的検討

○大國　毅，山本　圭佑，中野　雅也，高野　賢一

札幌医科大学　耳鼻咽喉科・頭頸部外科

鼻副鼻腔のう胞はその排泄路閉塞により生じる粘液のう胞であり，通常は緩徐に拡張し骨構造を圧排性に破壊するが，細菌感染を契機に急速増大することもある。周囲臓器が圧迫されるまでは無症状で，鼻副鼻腔に近接する三叉神経分枝や眼窩内容が圧排されれば顔面の疼痛，しびれ，眼球突出，複視などの症状が出現しうる。排泄路閉塞の原因は，鼻副鼻腔炎，外傷，腫瘍，過去の鼻副鼻腔手術等が挙げられる。また，明らかな要因のない原発性もしばしば認める。治療は鼻腔へののう胞開放術であり，多くの症例は内視鏡下鼻内副鼻腔手術（ESS）にて対応される。

前頭洞のう胞においては，眼窩・前頭蓋底によりワーキングスペースおよび開放可能な範囲が規定され，のう胞発生部位によって難易度は異なる。前頭洞内側にあればESS（III型）単独，外側では拡大前頭洞手術，鼻外切開併用手術といったアプローチ法となるが，統一された選択基準はなく各施設間により治療方針は異なる。

今回われわれは，2013年1月から2021年12月までの期間，札幌医科大学耳鼻咽喉科・頭頸部外科で手術を行った前頭洞のう胞25例ついて後方視的に検討した。男性14例，女性11例，平均年齢は61.6歳（28-87歳）であった。成因は原発性16例，術後性8例，（うち鼻副鼻腔手術後3例，脳神経外科手術後3例，鼻副鼻腔癌手術後2例），放射線化学療法後1例であった。手術はESS（III型）4例，Draf IIb11例，Draf III4例，鼻外切開併用6例であった。再手術率やその要因等について，文献的考察を含め報告する。

O-29　EMMMで摘出した歯原性角化嚢胞の1例

○矢富　正徳，丸山　　涼，吉田　重和，西村　　遥，
持田　　峻，塚原　清彰

東京医科大学　耳鼻咽喉科・頭頸部外科学分野

歯原性角化嚢胞は1992年にWHOで嚢胞に分類されていたが，2005年に角化嚢胞性歯原性腫瘍，2017年に歯原性角化嚢胞に名称が変更され嚢胞性腫瘍に分類されている。下顎に好発するが，上顎にも発生し鼻科手術領域でも関与する疾患である。今回われわれはEMMMで摘出した歯原性角化嚢胞の1例を報告する。

症例は37歳女性，主訴は左頬部痛，画像上左上顎洞を占拠する含歯性の軟部陰影を認め，含歯性嚢胞の疑いで当院口腔外科受診後に当科紹介となった。CT画像上は左上顎洞内に歯を含む骨性被膜を持つ嚢胞性腫瘤影があり，上顎洞後外側では骨欠損を認めた。全身麻酔下に内視鏡下鼻副鼻腔手術で摘出術を施行した。鼻涙管下甲介スイング法によるEMMMによるアプローチで上顎洞内に入り，骨性被膜をもつ腫瘤を確認。穿破すると内部は泥状物質が充満しており，内側壁内に歯芽を確認した。歯芽を摘出し，嚢胞壁を可能な限り摘出した。この時点で嚢胞壁の2/3程度は除去できていたが，嚢胞壁の残り1/3は上顎洞底面及び後外側面に存在していた。上顎洞術中迅速病理は施行していなかったが，歯原性角化嚢胞の可能性を危惧し，鉗子で丁寧に残存の嚢胞被膜を剥離摘出し，下甲介を戻して縫合し手術終了とした。

歯原性角化嚢胞はその名称変更や嚢胞から嚢胞性腫瘍への定義の変更が示すとおり，通常の嚢胞とは異なり，再発性の高い疾患である。周囲骨を圧排，被薄化させながら増大し発見時に顎骨構造が大きく変化していることもあり，完全摘出やその摘出方法を難しくすることがある。過去には完全摘出や掻把が望ましいという報告や，開窓でも縮小化を認めたなどと，報告にばらつきがあるが，本疾患は定義，名称が上記のように変更されており，その解釈には注意を要する。現時点においては可能な限りの嚢胞壁の完全摘出を目指すべきであると考える。発表では若干の文献的考察を加え報告する。

O-30　成人自閉症スペクトラム障害患者の鼻腔異物例

○阪上　剛[1]，成尾　一彦[1]，北原　　糺[2]

[1]奈良県総合医療センター，[2]奈良県立医科大学耳鼻咽喉・頭頸部外科学

鼻腔異物はほとんどが10歳以下の小児にみられ，成人例は比較的まれである。発達障害症例では異物挿入を反復することが報告されているが，今回成人自閉症スペクトラム障害（Autism Spectrum Disorder，以下ASD）患者の鼻腔異物を表面麻酔下に摘出しえた1例を経験した。考察ではASDの特徴も踏まえて報告する。「症例」症例28歳男性。主訴　　右鼻汁，発熱。既往歴　てんかん，強度行動障害・重度知的障害を伴うASDがあり周囲の活発さや騒々しさが苦痛で暴力行為に至ることが増加し施設へ入所していた。鼻副鼻腔の手術歴はない。現病歴20XX年Y月Z日入所先で発熱・右鼻汁の精査のため頭部CTを施行した際右上顎洞の粘膜肥厚と右鼻腔の腫瘤様病変を指摘された。副鼻腔炎と診断され同施設でCAM200mg/dayが投与開始された。精査のため当科紹介受診となった「経過」鼻腔異物あるいは腫瘍性病変があり，二次的に右上顎洞に副鼻腔炎が生じていると診断して，入所先の主治医に経過観察のための画像検査と患者本人の受診を依頼した。約2か月後CTを撮影し，本人が来院した。処置・検査に際して体動が激しいことが予想され，鎮静を行い車いすに抑制された状態で介護者が3人付き添い来院した。CTで右上顎洞・篩骨洞の陰影は改善していたが石灰化病変は大きさの変化はないものの残存していた。本人にゆっくりと落ち着いた環境で説明の上内視鏡で観察すると右中鼻甲介下方に不整な褐色の病変を認めた。内視鏡画像を本人に供覧し，表面麻酔後に鉗子で異物と思われる病変を摘出することを説明した。予定時刻に車椅子に座ったままの状態で介助者が押さえつけることなく，鉗子で摘出しえた。病理所見：ほとんどが石灰化よりなり一部は人工繊維を含む異物であった。その後本人は来院していないが，5か月後の入院先からの診療情報によると発熱や鼻汁なく経過しているとのことであり，異物を除去することで症状も改善したと考えられた。

O-31　上顎洞を貫通し蝶形骨まで達した園芸棒異物症例

○原　麻梨子，菊田　　周，佐藤　　拓，吉原晋太郎，西嶌　大宣，近藤　健二，山岨　達也

東京大学医学部附属病院　耳鼻咽喉科・頭頸部外科

上口唇から刺入し上顎洞と翼口蓋を貫通し蝶形骨にまで達した異物症例を経験したので報告する。症例は74歳女性で，自宅で転倒した際に鉄製の園芸棒が右口唇より右眼窩方向へ向けて刺入したため当院に救急搬送された。受傷時の意識は清明であり，視力低下，視運動障害，顔面知覚異常は認めなかった。頭部単純CTでは右上口唇より刺入した園芸棒が上顎洞前後壁を貫通し，翼口蓋窩から下眼窩裂の外下方で蝶形骨大翼まで達していることが観察された。頭蓋底へは達していないため，非直視下の抜去も検討したが，異物先端の形状が不明であることと引き抜く過程で園芸棒が折れる可能性を考慮し，明視下に異物を引き抜く方針とした。全身麻酔下に内視鏡を用いて上顎洞を開放し，上顎洞内部を貫通する園芸棒を確認した。園芸棒本体は容易に除去できたが，棒の先端のゴム製キャップが外れて翼口蓋窩に遺残したため，内視鏡下にこれを除去した。術後経過は良好で，出血や感染もなく退院となった。なお，家族が持参した同種の園芸棒との比較により，除去した園芸棒に破損がないことが確認できた。高齢者の転倒は近年増加傾向にあり，様々な種類の異物や予期せぬ方向からの異物刺入を経験する機会が増える可能性がある。本症例では後遺症を残さなかったが，口唇から眼窩方向への異物については三叉神経第2枝領域の知覚鈍麻，顎動脈損傷，外眼筋損傷に伴う眼球運動障害，視神経管損傷，脳損傷等の危険性があるため，副損傷の有無の正確な把握が適切な治療法を選択するうえで肝要である。本症例で見られたように棒状の異物でも先端に加工がなされている可能性があるため，先端形状不明の異物の除去には明視下に除去を試みること，摘出後に異物の破損がないことを同種品で確認することが，体内遺残の危険性を減らすうえで望ましい対応と考えられる。

O-32　蝶形骨洞を主座とし急性増大したB細胞性リンパ腫の一例

○藤川　直也，清野　由輩，田村　昌也，山下　　拓

北里大学　医学部　耳鼻咽喉・頭頸部外科

【症例】83歳　男性【主訴】複視【現病歴】数ヶ月前より頭痛症状を認めていた。近日，左眼瞼下垂が出現した。さらに複視が出現したため，近医脳神経外科を受診した。頭部MRI検査を施行した所，左蝶形骨洞に腫瘍性病変を認めたため当院当科紹介受診となった。【臨床経過】左上下眼瞼は腫脹，眼球も突出し，眼瞼下垂を認めていた。左瞳孔は散大及び対光反射消失，眼球運動は全方向で制限されていた。鼻腔内視鏡検査では左上咽頭側壁から上壁にかけ隆起性病変を認めていた。病変によりローゼンミュラー窩と耳管咽頭口は閉塞している状態であった。造影CT検査では左蝶形骨洞を主座とした辺縁に軽度造影効果を伴い，内部は造影効果が乏しい腫瘍性病変を認めた。造影MRI検査では辺縁に造影効果を伴う腫瘍性病変を認めた。画像診断による鑑別疾患はNK/T細胞リンパ腫，転移性骨腫瘍，浸潤型副鼻腔真菌症が考えられた。骨破壊が著明であり，内頸動脈周囲にも病変が浸潤していたため，浸潤型副鼻腔真菌症なども否定できなかった。病理診断前に，入院加療による抗真菌薬及び抗菌薬の先行治療を行なった。のちに病理検査の診断ではB細胞性リンパ腫となった。血液内科にて化学療法による加療となった。【考察】臨床所見，CT検査やMRI検査にて鑑別が様々挙げられたが，最終的に病理検査では悪性リンパ腫の診断に至った。【結語】急性増大した蝶形骨洞由来のB細胞性リンパ腫を経験した。

O-33　緊急手術によって悪性リンパ腫と診断された片側性副鼻腔炎の一例

○岩崎　昭充，青木　　聡，宮下　恵祐，田中　康広

獨協医科大学埼玉医療センター 耳鼻咽喉・頭頸部外科

片側性副鼻腔炎は通常の副鼻腔炎のほかに，鑑別として副鼻腔真菌症や歯性上顎洞炎，鼻副鼻腔腫瘍を念頭に置かなければならない。今回我々は前医で片側性副鼻腔炎に対し加療するも症状増悪し，当院で緊急手術を行った結果，最終的に悪性リンパ腫と診断された1例を経験したため，若干の文献的考察を加えて報告する。

症例は69歳の女性。当院受診の2週間前から左頬部と左眼瞼の発赤，腫脹が出現し，前医にて片側性急性副鼻腔炎と診断された。副鼻腔洗浄や抗菌薬の点滴加療を行うも，症状は徐々に増悪し左眼のかすみも出現したため当院に紹介となった。初診時，鼻内の構造は正常に保たれており明らかな腫瘤は認めなかったが，粘膜が浮腫状かつ易出血性であり，深部の観察は困難であった。画像検査では眼窩内側壁の欠損と眼窩内へ進展する軟部陰影を認めた。複視や左眼のかすみも出現していたため，同日緊急で内視鏡下鼻副鼻腔手術を施行した。まずは視野を確保する目的で鼻中隔矯正術と左Endoscopic modified medial maxillectomyを施行した。その後，上顎洞，篩骨洞，前頭洞を開放すると内部には膿汁の貯留が見られた。副鼻腔開放後に眼窩内側壁を観察すると，骨欠損部の骨膜は保たれた状態であったため，眼窩内の操作は行わなかった。片側性の病変かつ粘膜の浮腫が高度であったため腫瘍性病変も考慮し，中鼻道粘膜を病理検体として提出した。永久標本の結果，diffuse large B-cell lymphomaと診断された。術後翌日から自覚症状の改善が認められ，鼻内の術後経過も良好なことから術後5日目に退院となった。その後，当院の血液内科に紹介し治療開始となった。

片側性副鼻腔炎のうち3-14%に悪性腫瘍を認めたという報告があり，本症例でも片側性副鼻腔炎の鑑別の重要性を痛感する1例となった。腫瘤性病変を認めない片側性副鼻腔炎でも鼻内所見や画像所見から悪性腫瘍を疑った場合には生検を施行すべきである。

O-34　鼻腔に発生した髄外性形質細胞腫の1例

○福井　健太[1]，塩野　　理[1]，松本　　悠[2]，波多野　孝[3]，荒井　康裕[3]，折舘　信彦[3]

[1]横浜労災病院　耳鼻咽喉科，[2]横浜南共済病院　耳鼻咽喉科，[3]横浜市立大学附属病院　耳鼻咽喉頭頸部外科

【はじめに】形質細胞腫瘍は多発性骨髄腫，形質細胞腫，意義不明の単クローン性ガンマグロブリン血症，形質細胞白血病，POEMS症候群，全身性ALアミロイドーシスに分類され，さらに形質細胞腫は骨の孤立性形質細胞腫と骨以外の組織に発生する髄外性形質細胞腫Extraosseous plasmacytoma（EMP）に分類される。約70~80%が頭頸部領域に発生するとされており，頭頸部領域の腫瘍性疾患の鑑別として考慮する必要がある。今回我々は，鼻腔に発生した髄外性形質細胞腫の1例を経験したので報告する。【症例】症例は75歳男性。左鼻出血，鼻閉を主訴に前医を受診，左鼻腔に腫瘤を認めたため当科へ紹介となった。鼻腔ファイバースコープでは左鼻腔外側に易出血性の腫瘤性病変を認め，副鼻腔造影CTで15×12×13mm大の比較的強い造影効果を有する腫瘤を認めた。ファイバースコープ及び画像所見より血流豊富な腫瘍を疑い術前に生検は施行せず，全身麻酔下に摘出術を施行した。術後病理組織で髄外性形質細胞腫　IgG-κタイプの診断となった。血液内科に併診し全身検索を施行したが多発性骨髄腫を疑う所見は認めなかった。追加治療は施行せず外来にて経過観察中であるが，再発を認めず術後1年ほど経過している。【考察】頭頸部領域に発生する髄外性形質細胞腫のうち40-50%程度は鼻副鼻腔領域に発生するとされ，鼻副鼻腔腫瘍の鑑別疾患として考慮する必要がある。治療法については，標準治療は確立されていないが，手術療法と放射線療法，あるいはその併用が一般的で，完全切除可能な場合は手術のみの治療も可能とされている。本症例では手術単独治療で再発を認めずに1年が経過しているが，数年経過後に局所再発や多発性骨髄腫へ移行する場合があり，長期的にフォローを行う予定である。

O-35　17年後に鼻中隔転移を来した皮膚原発腺様嚢胞癌の症例

○高田　洋平[1]，朝子　幹也[1]，東山　由佳[1]，阪本　大樹[1]，高田　智子[2]，岩井　　大[3]

[1]関西医大総合医療センター，[2]星ヶ丘医療センター，[3]関西医科大学附属病院

皮膚原発のadenoid cystic carcinoma（ACC）は非常に稀であり，また遠隔転移の報告はあるが鼻中隔へ転移した報告は認められていない。症例は59歳女性。左乳頭皮下に腫瘤性病変を認め，生検でadenoid cystic carcinomaと診断された後，腫瘍摘出術を施行され皮膚原発のadenoid cystic carcinomaとの確定診断をえた。術後5年目に左肺転移を認め，左肺部分切除を行い，その8年後に右肺転移を認め，右肺部分切除を行っている。さらに，その4年後に左鼻中隔に転移を認めたため，鼻内法と鼻外法を併せたcombined approachにて摘出術を行った。今回われわれは皮膚原発のadenoid cystic carcinomaに対して初回手術から17年経過して鼻中隔に転移をみとめた稀な症例を経験したので報告する。

O-36　HPV33型を検出したHPV-related multiphenotypic sinonasal carcinomaの1例

○中沢僚太郎，上野　貴雄，田中悠貴子，吉崎　智一

金沢大学附属病院　耳鼻咽喉科・頭頸部外科

HPV-related multiphenotypic sinonasal carcinoma（以下HMSC）は近年分類された疾患であり，本邦での症例報告数は少なく，その疾患概念は広く認知されていない。

HMSCの特徴として副鼻腔に限局して発生し，扁平上皮異形成や腺様嚢胞癌様などの多様な病理組織学的特徴を持ち，また高リスク型HPV（主に33型）感染を伴うこと等が挙げられる。しばしば高悪性度の組織学的特徴をもつ一方，比較的緩慢な経過を示すことが多く，扁平上皮癌や腺様嚢胞癌等との鑑別が重要となる。

今回，われわれはHPV33型が検出されたHPV関連鼻副鼻腔癌の1例を経験した。

症例は44歳女性。鼻出血を主訴に受診され，右中鼻道から後鼻孔を占拠する易出血性の腫瘍を認めた。CTでは明らかな骨破壊等は指摘できず。生検にてHMSCと診断され，手術の方針となった。腫瘍は下鼻甲介に基部を認め，鼻内視鏡下に一括切除とした。また，術後検体を用いたHPVジェノタイプ検査ではHPV33型を検出した。術後2年以上経過しているが，特に再発等は認めず経過している。本症例に関して，若干の文献的考察を交えて報告する。

O-37　術後性上顎嚢胞に発生した上顎洞癌の1例

○増田　聖子[1]，村上　　瑛[1]，植田　寛之[1]，高野　若菜[1]，折田　頼尚[2]

[1]熊本労災病院　耳鼻咽喉科，[2]熊本大学　耳鼻咽喉科・頭頸部外科

上顎洞癌患者に慢性副鼻腔炎の既往を持つ者が多いことは知られているが，術後性上顎嚢胞に癌が発生することはまれである。77歳女性。約60年前に両Caldwell-Luc手術の既往があった。左頬部の違和感を主訴に近医を受診し，CT所見から左術後性上顎嚢胞と診断されて当科紹介された。左中鼻道に嚢胞性病変を認め，単純CTでは左上顎に嚢胞を疑う病変があり，眼窩下壁骨欠損があった。初診から2ヶ月半後に左内視鏡下鼻内副鼻腔手術を施行したが，篩骨洞内に多発する嚢胞性病変と真菌塊を認めた。しかし上顎洞嚢胞と予測していた部位は肉芽様病変で充満しており，出血が非常に多く，十分な上顎洞病変の摘出は出来ずに終了した。篩骨洞病変の病理組織検査結果は真菌と炎症であった。手術1ヶ月後の再診時は左上顎洞に病変が残存していた。2ヶ月後は上顎洞病変が篩骨洞まで膨隆しているような状態であり，軽度の眼瞼腫脹，間欠的な複視の所見があった。浸潤性副鼻腔真菌症や血瘤腫の可能性を考え，外切開による再手術を予定したが，その数日後から対側の右鼻出血を繰り返すようになった。出血点が確認できない大量出血であり，後鼻孔バルーンとタンポンガーゼ圧迫を行ったが出血制御できず，1週間後にHb5.0まで低下したため輸血を施行した。この間に左眼瞼および頬部腫脹がさらに増悪した。画像検査の結果，左上顎洞～篩骨洞に充満する病変を認め，眼窩内浸潤，翼突筋浸潤もあり，悪性腫瘍が疑われた。初回手術2ヶ月半後に左上顎洞開洞生検を全身麻酔下に行い，扁平上皮癌の診断を得た。本症例は術後性上顎嚢胞内に発生した扁平上皮癌が，手術を契機に急激に増大したものと考えられた。その後術前化学放射線療法を行ったところ，腫瘍は著明に縮小し，治療開始後しばらくして鼻出血も停止した。

O-38　両側副鼻腔真菌症に発生した上顎洞癌の1例

○安田　　誠，岡野圭一郎，川勝　大河，岡本　翔太，冨井美奈子，平野　　滋

京都府立医科大学　耳鼻咽喉科・頭頸部外科

副鼻腔真菌症は通常一側性に生じるが，稀に両側性にも発生する。今回我々は，両側性副鼻腔真菌症に加え上顎洞癌を合併した非常にまれな症例を経験したので若干の文献的考察を加え報告する。症例は71歳女性で1か月前からの右上歯痛と歯肉部腫脹を主訴に当院歯科を受診した。歯科にてCT撮影したところ，上顎洞後壁の骨破壊像を認めたため精査加療目的に当科紹介となった。なお，既往歴に関節リウマチ，シェーグレン症候群，肺非結核性抗酸菌症，CMV感染症，高血圧症，不整脈がある。初診時のCT所見で両側上顎洞に石灰化陰影と右上顎洞後壁の骨破壊像を認めた。そのため侵襲性副鼻腔真菌症もしくは副鼻腔真菌症を合併した上顎洞癌を疑い，歯肉部切開による生検を行うとともに即座に侵襲性副鼻腔真菌症の可能性を考慮しボリコナゾール200mg/日を開始した。後日の生検組織の培養検査では真菌は認めず，病理組織診断で扁平上皮癌が判明した。各種画像検査の結果とも合わせて右上顎洞（T4aN0M0）と両側上顎洞真菌症と診断した。ボリコナゾール投与は中止し，右上顎部分切除術と左ESSを同時に行った。右上顎洞内には真菌塊を認めたが，粘膜下浸潤はなく別個に癌種が存在していた。術後病理組織診断にて断端陽性であったため，陽子線照射66Gy/33Frを追加して現在外来経過観察中であるが，治療終了後1年ではあるが再発・転移などなくまた真菌の再燃もなく経過良好である。副鼻腔真菌症が両側性に発生することは，全体の6%と報告されておりまれである。また上顎洞癌と真菌症が合併することは過去の文献では散見する程度である。また本症例の発癌様式について患者背景から考察を加え，当日に発表する予定である。

O-39　上顎洞内に発生したcarcinoma cuniculatum様の成分を伴う高分化扁平上皮癌の1例

○関口　昌孝，武田　鉄平，海老原　央，柳　　徳浩，
鄭　　雅誠，前田真由香，大村　和弘，森　　恵莉，
鴻　　信義

東京慈恵科医科大学　耳鼻咽喉科学教室

【緒言】Carcinoma cuniculatumは扁平上皮癌の稀少な亜型であり，発生率が1%未満と報告されている。好発部位は皮膚，特に足底とされ，鼻腔内発生は1例の報告のみとなっている。今回我々は上顎洞内にできたCarcinoma cuniculatumを経験したため報告する。【症例】58歳男性が左鼻閉，左鼻出血を主訴に前医を受診，左鼻腔内は腫瘍で充満しており，易出血性を認め，前医で副鼻腔CT，副鼻腔MRIを撮影したところ，造影効果を伴う腫瘍で内部に粗造な石灰化を伴っていた。前医の生検においてFibroepithleial polyp with ossyficationの診断となり，乳頭腫や血瘤腫，悪性腫瘍の可能性も否定できず，手術目的に当院紹介となった。左鼻腔，上顎洞に腫瘍が充満しておりEMMMを用いて腫瘍を切除したところ，carcinoma cuniculatum様の成分を伴う，非常に高分化な扁平上皮癌の診断となった。【考察】Carcinoma cuniculatumの組織学的特徴としては，細胞異型欠くまたは異型が弱い高分化扁平上皮の層状増殖と，基底層への浸潤が認められ，また，ウサギの巣穴様構造（cuniculatum）とよばれるケラチン充填陰窩の複雑なパターンが形成される。臨床的には低悪性だが，骨破壊を伴って局所破壊性に緩徐進行することが多い。Carcinoma cuniculatumの診断には適切な箇所からの十分量の生検が推奨となっているものの，臨床的にはそのような生検は容易でなく，本症例のように術後に診断がつく場合も多い。本症例においても術前と術後病理での乖離が認められた。治療としては化学療法や放射線療法の有効性が確認されておらず，marginを確保した根治切除が推奨されている。本症例においては，術前病理で良性腫瘍が疑われていたため，良性腫瘍摘出に準じて腫瘍切除を行った。術前診断に合わせて術式は選択するものの，本症例のように術前診断と術後診断が異なることを考慮し，十分なmarginを確保した腫瘍摘出が求められる。

O-40　鼻出血を契機に発見された鼻腔原発glomangiopericytomaの2例

○角谷　尚悟，讃岐　徹治，岩崎　真一

名古屋市立大学大学院医学研究科耳鼻咽喉頭頸部外科

Glomagiopericytomaは鼻副鼻腔原発の血管周囲筋様細胞の表現型を伴う非常にまれで，血流豊富な易出血性の低悪性度の腫瘍である。外科的切除が原則とされ，近年では外切開によるアプローチは減少してきており，内視鏡下鼻副鼻腔手術が主流となり，経鼻的に鼻副鼻腔をほぼ死角なく鮮明に明視下においての手術が可能になってきている。今回我々は頻回な鼻出血を契機として発見された鼻腔原発のglomagiopericytomaの2例を経験した。腫瘍は生検時に易出血であった。いずれの症例も鼻腔内に限局し，周囲への浸潤も認めず，経鼻的内視鏡腫瘍切除を施行した。術後合併症，局所再発は認めていない。進展度に応じて，適切な血管処理，および術前の血管塞栓術の検討を要する。術前の血管塞栓術の適応基準は定められておらず，腫瘍のサイズや鼻内操作スペースの有無で各症例において検討を要する。当科で経験した2例では術中蝶口蓋孔の処理が可能な症例では術前血管塞栓術は行わず，術中の蝶口蓋孔の処理が困難と考えられる症例では術前血管塞栓術を施行した。またコブレーターなどのエナジーデバイスを使用し術中腫瘍操作における出血コントロールが可能となり，低侵襲な手術操作で切除治療を行うことができた。本報告では，glomagiopericytomaおよび易出血性腫瘍に対する手術アプローチとデバイスについて文献的御考察を加えて報告する。

O-41　鼻腔Glomangiopericytomaの2症例

○三根実穂子，由井　光子，蓼原　瞬，井之口　豪，丹生　健一

神戸大学医学部附属病院

Glomangiopericytomaは血管周囲筋様細胞の表現型を伴う軟部組織腫瘍で，鼻腔後方に多く易出血性であり，全鼻副鼻腔腫瘍の約0.5%と非常に稀な疾患である。境界型低悪性度の腫瘍であるが，なかには高悪性度のものも存在し，治療としては外科的切除が第一選択である。今回我々はGlomangiopericytomaに対し，経鼻内視鏡下手術を施行した2症例を経験したので，若干の文献的考察を交えて報告する。

【症例1】70歳 女性

近医にて喉頭内視鏡を施行した際に，偶発的に左嗅裂方向に腫瘤性病変を認め，当科へ紹介となった。MRIでは左嗅裂近傍にT1WIで低信号，T2WIで高信号の腫瘤を認めた。外来生検でGlomangiopericytomaの診断であり，全身麻酔下に内視鏡下腫瘍摘出術を施行した。鼻中隔後方に基部を認め，マージンとして基部周囲の鼻中隔粘膜を含めて摘出した。現在術後3年半になるが，再発所見なく経過している。

【症例2】70歳 女性

鼻前庭炎で近医を受診した際に，偶発的に右嗅裂方向に腫瘤性病変を認め，当科へ紹介となった。MRIでは右嗅裂近傍にT1WIで低信号，T2WIで高信号の腫瘤を認め，造影CTでは同部位に造影効果を認めた。外来での生検は出血コントロールが困難になる可能性があると考え，診断を兼ねて全身麻酔下に内視鏡下腫瘍摘出術を施行した。鼻中隔に基部を認め，5mm程のマージンをつけて摘出した。術中迅速病理組織診断ではSpindle cell tumorが示唆されたため，後方は蝶形洞自然口手前の粘膜まで追加切除を行ったが，永久標本ではGlomangiopericytomaの診断であった。現在術後半年になるが，再発所見なく経過している。

Glomangiopericytomaの術後再発率は7-40%と報告されているほか，術後12年経過してから再発したという報告もあるため，今後は長期の慎重な経過観察が必要と考える。

O-42　外鼻切除を行った鼻前庭癌の1例

○中野　雅也，山本　圭佑，大國　毅，高野　賢一

札幌医科大学　耳鼻咽喉科・頭頸部外科学講座

【はじめに】鼻前庭癌は全頭頸部癌腫瘍の0.62%で頭頸部悪性腫瘍においても1%未満と非常にまれな腫瘍である。整容面から放射線治療が第一選択となるが，手術が必要となることも少なくない。手術を施行した場合はその特異な形態，整容面より，欠損した外鼻・鼻腔の再建が問題となる。【症例】60 歳代の男性，主訴は鼻前庭部の疼痛であった。1年前から鼻前庭腫瘤を自覚し，増大傾向にあったため前医受診した。生検施行されたが，確定診断に至らず精査加療目的に当科紹介となった。鼻副鼻腔造影CT検査では鼻柱のやや右側を中心として，鼻尖部～両鼻前庭，上口唇に進展し，一部は前鼻棘に接する造影効果を有する腫瘤を認めた。明らかな周囲への骨破壊，頸部リンパ節転移，肺転移は認めなかった。当院での再生検では，高分化型扁平上皮癌の診断であった。放射線化学療法と手術療法を提示したところ，より根治的な治療を希望されたため，外鼻全摘出を行う方針とした。切除後は形成外科で外鼻再建を施行した。術後から3年経過し，再発を認めない。【考察】症状が非特異的であるため診断に至るまで時間を要する。治療は放射線あるいは手術療法が選択されるが，整容的な側面から早期例にはその機能を温存しうる放射線治療をとる傾向がある。今回われわれは外鼻切除を行い，遊離腸骨及び遊離前腕皮弁・鼻唇溝皮弁を用いた再建術を要した鼻前庭癌の1例を経験したので，文献的考察を加え報告する。

O-43　涙嚢癌の一例

○竹村　隼也，竹田　大樹，折田　頼尚

熊本大学　耳鼻咽喉科・頭頸部外科学

涙嚢原発の悪性腫瘍は，日常遭遇することの少ない稀な疾患であり，初期症状は慢性涙嚢炎と非常に似ており鑑別が難しいとされる。今回，我々は鼻涙管経由で鼻腔に進展した涙嚢原発の扁平上皮癌症例を治療する経験を得たので報告する。症例は妊娠7ヶ月の30歳ベトナム人女性で，既往として右鼻涙管閉塞症で2度涙道内視鏡で涙道チューブを留置されていた。当科初診1ヶ月前からの右鼻閉，鼻汁を主訴に近医を受診し副鼻腔X線写真で副鼻腔に陰影を認めなかったことからアレルギー性鼻炎として薬剤加療を開始したが改善なく，出血も認めることから当科紹介となった。右内眼角膨隆と右鼻腔に充満する表面不整な腫瘤を認め，生検で非角化型扁平上皮癌の診断となった。MRI検査では，腫瘍は鼻涙管を介して涙嚢まで進展していたことから右涙嚢癌の診断となった。明らかな頸部リンパ節転移は認めなかった。治療方針として帝王切開による早期分娩後（妊娠35週）にCRT（CDDP+RT）開始とした。CDDPは100mg/m^2で2kur，RTはVMAT（回転型強度変調放射線治療）で計70Gy照射し，腫瘍は著明縮小を得た。CRT後1ヶ月1週時点で右下鼻道に粘膜不整を認め，腫瘍残存が強く疑われたため，残存病変に対して腫瘍切除（右内眼角を含む涙嚢切除と右上顎部分切除，皮膚合併切除），左大腿筋膜移植と前額皮弁再建術を施行した。前額皮弁は術後1ヶ月で皮弁の茎を全身麻酔下に切り離した。現在，術後5ヶ月で明らかな再発を認めずに，外来で経過観察中である。

O-44　鼻副鼻腔腸管型腺癌の2症例

○日根野真有，青石　邦秀，高木　太郎，西田　直哉，羽藤　直人

愛媛大学医学部附属病院　耳鼻咽喉科頭頸部外科

【はじめに】鼻副鼻腔悪性腫瘍の多くは扁平上皮癌が占め，腺癌は約10%と少ない。中でも腸管型腺癌は腸管の腺癌に似た病理組織像を呈する腫瘍で，鼻副鼻腔悪性腫瘍の4%を占める稀な腫瘍である。今回我々は鼻腔原発腸管型腺癌の2例を経験したので，若干の文献的考察を加えて報告する。【症例】症例1は68歳女性で，左血性鼻漏を主訴に前医を受診した。左上鼻道に腫瘤性病変を認め，生検の結果，腸管型腺癌との診断で当科を紹介受診した。CTにて左嗅裂から後部篩骨洞に腫瘤性病変を認め，一部前頭蓋底骨欠損を伴っていた。左鼻腔癌cT3N0M0 StageIIIに対し，内視鏡下経鼻前頭蓋底手術を施行した。術後病理診断にて蝶形骨洞浸潤を認めたが，頭蓋底浸潤所見はなく，左鼻腔癌（腸管型腺癌）pT4aN0M0 StageIVAとの診断であった。術後追加治療は行わず，2年2か月経過した現在再発を認めていない。症例2は72歳男性で，以前より鼻炎にて前医通院中にCTにて左上鼻道から蝶形骨洞に軟部影を認めた。左上鼻道の黒色腫瘍性病変を認め，生検の結果，腺癌との診断で当科を紹介受診した。左鼻腔癌cT1N0M0 StageIに対し内視鏡下腫瘍摘出術を施行し，術後病理診断にて左鼻腔癌（腸管型腺癌）pT1N0M0 StageIであった。2年8か月経過した現在も再発なく経過している。【考察】腸管型腺癌は病理組織学的に5つの型に分類され予後と関与する。遠隔転移や頸部リンパ節転移は5～10%と頻度は低いものの，約50%に局所再発を認めるとの報告もあり，局所進展性が高いとされている。治療は手術が基本となり，断端陽性例や病理組織型，局所進展度によっては術後放射線治療が考慮される。自験例では手術単独治療を選択し，再発なく経過しているが，過去の報告では治療後5年以上経過した症例でも局所再発をきたした例が複数報告されており，長期間のフォローが重要である。

O-45　当科で経験した副鼻腔血管肉腫の2症例

○高松　志帆，上村　佐恵子，西野　　宏，金澤　丈治，伊藤　真人

自治医科大学　耳鼻咽喉科

血管肉腫は全悪性腫瘍の約0.01％-0.02％と非常に稀な腫瘍で高率に局所再発や遠隔転移をきたす5年生存率10-35％程度の予後不良な疾患である。発生部位は頭部・顔面の皮膚に多く見られ，鼻副鼻腔の血管肉腫は稀である。今回，我々は，2例の副鼻腔血管肉腫を経験したので報告する。症例1は，81歳の男性。40歳時に慢性副鼻腔炎で両側Caldwell-Lucの手術歴がある。数か月続く鼻閉・鼻出血および左頬部の違和感を生じたため当科初診となった。CTでは上顎洞から発症する腫瘍が眼窩内および左後部篩骨洞へ進呈していた。病理検査では，類円形ないし紡錘形の腫瘍細胞が不規則に吻合する血管腔を形成して増生する一方，血管腔を形成せず充実性に増殖する部分も認められた。免疫組織化学所見ではCD31陽性，CD34陰性およびD2-40陰性であり血管肉腫の診断となった。術前術後放射線照射，術前抗がん剤動注療法および上顎悪性腫瘍全摘術を行った。その後，左顎下腺への転移を認め，頸部郭清術施行を追加するも，全身転移を生じて初診から38ヶ月後に永眠した。2症例目は，52歳の男性。1年以上続く鼻出血および貧血を主訴に受診した。MRIで右上顎洞自然口にT1強調像で低信号，T2強調像で高信号な径23mm大の腫瘤性病変認めた。病理所見では，症例1と同様に，類円形ないし紡錘形の腫瘍細胞が不規則に吻合する血管腔を形成して増生していた。免疫組織化学所見ではCD31陽性，CD34陽性であり血管肉腫の診断となった。内視鏡下上顎洞内側壁切除術（EMMM）を施行し，切除断端陰性が確認できたため追加治療は行わなかった。現在までの約10ヶ月間再発なく経過している。副鼻腔血管肉腫の発症や治療標的については未だ不明な点も多い。血管内皮細胞増殖因子の発現など2症例の腫瘍活性についても検討を行い報告する。

O-46　網膜芽細胞腫治療後に骨肉腫を発症した症例の治療経験

○新崎　直輝，當山　昌那，比嘉　朋代，真栄田裕行，鈴木　幹男

琉球大学大学院医学研究科耳鼻咽喉・頭頸部外科学

<はじめに>網膜芽細胞腫は小児の悪性腫瘍の約8%を占め，その35~45％が遺伝性であり，癌抑制遺伝子であるRb遺伝子の変異によることが知られている。遺伝性網膜芽細胞腫は将来二次性癌を発症するリスクが顕著に高いと考えられている。その中でも放射線治療を受けた患者は，受けていない患者に比べて二次性癌の発症率は高いとされ，骨肉腫，軟部肉腫，黒色腫などが主に知られている。今回我々は遺伝性網膜芽細胞腫を発症し，眼球摘出，放射線治療後に上顎骨肉腫を発症した症例を経験した。根治治療後に再発転移なく長期生存を得られており報告する。

<症例>20歳の男性。5歳時に網膜芽細胞腫に対し眼球摘出および放射線治療歴あり。3か月前より右頬部痛を認め近医受診し，上顎腫瘍を認めたため当科紹介となった。初診時の生検による病理検査では分類不能肉腫であった。経過中に腫瘍の急速な増大および頭蓋底への浸潤を認めたため，導入化学療法としてVAC療法を5クール施行したのち根治切除を予定した。腫瘍はVAC療法にて著明な縮小をしていたが，手術では拡大上顎全摘，前中頭蓋底切除，耳下腺全摘，右下顎部分切除および腹直筋による再建術を施行した。切除標本の最終病理では骨肉腫であった。追加治療として化学療法（VAC療法）3クール施行した。術後7年経過しているが明らかな再発転移などは認めず生存している。

<考察>網膜芽細胞腫は遺伝性（Rb1遺伝子変異）であり二次癌の発症リスクが高く，さらに放射線治療歴があるとその発症率は高くなる。放射線誘発性骨肉腫は幼児期の固形癌に対する放射線治療後に最も頻度の高い二次癌である。本症例も網膜芽細胞腫に対する放射線誘発性骨肉腫に該当すると考えられる。術前術後の抗癌剤治療と拡大切除による徹底的な集学的治療により長期生存が得られている。今後も再発及び二次癌発症リスクが高いので，さらに長期の経過観察が必要である。

O-47　経鼻内視鏡下に切除し得た鼻腔悪性黒色腫例
-両側アプローチのための鼻中隔粘膜弁挙上の工夫-

○山崎　一樹，花澤　豊行，岸野　愛子，栗田　惇也，新井　智之，飯沼　智久，米倉　修二

千葉大学大学院　医学研究院　耳鼻咽喉科・頭頸部腫瘍学

鼻腔粘膜原発の悪性黒色種は非常に悪性度が高く，治療抵抗性である。基本的な治療方針は十分な安全域を確保した上での一塊切除であり，肉眼を大きく上回る高精度の視野を提供する内視鏡下腫瘍切除は外切開より有益であるという報告も散見される。内視鏡下に鼻副鼻腔腫瘍を切除するにあたって重要な点の一つにワーキングスペースの確保と明視下に腫瘍茎を確認することが挙げられる。鼻中隔の開窓は非常に有用な方法であり，大きなワーキングスペースを得ることができるが，術後に大きな鼻中隔穿孔を生じる危険性がある。今回，頭側後方茎の鼻中隔粘膜弁挙上による鼻中隔の開窓により，内視鏡下に切除可能であった鼻腔粘膜悪性黒色腫を経験した。症例は70歳台の男性であり，右下鼻甲介に茎を持つ悪性黒色腫が前鼻孔から上咽頭まで充満していた。頭側後方茎の鼻中隔粘膜弁挙上による鼻中隔開窓とmedial maxillectomyを行うことで，内視鏡，手術器具を操作し，更には腫瘍を外側に偏位させ得るワーキングスペースを確保した。その上で，腫瘍茎を下鼻甲介の後方内側粘膜と同定し，下鼻甲介ごと一塊切除を行うことができた。術後の鼻中隔穿孔も軽微であり，頭側後方茎の鼻中隔粘膜弁挙上による鼻中隔開窓は鼻腔悪性腫瘍の切除において有効な手段と考えられた。若干の文献的考察と共に報告する。

O-48　当科における鼻腔悪性黒色腫に対する免疫チェックポイント阻害薬（ICI）の使用経験

○川上　理，岡野恵一郎，高岡　勇稀，能田　拓也，北村　守正

金沢医科大学　頭頸部外科

【はじめに】悪性黒色腫はメラノサイト由来悪性腫瘍である。皮膚以外には稀だが粘膜からの発生を認め，特に頭頸部領域は好発部位である。その中でも最も頻度が多いのが鼻腔である。治療は外科手術が唯一の根治療法であるが，外科手術が困難な症例には放射線治療が選択されていた。しかし，近年ICIが導入され，切除不能な鼻腔悪性黒色腫の治療方法の一つとなった。今回当科において鼻腔悪性黒色腫に対するICI使用経験を得たので報告する。【症例】69歳女性。X年4月に鼻腔悪性黒色腫に対して他施設で拡大切除術再建術を施行し，術後化学療法としてDTIC+インターフェロン併用療法を実施された。X+1年3月に局所再発を認めたため再手術の後に放射線加療を行った。X+4年9月に多発脳転移を認めたためSRSを実施後nivolmabの投与を開始した。16サイクル投与でPDであったため，ipilimumab併用で4サイクル実施した。SDと一定の治療効果を認めたため，nivolmab単剤1サイクル，ipilimumab単剤4サイクル継続した。しかし再度PDとなったためpembrolizmabへ変更もICIの副作用である副腎不全やQT延長症候群により，13サイクルで投与終了となった。有害事象とPS低下に伴い積極的な加療は中止とし，X+7年永眠となった。【考察】鼻腔悪性黒色腫は切除不能なIII期もしくはIV期でICIの使用が保険上使用を認められている。Ipilimumabに関しては全生存期間の中央値を2倍近く延長する報告がでており，nivolmabやpembrolizmabもDTICより奏効率が良いと示されている。ICIの登場により患者予後に大きな影響が出ていると考られる一方，多様な有害事象も出現するため，定期外来での慎重なフォローアップと症状出現時には内科との協力も必要不可欠である。

O-49　上顎洞扁平上皮癌例の臨床的検討

○中村　圭吾，戸嶋　一郎，久保　良仁，川北　憲人，村尾　拓哉，大江祐一郎，新井　宏幸，松本　晃治，神前　英明，清水　猛史

滋賀医科大学耳鼻咽喉科・頭頸部外科

上顎洞扁平上皮癌の治療方針について，NCCNのガイドラインではT1からT4aまでは手術が推奨され，T4bでは同時化学放射線療法や，導入化学療法後の放射線治療か同時化学放射線療法が推奨されている。本邦の頭頸部癌診療ガイドラインではT1からT4aまでは手術が推奨され，手術に加え放射線治療や化学療法を組み合わせた集学的治療が治療方針として提示されている。機能面と整容面に配慮し治療を行う必要があり，手術が初期治療として必ずしも選択されるわけではない。そこで我々は，2010年1月から2022年3月までに滋賀医科大学附属病院耳鼻咽喉科・頭頸部外科で初回治療した上顎洞扁平上皮癌18例を対象に臨床的検討を行った。年齢の中央値は65歳（41歳から81歳）で，性別は男性15例，女性3例であった。観察期間の中央値は1年9ヶ月（1ヶ月から6年5ヶ月）であった。T分類ではT1症例1例，T2症例2例，T3症例2例，T4a症例10例，T4b症例3例でT4症例が72%を占めていた。頸部リンパ節転移を伴った症例が3例（17%）あった。病期分類は1期が1例，2期が2例，3期が2例，4A期が10例，4B期が2例，4C期が1例であった。治療内容や生存率について検討し，文献的考察を加え報告する。

O-50　根治治療を行った鼻副鼻腔悪性腫瘍症例の臨床的検討

○宮丸　悟，村上　大造，西本　康兵，折田　頼尚

熊本大学　耳鼻咽喉科・頭頸部外科

2000年から2017年までに当科で根治治療を行った鼻副鼻腔悪性腫瘍症例について臨床的検討を行った。症例は129例で男性85例，女性44例，年齢は13歳から88歳で中央値は63歳であった。観察期間は1ヶ月から250ヶ月で中央値は60ヶ月であった。原発部位は上顎洞68例，鼻腔49例，篩骨洞12例であった。病理組織別では，扁平上皮癌（SCC）が72例と最多で，腺様嚢胞癌（ACC）14例，嗅神経芽細胞腫（ONB），悪性黒色腫が7例，粘表皮癌5例の順に多かった。原発部位別に検討すると，上顎洞ではSCCが50例と特に多く，ACC6例の他は1，2例と少数例ずつであった。鼻腔ではSCCが18例，ACC，ONBが7例ずつ，悪性黒色腫が5例など，篩骨洞はSCC4例，腺癌3例などが多くみられた。TNM分類はT1：24例，T2：9例，T3：31例，T4a：52例，T4b：13例であった。20例にリンパ節転移を認めた。治療は121例に根治手術を行い，3例に放射線治療，1例に化学放射線治療，4例に重粒子線治療を行っていた。

再発は48例に認め，部位別では，局所再発が34例，領域再発が7例，遠隔再発が22例であった（重複を含む）。全症例の疾患特異的5年生存率は77.9%であった。原発部位別では上顎洞78.4%，鼻腔80.5%，篩骨洞50.0%であり，上顎洞と篩骨洞，鼻腔と篩骨洞に有意差を認めた（p=0.029, 0.022）。また，上顎癌を扁平上皮癌（50例）と非扁平上皮癌（18例）に分けて検討すると，扁平上皮癌症例が83.2%，非扁平上皮癌症例は55.4%と有意差を認めた（p=0.009）。T分類別では，T1：87.3%，T2：87.5%，T3：86.3%，T4a：73.9%，T4b：33.3%という結果であり，T4はその他に比べて有意に悪かった。

これまでの文献報告も踏まえて臨床的な特徴について報告する。

O-51　鼻副鼻腔扁平上皮癌に対する内視鏡下鼻副鼻腔手術

○中丸　裕爾，鈴木　正宣，本間　あや，中薗　　彬，木村　将吾，渡邉　良亮，本間　明宏

北海道大学大学院　医学研究院　耳鼻咽喉科・頭頸部外科学教室

【目的】近年の手術器具，手術方法の発展により鼻副鼻腔悪性腫瘍に対しても内視鏡下鼻内手術の適応が拡大しつつある。しかし鼻副鼻腔扁平上皮癌は悪性腫瘍の中でも悪性度が高く予後不良のため，依然として外切開による手術が標準治療となっている。今回，当科で内視鏡下鼻内手術にて治療をおこなった鼻副鼻腔扁平上皮癌症例を精査し，内視鏡下鼻内手術の有用性を検討した。【方法】2005年から2019年までに当院で内視鏡下鼻内手術にて初回治療をおこなった鼻副鼻腔扁平上皮癌症例の後ろ向き研究。外切開を併用した症例は除外し，内視鏡単独で切除した症例のみを検討した。腫瘍茎部が全て内視鏡下に切除できると判断した症例を内視鏡下鼻内手術症例として選択した。【成績】同時期に当院を初診した鼻副鼻腔扁平上皮癌患者206名のうち内視鏡下鼻内手術にて治療したのは，15症例（7.2%）であった。5年粗生存率は72.4%，疾患特異的生存率は79.6%，局所制御率は92.9%であった。また断端陽性症例の5年粗生存率は38%と陰性症例100%に比べ有意に低い（p = 0.025）という結果であった。【結論】鼻副鼻腔扁平上皮癌の治療において内視鏡下鼻内手術は，良好な視野を得られ病理学的に断端陰性を得ることができる適切な症例を選択することが肝要であると考えられた。

O-52　当院における鼻副鼻腔非扁平上皮癌に対する重粒子線療法の検討

○松山　敏之，小川由希子，新國　　摂，近松　一朗

群馬大学　耳鼻咽喉科頭頸部外科

鼻副鼻腔領域の悪性腫瘍は現在，機能面や整容面を考慮した上，手術療法と化学放射線療法を併用した集学的治療が広く行われている。主体である扁平上皮癌は標準治療がある程度確立されているが，症例の少ない非扁平上皮癌では，標準治療が確立されていない。一般的に非扁平上皮癌は扁平上皮癌に比べて，放射線感受性が低いため，外科的切除による手術療法がスタンダードと考えられている。2010年ころから，頭頸部非扁平上皮癌に対する重粒子線治療が注目され，その良好な効果により，2018年には口腔・咽喉頭の扁平上皮癌を除く頭頸部悪性腫瘍に重粒子線治療が保険適用になり，現在，重粒子線治療は頭頸部非扁平上皮癌に対する治療の選択肢の一つとなっている。

近年，重粒子線での治療は症例により，grade3以上の晩期有害事象（骨壊死や視力障害，脳障害など）が認められ，晩期有害事象による死亡も報告されている。そのため，重粒子線治療は慎重な治療計画に加え，その適切な症例選択について検討が必要になっている。鼻副鼻腔領域は，眼窩，頭蓋底に接する領域であり，非扁平上皮癌に対する重粒子線治療の選択はより晩期有害事象を考慮することが望まれる。

今回，我々は当院における鼻副鼻腔領域の非扁平上皮癌に対する重粒子線治療症例の臨床的検討を行った。対象は2011年8月～2021年7月において，鼻副鼻腔領域の悪性黒色腫を除いた非扁平上皮癌で重粒子線単独治療を行った55症例とした。評価項目として局所制御率，無増悪生存率，全生存率，晩期有害事象を評価した。鼻副鼻腔領域の非扁平上皮癌に対する重粒子線治療の治療効果と晩期有害事象について，文献的考察も加えて報告する。

O-53　TRIM27の副鼻腔粘膜悪性黒色腫バイオマーカーとしての検討

○木村　将吾，中丸　裕爾，鈴木　正宣，本間　あや，中薗　　彬，渡邉　良亮，本間　明宏

北海道大学大学院医学研究院　耳鼻咽喉科・頭頸部外科学教室

【背景】TRIMタンパク質ファミリーは細胞内シグナル伝達，発生，自然免疫，発癌などのメカニズムについて多くの機能を有する。TRIM タンパク質ファミリーの中でもTRIM27は細胞増殖や腫瘍形成に影響を与え，これまで大腸癌や卵巣癌など複数の悪性腫瘍において関与が示唆されてきたが，副鼻腔粘膜悪性黒色腫における関与は不明のままである。
【目的】TRIM27が副鼻腔粘膜悪性黒色腫のバイオマーカーとして寄与するか明らかにする。
【方法】2003年4月～2021年10月に当院で治療を行った副鼻腔粘膜悪性黒色腫29例の臨床像について後方視的解析を行った。副鼻腔粘膜悪性黒色腫と正常鼻粘膜組織に対してTRIM27抗体による免疫組織化学染色を施行した。副鼻腔粘膜悪性黒色腫について染色強度（score 0: no staining, score 1: weak, score 2: moderate, score 3: strong）と陽性細胞比率（score 0: negative, score 1: <30%, score 2: 31-60%, score 3: >60%）を層別化し，それらを合計したStaining total scoreによりTRIM27高発現群（total score: 4-6）17例とTRIM27低発現群（total score: 0-3）12例に分類した。免疫組織化学染色結果と副鼻腔粘膜悪性黒色腫の予後や臨床的特徴における相関について解析を行った。【結果】TRIM27高発現群では全生存率が有意に低下し（p=0.02），5年生存率は高発現群が16.6%であるのに対して，低発現群では87.5%であった。またTRIM27高発現群ではT3症例に比べT4症例が有意に多く（p<0.01），治療後に遠隔転移を来した症例が有意に多かった（p<0.01）。
【結論】TRIM27高発現群は治療後に遠隔転移に至る症例が多く，また全生存率が有意に低下しており予後不良であった。TRIM27は副鼻腔粘膜悪性黒色腫のバイオマーカーとして寄与する可能性がある。

O-54　当科における鼻副鼻腔悪性腫瘍重粒子線治療症例の検討

○古川まどか

神奈川県立がんセンター　頭頸部外科

【目的】鼻副鼻腔悪性腫瘍に対し重粒子線治療が施行されるようになり，良好な治療成績が得られるようになった一方で，重粒子線治療の有害事象により，様々な後遺症に直面している症例も増加している。治療法の選択の際には，後遺症に関する情報も重要となってくる。そのため当科における重粒子線治療を施行した鼻副鼻腔悪性腫瘍症例の治療後の経過及び有害事象につき検討を行い報告する。【対象】対象は当院で重粒子線治療を施行した鼻副鼻腔悪性腫瘍のうち，治療後の経過を観察し得た症例とした。【結果】治療後の主な有害事象として，顔面骨，口蓋骨，頭蓋底の骨壊死が最も多く，そのほか脳浮腫，脳膿瘍がみられた。中には悪性腫瘍の再発は明らかではないが，骨壊死により致死的な経過をたどった症例や骨壊死による疼痛コントロールが困難な症例もあった。【結論】有害事象や後遺症の少ない治療として世の中に認識されがちな重粒子線治療であるが，実際には注意すべき有害事象や後遺症があるため，治療の選択には慎重な検討が必要と思われた

O-55　骨破壊を伴う上顎放線菌症の1例

○中森　基貴[1]，中村　陽祐[2]，竹内　裕美[1]

[1]鳥取赤十字病院，[2]鳥取大学医学部附属病院　感覚運動医学講座　耳鼻咽喉・頭頸部外科学分野

【はじめに】放線菌症は，主にActinomyces israeliiなどの放線菌が原因となり，板状硬腫脹，瘻孔形成，硫黄顆粒の排出などの症状を呈する慢性嫌気性菌感染症である。放線菌属は口腔内に常在するため頭頸部領域に好発するが，上顎に生じることは稀である。今回われわれは，上顎骨の骨破壊をきたした上顎放線菌症の1例を経験したので報告する。【症例】82歳の女性。1か月前から反復する右鼻出血と頬部の有痛性腫脹が出現した。増悪傾向であったために近医耳鼻咽喉科を受診し，CT検査で右上顎洞外側壁と内側壁の骨破壊を認めたため精査目的で当科紹介となった。当科受診時の局所所見では，右頬部腫脹は改善しており，皮膚及び口腔内に瘻孔は認めなかった。2回の上顎洞病変の生検を行い，グルコット染色，PAS染色，グラム染色陽性の放線菌様の菌塊を認め，臨床的に上顎放線菌症と診断した。細菌培養では菌種の同定は出来なかった。治療は，腎不全，心房細動，深部静脈血栓症などの基礎疾患があったため，手術による病変部の切除は断念し，鼻腔洗浄などの局所処置とペニシリン系抗菌薬（アンピシリン250mg/日 1日1回）の長期服用（5か月）を継続した。現在，治療開始後6か月が経過し，自覚症状および局所所見は改善を認めている。【考察】近年，抗菌薬の進歩や口腔衛生の啓蒙によって放線菌症は減少傾向にあり，また，軽症化によって診断が難しい症例が増えている。超高齢化社会をむかえ，本症例のような全身疾患のある高齢者の増加に伴い放線菌症の増加も危惧されるため，今後も念頭に置く必要がある。

O-56　当科における浸潤性副鼻腔真菌症の臨床検討

○高倉　苑佳，立山　香織，平野　　隆，鈴木　正志，梅本　真吾

大分大学　耳鼻咽喉科頭頸部外科

<目的>副鼻腔真菌症は浸潤性と非浸潤性に大別され，浸潤性副鼻腔真菌症はさらに，発症の形式から急性と慢性とに大別される。1980 年代以降，副鼻腔真菌症は増加しており，原因として糖尿病，抗癌剤治療による免疫機能低下状態にある患者の増加が考えられており，本邦においても高齢者の増加により，慢性の経過をたどる浸潤性副鼻腔真菌症も増加するものと考えられている。<対象>2005年から2022年5月31日の17年間に当科にて入院加療を行った浸潤性副鼻腔真菌症11例である。年齢は60歳から89歳までの平均74.3歳，性別は男性6例，女性5例である。最も頻度の高い自覚症状は視力障害であった。罹患洞としては蝶形骨洞が7例，篩骨洞1例，上顎洞2例，蝶形骨洞，篩骨洞，上顎洞に及ぶものが1例であった。今回我々は年齢，性別，自覚症状，罹患洞，基礎疾患，病型，血清学的所見，原因菌，治療，転記等について比較検討を行った。<結果と考察>浸潤性副鼻腔真菌症の治療については深在性真菌症の治療>ガイドラインにて拡大手術が基本であるとされているが，真菌の浸潤速度が緩慢で解剖学的に根治切除が難しい場所では抗真菌薬投与を前提とした可及的病変除去手術も選択肢の一つと考えられている。手術を行った後の抗真菌薬の選択については髄液移行性がよく，アスペルギルス属に活性が高いボリコナゾールが第一選択薬として推奨されている。当科でも第一選択薬としてボリコナゾールを用していたものが9例であり，2010年以前の2例ではミカファンギンを使用していた。また抗真菌薬投与の終了時期についても確立されたものがなく，投与終了後も厳重な経過観察を必要とし，今後も症例の蓄積が必要と思われた。今回，当科にて加療を行った浸潤性副鼻腔真菌症について文献的考察を行ったので報告する。

O-57　翼口蓋窩の腫瘤性病変を認めた慢性浸潤性副鼻腔真菌症の一例

○伊藤　有紀，北村　拓朗，河口倫太郎，岩永明日菜，吉松　栞奈，藤井　健太，鈴木　秀明

産業医科大学　耳鼻咽喉科・頭頸部外科学

【はじめに】浸潤性副鼻腔真菌症は浸潤部位に応じて様々な臨床所見が得られ，悪性腫瘍と鑑別が必要になることもある疾患である。また，浸潤性副鼻腔真菌症は病変の徹底的な除去が推奨されているが，進展範囲によっては困難であり，治療に難渋する例も多く，生命予後も不良な疾患である。今回，翼口蓋窩を中心とした腫瘍性病変との鑑別を要し，治療に苦慮した症例を経験したので報告する。

【症例】70代男性。2型糖尿病,慢性腎臓病の既往があり，HbA1cは8.2%であった。当科初診5ヶ月前より右側頭部から頬部にかけての疼痛を認めていた。当科初診12日前より右頬部痛の増強，右視力低下があり前医内科を受診。CTで右翼口蓋窩を中心とした腫瘤性病変を指摘され，当科を紹介受診した。身体所見では右上顎神経領域の疼痛と右視力障害，右眼の外転障害と眼瞼下垂を認めた。浸潤性副鼻腔真菌症や悪性腫瘍，炎症性偽腫瘍などが疑われ，迅速病理診断を予定した上で内視鏡下に生検を行う方針とした。生検で浸潤性副鼻腔真菌症の診断となり，生検に続いて病変の除去を行った。術後は長期間にわたってボリコナゾールの全身投与とアムホテリシンBの局所散布を行った。

【まとめ】病変は翼口蓋窩から上･下眼窩裂，視神経管に達しており，悪性腫瘍との鑑別を要した。また，病変は徹底的な病変の清掃が困難な部位にあり，内視鏡下鼻副鼻腔手術に留めざるをえなかった。

O-58　演題取り下げ

O-59　スエヒロタケによるアレルギー性真菌性鼻副鼻腔炎の1例

○ヤマカワ詩央，田宮亜希子，野島　知人，
瀬尾友佳子，山村　幸江，野中　　学

東京女子医科大学病院　耳鼻咽喉科・頭頸部外科

アレルギー性真菌性副鼻腔炎（AFRS）は近年広く認識されるようになり，最近報告数が増加している。好酸球浸潤が顕著で，両側性のAFRSでは好酸球性副鼻腔炎との鑑別が難しいが，片側性であることも多い。原因としてはアルテルナリア属などの黒色真菌やアスペルギルスが多い。今回我々は，稀なスエヒロタケによるAFRSを経験したので報告する。症例は，気管支喘息を有する36歳の女性。右鼻閉を主訴に前医を受診し，慢性鼻副鼻腔炎に対して鼻噴霧用ステロイド薬を使用するも改善に乏しく，鼻茸を有することから当科に手術目的に紹介された。病変は片側性であり，副鼻腔CTで右上顎洞内・篩骨洞内に軟部組織陰影を認め，内部に高吸収域が混在していた。MRIではCTでの高吸収域に一致する部位がT2強調画像で無信号を呈していた。また，無症状であるが胸部CTにてアレルギー性気管支肺真菌症（ABPM）様病変を認めた。これらの画像所見と血清アスペルギルス特異的IgE抗体，アルテルナリア特異的IgE抗体の上昇から，AFRSを疑い手術を施行した。手術で得られた右上顎洞内容物のPCR検査でスエヒロタケが検出され，その後測定したスエヒロタケ特異的IgE抗体が高値であったため，スエヒロタケによるAFRSと診断した。術後は経過順調で11か月間再発を認めていない。スエヒロタケは南極を除く全世界に広く分布する真正担子菌類であり，ABPMの原因としては潜在的に多いことが厚生労働省の研究班により報告されている。しかし，我々の検索し得たスエヒロタケによるAFRSの報告は国内外を合わせて10例にとどまる。主な要因としては先述の通りAFRSが近年確立された概念であることに加え，スエヒロタケが一般的に用いられる血液寒天培地での培養が困難であり，特異的IgE 抗体の測定が保険適応外であることなどが挙げられる。PCR検査でスエヒロタケが同定されたことで原因菌が明らかになった今回のAFRS症例について，文献的考察を加え報告する。

O-60　当科における副鼻腔真菌症症例の検討

○泥谷　匡祥[1,2]，村上　大地[1,2]，伊豫　巧朗[1,2]，
早田　幸子[1]，保富　宗城[2]

[1]紀南病院　耳鼻咽喉科・頭頸部外科，[2]和歌山県立医科大学附属病院　耳鼻咽喉科・頭頸部外科

【緒言】副鼻腔真菌症は真菌が副鼻腔を越え眼窩内や頭蓋内に浸潤し致命的となる浸潤型と副鼻腔に限局した病変を呈する非浸潤型に大別され，さらに急性浸潤性，慢性浸潤性，慢性非浸潤性，および真菌の抗原性が関与するアレルギー性真菌性鼻副鼻腔炎の4つの病態に分類される。いずれも保存加療が奏功せず，鼻内内視鏡下副鼻腔手術を中心とした外科的治療が主体となる。今回，我々は当科で手術加療を行った副鼻腔真菌症症例について，発症頻度の性差および培養結果と病理組織学的診断における真菌検出率の差異について検討を行ったので，文献的考察を加えて報告する。【方法】2010年1月から2021年12月までに紀南病院耳鼻咽喉科・頭頸部外科において外科的治療を行い，採取した検体の培養検査あるいは病理組織学的検査にて副鼻腔真菌症と診断した22例について検討した。【結果】患者年齢中央値は71.5歳（31歳～90歳）であり，男性8例，女性14例と女性が1.75倍多かった。急性浸潤性が2例（9.1%），慢性非浸潤性が19例（86.4%），アレルギー性真菌性鼻副鼻腔炎が1例（4.5%）であり，慢性浸潤性は認めなかった。病理組織学的検査および培養検査により起因菌の検索を行ったが，全症例の内，培養検査の真菌検出例は2例（9.1%）に留まった。起因菌は全症例でアスペルギルスが検出され，カンジダ合併例が1例（4.5%）であった。【考察】女性は男性より狭鼻で副鼻腔の体積も小さく，異物排泄路の狭窄をより生じやすい等の解剖学的特徴が，副鼻腔真菌症が女性に多い理由と考えられた。副鼻腔真菌症，特に慢性非浸潤性の診断では，真菌塊中の真菌の生存率が低く，またその辺縁には炎症細胞浸潤を認めるため，菌塊外への真菌漏出が抑制されることで培養検査が偽陰性となると考えられるため，病理組織学的検査を同時に行うことが非常に重要である。

O-61　アレルギー性真菌性副鼻腔炎（AFRS）にアレルギー性気管支肺真菌症（ABPM）を併発していた1例

○宮島　玲子[1]，鈴木　立俊[1]，清野　由輩[1]，藤川　直也[1]，山下　拓[1]

[1]独立行政法人国立病院機構　国立相模原病院　耳鼻いんこう科，[2]北里大学病院　耳鼻咽喉科頭頸部外科

アレルギー性真菌性副鼻腔炎（allergic fungal sinusitis：AFS）は1981年にMillarが報告した稀なアレルギー疾患である。真菌に対するアレルギー反応が原因で生じ，副鼻腔粘膜に著明な好酸球浸潤を伴い，手術を行ってもポリープや膠状の好酸球性ムチンが再発しやすく，好酸球性副鼻腔炎との鑑別が難しい疾患である。AFRSは比較的稀な疾患であるのに加え，ABPMを合併している症例は極めて稀であり，文献的考察を踏まえて報告する。【症例】47才男性。一側性上顎洞炎の精査加療目的に当科通院し，CTにて左上顎洞に粘膜肥厚と内部高吸収域認めた。採血の結果，好酸球12.7%・非特異的IgE抗体5760IU/ml・RASTではアスペルギルスを含む数種類の真菌に対してIgE抗体陽性となり，AFRSを疑い手術予定であった。術前肺野レントゲン検査にて右肺野に結節影を認め，当院呼吸器内科へ受診となった。肺病変に関して気管支鏡および胸部CTが施行され，粘液栓や糸状菌糸の同定がされたためアレルギー性気管支肺真菌症の診断となりPSL内服による加療が施行された。PSL漸減投与開始後から非特異的IgE抗体・末梢血好酸球の速やかな減少を認め，病勢のコントロールは良好となった。PSL内服終了後，当科初診時から24ヶ月後においても副鼻腔炎陰影残存していたため内視鏡下鼻副鼻腔手術を行い，AFRSの診断となり，現在まで再発なく経過している。肺病変はPSL内服で治癒したが，副鼻腔病変は外科的介入が有効だった。本症例では偶発的に肺病変を発見したが，病態上は合併症しうるため，AFRSを疑った場合はABPMも念頭に置いて診療にあたる必要があると考えた。

O-62　肺胞蛋白症に発生した侵襲性副鼻腔真菌症の1例

○川勝　大河[1,2]，岡本　翔太[1]，冨井美奈子[1]，平野　滋[1]，安田　誠[1]

[1]京都府立医科大学　耳鼻咽喉科・頭頸部外科，[2]市立大津市民病院　耳鼻咽喉科

今回我々は，自己免疫性肺胞蛋白症に発生した侵襲性副鼻腔真菌症の1例を経験したので若干の文献的考察を加え報告する。

症例は80歳女性で，齲蝕に対し抜歯後より左頬部痛を自覚した。症状出現より1か月後，改善を認めないため近医耳鼻科を受診した。CTで骨破壊を伴う左上顎洞の腫瘤性病変を指摘され，精査加療目的に当科紹介となった。なお併存症として自己免疫性肺胞蛋白症がある。CTで左上顎洞内に軟部陰影が充満し，内部に一部石灰化を認めた。また左上顎洞後壁や眼窩底に骨欠損を複数箇所認めた。MRIで左上顎洞内にT1，T2強調画像で低信号を呈する腫瘤性病変を認め，T1強調Gd造影では腫瘤辺縁の強い造影効果や線状の造影欠損領域を認めた。血液生化学検査では炎症反応の上昇とβ-Dグルカンの著明な上昇を認めた。以上より侵襲性副鼻腔真菌症を考慮し，ボリコナゾール400mg/日を開始した。投与後より炎症反応やβ-Dグルカンの値は改善傾向を認めた。初診日から16日後に診断確定・治療目的に全身麻酔下に手術を施行した。まずESSを行い上顎洞を開放したところ，内部に乾酪様腫瘤を認め，これを術中迅速組織診断に提出した。アスペルギルスによる真菌塊との診断で組織中に腫瘍細胞は認めず，上顎洞根本術に移行した。腫瘤と上顎洞粘膜を全て除去し洗浄した。得られた検体の培養検査ではアスペルギルスが検出された。病理組織検査でも腫瘍細胞は認めずPAS染色，Grocott染色で陽性を示し，アスペルギルスの菌塊と考えられた。現在術後10か月となるが，あきらかな再燃はなく経過している。

自己免疫性肺胞蛋白症は有病率が100万人あたり6.2人と非常に稀な疾患である。本症例における自己免疫性肺胞蛋白症と侵襲性副鼻腔真菌症との関係性や侵襲性副鼻腔真菌症の診断について考察を加え，当日に発表する予定である。

O-63　後部篩骨洞真菌症による内頸動脈仮性動脈瘤破裂に対しコイリング術後に内視鏡下鼻副鼻腔手術を施行した1例

○高石　慎也[1]，弦本　惟郎[1]，小島　博己[2]，鴻　　信義[2]

[1]東京慈恵会医科大学附属柏病院　耳鼻咽喉科，[2]東京慈恵会医科大学附属病院　耳鼻咽喉科

【緒言】アスペルギルスをはじめとする真菌感染による血管炎により動脈瘤が形成されることが知られているが，副鼻腔真菌症の内頸動脈浸潤による動脈瘤形成の報告は少ない。後部篩骨洞真菌症による内頸動脈瘤破裂が原因で多量の鼻出血をきたし，動脈瘤に対するコイリング術後に内視鏡下鼻副鼻腔手術を施行し真菌塊を摘出した1例を経験したので文献的考察を加えて報告する。【症例】77歳男性，反復する右鼻出血で当院を受診した。既往に腎癌多発肺転移・骨転移があり，ニボルマブ→カボザンチニブによる治療が行われていたため，鼻出血の原因として腎癌副鼻腔転移も鑑別に挙がった。副鼻腔画像検査を予定していたが，当科受診2日後に多量の鼻出血をきたし，呼吸不全と出血性ショック状態になり自宅近くの病院に救急搬送された。輸血，挿管され，気管支鏡で誤嚥による血餅が除去された後に当院へ転院となった。MRI・MRAで脳梗塞と右内頸動脈瘤の所見を認め，CTで最後部篩骨洞陰影と接する右内頸動脈周囲の骨融解所見を認め脳動脈瘤の位置と一致することから，右内頸動脈瘤破裂による鼻出血の可能性が考えられた。内頸動脈瘤の再破裂予防目的に脳神経外科で動脈瘤に対する緊急コイリング術が施行された。最後部篩骨洞病変はMRIから真菌症が鑑別の第一に挙がり，真菌の内頸動脈浸潤により仮性動脈瘤が形成されたと考えられた。真菌による動脈瘤の再形成の予防のため，内視鏡下鼻副鼻腔手術を施行した。最後部篩骨洞の真菌を除去したところ右内頸動脈壁は破れておりコイルが露出していたため，出血予防目的に腹部脂肪組織を充填した。【考察・結論】後部篩骨洞病変の病理診断は真菌であり，アスペルギルスが最も疑わしいとの結果であった。画像検査により内頸動脈と接する副鼻腔病変が真菌症であることが疑われ，かつ，内頸動脈周囲に骨融解所見がある場合には，仮性動脈瘤形成の可能性も考慮し治療すべきであると考えられる。

O-64　内視鏡手術を施行した視神経管骨折による外傷性視神経症例

○生駒　亮，松本　　悠

国家公務員共済組合連合会　横浜南共済病院　耳鼻咽喉科

外傷性視神経症は頭部顔面外傷に合併する疾患であり，多発外傷の一症状のことが多く，詳細な問診と早期診断，治療優先度選択が求められる。症例は23歳，男性。主訴は左視力低下である。船上でのロープ巻取り作業中に，ロープが外れ10メートル下方の甲板に左側面を下にして転落した。当院に救急搬送され，救急科医が初期対応を行った。到着時，意識レベルはJCS1で意思疎通可能であった。左開放性手関節内骨折，左視神経管骨折を含む広範な前頭蓋底骨折，左硬膜外血腫，右側頭骨骨折の診断となり，脳神経外科が主科となり入院加療を開始した。左開放性手関節内骨折は同日整形外科で緊急手術を施行した。左視力は光覚弁であり，眼科医の指示で翌日からmPSL1000mgを開始した。当科へは右難聴について入院翌日に連絡があったが，左視神経管骨折による視神経症の緊急性が高いと判断し，併診同日の夜間に鼻内内視鏡下に左視神経管開放術を施行した。視神経管の骨片を除去し，可及的に視神経を露出させ耳手術用のローゼンピックでシースを切開した。デキサメタゾン液を浸したサージセルコットンをあて，終刀した。術後もmPSL1000mgを7日間継続した。術後7日目の矯正視力は0.01，5週間後の矯正視力は0.2まで回復したが，視野の下半分は欠損したままであった。術後7週間で遠方の実家に戻ることとなり，当科は終診となった。本症例について考察する。

O-65　眼窩下壁骨折に対する硬性再建の工夫-第2報

○高林　宏輔，長峯　正泰，藤田　豪紀

旭川赤十字病院　耳鼻咽喉科

背景：眼窩下壁骨折では，眼窩下壁の最後端部まで骨折が及ぶと再建が非常に困難であることが報告されている。また，眼窩下壁後方の骨折に対する整復術に対しては内視鏡の優位性が報告されているが，再建を用いない内視鏡下の整復固定では術後眼球陥凹をきたす危険性が存在する。2018年の当学会で，われわれは最後端の骨折に対応可能な経鼻内視鏡と経眼窩の同時アプローチによる硬性再建の新規術式を報告した。今回，本術式が従来当科で行っていた内視鏡単独のバルーン整復固定（従来法）に比べて良好な成績であることが示されたため第2報として報告する。方法：後ろ向きコホート研究。2000年4月から2022年5月まで当科で観血的整復術を施行した眼窩下壁骨折患者を対象とし，新規術式と従来法を施行した2群に分けて比較検討した。眼球運動はHess area ratio（HAR%）を用いて比較した。HAR%は最終診察時点のHessチャートを用いて計測された。評価項目は眼窩下壁最後端に骨折が及ぶ場合の術後眼球運動とした。結果：手術を施行した症例は59例であり，術前後のHess赤緑試験または骨折部位が不明な症例，斜視や両側骨折で眼球運動の計測が不正確な症例を除外した。computed tomographyで最後端まで骨折が及んでいた症例は新規術式群が9例，従来法群が16例であった。新規術式群のHAR%は98.2（95%confidence interval（CI），96.6-99.8）であり，従来法群では89.6（CI, 83.0-96.2）であった。新規術式は従来法に比べて術後眼球運動は優位に改善していた。両群の経過観察期間の中央値は新規術式群で367日（range, 183-1271日），従来法群で158日（range, 26-630日）であった。結論：新規術式は従来整復が困難であると報告されていた眼窩下壁の最後端に及ぶ骨折の術後眼球運動を改善させる可能性がある。

O-66　経鼻内視鏡と経眼窩の同時アプローチにより再建した犬咬傷による内直筋断裂の一症例

○高林　宏輔，長峯　正泰，藤田　豪紀

旭川赤十字病院　耳鼻咽喉科

内直筋断裂は非常に稀な外傷である。再建が最も望ましい治療であるが，断裂した内直筋の中枢断端はTenon嚢の後方に引き込まれてしまうため縫合再建することは非常に困難である。従来のsub-Tenon approachでは再建できる確率は低く，経鼻腔的手法や経眼窩的手法が報告され，成績は向上してきた。今回われわれは，犬咬傷により受傷した内直筋断裂例を経験し，sub-Tenon approach，経鼻内視鏡下アプローチ，modified Lynch切開による経眼窩アプローチの3つのアプローチにより内直筋を再建し，良好な成績が得られたため報告する。症例は50歳女性。犬咬傷により当院救急外来に受診した。眼科医により緊急手術が行われたが，内直筋の中枢断端はTenon嚢の後方に引き込まれており，同定は不可能であった。翌日耳鼻科と眼科での合同手術を施行した。耳鼻咽喉科医が経鼻内視鏡下に眼窩内側壁を除去し，内眼角アプローチ術者に脂肪を牽引してもらいながら内直筋中枢断端を確保し内直筋に糸を掛けた。内直筋末梢断端の直上の層で眼科医が眼球結膜下から鑷子を内視鏡の光を頼りに鼻内まで挿入し，鼻内で耳鼻科医が眼科医に内直筋中枢断端に掛けた糸を受け渡し，眼科医が糸を牽引して眼球結膜下まで内直筋を引き上げた。その結果末梢断端と中枢断端を縫合再建することが可能であった。眼窩アプローチからシリコンシートを眼窩に沿って敷き込み，眼窩を再建した。術後3ヶ月で正面視の複視は消失し，術後1年時には眼位はKrimsky testで38プリズムジオプターまで回復した。

O-67　経鼻・経眼窩併用アプローチによる眼窩底骨折整復術

○高木　太郎，青石　邦秀，西田　直哉，羽藤　直人

愛媛大学　医学部　耳鼻咽喉科頭頸部外科

眼窩底骨折の治療にあたる診療科は，各施設によって様々であり，よってその整復法も施設によって異なる。主な相違点は，手術アプローチ法と骨折部の再建方法である。耳鼻咽喉科においては，内視鏡を用いた経鼻もしくは経上顎アプローチが一般的であるが，形成外科や眼科においては，経眼窩アプローチでの整復術が行われることが多い。また，開放型の眼窩底骨折に対して硬性再建を行うか，その材料は自家骨を用いるか人工骨かなども相違点として挙げられる。今回われわれは，眼窩底の開放型骨折に対し，形成外科と合同で経鼻・経眼窩併用アプローチによる整復術を施行した6例について報告する。

症例は20～77歳（平均44.3歳），男性3名，女性3名で，受傷から手術までの期間は7～28日（平均12.7日）であった。全例で術前に複視をみとめた。眼球陥凹は1例にみとめ，受傷直後で評価困難であった症例が3例あった。経鼻アプローチは，全例でendoscopic modified medial maxillectomy（EMMM）を施行した。硬性再建については，CT画像より3Dプリンターを用いて眼窩骨折部の実体モデルを作製し，これに合わせて吸収性人工材料（u-HA/PLLA）を加工し留置している。術後はすべての症例で複視は改善した。

経鼻，経眼窩アプローチには，それぞれに利点と欠点がある。経鼻アプローチのみでは，骨折部を十分にカバーしうる再建材料の留置が難しく，また圧迫固定を要する。一方，経眼窩アプローチのみでは眼窩後方の視野が悪く，後方まで骨折が及ぶ場合には，再建材料をうまく留置することが時として難しい。両者を併用して互いの欠点を補い合うことで，経鼻内視鏡下に上顎洞後方の視野を確保しながら，経眼窩に十分な大きさの再建材料を後方まで留置することが可能である。また，3Dプリンターによる実体モデル導入により，眼窩の整復精度が向上するものと考えられた。

O-68　EMMMアプローチ･吸収性骨接合剤（スーパーフィクソーブ®MX）による眼窩下壁骨折整復・再建例の経験

○後藤　隆史[1]，森　恵莉[2]，中村　雄[1]，奥田　匠[1]，東野　哲也[3]

[1]宮崎大学医学部　耳鼻咽喉・頭頸部外科，[2]東京慈恵会医科大学　耳鼻咽喉・頭頸部外科，[3]国際医療福祉大学耳鼻咽喉科

【はじめに】眼窩下壁骨折に対する眼窩壁の再建は，眼窩内容物の再絞扼や外眼筋の下垂，眼球陥凹の予防を目的に行われるが，本来の眼窩容積に影響を及ぼさないよう可能な限り薄い再建材料である事が望ましい。再建方法に関しては確立されていない現状であるが，当科では，吸収性骨接合剤（スーパーフィクソーブ®MX）を用いている。今回我々は鼻内アプローチで本材料を用いた硬性再建を経験したので報告する。

【症例】症例は2020年3月から2022年3月までに眼窩骨折に対して手術を行った6例で，男性4例・女性2例，平均年齢41（20-71）歳，右5例･左1例，4例が下壁の単独骨折・2例が内側壁との複合骨折で，全例打ち抜き型骨折であった。受傷の原因は交通外傷が3例と最多で，その他スポーツ時の外傷・林業中の外傷・喧嘩による外傷であった。全例術前に複視を認め，受傷から手術までの日数は平均12（3-21）日であった。

【手術方法】手術は全例全身麻酔下で行った。Endoscopic Modified Medial Maxillectomyを行い骨折部位にアプローチし，上顎洞粘膜を温存し遊離した骨片を除去しながら骨折部全周を確認。嵌頓した眼窩内容物を眼窩内に整復後，骨欠損範囲に応じて整形したスーパーフィクソーブ®MXを残存する眼窩下壁と眼窩骨膜の間に挿入し固定した。再建後は眼球を圧迫し再建材料が脱落しない事，眼科医と共に眼球運動制限が解除された事・再建により新たな制限が加わっていない事を確認し，温存した上顎洞粘膜を整復しフィブリン糊で固定した。最後に下鼻道を上顎洞に開放し，術後の上顎洞炎予防を目的に前篩骨洞と膜様部を開放した。

【まとめ】術後全例において合併症なく経過良好である。更に長期に経過観察を行い本手術法の有用性・安全性を検討・確認していきたい。

O-69　外傷性眼窩内血腫の1例

○前田　文彬，平位　知久，世良　武大

県立広島病院　耳鼻咽喉科・頭頚部外科

眼窩内血腫は比較的稀な疾患であり，その原因としては外傷が最も多く，その他に血友病や白血病といった出血性疾患，全身的な静脈のうっ血性疾患，外傷，鼻内内視鏡手術の合併症が挙げられる。外傷性眼窩内血腫の成因としては，樹木などの眼窩内異物による開放性外傷と，眼窩内を走行する血管の破綻による内因性の眼窩内血腫に大別される。治療法としては副腎皮質ステロイド，マンニトール，アセタゾラミド，抗生剤投与などによる保存的療法や穿刺吸引，外眼角靱帯切離，内視鏡下眼窩減圧術による外科的加療等がある。今回，外傷性眼窩内血腫の1例を経験したので報告する。

症例は37歳男性。X-5日に知人から左眼窩周囲を殴打されA病院を受診し，翌日から左視力低下を自覚したが経過観察となっていた。X日朝から腫脹は増悪し開眼困難となり，B病院を受診し，CT検査の結果，左眼窩内血腫を指摘され，同日当科に紹介受診となった。当科初診時，左眼窩腫脹は高度で，左視力は手動弁となっていた。CT上，眼窩内血腫は視神経を圧排していたことから，直ちに除圧が必要であると考えた。受診から10分後に外眼角靭帯切離を施行したところ，その直後から視力は自覚的に改善した。同日午後，内視鏡下眼窩減圧術も施行し，術後2日目には左視力は0.9まで改善した。術後1ヶ月の時点で軽度の眼球運動制限は残存していたが，左視力は1.2まで改善した。

以上より，視力低下を伴う眼窩内血腫に対しては可及的早期に眼窩内減圧術を施行することが重要であると考えた。

O-70　上顎洞血瘤腫6例の臨床的検討

○安藤　由実，川畠　雅樹

鹿児島大学　医学部　耳鼻咽喉科・頭頸部外科

【はじめに】血瘤腫は血腫と線維化した組織が混在する非腫瘍性の腫瘤性病変であり，上顎洞に好発する。上顎洞血瘤腫の70％に鼻出血を認め，腫瘤の大きさによっては鼻閉，反復性鼻漏，顔面の疼痛･腫脹をきたす。【対象と方法】今回我々は2012年1月から2022年4月までに鹿児島大学病院　耳鼻咽喉科・頭頸部外科において経験した上顎洞血瘤腫6例を対象に，年齢，性別，自覚症状，鼻内所見，画像所見，術前診断，術式，出血量，腫瘤基部，病理組織について検討した。【結果】症例は男性4例，女性2例，年齢は38歳から85歳，平均62.3歳であった。全例が自覚症状として鼻出血を訴え，症状，鼻内・画像所見から血瘤腫が鑑別に挙がった。このうち2例は術前に栄養動脈の塞栓が行われた。術中出血量は5mlから480mlで，平均143.8mlであった。提示症例は74歳の男性で受診の3ヶ月前から鼻出血と鼻閉を自覚し，徐々に頬部知覚低下や眼球突出，複視が出現した。CT検査では左上顎洞内に軟部陰影と骨破壊を認め，陰影の中心部が部分的に造影された。外来で行われた2度の生検では診断がつかず，血瘤腫または悪性腫瘍を疑い手術をおこなった。術中迅速病理診断は血管腫疑いであり，Caldwell-Luc法に内視鏡を併用して摘出した。出血量は188mlであった。組織学的には大部分を器質化血腫が占め，腫瘍性病変は認めず血瘤腫に矛盾しない所見であった。【考察】上顎洞血瘤腫は臨床所見が特徴的であり，術前に想起することは難しくない。ただし悪性腫瘍との鑑別が問題となる場合には，術中迅速病理診断の活用が術式の最終決定に重要である。また画像検査において造影効果の強い症例や，篩骨洞や蝶形骨洞まで腫瘤が達しているような症例では術前に血管塞栓を行うことや，犬歯窩アプローチの併用を含めた良好な視野を確保する工夫が必要と考えられる。

O-71　血管塞栓術後にEMMMで摘出した上顎洞血瘤腫の1例

○吉田　重和，矢富　正徳，丸山　　涼，西村　　遥，持田　　峻，塚原　清彰

東京医科大学　耳鼻咽喉科・頭頸部外科学分野

血瘤腫は臨床上の病名であり，出血を伴い血瘤を形成したものとされる。病理組織学に単一の腫瘍ではないことがあり，様々な良性腫瘍や炎症性病変が含まれる。鼻出血を生じ，画像上骨破壊像を示すこともあり悪性腫瘍との鑑別が必要である。今回血管塞栓術後にEMMMで摘出した上顎洞血瘤腫の1例を報告する。

症例は27歳男性，主訴は反復する右鼻出血。当科受診の1年前から右鼻出血を反復，他院受診後，右鼻腔内に腫瘤性病変を認め，右ESSが施行された。他院では鼻腔内の腫瘤切除と前部篩骨洞，上顎洞自然口の開放が施行されたが，その後も症状が改善せず当科紹介となった。鼻腔内に右上顎洞自然口方向から暗赤色の腫瘤を認めた。造影CTでは右上顎洞内にまだら状に造影効果のある腫瘤影を認め，骨破壊は認めなかった。前医病理所見では凝血塊を伴う炎症性粘膜の診断であった。上顎洞血瘤腫を予想し，血管造影，血管塞栓術後に内視鏡下鼻副鼻腔手術での摘出とした。血管造影では蝶口蓋動脈の分枝からfeedingを認め，血管内塞栓促進用補綴剤で腫瘍を塞栓した後，プラチナコイルで塞栓しfeedingの消失を認めた。翌日に内視鏡下鼻副鼻腔手術を施行した。鼻涙管下鼻甲介スイング法でEMMMを行い右上顎洞内に入り，腫瘤の剥離を進めた。腫瘤は上顎洞底面，内側壁，後壁に癒着も浸潤性ではなく剥離可能，部分的デブリットを施行し全周性に剥離後，一塊に摘出した。出血は少量であった。術後1年経過も再発なく経過している。術後病理では海綿状血管腫の診断であった。

上顎洞血瘤腫は以前はCL法で摘出されていたが，近年では内視鏡下鼻副鼻腔手術で摘出されることが多い。摘出時に大量出血をきたした報告もあるが，あくまで血瘤腫とは臨床上の病名であり，組織が一定でないことも関係していると考える。摘出にあたっては術前の血管造影，塞栓術も踏まえた手術プラニングは重要であると言える。発表では若干の文献的考察を加え報告したい。

O-72　上顎洞癌に対する動注化学療法併用放射線治療（IACRT）後に発生した血瘤腫の2例

○谷田　将志[1,2]，端山　昌樹[1,3]，前田　陽平[1,4]，小幡　　翔[1]，中谷　彩香[1]，天野　雄太[1]，猪原　秀典[1]

[1]大阪大学　耳鼻咽喉科・頭頸部外科，[2]大阪急性期総合医療センター　耳鼻咽喉科・頭頸部外科学，[3]兵庫県立西宮病院　耳鼻咽喉科，[4]JCHO大阪病院　耳鼻咽喉科

【はじめに】血瘤腫は鼻閉と鼻出血を呈する比較的まれな副鼻腔の良性疾患であり，閉鎖腔で出血を繰り返し，膨張性腫瘤が形成されるものと考えられている。発生機序は明らかになっていないが，外傷や手術，その他様々な出血性素因が原因とされている。臨床症状や骨破壊を伴う画像所見から悪性疾患との鑑別が困難となることがある。今回，上顎洞癌に対する動注化学療法併用放射線治療（IACRT）後に発生し，上顎洞癌再発との鑑別を要した血瘤腫を2例経験したため報告する。【症例】69歳と73歳の男性，2例ともに上顎洞癌に対するIACRT後に同側の上顎洞に血瘤腫を認めた。既往歴や抗血栓薬の服薬歴はなかった。1例目はMRI T2強影像で腫瘤の辺縁に低信号の殻を認めたため術前に血瘤腫と診断できたが，2例目は病変外側に殻の途絶を認め，軟部組織への浸潤が疑われたためPET/CTを撮像した。PET/CTでは同部位に淡い集積を示し，再発を否定できなかったが，術後病理学的検査では赤血球やフィブリン，炎症細胞を認めるのみであった。2例ともに内視鏡にて切除を行い，術中出血は少量であったが，術後鼻出血が持続した。2例中1例に再発を認め，もう1例は術後の鼻出血が続いているが鼻うがいを継続することで再発なく経過している。【考察】血瘤腫はIACRT後に生じる可能性があること，PET/CTで集積を示すことがあること，術後も出血が続く可能性があることが分かった。IACRTにより血瘤腫が発生した機序としてIACRTによる血管の脆弱化による出血，繊毛機能の低下が考えられた。術後も出血が続く可能性を考慮し，手術ではドレナージルートを作っておくこと，術後の鼻洗浄の継続などが再発予防に有効かもしれない。また，PET/CTで集積を認めても血瘤腫を念頭におき，適切な治療方針を決定することが重要である。

O-73　鼻中隔に発生した血瘤腫の一例

○伊藝　真樹，照喜名玲奈，當山　昌那，比嘉　朋代，真栄田裕行，鈴木　幹男

琉球大学　耳鼻咽喉・頭頸部外科

血瘤腫は易出血性の良性腫瘤であり，頭頸部領域においては鼻副鼻腔，特に上顎洞に好発するが，鼻中隔から発生する例は比較的まれとされている。今回われわれは鼻中隔に発生した血瘤腫の一例を経験した。　患者は39歳の男性で，主訴は鼻漏と鼻出血である。来院1年ほど前から鼻閉感や粘性鼻漏，鼻出血，鼻腔の発赤・腫脹がみられ，来院の半年前から症状は増悪してきた。後鼻漏や嗅覚・味覚障害はなかった。近医耳鼻咽喉科で右鼻腔内の腫瘤を指摘され，精査加療目的に当科紹介となった。初診時の鼻腔内視鏡所見において，右総鼻道に赤褐色のポリープ状腫瘤を認めた。疼痛はなかったが易出血性の腫瘤であった。造影ＭＲＩ画像所見では，右鼻腔内に限局する径19×81mmの辺縁性の円形腫瘤陰影がみられたが，骨浸潤や骨破壊はなかった。この時点で鼻腔乳頭腫や血管腫が鑑別診断として挙げられた。出血の可能性を考慮して術前の生検は施行せず，全麻下に内視鏡下摘出術を施行した。腫瘤は鼻中隔に広基性の基部を有する腫瘤であり，摘出に際しては腫瘤表面から若干の出血が認められた。永久病理標本において異型性の乏しい血管増生が著明な上皮細胞が認められたため，最終的に血瘤腫と診断された。血瘤腫は上皮組織の異常な修復過程において形成される良性腫瘤である。鼻副鼻腔における発生部位では鼻中隔は比較的少ないとされている。そのため初診時所見で血瘤腫と診断されることは少なく，表面の色調や易出血性から悪性腫瘍が疑われることもある。今回術前に病理診断を得ていなかったことから，悪性腫瘍の可能性も考慮して鼻中隔軟骨の切除も併せて施行した。以上の症例の詳細に文献的考察を加えて報告する。

O-74　骨破壊を伴う上顎洞血瘤腫の一例

○柴原　早都，武田真紀子，中島賢一朗，伊藤　和行

松江赤十字病院　耳鼻咽喉・頭頸部外科

上顎洞血瘤腫は，鼻・副鼻腔に発生する出血・凝血塊を含む腫瘤性病変の総称で，良性疾患である。今回，我々は，骨破壊を伴い悪性疾患も疑われた上顎洞血瘤腫の一例を経験したので報告する。症例は59歳男性。半年前から右鼻閉，右眼周囲の違和感，軽度痛みがあった。近医で副鼻腔炎として加療されたが改善せず，当科紹介となった。初診時，右下鼻道，中鼻道に腫脹を認めた。粘膜不整は認めなかった。視力障害や複視もなかった。造影CTで右上顎洞内に軟部影が充満し，骨壁に圧排，菲薄化，断裂を認めた。造影MRIで右上顎洞に4cmの腫瘤を認め，T2強調画像で高信号，低信号が混在していた。造影効果は乏しかった。下鼻道から生検を施行したが，診断に至らなかった。再度下鼻道および中鼻道から生検したが，診断に至らなかった。画像検査より血瘤腫の可能性を考え，手術を施行した。全身麻酔下にまずは術中迅速病理診断を行い，悪性所見がないことを確認し，EMMMで腫瘍を分割し摘出した。術中出血量は少量であった。術後の病理検査ではフィブリンの析出を伴う血腫や線維化組織等を認め，血瘤腫と診断された。

O-75　内視鏡下で摘出した上顎洞血瘤腫6症例の検討

○波多野瑛太，関口　昌考，斉藤　優人，中野　光花，井上なつき，山口　宗太，穐山直太朗，吉川　衛

東邦大学医療センター大橋病院　耳鼻咽喉科

【背景】上顎洞血瘤腫は臨床上の疾患概念であり，1917年に田所によって最初に報告された易出血性の腫瘤性病変の総称である。性差は男性に多い傾向があり，好発年齢は20-40歳代とされている。病理組織学的には腫瘍性増殖はなく，血腫や壊死に伴う変化が主体である。CT画像では一側性で内部不均一な充実性の陰影を呈し，骨破壊や骨の非薄化を伴うことが多い。MRI画像では，T1，T2強調像ともに内部は不均一な低信号から高信号を示し，いずれも信号域間の境界は明瞭である。また，T2強調像では辺縁に低信号域を伴い，二次的炎症を伴った上顎洞粘膜の肥厚像が観察されることが多く，造影像では腫瘤辺縁が造影され，内部は不均一に造影される。治療は，以前は外切開による摘出術が選択されていたが，近年は内視鏡下での摘出術が主流となってきている。また，術中の出血を考慮して，術前に血管塞栓術を施行する場合もあるが，不要と述べている報告も散見される。【方法】2016年から2021年の6年間に東邦大学医療センター大橋病院にて手術を行った上顎洞血瘤腫6症例を対象として，後方視的検討を行った。【結果】年齢は18-47歳（平均34歳）で，性別は男性3例，女性3例であった。主訴は鼻出血3例，頬部痛3例であった。術中所見より，腫瘍の基部は膜様部3例，上顎洞後壁2例，眼窩内側壁1例であった。全症例で外切開は行わずに内視鏡下で摘出し，術後の再発も認めていない。また，全症例で術前の血管塞栓術を行わずに手術を施行したが，術中の出血量は20-200mlであり，出血などの術後合併症もなかった。【結論】上顎洞血瘤腫は，その特徴的な画像所見によって悪性腫瘍と鑑別することが可能であり，内視鏡下での摘出術が第一選択と考えた。また，過去に多量の出血をきたした報告はあるものの，今回検討した6症例では術前の血管塞栓術を行わなくても出血を制御できた。

O-76　鼻出血にて入院加療を要した遺伝性出血性毛細血管拡張症3例

○乾　崇樹，寺田　哲也，神人つよし，菊岡　祐介，河田　了

大阪医科薬科大学　耳鼻咽喉科・頭頸部外科

オスラー病は遺伝性出血性毛細血管拡張症（Hereditary hemorrhagic telangiectasia: HHT）とも呼ばれ，常染色体顕性遺伝疾患，皮膚や多臓器の多発性毛細血管拡張，反復する鼻出血を3主徴とする多臓器疾患である。当科で難治性鼻出血の制御を目的として入院加療を要したHHT3例を経験したため，その治療内容や経過をまとめ，対応についての反省点もあわせて報告する。

症例1は30歳女性。他院循環器内科で肺高血圧症の加療中，20歳時に繰り返す鼻出血にて当科紹介となったが通常の鼻出血と診断されていた。その後紹介元でHHTと診断され，30歳時に再紹介となり，数か月おきにレーザー凝固術を繰り返すことで鼻出血の制御を行った。症例2は74歳女性で，肝臓と肺の動静脈奇形，脳出血があり，他院脳外科での精査でHHTと診断された。大量の鼻出血にて当科搬送となったが，脳出血後遺症のため意思疎通が困難で安静が保てず止血に難渋し，選択的動脈塞栓術を行ったが再出血を来した。症例3は64歳男性であるが，15歳時から鼻出血を反復していた。56歳時に鼻出血にて当科を受診し，鼻中隔弯曲部への刺激が問題と判断され鼻中隔矯正術が施行された。64歳時に大量の両側鼻出血を認め再受診となった。鼻中隔穿孔を認め，多発する血管拡張所見と家族歴から当科でHHTと診断，鼻粘膜皮膚置換術を行いQOLが大きく改善した。

HHTはほとんどの症例で反復する鼻出血を生じるため，耳鼻咽喉科医が果たす役割は大きいが，多数の鼻出血例に対応する中で見逃されていることも多いと考えられる。今回の3例中2例は当科で鼻出血の治療歴があったが，その時点ではHHTの診断に至らなかった。反復する鼻出血を来す疾患としてHHTがあることを念頭におき，HHTを疑う場合は鼻内局所の所見だけではなく，口腔粘膜・手指の観察と家族歴の詳細な問診を忘れてはならない。

O-77　HHT鼻出血患者診療における多職種連携構築の重要性

○神人　彪[1]，寺田　哲也[1]，乾　崇樹[1]，鈴木　英佑[2]，菊岡　祐介[1]，河田　了[1]

[1]大阪医科薬科大学　耳鼻咽喉科・頭頸部外科，[2]大阪府済生会　中津病院　耳鼻咽喉科・頭頸部外科

鼻出血の診察を頻回に行っている耳鼻咽喉科医でも，オスラー病による鼻出血の経験値は一般的に低く，オスラー病の診断に至ることなく難治性の繰り返す鼻出血として対応されていることは少なくない。通常の鼻出血とは異なる所見に気づき，詳細な問診や，手指・舌・口唇・鼻粘膜の特徴的所見の観察を経てオスラー病の診断に至ることが望ましい。必ずしも容易ではない鼻出血からのオスラー病診断の問題点に加えて，診断後の多職種連携に基づく全身のスクリーニング検査体系の構築にも課題は存在する。当院において，以前は各科単独で診療していたが，HHTチームを発足して連携の強化を進めてきた。今回，我々が経験したHHTチームによる多診療科連携について提示する。症例は17歳女児で，難治性鼻出血の対応依頼にて近医から紹介された。頻回なる鼻出血に対する近医総合病院耳鼻咽喉科での入院歴や脳内AVMに対するコイル塞栓術の既往があった。両親とは音信不通のため家族歴が不明で，皮膚や粘膜の所見も認めないものの，繰り返す鼻出血と脳内AVMは認め，診断基準でオスラー病疑い例であった。放射線診断科，耳鼻咽喉科，脳神経外科，循環器内科，心臓血管外科などで構成する院内HHTチームカンファレンスに提示して，胸部CTにおける肺動脈性肺高血圧を疑う所見に基づく循環器精査の必要性や，その顔貌の特徴から希少遺伝性疾患の可能性を指摘され，遺伝専門医師による遺伝カウンセリングも行われた。遺伝学的検査ではオスラー病遺伝子に変異は認めず，COL1A1ミスセンス変異を認め，骨形成不全症疑いで整形外科にも相談した。耳鼻咽喉科単独では，鼻出血のコントロールに終始しがちな本疾患に対し，多職種連携チームで横断的診療を行うことの重要性を認識することが出来た。各科にリンクドクターを設置し，症例検討会を開いて疾患概念の共通理解と各専門分野による多角的評価による診療の体系化に繋げる方向性を構築中である。

O-78　オスラー病の難治性鼻出血に対して鼻粘膜皮膚置換術を施行し輸血頻度が減少した一例

○吉松　栞奈，北村　拓朗，鈴木　秀明，河口倫太郎，伊藤　有紀，岩永明日菜，藤井　健太

産業医科大学　耳鼻咽喉科・頭頸部外科

【はじめに】オスラー病（遺伝性出血性末梢血管拡張症）は常染色体優性遺伝をする全身に血管奇形を生じる疾患である。鼻出血症状は多く，耳鼻咽喉科医が難治性鼻出血として遭遇する機会がある。今回我々はオスラー病による難治性鼻出血のため，3回のコブレーターによる両鼻粘膜焼灼術の後，3回の鼻粘膜皮膚置換術を施行した一例を経験したので報告する。【症例】70代男性。繰り返す鼻出血を主訴に以前より近医耳鼻咽喉科かかりつけであり，数回の輸血歴があった。多量出血エピソードがあり，当院での加療希望があり紹介となった。その後他院にてオスラー病の診断となり，右顎動脈の塞栓術を施行されている。【経過】当院で鼻出血に対して適宜ガーゼパッキングを行っていたが，同症状による入院や輸血，また救急搬送を繰り返していたため外科的治療を行う方針となった。コブレーターによる鼻粘膜焼灼術によって，一時的に鼻出血の頻度が減少したものの，焼灼により鼻中隔穿孔を来たし，同部位からの出血を繰り返すようになったため鼻粘膜皮膚置換術を行う方針となった。MW法による鼻粘膜皮膚置換術を行い，輸血を要する大量鼻出血の頻度は減少した。しかしながら術後も植皮されていない鼻粘膜からの出血や植皮脱落部位からの出血が認められたため，さらに2回部分的な鼻粘膜皮膚置換術を行い，良好な経過を得ている。【考察】オスラー病患者の末梢血管は内膜弾性板が欠如し中膜筋層の発育が弱い。したがって刺激に対して容易に出血をきたし，出血時の反射性血管収縮が起きにくいため止血が得られにくい。止血には圧迫や凝固を行うが，凝固によって今回の様に鼻中隔穿孔を作り，穿孔部より出血を繰り返すこともある。熱損傷が比較的少ないコブレーターを使用したが，注意が必要である。また，オスラー病の難治性鼻出血に対する鼻粘膜皮膚置換術は鼻出血の頻度を減らし，QOL向上に寄与する治療だと言える。

O-79　全身麻酔下に止血術を施行した鼻出血症例の検討

○坂上　翔大，坂東　伸幸，原渕　保明，後藤　　孝，竹田　龍平

社会医療法人北斗　北斗病院 耳鼻咽喉科・頭頸部外科

鼻出血は耳鼻咽喉科の日常診療でたびたび遭遇する疾患である。その多くは，キーゼルバッハ部位からの出血がほとんどであり，圧迫や焼灼により容易に止血する。しかし，出血部位が不明で大量出血を繰り返し，止血に難渋することもしばしば経験する。当院では後鼻出血や鼻中隔弯曲等で鼻腔が狭い，局所麻酔が効かない等の理由で出血部位に対する処置ができない場合，全身麻酔下での止血術（内視鏡下電気凝固もしくは蝶口蓋動脈凝固術）を施行している。2013年1月から2022年4月までに当院で全身麻酔下に止血術を施行した症例60例を対象とし検討を行った。内訳は男性41例（68%），女性19例（32%），年齢の中央値は58歳（26-89歳）であった。最初の出血から入院までの日数の中央値は2日（1-16日）であり，入院当日に止血術を施行した症例は60例中48例（80%）であった。全身的基礎疾患は，高血圧が32例（53%），糖尿病が7例（12%）であった。抗血小板薬の内服をしていた症例が9例（15%），抗凝固薬の内服をしていた症例が5例（8%），であった。出血部位において術前，術中所見から鼻腔後方からの出血が37例（62%），嗅裂からの出血が11例（18%），下鼻道からの出血が2例（3%），不明が10例（17%）であった。出血部位または出血が推定された部位への電気凝固が全例に施行され，加えて蝶口蓋動脈凝固術が26例（43%），鼻中隔矯正術が13例（22%）に施行された。術後に再出血をきたした症例は2例（3%）であった。難治性鼻出血に対し，出血部位，鼻腔形態，全身状態，出血傾向の有無を総合的に勘案し，止血法を検討するが，迅速な全身麻酔下の止血術は患者の苦痛と耳鼻科医の負担が少なく有用であると思われた。

O-80　基準嗅力検査の認知域値に関するアンケート調査

○細矢　　慶[1]，小町　太郎[2]，前田　陽平[3]，赤澤　仁司[4]，荻野枝里子[5]，芳田　　梓[6]，三輪　高喜[7]，大久保公裕[8]

[1]日本医科大学武蔵小杉病院　耳鼻咽喉科，[2]日本医科大学千葉北総病院　耳鼻咽喉科，[3]独立行政法人地域医療機能推進機構大阪病院　耳鼻咽喉科，[4]堺市立総合医療センター　耳鼻咽喉科，[5]京都駅前耳鼻咽喉科アレルギー科クリニック，[6]日本医科大学多摩永山病院　中央検査室，[7]金沢医科大学　耳鼻咽喉科学，[8]日本医科大学付属病院　耳鼻咽喉科・頭頸部外科

基準嗅力検査（T&Tオルファクトメトリー）では，被験者は提示されたにおいについて表現に困惑することがあるのと同時に，検者もその回答を正解にすべきか迷うことがある。嗅覚障害診療ガイドラインには，検者が回答に迷う際ににおい語表を使用することが勧められているが，におい語表を最初から使用すると認知域値が有意に低下したと報告されており，検査方法の違いが結果に影響を与えることが示されている。各基準臭に対してどのような回答を正解にするか，におい語表を差し出すタイミングなど施設ごとに異なるのが現状で，施設間での嗅覚検査結果は比較することは困難である。

そこで，におい語表を提示するタイミング，患者の回答に対する対応方法，各基準臭で正解・不正解にしているにおい，におい語表の満足度などについてアンケート調査を行った。

81施設から回答を得た。「最初ににおい語表を提示している」が30.5%で，「におい語表を提示するタイミングを統一すべき」が81.5%であった。患者が回答に迷ったときには，「におい語表を提示する」16.1%，「濃度を上げる」33.9%，「状況に応じて2つの方法を使い分ける」37.5%であった。各基準臭で正解にしているにおいは，施設によりばらつきがみられた。におい語表の満足度NRSは平均4.9で，新しいにおい語表を作成するなら「多数の選択肢を一枚に」が29.2%であった。

基準嗅力検査方法の標準化は，施設間での検査結果を比較する上で必須で，今後とも議論が期待される。

O-81　嗅裂狭帯域光（NBI）内視鏡画像のデジタル処理

○石丸　正，石丸　ひとみ

医療法人社団　耳順会　ひょうたん町耳鼻咽喉科医院

内視鏡による嗅裂観察は，嗅覚障害の診断のために日常的に行われている。この時，嗅裂狭帯域光（NBI）による観察を行うと，血管が明瞭に識別でき，嗅粘膜の血流を評価できる可能性をすでに日耳鼻にて報告した。しかしながら，血管が太めとか血流が多めとか，定性的で主観的な評価しかできない問題点があった。定量的な解析のためには，嗅裂におけるNBI血管像の特徴を知る必要がある。今回，NBI観察画像をパソコンによりデジタル処理し，NBI血管像の特徴を探ったので報告する。対象は，当院に嗅覚障害を訴えて受診した患者で，嗅裂内視鏡検査を受けたものである。この際，NBI観察も行い動画をデジタルファイルに記録しているが，これから静止画を切り出して使用した。静止画は，画像処理ソフトImageJに取り込み分析を試みた。NBIの画像では，ヘモグロビンを含む血管は青く見えることから，通常のRGB画像からHSB画像（色相，彩度，輝度）に変換し，色調から血管画像を探ることにした。色相に注目して画像を見ると，嗅裂の比較的広い部分が同等の青い色調であり，ヘモグロビンを多く含んでいる可能性を示唆していた。対して，嗅裂以外の部分は，青い色調が弱かった。これは，NBI画像を直接見ても，その傾向が見えるが，明暗に左右されて認識しにくかったところであった。彩度に注目すると，意外にも血管の分布に比較的呼応するパターンが見て取れた。これは，血管の分布域でヘモグロビン濃度が高いため，青色の彩度が高値になったためかと推測している。これらのことから，嗅裂内視鏡NBI画像の画像処理の試みについて知見を得たので報告する。

O-82　静脈性嗅覚検査（アリナミンテスト）と基準嗅力検査ー検査の相関と治療後の変化

○柴田　美雅[1,2]，鈴木　秀明[2]

[1]産業医科大学病院 産業医臨床研修等指導教員，[2]産業医科大学 耳鼻咽喉科・頭頸部外科

本邦で保険収載されている嗅覚検査には，静脈性嗅覚検査と基準嗅力検査の2種類がある。嗅覚障害の診断に広く使われている静脈性嗅覚検査は，アリナミン®注射液（プロスルチアミン 10mg，武田テバ薬品）を左肘正中静脈より20秒かけて注射し，2秒ごとに呼吸させる。にんにく様のにおいを感じ始めるまでを潜伏時間，におい始めからにおいが消えるまでを持続時間とし，嗅覚正常者の潜伏時間は平均8秒，持続時間は約70秒以上で，全くにおわなければ嗅覚脱失と判定する。

一方，基準嗅力検査は主に大学病院や嗅覚障害診療に重点を置く施設で行われており，一般的に普及しているとは言い難い。その理由として，検査に手間がかかること，T&Tオルファクトメーター®（第一薬品産業）の試薬のにおいが拡散し検査室のにおい汚染が起き易いこと，その対策として換気扇や脱臭機などの設備が必要であることが挙げられる。また患者数・検査数がある程度多くなければ，試薬の使用期間（1年）内に経費を賄うことが難しい。

当科では2015年に嗅覚・味覚専門外来を開設し，嗅覚障害の症例に対して初診時と1年後に静脈性嗅覚検査を，初診時と3ヶ月ごとに基準嗅力検査を行っている。受診者の中には，他院で受けた静脈性嗅覚検査で反応がなく，嗅覚脱失の状態であるため予後不良と説明され治療が行われなかったという症例もあった。しかし，初診時の静脈性嗅覚検査が無反応でも治療により嗅覚が改善する症例をいくつか経験してきた。また静脈性嗅覚検査が無反応でも，基準嗅力検査では検知や認知が可能であった症例もある。そこで今回は，これまで経験した嗅覚障害の症例を3大原因である鼻副鼻腔炎・感冒・外傷に分類し，原因別に初診時および加療後に行った2つの嗅覚検査の結果および治療効果判定について検討する。さらに，静脈性嗅覚検査と基準嗅力検査結果の相関についても検討し報告する。

O-83　刺激性異嗅症の新しい評価方法Sniffin Stick Parosmia Testの問題点

○関根　瑠美[1]，森　　恵莉[2]，鴻　　信義[2]，
ヒュンメル　トーマス[3]

[1]東京慈恵会医科大学附属第三病院　耳鼻咽喉・頭頸部外科，[2]東京慈恵会医科大学附属病院　耳鼻咽喉・頭頸部外科，[3]ドレスデン工科大学　耳鼻咽喉科　嗅覚味覚外来

【目的】存在する香りが本来と変化して感じる刺激性異嗅症（PAR）など，質的嗅覚障害の評価方法は非常に限られており，その評価法は今後の課題である。欧州では，2020年に香りの快・不快の程度を元にしたPAR評価法Sniffin Stick Parosmia Test（SSParoT）が報告された。今回，感冒後嗅覚障害に対し，PARの訴えがある患者とない患者において本評価法を比較し，有用性を評価したので報告する。【方法】ドイツ在住の感冒後嗅覚障害患者63名に対し，SSParoTとSniffin' Stick Test（SST）を実施した。SSParoTでは，香りに対する快・不快の程度を9段階（不快-4から+4快）で評価し，その幅（HedRang）と方向性（HedDir）を数値で表した。コントロール群の値はSSParoTの論文に提示された数値を用いた。SSTでは嗅覚閾値（T），識別能（D），同定能（I）を求め，合計値（TDIスコア）から量的障害を嗅覚脱失，嗅覚低下，正常嗅覚の3段階に分類した。更に，年齢，罹病期間，異嗅症の程度（0から3点）についても確認し，関連性を評価した。【結果】HedRangの中央値はPAR群で（2.35, standard deviation, SD=1.40），異嗅症がない群で（2.78, SD=1.09）と，いずれもコントロール群（4.5, SD=2.15）より有意に低かった（p=.001）。一方，HedDirの中央値はPAR群で（-0.32, SD=0.98），異嗅症がない群で（0.04, SD=1.07）であり，いずれもコントロール群（ 0.1, SD=1.55）と差がなかった（p=0.67）。PARの有無を10パーセンタイル値で区別した場合，HedRangの感度は29.3%，特異度は66.7%であった。HedDirの感度は6.3%で特異度は100%であった。また，年齢，罹病期間，刺激性異嗅症の程度はSSParoTのいずれのスコアとも相関関係がなかった。【結論】SSParoTは，香りの快不快を数値化する点で新たな試みであったが，感冒後嗅覚障害患者において，PARの有無を区別することは出来ないことがわかった。今後，質的嗅覚障害の有効な評価法の開発が望まれる。

O-84　振動による嗅裂気流の変化についての数値流体力学的（Computational Fluid Dynamics, CFD）解析

○三輪　正人[1,2]，藤村宗一郎[3,4]，柳　　凪咲[3,4]，
山本　　誠[3]

[1]はりまざかクリニック，[2]順天堂大学　アトピー疾患研究センター，[3]東京理科大学　工学部　機械工学科，[4]東京慈恵会医科大学 総合医科学研究センター 先端医療情報技術研究部

【目的】気導性嗅覚障害は，呼吸気流の障害により嗅上皮に匂い分子が到達しないため生じる。鼻呼吸気流は，様々な鼻副鼻腔粘膜上皮障害の病態形成に重要な因子であると考えられるが，いまだ不明な点が多い。本邦においては岩田や今野らを嚆矢とし，振動が鼻副鼻腔の気流に与える影響についての基礎的検討がなされている。また，西嶌，近藤らにより，気導性嗅覚障害の病態形成に嗅裂気流の重要性が指摘されている。今回我々は，振動を加えた条件での，嗅裂における鼻呼吸の数値流体力学（Computational Fluid Dynamics, CFD）解析をおこなったので報告する。
【方法】正常鼻副鼻腔症例3例のCTから得られた画像をDICOMデータとして出力し，メッシュ作成の後，ANSYS CFX（ANSYS Inc.）を用いてCFD解析をおこない，嗅裂部の体積流量（ volume flow rate ）およびシアストレス（壁面せん断応力，wall shear stress）について算出し，25, 50, 75, 100Hzの振動を加えた状態での変化について検索をおこなった。
【成績】振動を与えることにより，嗅裂気流の体積流量ならびにシアストレスが顕著に増加する例が確認された。
【結論】嗅覚障害に対して振動によるメカノセラピーの道が開ける可能性が示された。

O-85　嗅覚障害に対する生食振動ネブライザーの使用経験

○三輪　正人[1,2]

[1]はりまざかクリニック，[2]順天堂大学　アトピー疾患研究センター

【目的】ネブライザー療法は，古くから耳鼻咽喉科実地臨床でおこなわれてきた主要な局所療法の一つである。一方，嗅覚障害は，認知症やパーキンソン病の前駆症状としてまたCOVID-19の出現などからも，より注目されている。演者らは以前，生理食塩水のみを用いたジェットネブライザー療法により，鼻の生理機能が変化することを報告している。また，振動刺激により，気道上皮細胞の電気的バリア，Ca^{2+}オッシレーション，k^{+}チャネル活性が変動すること，嗅裂部呼吸のCFD解析により体積流量，シアストレスが増加することを証明している。今回，嗅覚障害における生理食塩水の振動ネブライザー療法の有用性について検討したので報告する。

【方法】中等度から高度嗅覚障害3例について検討した。いずれも，漢方薬（当帰芍薬散あるいは人参養栄湯），ステロイド点鼻，超音波ネブライザー（抗生剤およびステロイド）を3か月以上おこなっているが改善がみられていない。超音波ネブライザーを生理食塩水のみを用いた振動ネブライザー（PARI SINUS）に変更し，週1ー3回の通院治療を3か月間おこない，基準嗅覚検査と自覚症状にて評価した。

【成績】生食振動ネブライザー療法により，嗅覚障害の改善が認められた。

【結論】ネブライザー療法は耳鼻咽喉科診療の一つの生命線である局所療法の一翼を担ってきたが，薬剤の送達度や管理，感染など多くの問題点を抱えている。今回の結果から，嗅覚障害に対して振動によるメカノセラピーの有用性が示され，高額な抗体医薬を使用しないセルフケア可能な新規治療の開発が期待できると考えられた。

O-100　好酸球性胃腸炎を合併した好酸球性副鼻腔炎患者に対するDupilumabの効果について

○中野　光花，関口　昌孝，斉藤　優仁，波多野瑛太，井上なつき，山口　宗太，穐山直太郎，吉川　　衛

東邦大学医療センター大橋病院　耳鼻咽喉科

【はじめに】好酸球性胃腸炎は好酸球性消化管疾患の一つで，消化管組織への高度な好酸球浸潤により機能不全が起き，腹痛や下痢などを起こす炎症性疾患である。治療として経口ステロイドを投与することが多いが，その減量により容易に再燃する難治例もあり，しばしば治療に難渋する。今回，好酸球性副鼻腔炎の術後再発に対して抗IL-4Rα抗体であるDupilumabを投与したところ，好酸球性胃腸炎の病態も制御することができたので報告する。

【症例】症例は55歳女性で，X-15年に激しい腹痛があり，他院内科にて好酸球性胃腸炎と診断された。治療のため経口ステロイドの投与を開始したところ腹痛は改善したが，その減量により再燃するため投与を中止することができなかった。X-5年に嗅覚障害が出現し，他院耳鼻咽喉科にて好酸球性副鼻腔炎と診断された。経口ステロイド薬を増量するも嗅覚障害が改善しないため，X年1月に手術目的にて当院へ紹介された。X年3月に内視鏡下鼻副鼻腔手術を施行したところ，嗅覚障害だけでなく腹痛も改善したため，経口ステロイドの投与を中止し，鼻洗浄と鼻噴霧用ステロイドによる局所治療のみで病態の制御を試みた。しかし術後1ヶ月より嗅覚障害，術後2ヶ月には腹痛も出現したため，経口ステロイドの投与を再開した。その後も鼻茸の再発や嗅覚障害が改善しなかったため，術後9ヶ月にDupilumabの投与を開始した。投与後早期に嗅覚障害だけでなく腹痛の改善も認め，経口ステロイドを減量しても嗅覚障害および腹痛の再燃は認められていない。

【結論】好酸球性胃腸炎の病態は，好酸球性副鼻腔炎と同様にtype2炎症の関与が示唆されており，これまで抗IgE抗体，抗IL-5抗体の有効性が報告されている。今回の症例より，IL-4/IL-13のシグナル伝達を阻害するDupilumabも好酸球性胃腸炎に対して有効である可能性が示唆された。

O-86　当科におけるデュピクセントの中長期使用経験（第二報）

○出島　健司，竹村優佳子，村上　　怜

京都第二赤十字病院　耳鼻咽喉科

2020年3月に「鼻茸を伴う慢性副鼻腔炎」に初めての生物学的製剤としてデュピクセントの臨床応用が可能となった。当院では，内視鏡下鼻副鼻腔手術（Endoscopic Sinus Surgery，以下 ESSと略）後に再発した主として重症好酸球性副鼻腔炎対して使用してきた。これら難治で重症度の高い症例においてもデュピクセントは投与早期から客観的な鼻茸サイズの縮小はもちろんのこと，患者の自覚症状である高度の鼻閉の改善やESSでも改善がみられなかった嗅覚障害においても早期から高い改善を示すことが明らかになってきた。本剤は，Th2炎症を抑制するコントローラーであり，長期の使用が必要となるが，1年を超える使用の臨床データのエビデンスは少ない。また，鼻茸を伴う慢性副鼻腔炎のみに安定期に4週間間隔の使用が認められているが，実地臨床ではその判断に苦慮することもある。当科で，導入18か月後のデータでは，38症例中24症例で鼻茸スコアは0点であり，全体の平均点も0.8点と術前の5.9点に比し大幅に減少した。治験データを参考に，導入後6か月経過し自他覚所見が良好で投与間隔を4週ごとに減量を提案した。また，1年を経過した症例には基本的に維持期として4週ごとの投与を推奨した。結果，導入後18か月を経過した38症例中30例で投与間隔を延長し減量することが可能であった。口演では2年後のデータも追加し，発表予定である。デュピクセントの臨床応用から2年以上が経過した。今回，中長期使用における有効性を評価し，このデュピクセントという画期的な薬剤を難治性副鼻腔炎患者に対する治療の福音とするべく，当科での臨床データをエビデンス構築の一助としたい。

O-87　好酸球性副鼻腔炎に対するDupilumabの使用経験

○村上　亮介，吉野　綾穂，大久保公裕

日本医科大学　耳鼻咽喉科・頭頸部外科

鼻茸を伴う慢性副鼻腔炎のなかで好酸球性副鼻腔炎は患者数も多く，薬物療法に抵抗し，手術治療を行っても再発，増悪しやすく治療に難渋する疾患である。篩骨洞優位の陰影，多発する鼻茸を有し，早期から嗅覚障害を生じやすい。膠状の鼻汁と鼻茸への多数の好酸球浸潤をも特徴である。2015年にJESREC Study（Japanese Epidemiological Survey of Refractory Eosinophilic Chronic Rhinosinusitis Study）により診断基準が提唱され，指定難病306に指定されている。これまでは複数回の手術治療やステロイドの全身投与に依存せざるを得ない症例がおり，繰り返す手術による鼻内の変形癒着，ステロイド薬の副作用が問題であった。そのような手術後の再発やステロイドの全身投与でも制御が困難な鼻茸を伴う慢性副鼻腔炎に対して2020年3月から抗IL-4/13受容体抗体製剤であるDupilumabが保険適用となり，使用されてきている。今回我々は，2020年8月から2022年1月までにDupilumabを開始し，3ヶ月以上観察が可能だった11例について，臨床効果など使用経験を報告する。対象は男性7例，女性4例の11例。平均年齢は61.0歳。10例が好酸球性副鼻腔炎の確定診断であった。11例全例で自覚症状の改善，鼻茸の縮小が認められた。CTスコア（Lund-Mackayスコア），基準嗅力検査の有意な改善も得られた。重大な副作用の出現はなく，全例治療を継続し，自己注射を導入できた。

O-88　再発を繰り返す好酸球性副鼻腔炎に対するDupilumabの中長期的な検討

○中島　大輝[1,2], 松脇　由典[1], 中山　次久[1,3],
満山知恵子[1], 志田　容子[1], 中島　庸也[1], 春名　眞一[1,3]

[1]医）恵芳会　松脇クリニック品川, [2]東京慈恵会医科大学耳鼻咽喉科, [3]獨協医科大学耳鼻咽喉・頭頸部外科

Dupilumabは近年適切な投薬・手術を行なっても再発を繰り返す鼻茸を伴う慢性副鼻腔炎（CRSwNP）に適応となり，現在多くの施設で投与されている。海外では2019年にBachertらによりSINUS試験等で中長期的な治療効果の報告が行われてはいるが，本邦では保険適応になってから日が浅いため中長期的な効果の検討をしている報告は少ない。そこで今回，松脇クリニック品川で適切な投薬・手術を行なっても再発を繰り返すCRSwNPに対してDupilumab投与を行い，使用開始時から3ヶ月以上経過した100症例に関して有効性に関する検討を行なった。対象症例は令和2年5月より令和4年1月の間に投与を開始した症例とした。3ヶ月以上投与した症例は100症例であり，12ヶ月以上投与した症例は49症例であった。投与時の平均年齢は48歳（21-75歳）で男性は49例，女性は51例であった。好酸球性副鼻腔炎の症例は99例で，気管支喘息の合併例は94例，アスピリン喘息合併例は35例であった。非好酸球性副鼻腔炎の1例はCT・T&T・ＮＰＳスコア等の所見の改善を認めず3ヶ月の時点で投与中止となった。有効性の評価方法としてCT score（Lund-Mackey），T&T認知域値，NPSスコア，日常の匂いアンケート，呼気NO，ACT，治療日誌による自覚症状（鼻閉・嗅覚・鼻汁）等を用い，使用前・使用3ヶ月時・使用12ヶ月時で比較検討を行った。Dupilumab3か月投与の治療Responder（CT，T&T，ＮＰＳ，自覚症状の何れかが改善したもの）は99%（n=100）であった。またT&T嗅覚障害改善基準による認知域値の判定では3ヶ月使用群（n=86）が治癒26例，軽快34例，悪化2例，不変24例（改善率70%），12ヶ月使用群は（n＝42）が治癒15例，軽快16例，悪化0例，不変11例（改善率74%）であり非常に高い有効性が認められた。脱落した1症例は非好酸球性副鼻腔炎の症例であり，投与は好酸球性副鼻腔炎に限る方が望ましいと考えられた。今後，無効例に対しても更なる検討が必要である。

O-89　鼻茸を伴う慢性鼻副鼻腔炎（CRSwNP）におけるデュピルマブの効果発現，維持，および持続性の検討

○太田　伸男[1], 藤枝　重治[2], Bachert C[3], Khan AH[4], Fokkens WJ[5], Hopkins C[6], Gevaert P[3], Han JK[7], Hellings PW[8], Lee SE[9], 竹内まき子[4], Msihid J[4], Nash S[10], Siddiqui S[10], Jacob-Nara JA[4], Deniz Y[10], Rowe PJ[4]

[1]東北医科薬科大学, [2]福井大学, [3]Ghent University, [4]Sanofi, [5]Amsterdam University Medical Centres, [6]King's College, London, [7]Eastern Virginia Medical School, [8]University Hospitals Leuven, [9]Brigham and Women's Hospital, Harvard Medical School, [10]Regeneron

【目的】CRSwNPは症状負荷の高い炎症性疾患であり，CRSwNPに対するデュピルマブ（DUP）の有効性・安全性は，SINUS-52で示されている。本事後解析ではSINUS-52におけるDUPの効果発現，維持，持続性について検討する。【方法】DUP 300 mgまたはプラセボを2週に1回，52週間投与した患者を対象とし，鼻ポリープスコア（NPS:1点以上），鼻閉（NC:1点以上），嗅覚障害スコア（LoS:1点以上），SNOT-22（8.9点以上）の反応を臨床的に意義のある改善と定義した。「効果発現」は16週までに1つ以上の反応があったものとし，そのうち52週時点でも反応を示したものを「維持」とした。「持続性」は52週を通じて80%以上の反応を示したものとして評価した。全身性ステロイド薬（SCS）治療歴のある患者をサブグループとして解析した。【結果】243名（DUP/プラセボ:121/122名名）のうち，16週までに1つ以上の反応を示した割合は，DUP vsプラセボで，74% vs 41%（NPS），60% vs 25%（NC），61% vs 17%（LoS），83% vs 66%（SNOT-22）であった。16週までに反応を示した患者のうち52週時点でも効果を維持した患者の割合（DUP vsプラセボ）は，>79% vs >20%（NPS），>84% vs >52%（NC），>86% vs >50%（LoS），>86% vs >49%（SNOT-22）であった。持続性を示した患者の割合（DUP vs プラセボ）は，45% vs 2%（NPS），47% vs 10%（NC），47% vs 5%（LoS），62% vs 25%（SNOT-22）であった。【結論】SCS治療歴のある患者において，プラセボと比較してDUP投与群で16週までに臨床的に意義のある改善（迅速な効果発現）が多く見られ，52週間にわたって効果は持続した。

O-90　難治性好酸球性副鼻腔炎に対するデュプリマブの使用経験

○川村　繁樹

川村耳鼻咽喉科クリニック

好酸球性副鼻腔炎の中には治療抵抗性で手術を行っても再発し，ステロイドでも制御困難な症例が少なくない。これらの症例に対して抗ヒトIL-4／13受容体モノクローナル抗体デュプリマブ（デュピクセント）の有効性が報告されているが保険適応にはポリープスコアや鼻閉，嗅覚障害など患者要件が存在する。当院で初回手術を施行し平均3年間観察した好酸球性副鼻腔炎114例のうち，再発してデュプリマブ（デュピクセント）の適応基準を満たしたのは7例6%であった。当院ではこのうちの3例と他院初回手術例などを含めた23例に2020年10月以降デュプリマブの投与を行っている。23例中JESRECの重症度分類では20例が重症，3例が中等症であり，喘息合併は22例96%，AERD合併は16例70%と高率に認められた。抄録作成時の6ヶ月間での治療効果を検討できた症例ではポリープスコア，T&Tオルファクトメトリーによる嗅覚認知度，日常のにおいアンケート，Lund - MackayスコアによるCT改善度のいずれも投与前に比し著明に改善した。ただ，症例の中にはポリープスコアに比べて嗅覚改善度が低い症例や自覚症状の改善が不十分な症例も散見される。その原因として術後再発時の瘢痕，粘膜の癒着などの構造的異常が考えられ，そのような症例に対してはデュプリマブ投与と併行して再手術による構造の是正が必要ではないかと考える。

O-91　好酸球性副鼻腔炎に対するデュピルマブの有効性の検討

○多村　悠紀，齋藤　善光，赤羽　邦彬，川島　孝介，小森　　学

聖マリアンナ医科大学　耳鼻咽喉科

【はじめに】好酸球性副鼻腔炎は難治性･易再発性の鼻茸を伴う慢性副鼻腔炎であり，この病態形成にはType2炎症と呼ばれる炎症反応が関係している。2020年に鼻茸を伴う副鼻腔炎に対し，ヒト型抗ヒトIL-4/13受容体モノクローナル抗体デュピルマブが保険適応となり，有効性が注目されている。今回我々は，当院での好酸球性副鼻腔炎にデュピルマブを投与した症例において，後方視的に有効性を検討したので報告する。【対象】当院で好酸球性副鼻腔炎に対しデュピルマブを投与した19例（男性6例，女性13例）を対象とした。【方法】鼻症状アンケート，嗅覚アンケート（嗅覚VAS，日常のにおいアンケート），鼻茸スコアを評価した。【結果】鼻症状アンケートでは，全例で改善を認めた。嗅覚アンケートは投与後12週以上経過観察を行うことができた18例で検討を行い，嗅覚VAS，日常のにおいアンケートともに70%以上の改善を認めた症例は14例であった。鼻茸スコアは投与後12週時点での観察が可能であった17例で検討を行い，有意にポリープの縮小を認めた。デュピルマブの投与を中断した症例は2例であり，1例は投与後に妊娠が判明した症例，1例は好酸球性肉芽腫性血管炎を発症した症例であった。【結論】好酸球性副鼻腔炎に対し，デュピルマブは鼻症状，嗅覚障害，鼻茸の改善において有効性が高いと考えられたが，好酸球性肉芽腫性血管炎を併発した症例もあり，外来での経過観察は重要である。

O-92　好酸球性副鼻腔炎に対するデュピルマブ長期投与例の治療成績

○常見　泰弘，中山　次久，柏木　隆志，斎藤　翔太，阿久津　誠，春名　眞一

獨協医科大学　耳鼻咽喉・頭頸部外科

本邦では，術後再発をきたした難治性の鼻茸を伴う慢性副鼻腔炎に対する抗体治療として，デュピルマブが販売開始となり約2年が経過した。現在，デュピルマブは全身ステロイド投与に伴う副作用のリスク回避の観点からも重要な治療選択肢となっている。デュピルマブの第III相試験であるSINUS-52では治療開始早期より治療効果を認め，プラセボ群に比較して治療開始52週時点で嗅覚障害スコア，副鼻腔陰影，鼻茸スコア，鼻閉重症度スコアで有意な改善を認めた。しかしながら，SINUS-52では観察期間は52週間となっており，それ以降の効果に関しては不明であることから，今回我々は，デュピルマブを1年以上使用した症例についてその効果の検討を行った。　好酸球性副鼻腔炎術後の再発例に対してデュピルマブの投与を開始し，1年以上使用した症例（2020年4月-2021年4月までに投与を開始し継続投与中の症例）に関して検討した。T&Tオルファクトメトリー，CTスコア，ポリープスコア，自覚症状アンケート調査などをそれぞれ検討したところ，継続投与による治療効果の持続を確認した。さらに，一部の症例においては長期使用することで，1年未満の投与で改善がみられなかった嗅覚障害およびCTにおける嗅裂陰影が改善した症例も経験したことから，長期投与の有用性が示唆された。

O-93　Dupilumabを投与した好酸球性副鼻腔炎例の検討

○神村盛一郎，北村　嘉章，蔭山　麻美，武田　憲昭

徳島大学　耳鼻咽喉科・頭頸部外科

【背景】Dupilumabが「鼻茸を伴う慢性副鼻腔炎」に対して保険適応となり2年が過ぎた。当科でも，条件を満たす好酸球性副鼻腔炎例に対してDupilumabを積極的に投与しており，症例数が増加している。【目的】Dupilumabを投与した好酸球性副鼻腔炎例の治療効果と副作用を検討する。【対象と方法】2020年3月から2022年3月にDupilumabの投与を開始した17例（男性9例，女性8例），平均年齢54.6 ± 11.2歳に対して，Dupilumab投与開始前と投与開始3か月後の鼻茸スコアとLund-Mackayの副鼻腔CTスコアを比較した。患者の自覚症状は，投与開始前と投与開始後の鼻漏，鼻閉，鼻かみ，くしゃみ，嗅覚障害，耳閉感についての0~5の6段階のスコアを用いて比較した。また，投与開始後の末梢血中好酸球の推移を分析した。【結果】鼻茸スコアは6.2 ± 0.6から2.7 ± 2.5へ有意に改善し，CTスコアの合計は19.9 ± 3.5から3.4 ± 2.9へ有意に改善した。自覚症状は，鼻漏，鼻閉，鼻かみ，嗅覚障害は有意に改善したが，くしゃみ，耳閉感は改善を示したものの有意差は認めなかった。副作用は5例で認められ，好酸球性多発血管炎性肉芽腫症を発症した1例と好酸球性肺炎を発症した1例ではDupilumabの投与を中止した。末梢血好酸球は投与開始後1～2か月でpeakを迎え，その後低下した。【考察】Dupilumab投与により鼻茸や副鼻腔陰影は改善し，患者の自覚症状も軽快しており，治療効果が良好であることが示された。しかし，副作用により投与継続困難となる症例も認められた。好酸球性多発血管炎性肉芽腫症や好酸球性肺炎を発症した症例は，いずれもDupilumab投与開始後2か月以内に発症しており，Dupilumab投与による末梢血好酸球増加が影響した可能性があると考えられた。

O-94　Dupilumab投与から1年経過した症例の検討

○平野康次郎，洲崎　勲夫，木勢　彩香，一寸木宏和，
上村　佐和，嶋根　俊和，小林　一女

昭和大学　医学部　耳鼻咽喉科頭頸部外科学講座

目的：鼻茸を伴う副鼻腔炎に対して抗IL-4/13受容体抗体Dupilumab（デュピクセント）の適応が追加され2年が経過した。投与開始から1年が経過した症例も多くなってきており，それらの症例の治療効果を調べることで十分な忍容性や効果があったのかを検討する。方法：2021年4月1日～2022年5月1日の13か月間の間に，昭和大学において鼻茸を伴う副鼻腔炎に対してDupilumabが導入された症例の導入時，1か月後，3か月後，6か月後，9か月後，12か月後の自覚症状（鼻閉，粘稠性鼻漏，後鼻漏，嗅覚障害，鼻症状による日常生活への支障）のVAS，好酸球数，IgE値，TARC値。導入時，3か月後，12か月後のFeNO値と，導入時，6か月後の副鼻腔CTスコア（Lund-Mackay scoring system）を比較検討した。結果：13か月の間にDupilumabが挿入された患者は33名であり，1年後に投与を継続していた患者は31名だった。自覚症状（鼻閉，粘稠性鼻漏，後鼻漏，嗅覚障害，鼻症状による日常生活への支障）はすべて1か月後には有意差をもって改善していた。好酸球数の変動は個人差が大きく，一定の傾向は示さなかった。IgEは経時的に減少した。TARCは1か月後には低下していたが，その後は減少を示さなかった。FeNOは3か月後には有意差をもって減少していた。CTスコアは半年後には有意差をもって改善した。結論：1年後も94％の患者が治療を継続しており，Dupilumabの忍容性は良好であった。自覚症状，IgE，TARCは1か月後には有意差をもって改善しており，Dupilumabのresponderは1か月の時点で判別できる可能性が示唆された。

O-95　好酸球性副鼻腔炎に対する内視鏡下副鼻腔手術と生物学的製剤の治療効果

○齋藤　孝博，岡崎　　健，伏見　勝哉，都築　建三

兵庫医科大学　耳鼻咽喉科・頭頸部外科

【目的】好酸球性副鼻腔炎（eosinophilic chronic rhinosinusitis, eCRS）の治療は内視鏡下副鼻腔手術（endoscopic sinus surgery, ESS），ステロイド治療などが従来行われている。近年，生物学的製剤（デュピルマブ）が鼻茸を伴う慢性副鼻腔炎に適応となったことによりeCRSの治療戦略が大きく変化した。eCRSに対するESS単独（ESS群）と，初回ESS後にステロイド治療［鼻腔局所ステロイドまたは全身ステロイド（PSL≧5mg）］に抵抗し，デュピルマブを要した（ESS＋デュピルマブ群）の治療効果を比較検討した。【方法】2007年4月から2021年7月にeCRSに対して当科で両側初回ESS（IV型）を行った成人339例を対象とした。男性193例，女性146例，年齢22-82歳（中央値52歳），術後観察期間は3-146か月（中央値18か月）。鼻症状アンケート（Nasal symptoms questionnaire, NSQ），VAS（Visual analog scale），日常のにおいアンケート（Self-administered odor question, SAOQ），基準嗅力検査を用いて後方視的に検討した。【結果】65.2%（221 / 339例）の症例は初回ESSのみで術後再発なく経過した（ESS群）。5.6%（19 / 339例）の症例は術後再発に対してデュピルマブを要した（ESS＋デュピルマブ群）。両群ともに治療前と比較して，治療後のNSQ・VAS・SAOQスコア，平均検知・認知域値がいずれも有意に改善した（$p < 0.05$, Wilcoxonの順位和検定）。2群間比較では，術前の平均検知・認知域値ともに有意差を認めた（$p < 0.05$, Mann-Whitney U検定）が，術後の平均検知・認知域値は有意差を認めなかった。【結論】ESSとデュピルマブいずれもeCRSに対して有効な治療と考えられた。再発率，医療経済的負担などを考慮して，症例に応じて慎重に治療法を選択することが重要である。

O-96　難治性好酸球性副鼻腔炎に対するDupilumab投与による嗅覚障害への効果

○菊岡　祐介[1]，鈴木　英佑[2]，神人　彪[1]，乾　崇樹[1]，寺田　哲也[1]，河田　了[1]

[1]大阪医科薬科大学　耳鼻咽喉科・頭頸部外科，[2]大阪府済生会中津病院　耳鼻咽喉科・頭頸部外科

【目的】当科では，好酸球性副鼻腔炎の術後再発難治例に対し，複数回の手術やステロイドの全身投与を行い，コントロールに必要とされる場合にはIL-4，13抗体薬であるDupilumabを治療選択としている。今回，当科における好酸球性副鼻腔炎再発例に対してDupilumab投与を行った例における，嗅覚障害の改善度の評価を中心に検討を行った。【対象と方法】当科にてDupilumabを導入した好酸球性副鼻腔炎25例を対象とした。男女比は14：11で，年齢は34歳から77歳（平均54.9歳）であった。喘息合併例は20例（うち17例が成人発症型）で，アスピリン過敏は13例に認めた。2回以上手術歴があるのは9例あり，最大は6回であった。25例のうち，Dupilumab投与前時点で嗅覚減退もしくは嗅覚脱失例（平均認知域値≧2.6）かつ，12回投与後（24週経過時点）で嗅覚検査を施行できていた8例に対して詳細に検討を行った。嗅覚検査は，基準嗅力検査および静脈性嗅覚検査を行った。自覚症状はVASスコア，「日常のにおいアンケート 」で評価した。【結果】12回投与後のVASスコアは，症状全体で平均値19.4（80.6%改善），嗅覚障害23.1（76.9%改善）であった。基準嗅覚検査における平均認知閾値は，統計学的に有意差をもって改善していた（5.6 ± 0.36→3.5 ± 1.46）。治療効果は治癒が2例，軽快が4例，不変が2例で，8例中6例（75%）で嗅覚の改善（治癒+回復）を認めた。本検討では，投与前の静脈嗅覚検査で反応がなかったのは1例のみであり，投与12回終了後に反応を認めた。【考察】全体的にはDupilumabは有効であった。しかし，嗅覚検査結果では「軽快」であるものの自覚症状改善が乏しい例や，自覚症状では80%以上の改善があるものの嗅覚検査では減退／脱失例など，自覚症状（VAS）と基準嗅覚検査結果に乖離を認める例があった。生活の中で感じる匂いに対する反応を「日常のにおいアンケート SAOQ」などを用いて総合的に評価する必要がある。

O-97　ECRSにおけるDupilumabの副反応～関節炎の実態～

○佐々木崇暢[1]，若杉　亮[1]，高嶋　惇[1]，新堀　香織[2]，堀井　新[1]

[1]新潟大学　医学部　耳鼻咽喉科・頭頸部外科，[2]立川綜合病院　耳鼻咽喉科

好酸球性副鼻腔炎（ECRS）はType2炎症が関与する難治性，易再発性の副鼻腔炎であり，術後再発やステロイド依存などが問題となっていた。しかしながら2020年に抗IL-4/13Rα抗体であるDupilumabが鼻茸を伴う慢性副鼻腔炎（CRSwNP）に適応となったことで，ECRSの治療はターニングポイントを迎えている。DupilumabのECRS/CRSwNPに対する治療効果は高く，安全性も高いとされているが，時に治療中断や中止を余儀なくされる副反応に遭遇する。当院では2022年3月までに，ECRS患者62例にDupilumabを投与した。平均年齢は49.7歳で男性29例，女性33例であった。重症度の内訳は軽症0，中等症11，重症51と重症例が多く含まれていた。ほぼ全例にQOL改善や鼻茸縮小効果を認めたが，注射部位反応を除き15例に副反応がみられた。副反応の内訳は関節炎11例，好酸球性多発血管炎性肉芽腫症1例，好酸球性肺炎1例，気管支炎1例，結膜出血1例であり，関節炎が高頻度でみられた。関節炎の発症様式は多発関節炎が多く，朝方の手指のこわばりなどの関節リウマチ様の症状が多かった。関節炎11例中，2例は自然軽快し，2例は軽微な関節痛のため経過観察のみだったが，6例に整形外科的な介入を要し，その内の1例は手術加療を要した。Dupilumabによる関節炎の発生機序は未だ解明されておらず，またその発生頻度も稀とされている。CRSwNPにおける国際共同第3相試験では関節炎自体の報告がなく，アトピー性皮膚炎において関節炎の報告が散見される程度である。当科では12/62（19.4%）と異常なほど高率に関節炎がみられたが，これは問診により日常生活では自覚しない程度の軽微な関節痛を聴取していることや，患者自身が関節炎を副反応と認識せず他院で治療していたケースもあったことなどから，実際にはDupilumabによる関節炎が潜在的に多く存在している可能性が考えられる。Dupilumab投与中は関節炎の副反応も念頭におく必要があると考えられた。

O-98 Dupixentが奏功したMepolizumab抵抗性鼻茸を伴わない慢性副鼻腔炎の一例

○岡 晋一郎[1]，岡 愛子[2]，金井 健吾[2]，岡野 光博[2]

[1]国際医療福祉大学三田病院，[2]国際医療福祉大学成田病院

【はじめに】2020年より難治性の鼻茸を伴う慢性副鼻腔炎（CRSwNP）に対して抗IL-4受容体α鎖抗体（Dupilumab）の適応が承認された。一方，鼻茸を伴わない慢性副鼻腔炎（CRSsNP）に対してはDupilumabは適応を有さず，また臨床効果についても未明な点が多い。今回我々は，Mepolizumabに抵抗する難治性のCRSsNP症例に対してDupilumabが奏功した症例を経験したので報告する。【症例】67歳女性。2-3年前から咳があり，近医内科でステロイド内服を含め加療を受けるも再燃を反復した。嗅覚障害も合併した。内科より某耳鼻咽喉科を紹介され副鼻腔炎を指摘され手術を勧められた。手術は希望せず当院を受診。鼻茸を認めなかったが，CTで両側とも篩骨洞優位な陰影を認め，血中好酸球比率は9.3%であった。内科を紹介したところ重症喘息を指摘された。JESREC基準で重症好酸球性副鼻腔炎と診断した。重症喘息に対してMepolizumabを投与するも，自覚症状やCT所見とも著明な改善は得られなかった。2年11か月後にMepolizumabをDupilumabに変更した所，自覚症状の著明な改善に加え，CTでの副鼻腔陰影の消退を得た。現在は隔週でのDupilumab自己注射（300mg），ステロイドの吸入および鼻呼出，鼻洗浄にて寛解を維持している。【考察およびまとめ】MepolizumabからDupilumabに切り替えることで好酸球性副鼻腔炎の改善がみられた症例の報告はあるが，ほとんどの症例はCRSwNPである。今回の症例はCRSsNPであり副鼻腔炎としての適応はないものの，併存する重症喘息に対して用いたDupilumabが副鼻腔炎にも奏功した。CRSsNPについても炎症エンドタイピングを考慮することが重要で，タイプ2炎症がベースにあるCRSsNPにおいてはDupilumabも治療選択肢となりうる可能性が示唆された。

O-99 好酸球性副鼻腔炎を合併したIgG4関連疾患にデュピルマブが奏功した一例

○笹沼里圭子，櫻井 大樹，松岡 伴和，石井 裕貴，代永 孝明，丹澤雄一朗

山梨大学医学部附属病院

【緒言】IgG4関連疾患は免疫異常や血中 IgG4 高値に加え，リンパ球とIgG4 陽性形質細胞の著しい浸潤と線維化により全身諸臓器の腫大や結節・肥厚性病変などを認める原因不明の疾患である。今回IgG4関連疾患に好酸球性副鼻腔炎を合併した症例に対しデュピルマブを投与したところIgG4関連疾患の病態にも奏功した症例を経験したので報告する。【症例】48歳女性。既往に気管支喘息あり。X年11月，右耳下腺腫脹・左眼瞼腫脹の訴えありIgG4が1050mg/dlと高値であったため当院内科受診。全身造影CTで左眼窩内の脂肪織濃度上昇，右耳下腺の腫大を認め，腹部エコーで胆管壁肥厚，両側尿管壁肥厚，両側腎盂拡大を認めた。口唇生検を施行したところIgG4関連疾患の診断となりプレドニゾロン20mgから漸減内服開始。当科は繰り返す左前頭洞炎に対し経過観察していたが，X＋2年8月に鼻中隔矯正術，粘膜下下鼻甲介骨切除術，両側ESS4型を施行。病理結果は好酸球性副鼻腔炎の診断基準を満たなかったが，免疫染色でIgG4関連疾患の可能性が示唆された。その後IgG4関連疾患の病勢に応じてプレドニゾロンやアザチオプリンの量を調整するも内服薬を中止することは困難であった。X＋4年4月プレドニゾロン減量に伴い嗅裂ポリープ増殖・嗅覚障害の悪化を認めたため，ポリープ生検を施行したところ好酸球性副鼻腔炎の診断となった。X＋4年6月よりデュピルマブ投与開始したところ嗅裂ポリープは縮小し嗅覚障害が改善したのに加え，右耳下腺腫脹，眼窩内脂肪織腫脹の改善も認めた。X＋5年2月の採血では IgG4 369mg/dl まで低下した。現在プレドニゾロン，アザチオプリンは中止できており，好酸球性副鼻腔炎，IgG4関連疾患いずれも増悪なく経過している。【考察】今回，デュピルマブ投与が好酸球性副鼻腔炎だけでなくIgG4関連疾患にも効果を認めた症例を経験した。IgG4関連疾患に対するデュピルマブの有用性に関して若干の文献的考察を加えて報告する。

O-101 FFPE RNA-sequence解析による好酸球性副鼻腔炎Dupilmab治療の有効性推測に関する研究

○津田　武[1]，武田　和也[1]，端山　昌樹[1,2]，
小幡　翔[1]，前田　陽平[1,3]，中谷　彩香[1]，
天野　雄太[1]，藤井宗一郎[1]，猪原　秀典[1]

[1]大阪大学大学院医学系研究科　耳鼻咽喉科・頭頸部外科，[2]兵庫県立西宮病院　耳鼻咽喉科，[3]独立行政法人地域医療機能推進機構大阪病院　耳鼻いんこう科

好酸球性副鼻腔炎はType2炎症をベースとしたアレルギー疾患であり，好酸球浸潤を伴う強い粘膜炎症を特徴とする。手術によって改善する症例も認められるが，多くの症例が再発を来たし患者QOLを損なうことが知られている。近年，難治症例に対しては抗ヒトIL-4/IL-13受容体抗体であるDupilmabが使用されるようになり非常に良好な成績をおさめている。その一方で鼻茸が遺残し一部の症状が残る症例も散見されるが，現時点では投与前にこれらのPartial responderを予測する良好なバイオマーカーは同定されていない。今回我々は大阪大学医学部附属病院耳鼻咽喉科頭頸部外科で内視鏡下鼻副鼻腔手術を施行後に再発をきたし，Dupilmabを投与した症例を対象としてホルマリン処理を加えた検体を用いたformalin fixed paraffin embedded（FFPE）RNA-seqトランスクリプトーム解析を行った。Dupilmab投与前の組織における遺伝子発現を網羅的解析することによりDupilmabの反応性に影響を与える因子を検討することを目的としており，文献的考察と併せて報告する。

O-102 dupilumabの好酸球性副鼻腔炎症例におけるperiostin発現への影響

○洲崎　勲夫[1]，木勢　彩香[1]，上村　佐和[1]，関野恵里子[1]，
平野康次郎[1]，嶋根　俊和[3]，布村　聡[3]，出原　賢治[3]，
小林　一女[1]

[1]昭和大学医学部耳鼻咽喉科頭頸部外科学講座，[2]昭和大学頭頸部腫瘍センター，[3]佐賀大学医学部分子生命科学講座分子医化学分野

【背景】難治性慢性副鼻腔炎のサブタイプの一つである好酸球性副鼻腔炎の病態には2型炎症が重要な役割を担う。抗IL-4Rα抗体dupilumabは広汎に2型炎症を抑制することで，好酸球性副鼻腔炎の病態改善が期待できる。dupilumabの投与によって，症状の改善や鼻茸の縮小がみられるが，同薬剤がもたらす鼻茸局所における組織学的な変化についての検討はまだ少ない。
【方法】当院で慢性副鼻腔炎患者に対してdupilumabが投与された患者17名に対して，薬剤導入前と導入後に血液，鼻茸組織の採取を行った。血清よりELISA法でperiostinの発現量を定量した。鼻茸組織を用いてH-E染色とperiostinに対する免疫組織化学染色を施行し，組織学的変化とperiostinの発現量について評価した。
【結果】薬剤導入前と比較し，dupilumab導入後に血清中periostin量は有意な減少が認められた。鼻茸組織では上皮の杯細胞化生の減少がみられ，上皮下組織における浮腫の減少，好酸球浸潤数の低下が観察された。上皮下組織におけるperiostinの発現は，導入前と比較して導入後の組織で有意な増強が観察された。
【結論】dupilumabがIL-4および13のシグナルを阻害することで，血清中periostin量の減少と鼻茸の減少が見られる。一方，縮小した鼻茸組織において上皮下の浮腫は減少するも，凝縮した上皮下組織へのperiostin沈着は遺残しているため，導入後の鼻茸組織では相対的にperiostinの発現が増強しているように見えると推察される。難治性慢性副鼻腔炎に対してdupilumabの臨床効果が期待できるが，鼻茸組織の残存を来す症例ではperiostinによる鼻副鼻腔局所における線維化病態が関与している可能性が示唆された。

O-103　好酸球性副鼻腔炎に対するデュピルマブの効果と作用機序に関する免疫組織学的検討

○寺田　哲也，菊岡　祐介，乾　　崇樹，河田　　了

大阪医科薬科大学　耳鼻咽喉科・頭頸部外科

好酸球性副鼻腔炎の術後再発症例に対しては，手術を繰り返すかステロイドの全身投与を副作用が出ない範囲で行うことが治療手段の中心であった。2020年3月より鼻茸を伴う慢性副鼻腔炎に対し抗ヒトIL-4/13受容体モノクロナール抗体（デュピルマブ）が本邦で保険適応となり，上述のごとくの難治性再発性好酸球性副鼻腔炎の治療選択肢が新しく加わった。難治性好酸球性副鼻腔炎に対する効果と安全性を検討することを目的として，2020年10月から2021年9月までに当科でデュピルマブを投与した好酸球性副鼻腔炎症例18例についてその効果と安全性を検討した。対象18例全例が内視鏡下副鼻腔手術後の再発例で，14例が喘息合併であり，8例がアスピリン喘息症例であった。好酸球性副鼻腔罹患年数は6年から27年，喘息罹患年数は6年から31年であった。評価はVASを用い，症状全体，嗅覚，鼻閉，鼻漏，咳嗽を中心とした喘息症状を評価した。18例中16例は初回投与後速やかに症状の改善を認め，他の2例は複数回投与後の緩徐な効果発現を認めた。症状改善に要する期間は，鼻茸縮小に必要とする期間に比較して短く，必ずしも鼻茸縮小と症状改善が一致していなかった。デュピルマブ投与前と12回投与後に鼻茸が残存していた6症例に対し，鼻茸中好酸球に加えTARC，MUC5AC，TF（Tissue Factor），TFPI（TF pathway inhibitor），IgEなどの発現を免疫組織学的に検討した。鼻茸中好酸球の著減は2例のみで他の4例は変化なしまたは倍増していた。TFの発現は不変であったが，TFPIの発現はデュピルマブ投与後に全例高度発現を認めた。凝固系促進因子のTFを抑制しうるTFPIの発現がデュピルマブの効果発現のひとつである可能性が示唆された。

O-198　新型コロナウイルス感染症（COVID-19）における嗅覚障害・味覚障害

○山口　正樹[1]，鈴木　元彦[1]，村上　信五[1]，中西　弘紀[1]，中井　一之[1]，森　　裕介[2]，角谷　尚悟[2]，讃岐　徹治[2]，岩崎　真一[2]

[1]名古屋市立大学東部医療センター　耳鼻咽喉科，[2]名古屋市立大学　耳鼻咽喉科

背景：2019年末に中国の武漢で発生した新型コロナウイルス感染症（COVID-19）は今や全世界に拡大しパンデミック化している。またCOVID-19の初発症状として発熱，咳，倦怠感，呼吸困難，筋肉痛，関節痛，咽頭痛，頭痛等が報告されているが，嗅覚障害・味覚障害も重要な症状である。Lechienらは，COVID-19患者において85.6%に嗅覚障害，88.8%に味覚障害が認められると報告しているが，他の欧米における研究でもCOVID-19患者における高率な嗅覚･味覚障害の存在が指摘されている。しかし，本邦における報告はほとんど認められない。以上を踏まえ，本研究ではCOVID-19による嗅覚・味覚障害について検討を加えた。方法：カルテからCOVID-19患者の年齢，性別，臨床症状と血中CRP結果を抽出し，解析した。結果：100例のCOVID-19患者において，嗅覚障害を訴えたのは45例（45%）で，味覚障害は44例（44%）であった。このうち嗅覚･味覚障害の両方を訴えた患者は41例で，嗅覚障害のみは4例，味覚障害のみは3例であった。また嗅覚障害を訴えた症例の年齢と血中CRP値は，訴えなかった症例よりも有意に低値であった。同様に，味覚障害を訴えた症例の年齢と血中CRP値は訴えなかった症例よりも有意に低値であった。さらに，嗅覚・味覚障害の経過についても検討を加えたが，ともに発症後1週間以内に症状が消失する症例も見られた。結語：COVID-19は日本人においても高率に嗅覚・味覚障害を引き起こすことが示された。また，嗅覚障害や味覚障害は若年者でより高率に発現し，血中CRPは低値を示す症例が多かった。少数ではあるが味覚障害のみで嗅覚障害を訴えなかった症例が存在したことから，風味障害以外のメカニズムによる味覚障害の可能性も示された。

O-104　鼻症状アンケートを用いた好酸球性副鼻腔炎に対する手術効果の検討

○平賀　良彦，岡田　峻史，出井　克昌

静岡赤十字病院　耳鼻咽喉科・頭頸部外科

【目的】慢性副鼻腔炎の治療はマクロライド療法と内視鏡下副鼻腔手術（ESS）によって飛躍的に向上したが，これらの治療に抵抗性の副鼻腔炎が顕在化することにより好酸球性副鼻腔炎（ECRS）の存在が明らかとなった。しかし近年は手術技術や術後管理の改善により術後成績が向上している可能性がある。そこで本検討では鼻症状アンケートを用いてECRSと非ECRS症例の術後成績の比較を行った。

【対象と方法】2017年7月から2022年3月までに副鼻腔炎に対して両側ESS4型を行い，術前後に鼻症状アンケート（NSQ）での評価を行った症例を対象とした。再手術症例は除外した。ECRS，ECRS疑い，非ECRSに分類し，術前，術後2週間，術後1か月，術後2か月，術後4か月，術後半年，術後1年のNSQ値とVAS値を比較した。

【結果】ECRS17例，ECRS疑い13例，非ECRS16例の計46例が対象となった。年齢は平均54.1歳（23歳から83歳）で性別は男性31例，女性15例であった。ECRS，ECRS疑い，非ECRSの術前のLund-Mackayスコアの平均はそれぞれ11.6，15.0，14.7であった。ECRS，ECRS疑い，非ECRSの術前のNSQスコア平均はそれぞれ9.4，12.1，9.8で，VAS平均はそれぞれ43.8，77，66.2であった。どの群においてもNSQスコアおよびVASは術後2週間で著明に改善し，半年までは悪化傾向は認めなかったが，1年後には軽度の悪化を認めた。

【考察】当院では術前にすべての蜂巣を読影し，全例ナビゲーションシステムを使用しどの蜂巣を開放しているかを意識することで炎症病変の除去と完全単洞化を心がけている。また，術後はステロイド点鼻薬，吸入ステロイドの経鼻呼出などの薬物治療や鼻洗浄を行っている。これらの管理により，ECRSであっても多くの症例では手術を行うことでQOLが改善した状態を維持できるものと考えられた。

【結語】ECRSは適切な手術と術後管理を行うことによって非ECRSと同様に良好なQOLを維持できる可能性が示唆された。

O-105　鼻症状アンケートを用いた慢性副鼻腔炎手術症例の検討

○橋本　健吾[1]，本多麻里子[1]，今岡　理仁[1]，都築　建三[2]

[1]川西市立総合医療センター　耳鼻咽喉科，[2]兵庫医科大学　耳鼻咽喉科・頭頸部外科

【はじめに】 我々は，鼻副鼻腔疾患の症状を評価する簡便で有用な問診票として鼻症状アンケート（nasal symptoms questionnaire, NSQ）を提唱した。このNSQを用いて，慢性副鼻腔炎手術症例における症状の特徴，術前後の変化について検討した。【対象と方法】2020年4月から2022年3月の2年間に，当科で内視鏡下副鼻腔手術を施行し，NSQを評価しえた慢性副鼻腔炎症例28例を対象とした。男性21例，女性7例，年齢中央値49歳（23-83歳）。NSQ は，「くしゃみ・鼻のかゆみ」「鼻汁」「鼻閉」「後鼻漏・痰」「嗅覚の低下」「痛み（頭痛・頭重感・顔面痛・歯痛）」「目のかゆみ・涙が流れる」「咳・のどのイガイガ」「生活面での支障」「心身面への負担」の 10 項目をそれぞれ 4 段階（0：症状なし，1：軽い，2：重い，3：非常に重い）で評価し，総得点を NSQスコアとした。全症例において，術前後のNSQスコアを比較した。術前後のNSQスコアと鼻症状VASの相関性，術後NSQスコアと術後内視鏡所見（E score）との相関性を検討した。また好酸球性副鼻腔炎群（eCRS群; n=13），非好酸球性副鼻腔炎群（non-eCRS群; n=15）に分け，各群の症状の特徴，術前後の変化，NSQスコア，Lund-Macay CTスコアの群間比較について検討した。【結果】術後NSQスコアは術前NSQスコアから有意な低下（$p<0.001$, n=28）を認めた。術前後ともに，NSQスコアは鼻症状VASと有意な相関性（$p<0.01$）を認めた。術後NSQスコアとE scoreは有意な相関性（$p<0.05$）を認めた。eCRS群とnon-eCRS群の群間比較において，NSQ各項目スコアは，eCRS群は「鼻閉」（$p<0.05$）と「嗅覚の低下」（$p<0.01$）が有意に不良（高値）であった。eCRS群では「鼻閉」「後鼻漏」「嗅覚の低下」「痛み」「生活面での支障」の項目で術後有意な改善を認めた。【考察】NSQは慢性副鼻腔炎症状の特徴，症状の変化，QOLを把握するための簡便で有用なアンケートであると考えられた。

O-106　慢性副鼻腔炎の手術によるQOLの改善

○前田　陽平[1]，端山　昌樹[2]，武田　和也[2]，津田　　武[2]，小幡　　翔[2]，中谷　彩香[2]，天野　雄太[2]，猪原　秀典[2]

[1]地域医療機能推進機構大阪病院　耳鼻咽喉科，[2]大阪大学　耳鼻咽喉科・頭頸部外科

はじめに

慢性副鼻腔炎はQOL（Quality of Life）を損なう。慢性副鼻腔炎の治療目的はQOLの改善が主であるといえる。手術によってQOLが改善することが知られている。喘息や術前のSNOT-22によって一方で，好酸球性の有無によるQOL改善の違いについては十分に知られていない。副鼻腔炎におけるQOL評価として確立されているSNOT-22を用いてESS（Endoscopic Sinus Surgery; 内視鏡下鼻副鼻腔手術）によるQOLの改善について検討した。

方法

研究デザインは後方視的研究。対象は2016年7月から2020年6月までに大阪大学医学部附属病院耳鼻咽喉科・頭頸部外科で手術した慢性副鼻腔炎の患者で，術前および術後6か月時点でのSNOT-22の評価に同意した患者に対して術前と術後6か月の時点でのSNOT-22スコアを収集した。腫瘍性病変の存在した患者は除外した。JESRECの診断基準に従い，好酸球性副鼻腔炎および非好酸球性副鼻腔炎の患者に対して，患者背景として年齢・性別・好酸球数・喘息・アスピリン不耐・両側/片側・CTスコア（Lund-Mackayスコア）・副鼻腔手術の術式・鼻腔形態改善手術の有無・術前術後のSNOT-22スコアとポリープスコアについて評価した。

結果

好酸球性副鼻腔炎・非好酸球性副鼻腔炎のそれぞれについて32人，31人であった。CTスコアはそれぞれ中央値（範囲）で15（8-22），8（1-22），術前SNOT-22スコアは43.5（6-79），38（0-89），術後SNOT-22スコアは11.5（1-56），11（0-70），術前ポリープスコアは6（0-8），2（0-8），術後ポリープスコアは0（0-2），0（0-3）であった。

考察

好酸球性副鼻腔炎・非好酸球性副鼻腔炎のいずれについてもQOLの改善を認めた。本発表では過去の研究結果や他の背景での差などについても検討して報告する予定。

O-107　好酸球性副鼻腔炎手術症例の検討

○石川　竜司，山田　智史，中村　友樹，三澤　　清

浜松医科大学　耳鼻咽喉科・頭頸部外科

好酸球性副鼻腔炎は，好酸球浸潤の強いpolypが鼻内に増生する難治性疾患で，手術後であってもしばしばポリープが再増生することから，手術後治療にも慎重になることが多い。現在，当施設では，術後に鼻腔洗浄を継続して実施するよう指導し，軽症例では投薬無し，中等症ではモンテルカストの内服または鼻噴霧ステロイド薬の継続使用，重症例ではモンテルカストと鼻噴霧ステロイド薬の投与を継続して行う方針とし，症状や状態によって治療強度の調整を行っている。ポリープ再増生時や急性増悪時にはプレドニンの短期的投与を行い，治療抵抗性の場合には再手術，デュピルマブの選択を検討する事としている。今回我々は好酸球性副鼻腔炎の手術後治療と経過について検証し，今後の方針について再検討することとした。

2018年7月から2021年7月までに当科で手術加療を実施し，1年以上の経過観察を実施した好酸球性副鼻腔炎の17症例について検討した。好酸球性副鼻腔炎の診断・分類は，JESREC studyに基づいて行った。症例の内訳は，男性10例女性7例，年齢は34歳から73歳（中央値52歳），再手術の症例は1例であった。臨床所見では，軽症例4例　中等症例8例　重症例5例，気管支喘息合併例は9例でうち2例がアスピリン不耐症を合併していた。

術後の副鼻腔炎症状悪化によるプレドニン投与歴のある症例は2例であり，嗅裂に小ポリープが生じた症例は1例あったが，再手術に至った症例やデュピルマブを導入した症例は現在までなかった。ただし，重症喘息に対して生物学的製剤を使用している症例は2例であった。

これらの結果から，術後治療の方針について考察する。

O-108　ESS手術にて強い頭痛が改善した好酸球性副鼻腔炎症例についての検討

○車　哲成，有元真理子，楊　鈞雅，川出　由佳，近藤　泰，内田　育恵，小川　徹也，藤本　保志

愛知医科大学　耳鼻咽喉科頭頸部外科

当科において，2019年1月から2020年12月の間に好酸球性副鼻腔炎（ECRS）と診断され同一の術者によって内視鏡下副鼻腔手術（ESS）が行われた40症例のうち初診時に強い頭痛を訴えた8症例について各種検討を行った。内訳は，男性3例，女性5例，平均年齢44.75歳（±10.9），頭痛の平均病脳期間は41.1月（±77.36），痛みの部位は前額部5例，側頭部，頭頂部，痛みの頻度は毎日が6症例，週に数回が2症例であった。喘息合併例は5例（62.5%）であった。手術は8症例全例に対しESS4型を施行した。手術後に頭痛が消退もしくは軽快した症例は8症例中全例であった。手術から頭痛消失した平均時間は11.1日（±7.79）であった。8症例中1症例は手術1年後に頭痛が再発したためEndoscopic modified Lothrop procedure（EMLP）を施行し頭痛は消退した。さらに，頭痛が強い8症例，頭痛が軽度~中等度の14症例，頭痛がない18症例についても比較検討を行った。ECRS症例のなかで頭痛の有病率は55%で，強い頭痛を訴える比率は20%であった。頭痛の訴えのある22症例の手術による改善率は91%（20症例）であった。頭痛の原因を調べるため，CTでみる前頭洞前後径，前篩骨動脈の走行部位，Lund-Mackay の CT 画像スコアおよび血中好酸球比率，ポリープ内への浸潤好酸球数などにつき各郡で比較検討した。前頭洞前後径は頭痛の強い症例で優位に短いことが明らかになった。ECRSにおいて前頭洞は篩骨洞と同様に好酸球性の炎症が強い部位である。解剖学的に狭い前頭洞孔がより狭い症例においては強い頭痛が起こりうると予想した。頭痛再発例に対しEMLPが奏功したことからも前頭洞を大きく開放することは頭痛緩和につながると考える。ESSは頭痛を訴えるECRSに対して有用であると結論した。

O-109　好酸球性副鼻腔炎　― 再手術例における内視鏡下拡大副鼻腔手術の適応と工夫 ―

○比野平恭之[1]，石井　賢治[1]，門田　哲弥[1]，三浦康士郎[1]，本岡　大心[1]，渡邊　荘[2]，神尾　友信[1]

[1]神尾記念病院　耳鼻咽喉科，[2]国立国際医療研究センター国府台病院

好酸球性副鼻腔炎（eCRS）は難治性であり，中でもJESREC Studyで重症に分類される気管支喘息やアスピリン不耐症合併例では内視鏡下鼻内副鼻腔手術（ESS）を行っても再発が多い。そのため近年ではIL-4/13を標的とした生物学的製剤をeCRS術後再発例に適用する報告が増えている。演者らはeCRS重症例に対して前頭洞，篩骨洞の拡大手術を開発し，手術手技の改善と術後成績向上を行ってきた。eCRS重症例における術後再発時のESS拡大手術の適応を述べ，実際の手術手技を供覧して術後成績を報告する。

検討対象は2017年9月以降に術後再発のためESS拡大手術を行った35例である。全例がeCRS重症例であり当院初回ESSが9例，他施設でのESS既往が26例であった。既往手術が鼻外手術例は除外した。前頭洞，前篩骨洞，嗅裂の都築らによる内視鏡スコアとLund-Mackay CTスコアが両側で10点以上あり，これら他覚所見と鼻漏，鼻閉，嗅覚障害などの自覚症状の改善にプレドニゾロンの全身投与2.5mg/日以上の継続を必要とした症例を再手術適応とした。

ESS拡大手術は全麻ナビゲーション下に行った。全ての症例で視野，操作性の確保と術後中鼻道の狭窄予防を目的として拡大篩骨洞手術を行った。経鼻的鼻腔涙のう吻合術に準じて鼻涙管から涙のうを露出し，鼻堤を削除することにより篩骨洞外側から鼻堤蜂巣，前頭窩の清掃を容易とした。鼻堤から中鼻甲介基部まで骨削除を延長することにより前頭洞病変はDraf IIb手術を原則とした。嗅裂病変が高度な症例ではDraf IIbから前頭洞中隔を削除して両側の前頭洞を交通させ，Draf IIIへとさらに拡大手術を行った。全例で術後2年以上の経過観察を行った。術後内視鏡スコア，CTスコアとも改善が見られたが当院初回手術で1例，他施設ESS既往で7例に再発が見られた。

O-110　鼻粘膜におけるACE2関連分子の発現と好酸球性副鼻腔炎の病態への関与

○吉田加奈子，高林　哲司，加藤　幸宣，意元　義政，坂下　雅文，藤枝　重治

福井大学　耳鼻咽喉科・頭頸部外科

好酸球性副鼻腔炎（ECRS）の特徴である鼻茸は，鼻・副鼻腔粘膜の浮腫であり，凝固・線溶系の制御異常による過剰なフィブリン網の形成が原因と考えられている。線溶系促進因子であるtissue-plasminogen activator（t-PA）は，鼻茸を伴う慢性副鼻腔炎（CRSwNP）の鼻茸組織中で発現が低下しており，鼻茸形成に深く関与することが報告されている。そこで，当科で手術を行った慢性副鼻腔炎患者において鼻茸組織中のt-PAの発現を調べたところ，ECRSではControl，Non-ECRSと比較し有意に低下していることがわかった。従って，t-PAを制御することがECRSの治療につながると考える。ACE2（アンジオテンシン変換酵素2）は近年，新型コロナウイルスSARS-CoV-2の受容体としての働きが注目され，鼻粘膜上皮に多く発現することが報告されている。また，副鼻腔炎や気管支喘息では新型コロナウイルス感染や重症化が少ないことがわかってきた。そこで，当科で手術を行った慢性副鼻腔炎患者の鼻茸組織中のACE2の発現を調べたところ，ECRSで有意に発現が低いことがわかった。ACE2は，レニンアンジオテンシン系のAngiotensin IIをAngiotensin1-7に変換する酵素としての働きを持ち，これが生体内での本来の役割である。Angiotensin IIは生理活性の強いペプチドホルモンであり，血管収縮，活性酸素種（ROS）産生亢進，凝固系の亢進といった反応を引き起こす。一方，Angiotensin1-7は血管拡張，抗炎症作用，抗凝固作用といったようなAngiotensin IIに拮抗する働きをすることが知られている。そこで，当科で手術を行った慢性副鼻腔炎患者の鼻粘膜における，ACE2に関連する様々な分子の発現を調べた。さらにACE2関連分子とt-PAとの関連を分子生物学的に検討し，好酸球性副鼻腔炎の病態に与える影響を明らかにしたので報告する。

O-111　Type2炎症性慢性副鼻腔炎における局所IgE産生機序に関する検討

○武田　和也[1]，津田　　武[1]，小幡　　翔[1]，中谷　彩香[1]，天野　雄太[1]，藤井宗一郎[1]，前田　陽平[1,2]，端山　昌樹[1,3]，識名　　崇[4]，猪原　秀典[1]

[1]大阪大学大学院医学系研究科　耳鼻咽喉科・頭頸部外科，[2]独立行政法人　地域医療機能推進機構大阪病院　耳鼻いんこう科，[3]兵庫県立西宮病院　耳鼻咽喉科，[4]しきな鼻クリニック千里

【はじめに】近年，慢性副鼻腔炎は病態形成を考慮したエンドタイプ分類が行われるようになり，その中でもType2炎症性慢性副鼻腔炎は難治性，易再発性とされている。Type2炎症の特徴のひとつとしてIgE高値，中でも局所IgE産生が知られているが，その詳細な反応性や産生機序についてはいまだ十分に解明されていない。今回，Type2炎症性慢性副鼻腔炎である好酸球性副鼻腔炎（ECRS）およびアレルギー性真菌性副鼻腔炎（AFRS）の局所IgEの反応性および産生経路に関する検討を行った。【方法】鼻茸中の形質細胞を分離し，単一細胞レベルでクローニングした抗体遺伝子を用いて組換え抗体を作製し，その反応性を解析した。フローサイトメトリーにより各種B細胞サブセットの分布およびIgE陽性率について検討した。【結果】鼻茸局所IgEの多くは，ECRSでは鼻腔細菌に，AFRSでは真菌に対して反応しており，いずれも細菌および真菌の細胞表面に存在する細胞壁糖鎖を認識していた。また，ECRSおよびAFRSともに胚中心様B細胞サブセットにおいて高頻度にIgEを発現していた。反応性およびIgE陽性細胞の分布より，粘膜防御として産生される病原体の細胞壁糖鎖反応性抗体が局所における異常なシーケンシャルクラススイッチによりIgEへと転換されていることが示唆された。通常のアレルギーとは異なる局所でのIgE産生経路が推察された。尚，この研究は大阪大学免疫学フロンティア研究センター免疫機能統御学菊谷研究室にて行われた。

O-112　Asthma and COPD Overlap（ACO）症例における鼻茸のNGALについて

○松居可奈子，向井　昌功，野島　知人，田宮亜希子，ヤマカワ詩央，瀬尾友佳子，山村　幸江，野中　　学

東京女子医科大学病院　耳鼻咽喉科・頭頸部外科

（はじめに）一般に，喘息は好酸球性炎症でステロイド反応性を示すが，chronic obstructive pulmonary disease（COPD）は好中球性炎症でCD8+Tリンパ球やマクロファージを特徴としステロイド抵抗性を示す。両者を合併するものはACO（喘息とCOPDのOverlap）と呼ばれ，単純な喘息と明確に識別されている。喘息とアレルギー性鼻炎あるいは慢性鼻副鼻腔炎（CRS）は高率に合併し，1つの臓器としての気道におきる同じ炎症病態と考えられ，上・下気道の病態をまとめて把握するone airway, one diseaseと考えられつつある。我々は，ACO合併の鼻茸は喘息合併の鼻茸と比べACOと類似した炎症病態（CD8+Tリンパ球やマクロファージ増加）を示すことを第123回日本耳鼻咽喉科頭頸部外科学会で発表した。喘息に合併するCRSは好酸球性副鼻腔炎（ECRS）であることが多く，好酸球が注目されるが，好中球浸潤も多い。我々は，単純な喘息に合併するCRSとACO合併のCRSにおける好中球性炎症の違いを，好中球性炎症のマーカーであるNGAL（neutrophil gelatinase-associated lipocalin）とYKL-40（chitinase 3-like protein 1）を用いて検討した。（方法）ACOに合併するCRSの鼻茸（ACO-NP, n=14），喘息に合併するCRSの鼻茸（A-NP，n=16），喘息やCOPDを合併しないCRSの鼻茸（NA-NP，n=12）を用いてNGALとYKL-40の違いを免疫組織化学にて検討した。（結果）NGALに関して，ACO-NPではA-NPあるいはNA-NPと比較して優位に多くのNGAL陽性細胞（$p<0.01$）を認めた。A-NPとNA-NP間では有意差が無かった。YKL-40に関しては，ACO-NPとA-NPは，NA-NPと比較して有意に多くのYKL-40陽性細胞（$p<0.01$）を認めた。ACO-NPとA-NP間では有意差が無かった。（結論）NGALはACO-NPにおいてのみ増加していた。NGALは喘息よりもACO症例の喀痰で増加することが知られており，ACO合併CRSはACOに類似した好中球性炎症の病態と考えられた。

O-113　マウス鼻腔におけるイオノサイトの同定

○本田　圭司，大岡　知樹，伊藤　　卓，堤　　剛

東京医科歯科大学耳鼻咽喉科

イオノサイト（ionocyte／塩類細胞）は，イオンの吸収や排出を活発に行うことに特化した細胞であり，体液や浸透圧の恒常性維持に重要な役割を担う。水生生物においてイオノサイトは鰓に豊富に存在し，海水や淡水環境に適応するために必須の細胞である。形態的には細胞質に豊富なミトコンドリアを有していることから，mitochondria-rich cell（MRC）とも呼ばれる。哺乳類では，腎集合管の間在細胞や，精巣上体の明細胞，内リンパ嚢のMRCがイオノサイトに相当し，それぞれ尿の再吸収や精子成熟環境の酸性化，内リンパの吸収に関わる。イオノサイトの細胞膜には，Na^+，Cl^+，K^+，H^+，HCO_3^-などのイオン輸送蛋白が豊富に存在し，またこれらの発現を転写因子FOXI1が制御している。2018年，シングルセルRNAシーケンシング（scRNA-seq）により，ヒトやマウスの肺や気管支にもイオノサイトが同定された。このイオノサイトは下気道上皮細胞の数％に存在し，FOXI1遺伝子とCl^-チャネルであるCFTR遺伝子を強く発現しており，嚢胞性線維症などの気道疾患の病態に深く関連する細胞群と考えられた。

今回われわれは，マウス鼻腔組織のscRNA-seqを行い，鼻腔におけるイオノサイトの解析を試みた。3か月齢マウスから単離した鼻腔組織細胞をクラスタリングした結果，*Foxi1*と*Cftr*が特異的に発現したイオノサイトが全上皮細胞の3％に認められた。このイオノサイトでは，*Cftr*の他，上皮性Na^+チャネル（ENaC）のサブユニット遺伝子*Scnn1a/Scnn1b/Scnn1g*，CLC-Ka Cl^-チャネル遺伝子*Clcnka/Bsnd*，$Na^+/K^+/Cl^-$共輸送体（NKCC1）遺伝子*Slc12a2*も特異的に発現していた。疑似時系列解析からは，イオノサイトは，杯細胞や繊毛細胞，クラブ細胞と同様，基底細胞から分化することが示唆された。

イオノサイトは鼻腔においてもその生理機能に深く関与すると予想され，鼻疾患の病態解明や治療方法の開発への新たなターゲットとなることが期待できる。

O-114　演題取り下げ

O-115　高速ビデオ撮影による鼻粘膜線毛運動の解析

○徐　軼菲，竹内　万彦

三重大学　大学院医学系研究科　耳鼻咽喉・頭頸部外科

はじめに　鼻粘膜を含む気道上皮細胞の線毛は，有効打と回復打を繰り返し波打つような動きをしている。高速ビデオ解析（high-speed video analysis, HSVA）は線毛運動をハイスピードカメラで撮影し，スローモーションで再生することでその動きを詳細に解析する検査である。線毛機能不全症候群（PCD）の診断には，線毛の電子顕微鏡検査と遺伝学的検査が重要であるが，HSVAもPCDの診断方法として有用と考えられている。今回，PCDが疑われる症例について鼻粘膜線毛運動の高速ビデオ解析を行った。方法と対象　PCDが疑われる6症例（4か月から45歳）を対象とした。鼻粘膜線毛細胞は擦過細胞診用のブラシにより鼻腔より採取し，採取した上皮細胞は培養液に浮遊させた。線毛運動を倒立型顕微鏡（IX73，オリンパス）で観察し，ハイスピードカメラ（HAS-U2，ディテクト）を用いて 500 fps で撮影，120 fps で再生した。結果　6例の線毛打頻度は2.25Hz～8.5Hz（mean±SD：5.19±2.5）であった。2例は正常の線毛運動パターンを示し，うち1例は電子顕微鏡検査にても正常構造を示した。3例においては，振幅が減少し硬直した動きを示した。このうち1例は電顕にて中心微小管が欠損し，軸糸構造の乱れがみられた。硬直した動きを示したあとの2例（同胞）では，線毛打頻度は7Hzと8.5Hzであった。残る1例は同調性のない線毛運動パターンを示す部分と正常パターンを示す部分がみられた。考察　PCD に関連する原因遺伝子には対応する電子顕微鏡所見があるが，線毛運動 のパターンも原因遺伝子に関連するといわれている。線毛運動解析は，採取した線毛の動きをすぐに確認することができ，その後の遺伝子検査や電顕像解析への参考になりうる。しかし課題として，測定方法や評価方法が標準化されていない問題点がある。また，一部の専門施設でのみ行われており，施設間での比較が困難である。今後施設間の協力によって，HSVAの標準化が望まれる。

O-116　副鼻腔炎術後患者におけるキシリトール含有生理食塩水による鼻腔洗浄の試み

○大橋健太郎[1,2], 大木　幹文[1], 中村　吉成[1,2], 山本　賢吾[1,2], 山下　拓[2]

[1]北里大学メディカルセンター　耳鼻咽喉科, [2]北里大学医学部　耳鼻咽喉科・頭頸部外科学

副鼻腔炎患者における術後管理として，鼻腔洗浄法は日常診療や術後再発予防に有益と言われる。一方キシリトールは古くから抗菌作用があると言われ，主に口腔ケアに用いられている。また，気管支喘息などで好酸球炎症に関与すると言われる一酸化窒素（NO）は，細胞内感染防御という生体に好影響を与える働きもあることがわかっている。キシリトールの効果の一つとして，鼻副鼻腔粘膜のNO産生をうながし，生体防御機能を増加させるという報告が認められる。本邦でも鼻腔洗浄用のキシリトール含有食塩パウダーが市販されるようになった。今回，同パウダーを用いた鼻腔洗浄を副鼻腔炎術後患者に試み，その有益性について検討した。対象としたのは慢性副鼻腔炎にて副鼻腔手術を施行した成人患者である。治療前に鼻症状およびQOLをアンケート調査し，鼻腔細菌検査を施行。参考として口呼気および鼻呼気NO濃度も測定することとした。封筒法により，生理食塩液単独群と1.7%キシリトール含有生理食塩液群に分け，ニールメッド製電動型鼻腔洗浄器により1日2回鼻洗浄を施行した。治療後1ヶ月後に同様にアンケート調査および細菌検査を行い，治療前後で効果を比較した。キシリトール含有生理食塩液による鼻腔洗浄による副反応などは認められなかった。キシリトール含有群の鼻症状の改善度は生理食塩液単独群に較べて高い傾向を認めたが症例により差があった。鼻腔細菌検査ではキシリトール含有群で術後菌体を認めない症例が多かった。口および鼻呼気NO濃度の術後評価は鼻腔形態の変化を考慮する必要があると思われた。キシリトールによる鼻副鼻腔への効果はさらなる検討が必要と考えられた。

O-117　ネブライザーの振動数が上顎洞の流れに及ぼす影響についてのCFD解析による検討

○柳　凪咲[1], 三輪　正人[2,3], 藤村宗一郎[1,4], 福留　功二[1], 山本　誠[1]

[1]東京理科大学　工学部　機械工学科, [2]はりまざかクリニック, [3]順天堂大学　アトピー疾患研究センター, [4]東京慈恵会医科大学　総合医科学研究センター　先端医療情報技術研究部

【目的】

副鼻腔炎や嗅覚障害の病態形成に呼吸気流が関与していることは従来より示唆されているが詳細は未だ不明である。副鼻腔炎の治療として，一定の振動数を与えて薬剤を投与する振動ネブライザーが使用されているが，最適な振動数は未だ明らかになっていない。ネブライザーの振動数の違いによる上顎洞への流れの影響を解明することで，より効果的なネブライザー治療を実現できる可能性がある。本研究では，振動ネブライザーによる上顎洞への薬剤投与を想定し，数値流体力学（CFD：Computational Fluid Dynamics）を用いた解析を行う。流入空気の振動数の違いが上顎洞への流れに及ぼす影響を解明することを目的とする。

【方法】

本研究では，副鼻腔炎に罹患していないと診断された1症例を解析対象とした。薬剤を左外鼻孔と右外鼻孔から投与した場合の2通りに対し，それぞれ流入空気の振動数を0，25，50，75，100 Hzに変えた5通りで，合計10通りの解析を行った。健康な成人の1回の換気量が2秒間で500 mLであることから，流入条件は平均流入流量250 mL/sとした。各解析において，8秒間の解析のうち5〜7秒の2秒間における左右の上顎洞へ流入する空気の体積流量の時間平均を評価した。

【結果】

左右の上顎洞へ流入する空気の体積流量は振動数によって異なり，最大値をとったのはいずれも25 Hzの場合であった（左外鼻孔流入の場合，左上顎洞へ26.1 mL/s，右上顎洞へ11.1 mL/s，右外鼻孔流入の場合，左上顎洞へ35.6 mL/s，右上顎洞へ38.0 mL/sの最大値を示した）。

【結論】

振動ネブライザーによる上顎洞への薬剤投与を想定しCFD解析を行った結果，本研究で解析した症例では，振動数が25 Hzの場合により多くの薬剤が上顎洞に到達することが示唆された。今後，患者ごとの鼻副鼻腔形状において振動数と上顎洞へ流入する空気の体積流量の関係を調査することで，副鼻腔炎治療に最適な振動数を提案できる可能性がある。

O-118　ポストPCV時代における鼻咽腔常在菌の新たな形態：無莢膜型肺炎球菌の病原性と重症化因子の解明

○河野　正充[1]，酒谷　英樹[1]，村上　大地[1,2]，保富　宗城[1]

[1]和歌山県立医科大学　医学部　耳鼻咽喉科・頭頸部外科，[2]紀南病院　耳鼻咽喉科・頭頸部外科

【はじめに】肺炎球菌は上気道感染症の主要な原因菌であり，耳鼻咽喉科・頭頸部外科医が頻繁に接する微生物である。莢膜多糖体ワクチン（PCV）の普及後，主要な血清型株の変化（血清型置換）が進行するとともに，莢膜自体を持たない無莢膜型株による上気道感染症が増加している。動物を用いた無莢膜型株の感染モデルはこれまで確立されておらず，その病原性や病原因子が不明である。
【方法】肺炎球菌莢膜型株，無莢膜型株の臨床分離株を野生型マウスに経気管投与し，その病原性を調査した。次に無莢膜型株が特異的に発現する表面蛋白抗原であるPspKの欠損株を作成し，無莢膜型株の病原性に及ぼす影響についても評価した。
【結果】莢膜型株，無莢膜型株ともに経気管投与により細菌性肺炎が惹起され，致死性感染症を発症した。一方，PspK欠損無莢膜型株では肺炎を発症したマウスは認めなかった。無莢膜型株の臨床分離株の感染モデルでは，PspK欠損無莢膜型株と比較して，強い宿主の免疫応答が惹起された。
【考察】主要な病原因子である莢膜を有さない無莢膜型株も下気道に侵入することで病原性を発揮し，重症感染症へ進展することが確認された。PspKは無莢膜型株の病原性を規定する重要な因子の一つであることが示され，無莢膜型肺炎球菌を標的とした次世代ワクチンの開発が期待される。

O-119　タバコ煙曝露が仔マウスにおける肺炎球菌伝播と宿主への獲得性に与える影響

○村上　大地[1,2]，河野　正充[1]，酒谷　英樹[1]，保富　宗城[1]

[1]和歌山県立医科大学　耳鼻咽喉科・頭頸部外科，[2]紀南病院　耳鼻咽喉科・頭頸部外科

【はじめに】肺炎球菌は生後早期に感染宿主からの伝播により鼻腔保菌状態を形成し，そこから種々の感染症を引き起こす。肺炎球菌感染症対策のため，保菌，伝播の機序解明や対策が急務である。インフルエンザウイルス重感染や肺炎球菌の持つ病原因子が引き起こす鼻腔局所炎症が肺炎球菌保菌，伝播を促進することが報告されている。受動喫煙は肺炎球菌感染症の危険因子であることが報告されているが，伝播への影響は未解明である。
【方法】仔マウスにCigarette smoke extract（CSE）を点鼻しタバコ煙曝露モデルを作製した。点鼻処置後に肺炎球菌を経鼻感染し，翌日以降の鼻汁中排菌量，鼻腔保菌量を測定した。また，半数の仔マウスにのみ肺炎球菌を感染し非感染マウスとともに集団哺育する伝播モデルを作製し，伝播率を解析した。鼻腔局所炎症，粘膜変化を鼻腔病理組織，フローサイトメトリー，イムノブロットで解析した。伝播時の曝露菌量を想定した低菌量感染モデルを作製し，CSEが宿主への肺炎球菌の獲得性に与える影響を検討した。【結果】CSE処置により鼻汁中排菌量，鼻腔保菌量が有意に増加し，伝播率が有意に上昇した。CSE処置により炎症細胞遊走，組織障害や粘液過分泌などの鼻腔局所炎症，粘膜応答の変化を認めた。低菌量感染でもCSE処置により有意に保菌が成立するようになった。【考察】タバコ煙曝露は感染宿主からの排菌，新規宿主への定着のしやすさの両方を上昇させる伝播促進因子であった。鼻腔局所炎症により粘膜応答が変化し，排菌が増加するとともに，本来排除される低菌量の曝露であっても宿主鼻腔への獲得性が高まることが機序として重要であると考えられた。鼻腔局所炎症の制御が肺炎球菌保菌，伝播を抑制し，肺炎球菌感染症対策になりうる可能性が示唆された。

O-120　電動式骨手術器械「ZAOSONiC」による安全な鼻科手術を目指して

○鈴木　祐輔，千葉　真人，川合　　唯，欠畑　誠治

山形大学　医学部　耳鼻咽喉・頭頸部外科学講座

内視鏡下鼻腔手術，内視鏡下鼻中隔手術などの鼻腔形態手術は，内視鏡下副鼻腔手術に比べ重篤な合併症のリスクは少ないが，操作する骨組織が厚く硬いため操作に無理な力を欠けてしまう場面が多々ある。また，器具がうまく届かず，除去すべき骨を十分に処理できず術後経過に支障をきたす症例も少なからず経験する。内視鏡下副鼻腔手術において，鼻堤や前頭骨などの厚い骨を処理する際はダイアモンドバーを用いて骨削開を行うことが一般的であるが，周囲の粘膜や重要構造物を損傷してしまうリスクは術者にとってストレスとなる。今回我々は電動式骨手術器械「ZAOSONiC」を用いて内視鏡下鼻腔手術，内視鏡下鼻中隔手術，鼻腔涙嚢吻合術を行い，骨切除や骨削開をより安全かつ容易に行うことが可能であったため報告する。 「ZAOSONiC」は先端部のチップを機械的に振動させ，手術操作における骨切除，骨削開などを行う超音波骨手術器である。本報告では鋭匙状の先端チップを使用した。鋭匙鉗子で行う粘膜切開や粘膜剥離などの通常の操作のみならず，超音波振動する鋭匙状の先端チップを骨に当てることにより力を加えることなく骨削開を容易に行うことが可能であった。鋭匙状の先端は，特に骨が厚い下鼻甲介骨前端（鼻提部付着部位）や湾曲した鋤骨-鼻中隔軟骨接合部など，截除鉗子や彫骨器がうまく当たらない箇所へも容易にアプローチできるため，無理な力を加えず有効に骨削開を行うことができた。骨が厚く鉗子や彫骨器のみでは処理し難い鼻涙管から涙嚢部にかけての露出もZAOSONiCのみで完遂可能であった。鋭匙状チップの裏面はなめらかであり，周囲の粘膜を損傷することなく手術操作を行うことができた。実際の手術動画を供覧しながらその有効性について報告する。

O-121　新しいメスを用いたMDS粘膜下減量手術

○岡本　拓也，黄川田　徹，荒木　康智，原　亜希子，池田　篤生

鼻のクリニック東京

慢性鼻炎にみられる鼻閉には，炎症に起因する粘膜の易腫脹性，そして鼻腔構造（鼻中隔弯曲による一側性狭小化，ないしnarrow noseによる両側性狭小化）といった，二つの要素が関与している。前者は，粘膜下の海綿様組織（勃起組織）の鬱血であることから，これを抑制するためには，海綿様組織の減量ないし瘢痕化が有効な手段となる。これまで，海綿様組織の減量ないし瘢痕化を目的として，高周波やレーザーを用いた焼灼術，粘膜切除術，粘膜下下鼻甲介骨切除術，また最近ではマイクロデブリッダーシステム（MicroDebrider System，以下MDS）を用いた粘膜下組織減量術などが行われてきた。われわれは，粘膜の易腫脹性を抑制する理想的な手術は，1．粘膜上皮の瘢痕化をきたすことのない，2．周術期においては痂皮形成をきたすことのない，すなわち粘膜上皮と骨膜を保存したまま海綿様組織だけを減量する手術であり，このためには，粘膜内での内視鏡下手術が必要であると考えている。このようなことから，MDSによる切除を開始する前に，MDS先端を自由に動かせる広いスペースを粘膜下に作製することを目的として，新しい形状のメスを考案し，内視鏡とMDSの両者を粘膜下に挿入した状態での手術を試みている。現段階では，粘膜下のスペース作製がすべての例で容易に行えるわけではなく，下鼻甲介の形状や過去のレーザー手術による瘢痕化などにより，下鼻甲介の中央部でメス先端が粘膜を突き破るケースがある。まだ完成したレベルには達した手術とは言えないが，今後さらに工夫を加えることで易腫脹性を抑制する理想的な手術に近づく第一歩と考え，ここに報告する。

O-122　経鼻内視鏡に由来するMDRPUを予防し，飛沫拡散を抑制する新規医療機器SUKNAの使用経験

○坂本　達則[1]，菊地　正弘[2]

[1]島根大学　耳鼻咽喉科・頭頸部外科，[2]京都大学　耳鼻咽喉科・頭頸部外科

医療関連機器圧迫創傷（MDRPU）とは，医療関連機器による圧迫で生じる皮膚ないし皮下の組織損傷である。医療の様々な場面で発生し，大学病院においては医療用弾性ストッキングが発生原因として最も多いとされている。経鼻内視鏡によるMDRPUは多くの術者に注目されているとはいえないが，実際には鼻孔皮膚の発赤やびらんは頻繁に発生しており，手術部の看護師は問題視している。また，新型コロナウイルスのアウトブレイク直後には，経鼻内視鏡手術に由来する飛沫を介した感染拡大が問題視されていた。その後，これは大きな問題ではないと考えられるようになったが，手術に伴って発生する煙やミストが術者の健康を害する可能性については以前から指摘されていた。これらの問題を解決するための新たなデバイスとして，我々は山本精密株式会社との共同研究でSUKNAを開発した。医療用シリコーンゴムを素材とする円筒部分を鼻孔に挿入することで，鼻腔入口部の皮膚を保護する。また，内部に異なる位相を持つ2層のフランジを持ち，内視鏡下操作を邪魔することなく患者由来飛沫の拡散を抑制する。SUKNAを経鼻内視鏡手術において使用した場合，鼻孔の皮膚は確実に保護された。操作性という点では，術者の慣れにもよるが，副鼻腔炎の手術では前頭洞や蝶形骨洞の操作を含めて問題なく行うことが出来た。また，下鼻甲介手術においても手術が困難になるようなことはなかった。脳神経外科と共同で行う経鼻下垂体手術でも，脳神経外科医から挿入や操作に支障がないという印象であった。

O-123　鼻科手術における内視鏡用シングルユース防護具AeroProtectのエアロゾル拡散低減効果の検証

○松脇　由典[1]，阿久津　誠[2]，有吉　大記[3]，中川　佐苗[3]，森島　哲矢[3]，河野健太郎[3]，岩本　理沙[3]，中山　次久[2]，春名　眞一[2]

[1]恵芳会　松脇クリニック品川，[2]獨協医科大学　耳鼻咽喉科学教室，[3]オリンパスメディカルシステムズ株式会社

【背景】新型コロナウイルスの感染拡大が続く中，我々は，患者及び内視鏡自体をシールドして汚染物を拡散させない防護具が必要と考えた。そこで，鼻科手術時に用いる内視鏡用シングルユース防護具AeroProtectを，消化器内視鏡専門医，オリンパスメディカルシステムズ株式会社と共同で開発した。机上モデルでの検証結果として，AeroProtect装着時においてエアロゾル拡散を98.2%低減することを確認した（*Y Matsuwaki, PLoS One 2022*）。現在，松脇クリニック品川と，獨協医科大学病院，オリンパスメディカルシステムズ株式会社と共同で臨床試験を実施しており，AeroProtectの効果や安全面を検証している。本邦では，AeroProtectのエアロゾルの拡散低減効果，及び，安全性について臨床試験の結果を報告する。

【方法】手術において，患者の口元にパーティクルカウンターを設置し，AeroProtectの非装着時（50例）と装着時（50例）のエアロゾル粒子数を測定した。手術直後，及び，手術翌日に，医療従事者が患者の肌の異常（発赤，紫斑，水泡）の有無を目視で確認した。予定手術時間，実際の手術時間，及びそれらの差分を記録した。

【結果】手術時に発生するエアロゾル粒子数は，鼻中隔矯正術，内視鏡下鼻副鼻腔手術IV型において，いずれもAeroProtectの装着により有意差をもって減少した。AeroProtectの装着による肌の異常は0件であった。AeroProtectの装着により，予定手術時間（平均99.8 ± 9.5[分]）と実際の手術時間（平均113.7 ± 17.8[分]）との差分は有意に大きくなった。装着群では，平均 9.3分間予定よりも手術に時間がかかった。

【考察】AeroProtectにより，エアロゾルを介した新型コロナウイルス等への感染リスク低減が期待できる。

O-124　新規鼻内パッキング資材「プラスモイストHS-W」の有用性に関する臨床研究

○若杉　亮[1,2]，佐々木崇暢[1]，新堀　香織[2]，高橋　奈央[3]，堀井　新[1]

[1]新潟大学大学院医歯学総合研究科　耳鼻咽喉科・頭頸部外科学分野，[2]立川メディカルセンター　立川綜合病院　耳鼻咽喉科，[3]長岡赤十字病院　耳鼻咽喉科

アルギン酸カルシウム不織布は2000年代より術後鼻内パッキング資材としての臨床使用が始まった。同不織布は自重の10-20倍の吸水性を有し，浸出液を吸収してゲル化し，創部の湿潤環境を保ち創傷治癒を促すとともに，Ca2+の放出による強力な止血効果を発揮する。当初はカルトスタット，アルゴダーム，ソーブサンの3商品が発売されていたが，いずれも鼻内パッキング資材として開発されたものではなかった。このうち，カルトスタット，アルゴダームはゲル化が不十分で，抜去も困難であったため，その後ソーブサンが用いられることが多くなった。2020年6月にソーブサンが販売中止となったことから，我々は安定供給が期待できる国内企業とコンタクトをとり，アルギン酸カルシウム不織布を用いた新規鼻内パッキング資材「プラスモイストHS-W」を共同で開発した。2021年12月にPMDA Class1に承認され，2022年2月7日に上市された。In vitroではアルゴダーム，カルトスタットより優れたゲル化能を持ち，良好な創傷治癒とともに吸引操作のみで容易に抜去が期待できることが示唆された。今回，ESS後のパッキング資材としてプラスモイストHS-Wを用いた群とカルトスタットを用いた群を比較し，ESS術後パッキング資材としての機能，具体的には，止血効果，術後パッキング除去の際の患者苦痛度，耳鼻咽喉科医の評価（ゲル化を含めた抜去の難易度など），術後の鼻内局所状態の評価（感染，中鼻道狭窄，癒着，粘膜浮腫，不織布残存率など）を点数化し検討する。今回の使いやすいパッキング資材の開発だけでなく，最終的には術式や部位ごとの適切な術後パッキング方法，鼻洗浄の適切な回数，パッキング資材の適切な抜去時期などを標準化したいと考えている。

O-125　内視鏡下鼻内手術におけるSURGICEL Powderの有用性

○芳川　瑛久[1]，中村　真浩[1]，井出　拓磨[2]，松本　文彦[1]

[1]順天堂大学　医学部　耳鼻咽喉科学講座，[2]順天堂大学医学部附属浦安病院　耳鼻咽喉科

SURGICEL Powderは酸化再生セルロースパウダーを用いた吸収性局所止血材であり，出血部位にパウダーを噴霧することで止血を得られ，広範囲の毛細血管性出血や脆弱な組織からのウージングに効果を発揮する。現在外科手術において広く使用されているが，鼻科手術においての使用報告はない。今回我々は，当科での使用経験をもとに鼻科手術におけるSURGICEL Powderの有用性について報告する。当科で施行した内視鏡下鼻内手術終了時，止血困難であった15症例に対してSURGICEL Powderを使用した。パッキング剤には全例において親水性ポリウレタンフォーム（NasoPore）を使用した。年齢は中央値53歳（26歳～78歳），性別は男性7例，女性8例であった。術式は両側内視鏡下鼻副鼻腔手術8例，片側内視鏡下鼻副鼻腔手術6例，両側後鼻神経切断術1例であった。原疾患は好酸球性副鼻腔炎6例，慢性副鼻腔炎4例，後鼻孔ポリープ1例，外向性乳頭腫1例，悪性リンパ腫1例，篩骨洞癌1例，アレルギー性鼻炎1例であった。全使用症例においてSURGICEL Powder使用後に速やかな止血を得ることができ，術後出血も認めなかった。このことから，止血効果を持たないとされるNasoPoreに併せてSURGICEL Powderを用いることは，内視鏡下鼻内手術において有用であると考えられた。今回の使用経験を，数例の手術動画と文献的考察を含めて報告する。

O-126　舌下免疫療法の効果とTh2細胞における Musculinの発現の関連

○飯沼　智久，栗田　淳也，米田　理葉，新井　智之，山崎　一樹，米倉　修二，花澤　豊行

千葉大学大学院医学研究院　耳鼻咽喉科・頭頸部腫瘍学

【目的】我々はシングルセル解析を行うことで，舌下免疫療法後には抗原特異的Th2細胞の機能が低下し，Treg細胞へと分化誘導される可能性があることを見出した。今回，Th2細胞の機能低下に関わると思われる転写因子の同定と臨床効果について検討した。【方法】スギ舌下免疫療法の効果の有無をTNSSの改善度で判断し，2群に分けた。舌下免疫療法の施行前と1年後のPBMCをスギ抗原で培養し，CD4T細胞に対してシングルセル解析を行った。Th2細胞に関して機能的に分類し，その差異となる転写因子を同定した。realtime PCRによって，その転写因子の舌下免疫療法施行後の変化を確認した。【結果】機能が低下したTh2細胞と機能的なTh2細胞の遺伝子発現を比較すると，機能が低下したTh2細胞にはMusculinという転写因子が発現していることが判明した。Musculinは舌下免疫療法の効果を認めた患者のみで1年後に有意に上昇していることがわかった。【結論】舌下免疫療法を行うことで，機能的な抗原特異的Th2細胞のMusculin発現が上昇し，Th2細胞自体の機能が低下するために臨床効果が表れる可能性がある。

O-127　スギSLIT5年治療後の持続効果に関する検証

○濱田　聡子[1,2]，小林　良樹[2,3]，下野真紗美[1]，神田　晃[2,3]，朝子　幹也[2,4]，岩井　大[3]

[1]関西医科大学香里病院　耳鼻咽喉科，[2]関西医科大学附属病院　アレルギーセンター，[3]関西医科大学附属病院耳鼻咽喉科頭頸部外科，[4]関西医科大学総合医療センター耳鼻咽喉科頭頸部外科

スギ花粉症舌下免疫療法（SLIT）は，2014年に本邦で保険適用の治療となって以降，年々普及が進み，多施設より有効性などが報告されるようになってきている。当科よりも過去に当学会等でスギSLIT4, 5シーズン目群は初期療法群およびSLIT1シーズン目群と比較し有意に花粉飛散期の症状が抑制されていたことや，SLIT長期治療により上気道症状のみならず好酸球性気道炎症を抑制する可能性が示唆されたことなどを報告してきた。一方，スギSLIT終了後の継続効果に関する報告は現段階では少なく，今回当科でスギSLIT5年継続治療した患者の，治療終了後の効果持続に関する検討を行った。対象は，SLIT5年治療後3年経過した患者12名，2年経過した患者14名，1年経過した患者7名で，対照群として初期療法をおこなった患者30名，SLIT1，3，5シーズン目群（14，21，9名）と比較検討した。方法は，2022年度のスギ花粉飛散期に，患者の自覚症状を，日本標準鼻アレルギー QOL調査票（JRQLQ No1）を用いて鼻眼症状およびQOLを調査し，また，鼻アレルギーガイドラインに従って使用薬剤を点数化した総合鼻症状薬物スコア（TNSMS）を測定した。さらに，客観的評価として，採血（末梢血好酸球，血清総IgE，スギ抗原特異的IgEなど）や気道の好酸球性炎症を呼気一酸化窒素（FENO）などの経時的変化の検討を行った。結果は，自覚症状に関しては，SLIT5年治療終了後1～3年目患者のTNSMSはSLIT5年継続患者とほぼ同等に鼻眼症状を抑制できており，QOLについても高い状態が維持できていた。また，FENOに関しては，スギSLIT5年終了後も花粉飛散期におけるFENO値の上昇抑制は継続しており，SLITの効果が長期に持続している可能性も示唆された。

O-128　治療目標からみた小児スギ舌下免疫療法の有効性の検討

○川島佳代子，河辺　隆誠，奥野　未佳，花田　有紀子

大阪府立病院機構　大阪はびきの医療センター

はじめにアレルギー性鼻炎に対する治療法として，舌下免疫療法が小児に適用を取得してから4年が経過した。鼻アレルギー診療ガイドライン2020年度版では，アレルギー性鼻炎の治療目標として，“症状はない，あるいはあってもごく軽度で，日常生活に支障のない，薬もあまり必要でない状態”があげられている。今回，2018年にスギ舌下免疫療法を開始した小児について，治療目標の達成に着目し，有効性を検討した。対象と方法2018年にスギ舌下免疫療法を開始した5歳から15歳の小児について，施行後3シーズン目（2021年）と4シーズン目（2022年）に聴取した問診票より，症状，日常生活への支障度，QOL（フェーススケール），薬物使用の有無を治療目標の評価項目として後ろ向きに検討した。結果2018年にスギ舌下を開始した小児は37例で，2021年まで継続した症例は28例，2022年まで継続した症例は22例であった。症状については，軽症以下の症例は2021年では，53.6%，2022年では68.2%であった。日常生活への支障度は，“差し支えない”，あるいは“ない”と回答した症例が2021年では82.1%，2022年では100%で，フェーススケールで0または1であった症例は，2021年が71.4%，2022年が81.8%であった。また薬物をスギ花粉飛散シーズン中，継続的に使用しなかった症例は，2021年は53.6%，2022年は72.7%であった。考察花粉飛散数や脱落症例の影響を考える必要があるが，継続症例については，4つの指標のすべてを達成できた症例が2021年で　9例（32.1%），2022年で12例（54.5%）であった。治療目標の達成という観点からも小児に対するスギ舌下免疫療法は有効な治療法であると考えた。

O-129　スギ花粉舌下免疫療法と初期療法が少量飛散年と大量飛散年にスギ花粉症患者の症状とQOLに与える影響

○藤井　達也[1,2]，北村　嘉章[2]，神村盛一郎[2]，武田　憲昭[2]

[1]JA高知病院　耳鼻咽喉科，[2]徳島大学　医学部　耳鼻咽喉科

【背景】高知県では2020年がスギ花粉少量飛散年（1358個/cm^2）であり，2021年が大量飛散年（4283個/cm^2）であった。スギ花粉舌下錠を用いた舌下免疫療法（SLIT）と初期療法の症状とQOLに対する効果を2020年と2021年で比較検討した。【方法】2020年と2021年のスギ花粉飛散期に当科を受診したスギ花粉症患者の症状とQOLを日本アレルギー性鼻炎標準QOL調査票を用いて評価した。スギ花粉舌下錠を用いてSLITを行った患者をSLIT群とし，初期療法を行った患者を初期療法群，未治療の状態で受診した患者を未治療群とした。【結果】少量飛散年では，SLIT群は未治療群と比較して水様性鼻漏，くしゃみ，鼻閉，眼のかゆみの全ての症状を，また初期療法群は水様性鼻漏と鼻閉を有意に改善した。一方，大量飛散年では，SLIT群は未治療群と比較して水様性鼻漏，くしゃみ，鼻閉，眼のかゆみの全ての症状を，また初期療法群は水様性鼻漏，くしゃみ，鼻閉を有意に改善した。さらに，SLIT群は初期療法群と比較して水様性鼻漏と眼のかゆみを有意に改善した。次に少量飛散年ではSLIT群は未治療群と比較して日常生活，戸外活動，社会生活，睡眠障害，身体生活，精神生活の全てのQOLスコア，また初期療法群は日常生活，戸外活動，社会生活，身体生活，精神生活のQOLスコアを有意に改善した。一方，大量飛散年では，SLIT群は未治療群と比較して全てのQOLスコアを有意に改善したが，初期療法群は全てのQOLスコアで有意な改善効果を認めなかった。【結論】スギ花粉舌下錠を用いたSLITはスギ花粉の少量飛散と大量飛散年のどちらも飛散量に関係なく鼻・眼症状とQOLを改善できることが示唆された。一方，初期療法は大量飛散年には水様性鼻漏や眼症状に対する効果がSLITより弱く，QOLの改善効果が期待できないことが示唆された。

O-130　当院における舌下免疫療法の治療継続期間と副反応の検討

○増野　　聡

牧の原なのはな耳鼻咽喉科

【緒言】アレルゲン特異的免疫療法はアレルギー性鼻炎の症状緩解を期待できる唯一の治療である。本邦ではスギ花粉症およびダニアレルギーに対する舌下免疫療法が行われている。舌下免疫療法は3年以上の治療継続が推奨されているが，途中で脱落する症例も多い。また，治療開始早期に副反応を認めることが多い。【目的】当院では舌下免疫療法を積極的に推奨しており，継続期間は3年を目標としている。開院5年を迎えて，舌下免疫療法の開始から3年を経過した症例の治療継続期間と副反応の検討を，脱落に影響を及ぼす要因の検出を目的として行う。【方法】2017年5月～2018年6月にスギ花粉症とダニアレルギーに対して舌下免疫療法を開始した症例の治療継続期間とそれに影響を与える因子について検討を行った。【結果】舌下免疫療法を開始した12歳以上の185症例のうち，初回以降受診のなかった11症例を除く174症例（スギ単独群72例，ダニ単独群55例，併用群47例）について検討を行った。3年間の治療継続率は40.8%（スギ単独群40.3%，ダニ単独群34.5%，併用群48.9%）であった。副反応の発生率はスギ治療薬が12.6%，ダニ治療薬が40.2%であり，ダニ治療薬で有意に高かった（$p<0.001$）。3年間の治療継続率は副反応のある群では29.1%であり，副反応のない群（46.2%）に比べて有意に低かった（$p=0.033$）。また，副反応が強くて舌下免疫療法を常用量では継続できない減量投与を要した群の3年間の治療継続率は18.5%であり，常用量投与群（44.9%）に比べて有意に低かった（$p=0.0104$）。【まとめ】舌下免疫療法の長期的な治療効果の獲得のためには3年間の治療が推奨されている。より広く患者に対するアレルギー疾患の教育を行って舌下免疫療法の導入を進めるとともに，脱落と深い関連を持つと考えられる副反応を生じた患者への対策が必要であると考えられる。

O-131　シダキュア錠1-3年目治療例の2022年治療成績と，Dual SLITが花粉期成績に及ぼす影響

○湯田　厚司[1,2]，村尾　拓哉[2]，清水　猛史[2]

[1]ゆたクリニック，[2]滋賀医科大学耳鼻咽喉科

スギ花粉舌下免疫（SLIT）治療錠（シダキュア；CC）が販売されて2022年春に4シーズン目を迎えた。また，スギとダニの合併も多いため，スギとダニのSLITを併用するDual SLITを行っている例も多い。【目的】CC例でスギ花粉飛散期の臨床成績を明確にし，治療年数の違いを検討する。また，Dual SLITとCC単独SLITの違いを検討する。【方法】CCの2週間処方制限解除後の2019年以降の治療開始例で検討した。当院での治療1年目（n=130），2年目（n=102），3年目（n=126）の3群を対象とした。CC単独とDualの例数割合はそれぞれ86:44，45:57，78:48であった。2022年スギ花粉飛散ピーク時の鼻眼症状（くしゃみ，鼻汁，鼻閉，眼痒み）と全般症状をvisual analog scaleで評価した。【結果】同年スギ花粉総飛散は2485個（/cm^2）の中等度飛散であった。全例では治療年数とともに効果が高くなり，1年目と2年目では眼症状で有意に，1年目と3年目では全項目で有意に効果が高くなった。2年目と3年目ではくしゃみと鼻閉に有意差があった。CC単独とDualの比較では，眼症状の1年目でCC単独が有意に悪く，鼻閉の3年目でDualが有意に悪かったが，その他で差がなかった。【結論】スギSLITのスギ花粉期の効果は，CC単独とDualともに効果の経年的増強があり，CC単独とDualはほぼ同等の効果を期待できる。鼻閉に関してはダニの影響でDualがやや劣る可能性がある。

O-132　スギ花粉症における鼻汁メタボローム解析と臨床予測モデル構築に向けた検討

○石井　裕貴，代永　孝明，笹沼里圭子，丹澤雄一郎，松岡　伴和，櫻井　大樹

山梨大学　耳鼻咽喉科・頭頸部外科

スギ花粉症は今もなお増加傾向にある疾患であり，近年では低年齢化の傾向も見られており，治療対象となる患者は多い。今回我々はスギ花粉症における鼻汁に注目し，鼻汁中一次代謝産物を網羅的に解析し，アレルギー炎症に特徴的な鼻汁代謝プロファイルの同定を行なった。さらにスギ花粉症の発症や重症度など臨床情報と関連する代謝産物を用いて臨床予測モデル構築に向けた統計学的な検討も行なった。

スギ花粉飛散時期に当科外来を受診した70名の患者より鼻汁を採取し，液体クロマトグラフィトリプル四十極方質量分析装置を用いて99種類の一次代謝産物のメタボロミクスを行い，鼻汁に特徴的な代謝プロファイルを調べた。

鼻汁採取時に花粉症症状を認めた36名と無症状であった34名の鼻汁代謝プロファイルを比較したところ，有意に変化していた代謝産物を9種類同定できた。さらに重症度と相関する鼻汁代謝産物は4種類確認できた。スギ花粉特異的IgE値およびスギ花粉飛散時期のアレルギー性鼻炎自覚症状の有無により感作陽性未発症者（n=14）と感作陽性発症者（n=31）に群分けし，それぞれの鼻汁代謝プロファイルを比較したところ，有意な変化を示した8種類の代謝産物を確認できスギ花粉症の発症に関与している可能性が示唆され，鼻汁メタボローム解析に基づいたスギ花粉症重症度予測や発症予測するモデル構築への応用が期待できる結果であった。

O-133　アレルギー性鼻炎における2型自然リンパ球を介したロイコトリエン，プロスタグランジンの新たな作用

○戸嶋　一郎，村尾　拓哉，川北　憲人，中村　圭吾，新井　宏幸，松本　晃治，清水　志乃，神前　英明，清水　猛史

滋賀医科大学　耳鼻咽喉科・頭頸部外科

【目的】アレルギー性鼻炎の病態においては，鼻粘膜で2型自然リンパ球（ILC2）から2型サイトカインが産生される。その過程には，ロイコトリエン（LT）やプロスタグランジン（PG），上皮由来のサイトカイン（IL-33，IL-25，TSLP）などの関与が推測されるが，十分に解明されていない。そこで，アレルギー性鼻炎の病態における，ILC2を介した2型炎症の機序について検討した。【方法】ダニアレルギー性鼻炎10例，正常コントロール10例を対象に，鼻粘膜にダニディスクを用いた抗原誘発を行い，10分から10時間後まで経時的に鼻腔洗浄液を回収し，各種メディエーターを測定した。さらに，ヒト末梢血から分離したILC2に，各種メディエーターを加えて刺激し，産生される2型サイトカイン量をELISA法で測定した。【結果】ダニアレルギー性鼻炎群では，水様性鼻漏，鼻の痒み，鼻閉，くしゃみなどの症状スコアが，抗原誘発60分後まで増加した。鼻腔洗浄液中のメディエーター解析では，LTC4，D4，E4は早期相と遅発相で増加し，PGD2は10分後に増加，PGE2は抗原誘発後には低下した。IL-33，IL-25やTSLPの産生増加は見られなかった。IL-5とIL-13は，5時間から10時間後に増加した。正常コントロール群では，すべての項目で有意な変動は見られなかった。ヒト末梢血から分離したILC2からのIL-5産生は，LTC4，D4，E4やPGD2の刺激により亢進し，PGE2により抑制された。このようなPGE2の抑制作用はEP4受容体阻害薬で解除された。【結論】アレルギー性鼻炎の病態において，抗原誘発後に鼻粘膜で増加するLTC4，D4，E4やPGD2の刺激により，ILC2を介した好酸球性炎症は亢進するが，鼻粘膜でのPGE2低下がこの病態をさらに増悪させると考えられた。

O-134　マウスのアレルギー炎症における鼻ILC2sの役割

○加藤　幸宣，加藤　永一，吉田加奈子，木戸口正典，意元　義政，坂下　雅文，高林　哲司，藤枝　重治

福井大学　耳鼻咽喉科・頭頸部外科

2型自然リンパ球（Group 2 innate lymphoid cells, ILC2s）は2型炎症性疾患に関わりが深い細胞として知られている。ILC2sはIL-25やIL-33，TSLPといった上皮由来サイトカインに反応して多量のIL-5やIL-13といった2型炎症性サイトカインを放出する。そのため，ヒトやマウスにおいて獲得免疫がない状態でもILC2sの働きにより，アレルギー性炎症を引き起こし得ることが気管支喘息やアトピー性皮膚炎などで示されている。ヒトの慢性副鼻腔炎では，ポリープ中にILC2sの集積を認め，2型炎症性サイトカインの増加，ポリープの形成に関与していることが報告されている。アレルギー性鼻炎に関しては，ヒトにおいて，季節性アレルギー性鼻炎患者において飛散中にILC2sが増加するという報告や，アレルゲン特異的免疫療法を受けた季節性アレルギー性鼻炎の患者は，血中ILC2の季節的上昇を示さなかったという報告がみられる。これらの結果は，アレルギー性鼻炎の患者ではILC2が局所的および全身的に上昇し，ILC2が病態に関与していることを示している。マウスではILC2sは腸管，肺，皮膚など，様々な部位に存在し，寄生虫に対する感染防御や気管支喘息，アトピー性皮膚炎などに関して多数の報告がなされているが，マウスにおける鼻でのILC2sの報告は少ない。我々はマウスの鼻にILC2sと非常によく似た特徴を持つ細胞が存在することをフローサイトメトリーで同定した。この細胞はlineage markerを有さず，ST2やthy1.2といったILC2sに特徴的なmarkerを有する。さらにPMAとイオノマイシンで刺激し，intra-cytokine stainingにてIL-5とIL-13の産生を調べると，この細胞がIL-5やIL-13を産生する能力を持つことが明らかとなった。マウスの鼻におけるILC2sの役割をアレルギー炎症の観点から検討したので報告する。

O-135　小児アレルギー性鼻炎におけるダニ感作率の32年間の推移

○宇佐神　篤[1,2]，高橋　吾郎[3]

[1]東海花粉症研究所，[2]宇佐神耳鼻咽喉科クリニック，[3]やまほし耳鼻咽喉科クリニック

背景：アレルギー性鼻炎（AR）におけるダニ感作率の暦年推移を1984年から2015年の32年間にわたって自験例で調査し，女性では有意に増加の線形傾向を示すが，男性では増減いずれの傾向をも示さないことを報告した。この結果は年齢層別での解析に意味があることを示唆すると考えた。目的：女性では暦年推移に伴うダニ感作率上昇が有意で，男性では有意の変動が無かった背景因子をさぐるために，年齢層別での検討をする。方法：1. 1984～2015年間のAR診断例4169例につき，ヤケヒョウヒダニ（測定抗原記号D1）またはコナヒョウヒダニ（同D2）感作率の暦年推移を4年区切りでみた。2. IgE抗体測定は血清を用い，RAST SCORE 1以上または鼻汁好酸球検査疑陽性以上のAR症状を有する例を対象とした。3. 感作率の増加もしくは減少の傾向性をCochran-Armitage検定によって評価した。成績：女性では，成人で統計学的に有意な線形の増加傾向を示したが（$p<0.0001$），小児は有意の変動を示さなかった（$p=0.1127$）。男性では成人で線形の増加傾向（$p=0.0003$）を示し，小児では逆に線形の減少傾向（$p=0.0019$）を示した。結論：アレルギー性鼻炎におけるダニ感作率暦年推移において，女性で増加した要因として，成人女性での著明な増加を考えた。男性では成人で増加，小児で減少を示すという逆の変動であったため，互いに打ち消しあう暦年推移となり，男性全体としては変動が現れなかったと考える。鼻アレルギー診療ガイドラインの疫学にみる変動との対比を含めて分析したい。

O-136　小児鼻閉患児の鼻腔形態に関する検討

○原　亜希子，岡本　拓也，池田　篤生，荒木　康智，黄川田　徹

鼻のクリニック東京

小児のアレルギー性鼻炎は昨今，発症の低年齢化が進んでいる。重症例では，夜間の睡眠障害の一因となり，小児の健やかな成長の妨げが問題となる。治療としては，抗アレルギー剤，ロイコトリエン拮抗薬，ステロイド点鼻薬に加え，免疫療法も保険適応となり，様々な選択肢が増えつつある。しかし，時として特に鼻詰まりに関しては薬物治療に抵抗し，生活に支障を来す例も経験する。私自身，約10年小児の鼻詰まり治療に従事した中で，鼻腔入り口からの内視鏡所見や鼻鏡所見のみでは捉えられない，鼻腔自体が狭い症例や下鼻甲介骨が長く中央に張り出しているという様な骨構造に問題があると思われる症例が多く存在する事を経験した。そこで今回我々は，慢性的な鼻閉を主訴に来院した7歳（アデノイド増殖症は除外），194例の鼻副鼻腔CT画像を用いて，鼻腔後方（後方で最も狭い箇所）の鼻腔形態と鼻腔前方（鼻涙管レベル）での鼻腔幅について解析した。結果，鼻腔後方の鼻腔幅が，左右の眼窩内側壁幅の50％以下で総鼻道が狭小化している例が59例。また鼻腔後方で，鼻腔幅は狭くないものの下鼻甲介骨が長く鼻腔中央に張り出しており総鼻道が狭小化している例が50例であった。また鼻腔前方（鼻涙管レベル）での鼻腔幅が左右の眼窩内側壁幅の50％以下で総鼻道が狭小化している例が6例であった。以上より難治性の小児鼻閉患児の約56％には，アレルギー性鼻炎の粘膜病変に加え，鼻腔の形態により鼻が詰まり易い構造的な要因が存在する事が明らかになった。よって，難治性の鼻閉患児には鼻副鼻腔CT検査を用いて，鼻腔形態についても評価検討するべきであると考えられた。

O-137　重症花粉症におけるオマリズマブの有用性と問題点

○阪本　浩一，海野　裕子，竹宮　由美，河相　裕子，梶本　康幸，角南貴司子

大阪公立大学　耳鼻咽喉科

2019年重症花粉症に対してオマリズマブの保険適応が認可され，耳鼻咽喉科領域でも抗体製剤が使用可能となった。2020年に最初のシーズン，2022年に3シーズンを迎えた。今回，重症スギ花粉症に対するオマリズマブ投与の臨床について免疫療法との関連を含めて報告する。2020年から2022年5月までに大阪公立大学にて重症スギ花粉症の診断でオマリズマブの投与を行ったのは延べ57例（31症例）であった。20歳以上の成人例は11例であり，20例は小児例であった。各シーズンの投与件数は，2020年11例，2021年28例，2022年19例であった。2シーズン連続で使用したのは17例（54.8%）で，そのうち3シーズン連続で使用したのは3例であり，1，2シーズンに連続投与を行った7例の42.9%であった。複数回投与を行った症例は，ほぼ全例，自ら投与を希望された。全例，投与に関して重篤な副作用は認めらなかった。治療効果は，1シーズン，2シーズンとも，2週間の時点で，総鼻症状スコアは有意に低下して，即効性が示された。しかし2シーズン目までの鼻症状スコアのケース別の検討では，投与2週間で改善69.6%，不変13.0%，悪化17.4%であった。さらに，4週後の状態は，改善73.9%，不変8.7%，悪化17.4%であった。2週，4週までの観察で，17.3%の症例に改善が見られなかった。舌下免疫との関連は，2シーズンの検討で，投与前のスギ舌下免疫療法導入率は，64%であり，投与後1年の導入率は，79%に増加していた。オマリズマブは，重症スギ花粉症に対する，治療の選択に有力な選択肢となる薬剤であるが，舌下免疫療法との相互作用，効果不十分例の存在など投与にあたりその適応については，十分な検討が必要である。

O-138　好酸球性副鼻腔炎術前ステロイド内服による効果と影響の検討

○千葉　真人，鈴木　祐輔，欠畑　誠治

山形大学医学部　耳鼻咽喉・頭頸部外科

好酸球性副鼻腔炎（ECRS）は難治性・易再発性であり，内視鏡下鼻内副鼻腔手術（ESS）の難易度も高い。ステロイド薬の全身投与は生物学的製剤以外では唯一の薬物療法であり，術前の使用により出血量の減少，術中視野の改善が見込まれ，手術難易度が下がるとされている。一方で，本邦においてはECRSのJESRECの診断基準には鼻茸中の好酸球数が3視野平均70個/HPFの存在を確認することが必要であるが，術前の経口ステロイド使用により偽陰性化してしまうとの懸念もあり，使用について否定的な意見もある。今回我々は術前に鼻ポリープより生検を行いECRSの確定診断がついている患者に対し，経口ステロイド内服を行いその効果と影響を検討したため報告する。2021年1月から2022年4月に当科で手術を行ったECRS症例のうち，生検で術前に確定診断がつき，プレドニゾロン（PSL）20mgを術前に7日間内服した20症例を対象に，鼻茸スコア（0-8点），出血スコア（0-5点），鼻茸中好酸球数の検討を行った。鼻茸スコアは内服前6.35から内服後5.2へと有意に減少を認めた。術中出血スコアは2.1と手術に支障のない値であった。また，鼻茸中好酸球数は内服前205から内服後195と有意差を認めなかった。しかし，内服後の好酸球数が70個/HPSを下回った偽陰性症例は4/20例に認め20％の割合であった。本検討ではステロイド内服後の鼻茸スコアの改善がみられ，術中出血スコアも非内服例との比較はしていないものの手術への支障のないレベルであったことから，十分に効果があったと考えられる。また，鼻茸中好酸球数もほぼ同様の結果であったため，過度に懸念する必要はないと考えるが，偽陰性例も20％に認めたため，術前の生検による確認は行うべきと考えられた。

O-139　好酸球性副鼻腔炎に対する術前経口ステロイドの検討

○三橋　泰仁[1]，木庭　忠士[4]，木村　翔一[2,3]，速水　菜帆[1]，田浦　政彦[2]，坂田　俊文[2]

[1]福岡大学筑紫病院　耳鼻いんこう科，[2]福岡大学医学部　耳鼻咽喉科学教室，[3]福岡大学医学部　病理学講座，[4]福岡徳洲会病院　耳鼻咽喉科

好酸球性副鼻腔炎（ECRS）は慢性副鼻腔炎のフェノタイプの1つで，鼻茸や副鼻腔粘膜への著明な好酸球浸潤と易再発性を特徴とする難治性疾患である。ECRSの治療は鼻洗浄や鼻噴霧型点鼻ステロイドなどの保存的治療をベースとして，隔壁を残さない内視鏡下副鼻腔手術（ESS）を行い，再燃や症状悪化時にのみ短期間だけ経口ステロイドを投与するのが一般的と考えられている。近年抗体療法も使用可能となっているが，適応は限定的である。経口ステロイド薬はECRSに対する有効な薬剤であり，症状の改善だけでなく病的粘膜やポリープの縮小も見込めるため手術難易度の低下や副損傷のリスク回避のために術前に使用することもある。しかし，組織中の好酸球浸潤に影響を与える可能性も懸念され，術前に経口ステロイドを使用するかどうかは施設・術者によってさまざまである。今回我々は2018年4月～2022年5月に発表者が執刀に関与し術前に経口ステロイド投与を行いESSを施行したECRS症例で，外来生検と術中の病理組織検査が存在する26例を対象に検討を行った。症例の内訳は，男性16例，女性10例，年齢は22～75歳（平均56.9歳）。ECRSの重症度は軽症1例，中等症11例，重症14例。術前経口ステロイドによるポリープスコア，組織中好酸球浸潤，CTスコアなどの変化について検討を行った

O-140　好酸球性副鼻腔炎における好酸球性多発血管炎性肉芽腫症発症のリスク因子についての検討

○檜垣　貴哉，村井　　綾，清水　藍子，牧原靖一郎，
假谷　　伸，安藤　瑞生

岡山大学病院　耳鼻咽喉科

【はじめに】好酸球性多発血管炎性肉芽腫症（eosinophilic granulomatosis with polyangiitis：EGPA）は，過去にチャーグ・ストラウス症候群と呼ばれていた血管炎症候群で，著明な末梢血好酸球増加を伴う血管炎である。先行症状として，気管支喘息やアレルギー性鼻炎，副鼻腔炎等の気道症状がみられる。好酸球性副鼻腔炎の症例のうち一部にはEGPAが続発する可能性があり，耳鼻咽喉科においても注意が必要な疾患である。血管炎による全身症状が無ければEGPAを鑑別するのは困難であるが，事前にリスク因子を認識できれば発症時の速やかな診断が可能となる。我々は，当院で好酸球性副鼻腔炎の術後経過中にEGPAを発症した2例の臨床像についてEGPA非発症の好酸球性副鼻腔炎例と比較しEGPA発症のリスク因子について検討を行った。
【方法】2016年2月から2020年2月の間に内視鏡下鼻内副鼻腔手術を行った好酸球性副鼻腔炎123例を解析した。
【成績】123例中，2例にEGPAの発症が見られた。2例はともに四肢末梢のしびれで発症した。好酸球性副鼻腔炎症例全体の術前JESRECスコアの平均は13.7点，末梢血好酸球分画の平均は7.5%であった。EGPA発症例のJESRECスコアはいずれも17点であり，末梢血好酸球分画は2症例の平均で11.55%と未発症例より高値であった。EGPA発症例はいずれも好酸球性肺炎の既往があり，特徴的であった。
【結論】好酸球性副鼻腔炎の一部の症例は経過中にEGPAを発症しうる。しかし，副鼻腔炎の臨床所見やデータに発症を予測できる特徴的な所見はなかった。末梢血好酸球増加が見られるものの特徴的とは言えなかった。一方で，EGPA発症例はいずれも好酸球性肺炎の既往があり，EGPAのリスクとして留意すべきと考えられる。

O-141　好酸球性副鼻腔炎治療における他科連携の重要性について

○鈴木　康弘[1,2]，堤　　剛[2]

[1]地方独立行政法人　東京都健康長寿医療センター，
[2]東京医科歯科大学

好酸球性副鼻腔炎は，治療抵抗性や易再発性などの特徴を有する疾患で，これまでは経口ステロイド薬が比較的有効であることから，治療に用いられることが多かった。しかし中止すると再発してしまうため，長期使用されることが少なくなかった。経口ステロイド薬の副作用として，胃十二指腸潰瘍，骨粗鬆症，白内障，副腎不全等があり，このような問題点を解決すべく，最近生物学的製剤が保険適応となり，ステロイドの代替治療として頻用されるようになってきた。好酸球性副鼻腔炎は，気管支喘息やアスピリン喘息，アトピー性皮膚炎等のアレルギー疾患の合併が多く，すでに生物学的製剤や経口ステロイド薬の治療が行われていることが多い。気管支喘息等が落ち着いていても，嗅覚障害や鼻茸の改善が乏しいため，既治療からの変更を検討したくても難しい場合に少なからず遭遇する。当院では，アレルギー疾患先端治療センターが設置されており，耳鼻咽喉科，皮膚科，呼吸器内科，小児科と科横断的な治療ができる体制が整っている。当院の診療体制がうまく機能し，気管支喘息等の症状を悪化させることなく，既治療から変更することで好酸球性副鼻腔炎にも有効であった症例を経験したので，症例提示とともに報告する。症例1は55歳男性。これまで3回内視鏡手術の既往があり，気管支喘息で経口ステロイド治療が行われていた。気管支喘息のコントロールも不良なため，また鼻茸形成や嗅覚障害も認められたため，まず4回目の内視鏡手術を行った。3年後位から嗅覚障害が再燃し，鼻茸も認めるようになった。気管支喘息は比較的コントロールされていたが，内科担当医と連携し治療の変更をすることで，嗅覚障害や鼻茸の改善を認め，また気管支喘息の悪化も認められなかった。いくつか症例を提示しながら，難病申請時の問題点や治療変更のタイミングなどにつき考察する。

O-142　好酸球性副鼻腔炎治療経過中に発症した好酸球性肺炎症例の検討

○朝子　愛梨[1]，朝子　幹也[1]，高田　洋平[1]，阪本　大樹[1]，東山　由佳[1]，森田　瑞樹[2]，福井　研太[1]，荻野　裕平[1]，岩井　大[2]

[1]関西医科大学総合医療センター　耳鼻咽喉科・頭頸部外科，[2]関西医科大学附属病院　耳鼻咽喉科・頭頸部外科

好酸球性肺炎は好酸球が病態に関与し，肺に浸潤することで発症する肺炎である。薬物，真菌，寄生虫などが原因となるとされているが不明であることも多い。また好酸球性副鼻腔炎も好酸球が関わる類縁疾患で気管支喘息を多く合併するため，下気道病変の併存に留意しながら治療にあたることは重要で，EPOS2020でもGlobai airway diseaseという疾患コンセプトとして紹介されている。好酸球性肺炎は好酸球高値になることが多く，喘鳴を伴わない強い呼吸困難と強い肺浸潤像を呈する。コロナ流行下で，喘息合併が多く見られる好酸球性副鼻腔炎に合併した好酸球性肺炎を診断することは我々耳鼻科医にとって容易なことではないものの，念頭に置いて気道炎症の診断，治療にあたることは極めて重要である。また，近年抗IL-4/IL-13受容体抗体薬であるDupilumabが好酸球性副鼻腔炎に対する高い効果で注目されている。我々はDupilumabは血管から局所へ好酸球が遊走することを抑制し，一時的な血中好酸球数の上昇を認めることを本学会で報告してきた。またDupilumab投与中に好酸球性肺炎の発症をみた報告が散見されるようになってきている。本演題では我々の経験した好酸球性副鼻腔炎治療経過中に発症した好酸球性肺炎症例について報告し，好酸球性副鼻腔炎治療中の留意点について述べる。

O-143　当科における鼻副鼻腔悪性黒色腫7例の臨床的検討

○野田　実里[1]，安藤　瑞生[2]

[1]独立行政法人国立病院機構　岩国医療センター　耳鼻咽喉・頭頸部外科，[2]岡山大学医歯薬学総合研究科耳鼻咽喉・頭頸部外科

【はじめに】悪性黒色腫はメラノサイトが悪性化したものであり，皮膚悪性腫瘍の一つとして知られている。頭頸部領域に発症する症例はまれであるが，そのほとんどが鼻副鼻腔粘膜に発生する。鼻副鼻腔悪性黒色腫は発生部位によっては完全切除が困難でかつ転移しやすいため，非常に予後が悪い。手術療法，放射線療法，薬物療法を併用し集学的治療を試みているが，治療成績はいまだ満足できるものではない。今回我々は，当科における鼻副鼻腔悪性黒色腫6例について臨床的検討を行ったので報告する。

【対象】2002年4月から2022年3月までの20年間に当科で経験した鼻副鼻腔悪性黒色腫7例について，年齢，性差，進行度，主訴，治療方針，生存率などを後方視的に検討した。

【結果】年齢は68-88歳（中央値76歳），男性1例，女性6例で，*BRAF*遺伝子変異陽性例はなかった。初診時進行度はT3が3例，T4aが3例，T4bが1例で，いずれもN0であったが，M1が2例あった。主訴はほとんどが鼻閉または鼻出血であり，1例は視力低下を認めた。初回治療は，内視鏡下鼻副鼻腔手術もしくは外鼻切開による腫瘍切除が6例，薬物療法が1例であり，手術後に重粒子線治療を追加した症例が1例，薬物療法を追加した症例が1例であった。経過観察期間は6か月-7年9か月であった。7例のうち1例が非担癌生存，2例が担癌生存，4例が原病死している。

【まとめ】多くの症例が手術により局所制御可能であったが，術後早期に遠隔転移を認め死亡する例があり，今後の課題と考える。鼻副鼻腔悪性黒色腫に関して，経験症例から見た今後の治療戦略について，文献的考察も含めてここに報告する。

O-144　診断に苦慮した鼻中隔腫瘍2症例の検討

○岸野　愛子[1]，米倉　修二[1]，福本　一郎[1]，新井　智之[1]，山崎　一樹[1]，大塚雄一郎[2]，花澤　豊行[1]

[1]千葉大学医学部附属病院　耳鼻咽喉・頭頸部外科，
[2]千葉市立海浜病院　耳鼻いんこう科

鼻中隔原発腫瘍は稀である。また鑑別診断も多岐に渡り診断に難渋するケースも少なくない。今回臨床経過が類似していたが異なる診断に至った鼻中隔発生の良性腫瘍2例を経験した。それぞれ鼻中隔腫瘍切除術及び外鼻形成術を施行し良好な転機を得られたため報告する。2症例とも鼻腔内は完全に閉塞し鼻閉を主訴に来院した。双方とも高度の外鼻変形を伴っており，経鼻内視鏡所見で腫瘤は左右対称性に存在していた。症例1では生検上Eosinophilic angiocentric fibrosisが最も疑われ，ステロイド内服を開始した。症例2では計3度生検を施行したが確定診断には至らなかった。しかしIgG4陽性の形質細胞が局所的に集簇していたことからIgG4関連疾患に準じステロイド内服を開始した。双方ともステロイド反応性は乏しく鼻中隔腫瘍切除術及び外鼻形成術を施行した。摘出標本の病理診断で症例1はEosinophilic angiocentric fibrosis，症例2は節外性Rosai-Dorfman Diseaseの診断となった。双方ともIgG4関連疾患の診断基準は満たさなかった。術後半年のCTで再発所見は無く，その後1年間外来フォローを続けているが増悪なく経過している。Eosinophilic angiocentric fibrosisおよび節外性Rosai-Dorfman Diseaseは稀な疾患でありそれぞれonion skin fibrosis, emperipolesisなどの病理学的所見が診断の鍵となる。しかし生検だけでは特徴的所見を捉えることは難しく，手術以前に確定診断を得ることは必ずしも期待できず術式の選択も慎重になる。本2症例では，治療前の診断と病態把握が求められたが，他の疾患との鑑別に苦慮した。綿密な術前プランニングをしたことで，根治性と整容性に配慮した手術を施行することができた。

O-145　嗅神経芽細胞腫術後の難治性髄液鼻漏に対し有茎側頭筋弁移植が有用であった一例

○戸部　陽太[1]，菊地　正弘[1]，北田　有史[1]，松永　麻美[1]，大坂　和士[2]，大森　孝一[1]

[1]京都大学大学院医学研究科　耳鼻咽喉科・頭頸部外科，
[2]日本赤十字社　大阪赤十字病院　耳鼻咽喉科・頭頸部外科

はじめに：頭蓋底腫瘍切除後の頭蓋底再建に有茎鼻腔粘膜弁は有用であるが，腫瘍の浸潤が広範の場合は利用ができず，術後性髄液鼻漏の際に再建材料の選択に難渋することがある。今回，局所進行嗅神経芽細胞腫の術後性髄液鼻漏に対して，有茎側頭筋弁が有効であった症例を経験した。

症例：50歳男性。嗅神経芽細胞腫 cT4N1M0に対して開頭・経鼻同時手術をX日に施行した。腫瘍は頭蓋内に広く浸潤し，前頭葉を一部合併切除した。欠損硬膜部に遊離大腿筋膜を縫合後，DuraGenと頭蓋骨膜弁をover-layし，頭蓋底の多層性再建を行った。鼻中隔は合併切除を要し，蝶口蓋動脈は両側とも焼灼切断を要したため，有茎鼻腔粘膜弁の使用は不可能であった。術翌日から38℃の発熱が持続し，X+1週の髄液検査で細菌性髄膜炎の診断が得られたが，CTや内視鏡では明らかな髄液鼻漏の所見を認めなかった。その後抗菌薬加療を行うも解熱せず，X+2週の内視鏡で初めて髄液鼻漏の所見を認め，同日鼻内内視鏡手術による瘻孔閉鎖を図ったが，明らかな瘻孔部位の同定は困難で，鼻腔の局所粘膜弁による蝶形骨平面部の被覆とスパイナルドレナージ留置で対応した。しかし，その後も髄液鼻漏の間欠的な流出と微熱が持続し，X＋4週に開頭･経鼻同時手術を再度行った。骨弁をはずし，遊離大腿筋膜と頭蓋骨膜弁の状態を観察したところ，頭蓋骨膜弁の先端がやや血色不良であり，1カ所瘻孔形成を認めた。頭蓋側より頭蓋骨膜弁の瘻孔を縫合後，有茎側頭筋弁を挙上し，側頭下窩から上顎洞後壁を経由して鼻腔内に筋体を留置し，頭蓋側より頭蓋骨膜弁と筋体を縫合固定した。術後筋弁の生着は良好で，髄液鼻漏は消失し，速やかに解熱が得られた。有茎鼻腔粘膜弁が使用できない術後性髄液鼻漏例の頭蓋底再建材料として，有茎側頭筋弁は有用と思われた。

O-146　鼻・副鼻腔病変から診断に至った全身性アミロイドーシスの1例

○田村　昌也，清野　由輩，藤川　直也，山下　　拓

北里大学病院　耳鼻咽喉科・頭頸部外科

アミロイドーシスはアミロイド物質が全身の諸臓器の細胞外に沈着することで機能障害を生じる一連の症候群である。今回，我々は鼻・副鼻腔粘膜病変から全身性アミロイドーシスの診断に至った症例を経験したので，若干の文献的考察を加えて報告する。症例は84歳，女性。鼻水に血が混じるという主訴で受診した。右鼻粘膜はびまん性に黄色調に変化し，副鼻腔単純CTでは右上顎洞内部～右中鼻道にかけて軟部陰影が充満し，周囲の骨破壊は伴わなかった。血液検査ではIgAの単独増加を認めた。自己免疫疾患を含めた炎症性疾患や形質細胞腫を鑑別に挙げ，確定診断のために全身麻酔下に右内視鏡下鼻・副鼻腔手術III型を施行した。鼻副鼻腔粘膜の病理組織診断は当初炎症性変化という結果だったが，術後に鼻内所見の改善が得られず，通常の炎症としては非典型的で，追加の免疫染色を行い，老人性ATTR型アミロイドーシスの診断となった。また，IgA高値の原因検索を行ったところ，くすぶり型多発性骨髄腫の診断を得た。さらに，他検査から心アミロイドーシスの併発も考えられ，ATTR型全身性アミロイドーシスとしてタファミジスメグルミン（ビンダケル®）カプセルの服用を開始した。術後約2年時点で，病変は緩徐に上咽頭方向へと進行し，耳管隆起に及んだが，中耳炎の合併は認めなかった。耳鼻咽喉科領域のアミロイドーシスは口腔や咽喉頭の報告は多いが，鼻・副鼻腔は少ない。鼻・副鼻腔病変はATTR型の診断だが，多発性骨髄腫の合併があり，心アミロイドーシスはAL型の可能性が考慮される。本疾患に対する治療は確立していないが，早期診断により他臓器障害の早期発見や治療介入が可能となる。遷延する鼻・副鼻腔の炎症性病変がある際には，鑑別の一つに本疾患を考慮する必要性があることが示唆された。

O-147　Unit原理に基づいた切除・再建術を行なった早期鼻腔癌の1例

○池上　侃，宇野　光祐，松野　直樹，荒木　幸仁

防衛医科大学校病院

鼻腔悪性腫瘍は頭頸部悪性腫瘍のなかで約3%を占めるに過ぎず，比較的稀な疾患である。予後は良好で早期癌では5年生存率90%以上の報告が多数を占める。頭頸部癌診療ガイドライン2018年版では鼻副鼻腔癌において上顎癌に関する治療アルゴリズムの記載はあるが，鼻腔癌について確立された治療方針はないのが現状である。今回我々は右鼻翼粘膜原発の皮下組織まで深部浸潤を認めた早期鼻腔癌を経験した。限局した病変であり手術治療の方針となり，右鼻腔癌（鼻翼粘膜首座）cT1N0M0 Stage Ⅰ に対し右鼻腔腫瘍切除＋右鼻唇溝皮弁再建・口腔粘膜移植術を施行した。外鼻の切除線は，最小限のmarginを確保する切除線とするのではなく，再建術を考慮しより整容的に良好な結果が生じるよう Unit原理に基づき拡大切除を行った。現在術後1年5か月再発転移所見なく経過し腫瘍制御を得られている。Unit原理下再建では，特に顔面皮膚・軟部組織欠損の再建において，欠損をその形状のままに皮弁等で修復するのではなく，周囲組織のトリミング等を行い欠損形態を顔面Unit形態に適合させる。同形態かつ色調・質感の近似した皮弁や植皮で修復することを基本原則とするものであり，主に形成外科領域で皮膚腫瘍などに用いられる理論である。早期鼻腔扁平上皮癌では手術と放射線治療の成績は同等とされているが，局所制御では手術が勝るとの報告もある。本症例では外鼻皮膚に近接しており，皮膚合併切除を要したため外切開での手術を行い外鼻の切開についてUnit原理を応用した。これまで早期鼻腔癌に関して再建術を含めた治療の報告は少なく，今回文献的考察を踏まえて報告する。

O-148　経鼻内視鏡下に摘出した右眼窩内腫瘍例

○乙田　愛美，鈴村　美聡，小林　正佳，竹内　万彦

三重大学　大学院　医学系研究科　耳鼻咽喉・頭頸部外科

近年内視鏡技術と手術器具の進歩により，経鼻内視鏡を用いた手術は徐々に適応を広げており，鼻副鼻腔外である眼窩内腫瘍に対しても内視鏡下経鼻的に手術が行われている。眼窩の正中より内側に存在する腫瘍，特に眼窩先端部に存在する腫瘍は経鼻内視鏡手術の良い適応と考えられており，また良性腫瘍と嚢胞性病変も良い適応である。今回眼窩先端部に位置する良性腫瘍を内視鏡下経鼻的に摘出した症例を報告する。症例は45歳女性。右眼の霧視を主訴に近医を受診し，CT検査で右眼窩内側，筋円錐外に位置する腫瘍性病変を認め，当科へ紹介された。MRI像では血管奇形が疑われ，腫瘍の大きさは22mm大であった。術前の矯正視力は右眼（1.0），左眼（1.2）で，中心フリッカー値は右が15Hz，左が32Hzであり，右視神経機能が明らかに低下していた。経鼻内視鏡手術の適応と考え，ナビゲーションシステム使用下で経中鼻道-篩骨洞経由で眼窩紙様板を外して眼窩内にアプローチした。腫瘍は内直筋と癒着していたが，慎重に剥離して摘出した。最終組織診断は血管奇形であった。術後の矯正視力は両側（1.5），中心フリッカー値は右35Hz，左39Hzと著明に改善しており，右眼の霧視も消失し，眼球運動障害は認めなかった。また，鼻腔，篩骨洞内に癒着は生じず，経過良好である。眼窩腫瘍に対する内視鏡下経鼻的アプローチは低侵襲で，審美的な整容面と感覚器温存という機能面において優れているため，適切に適応例を選択して施行すれば，有用な治療法であると考える。

O-149　当院で診断・加療を行った鼻副鼻腔悪性リンパ腫64症例の臨床的検討

○猪股　浩平[1]，横井　秀格[1]，内藤　翔司[1]，松本　祐磨[1]，田中　栞[1]，藤原　正親[2]，柴原　純二[2]，高山　信之[3]，齋藤康一郎[1]

[1]杏林大学医学部耳鼻咽喉科学教室，[2]杏林大学医学部病理学教室，[3]杏林大学医学部血液内科学教室

【はじめに】鼻副鼻腔悪性リンパ腫は，頭頸部悪性リンパ腫の約10~25%を占める。今回我々は2004年1月から2022年3月の間に当科を受診し，血液内科にて治療を施行した鼻副鼻腔悪性リンパ腫の64症例を対象に，臨床的な検討を行った。検討項目は，性別，年齢，主訴，原発部位，病理組織型とし，初回治療開始後12ヶ月以上経過した60症例に関しては，観察期間，治療内容，予後も検討項目とした。【症例と結果】男性38例，女性26例で，年齢は20歳~91歳（平均69.2歳）であった。初診時の主訴は，鼻閉が22例，顔面腫脹が13例，鼻出血が8例と続き，眼症状が8例であった。原発部位は，鼻腔が最多で40例，副鼻腔20例，他部位から鼻副鼻腔への進展が4例であった。病理組織型は，B細胞系リンパ腫が44例（DLBCL 43例，亜型不明1例）と最も多く，T細胞系リンパ腫が19例（NKTL 15例，PTCL 3例，T-LBL 1例），分類不明が1例であった。治療経過を検討した60症例の平均観察期間は43ヶ月であった。初回治療は，化学療法が46例，放射線療法が4例，化学放射線療法が6例，緩和療法が4例であった。うち10例で移植（臍帯血移植3例，骨髄移植3例，自家末梢血幹細胞移植4例）を施行した。完全寛解に至った症例は29例であり，生存21例，死亡34例（現病死28例，急性腎不全1例，その他5例），不明5例であった。DLBCLについてはCD5陽性11例のうち7例が死亡であり，予後不良因子である可能性が示唆された。他に上記症例の病理組織型と進展範囲，各種検査（血液検査によるLDHや可溶性IL-2受容体，免疫組織学的検査からのCD5，EBER-ISH，Ki-67について）等の予後との関連も含めて報告する。

O-150　嗅覚障害の重症度と血清亜鉛値の関係

○田中　大貴[1,2]，森　　恵莉[2]，米澤　和[2]，柳　　徳浩[2]，
弦本　結香[2]，永井萌南美[2]，関根　瑠美[2,3]，鄭　　雅誠[2]，
小島　博己[2]，鴻　　信義[2]

[1]東京歯科大学　市川総合病院　耳鼻咽喉科，[2]東京慈恵会医科大学附属病院　耳鼻咽喉科学教室，[3]東京慈恵会医科大学附属第三病院　耳鼻咽喉・頭頸部外科

【背景】ラットにおける亜鉛欠乏が嗅神経鞘細胞のアポトーシス誘導に関与しており，亜鉛欠乏状態が嗅覚障害に関与する可能性が指摘されている。一方で，臨床上では亜鉛欠乏症と嗅覚障害の関連性を示す明確な報告はない。今回我々は，嗅覚障害患者の血清亜鉛値と嗅覚機能の関連性を統計学的に調査したので報告する。【方法】2019年1月1日～12月31日に東京慈恵会医科大学附属病院嗅覚専門外来を受診し，嗅覚検査および血液生化学検査を施行した患者を対象とした。気導性嗅覚障害を考える病態は除外した。血清亜鉛値の基準を70，65，60μg/dLで亜鉛正常群と亜鉛欠乏群に分け，各々の嗅覚検査（日常のにおいアンケート，嗅覚障害のVisual Analogue Scale，カード式嗅覚同定能検査（OE），基準嗅力検査（T&T））の結果を比較検討した。統計方法はFisherの正確確率検定，Mann-Whitney U検定Spearmanの順位相関係数を用いた。【結果】嗅覚障害患者167例より77例が除外され，90例の患者を対象とした。原因別分類は感冒後嗅覚障害37例，外傷性嗅覚障害12例，薬物性嗅覚障害4例，神経変性疾患に伴う嗅覚障害1例，特発性嗅覚障害36例であった。血清亜鉛値60μg/dLを基準とした亜鉛欠乏群ではT&Tの検知・認知域値およびOEが有意に低下していた（p=0.009, 0.011, 0.006）。また血清亜鉛値65μg/dL未満の嗅覚障害患者では，血清亜鉛値とT&Tの検知・認知域値およびOEに有意な相関関係があった（p=0.006, 0.037, 0.010/ r=-0.522, -0.411, 0.499）。特発性嗅覚障害では，血清亜鉛70μg/dLを基準とした亜鉛欠乏群でT&Tの検知・認知域値およびOEが有意に低下しており（p=0.009, 0.022, 0.020），血清亜鉛値とT&Tの検知・認知域値では有意な相関関係があった（p=0.010, 0.001/ r=-0.527, -0.549）。【考察】高度の亜鉛欠乏症の合併は嗅覚機能を悪化させる可能性，また特発性嗅覚障害の中に亜鉛欠乏に伴う嗅覚障害という病態が隠れている可能性が考えられた。

O-151　嗅覚障害診療における日常のにおいアンケート（SAOQ）の有用性

○廣瀬　智紀，齋藤　孝博，岡崎　　健，伏見　勝哉，
都築　建三

兵庫医科大学　耳鼻咽喉科・頭頸部外科

【目的】嗅覚障害診療における嗅覚検査は基準嗅力検査と静脈性嗅覚検査が日本で保険収載されている。嗅覚障害診療を普及させるために本学会で考案された日常のにおいアンケート（SAOQ：self-administered odor questionnaire）は，日本人に馴染み深いにおい20項目についてにおいの程度を示すスコアリングであり，より容易に嗅覚を評価できる問診の1つである。本研究ではSAOQスコアと基準嗅力検査の平均認知域値の相関性を評価し，SAOQの有用性を検討した。【方法】2001年11月から2021年9月に当科を受診し，治療前後に基準嗅力検査およびSAOQを実施し得た嗅覚障害3071例（保存治療例2145例，手術例926例）を対象とした。原因疾患の内訳は鼻副鼻腔炎1319例，感冒後761例，外傷性183例，中枢性53例，先天性37例，その他130例，原因不明588例であった。男性1296例，女性1775例。平均年齢56.7 ± 16.6歳（4–95歳）。原因疾患別に治療前後のSAOQスコア（%）および平均認知域値の相関性をSpearmanの順位相関係数を用いて解析した。また手術例の術前後のSAOQスコアおよび平均認知域値をMann-Whitney U検定を用いて比較検討した。p値が0.05未満を有意差ありと判定した。【結果】いずれの原因疾患もSAOQスコアと平均認知域値は有意な相関を認めた。また手術例において，術前後ともにSAOQスコアと平均認知域値は有意な相関を認めた。術後はSAOQスコアと平均認知域値は有意に改善した。【結論】いずれの原因疾患においてもSAOQスコアは平均認知域値と強い相関を示し，嗅覚障害の程度を把握するのに簡便であり有用な評価方法であると考えられた。

O-152　当科における嗅覚障害患者42例の検討

○二宮　千裕，鈴木　　淳，逸見　朋隆，生島　寛享，
香取　幸夫

東北大学　耳鼻咽喉・頭頸部外科

嗅覚障害は患者のQOLに大きく関わり，耳鼻咽喉科で治療が行われることが多い。しかしながら，基準嗅力検査の装置を保有している医療施設は少なく，嗅覚障害の程度を評価しながら治療を受けている症例は必ずしも多くない。今回我々は，当科における嗅覚障害患者の臨床的特徴と治療効果との関係性を検討することを目的に，基準嗅力検査を実施した嗅覚障害症例の検討を行った。

2019年3月からの3年間に，嗅覚障害を主訴に当科を受診した症例のうち，治療前後に基準嗅力検査を実施した42症例を対象とした。年齢中央値60歳，男女比6対4，病悩期間中央値14か月，観察期間中央値11.5か月であった。嗅覚障害の原因は，鼻・副鼻腔炎28.6%，感冒後26.2%，外傷性9.6%，薬剤性7.1%，原因不明28.6%であった。治療に関しては，嗅覚リハビリテーションが78%，漢方薬投与が73%，点鼻薬・内服による鼻炎治療が50%の症例で施行されていた。基準嗅力検査の認知域値は，治療前の中央値が4.1，治療後の中央値が2.2で有意差を認め（p=0.021），合計28症例（63%）で改善（治癒または軽快と定義）を示した。各原因による改善率は鼻・副鼻腔炎50%，感冒後27%，外傷性50%，薬剤性33%，原因不明58%であった。

また1年以上の病悩期間を有する25症例（年齢中央値60歳，男女比5対5，病悩期間中央値24か月）について検討したところ，16症例（64%）で治癒･軽快を示した。嗅覚障害の原因は，鼻・副鼻腔炎36%，感冒後24%，外傷性8%，薬剤性4%，原因不明28%であった。病悩期間が長い症例でも嗅覚の改善が期待できることが示唆される結果であり，文献的考察を加えて報告する。

O-153　COVID-19罹患後と，COVID-19以外の感冒後嗅覚障害の臨床像の比較検討

○永井萌南美，森　　恵莉，米澤　　和，鄭　　雅誠，
柳　　徳浩，関根　瑠美，弦本　結香，小島　博己，
鴻　　信義

東京慈恵会医科大学　耳鼻咽喉科学教室

【はじめに】COVID-19の流行により嗅覚障害に対する関心が高まっている。しかし，COVID-19に伴う嗅覚障害の臨床像はまだ十分には明らかになっていない。また現時点で確立された治療法がなく，予後についても不明な点が多いため，罹患した患者の不安感は高い。今回我々は当院におけるCOVID-19罹患後の嗅覚障害患者と，COVID-19以外の感冒後嗅覚障害患者と比較することでその特徴や予後を調査したので報告する。【対象】2020年度と2021年度の2年間に当院嗅覚専門外来を初診で受診した患者296名のうちCOVID-19罹患後の嗅覚障害である患者43名（男性15名，女性28名）とCOVID-19流行前である2019年度に受診された感冒後嗅覚障害46名と（男性12名，女性34名）を対象とした。【方法】問診にて年齢，味覚障害や刺激性/自発性異嗅症の有無を確認し，嗅覚・味覚・鼻閉についてのVisual Analogue Scale（VAS），日常のにおいアンケート（SAOQ）を用いて評価を行い，また，嗅覚検査には基準嗅力検査（T&T），Open Essence（OE）を使用し，両群を統計学的に比較検討した。なお，p<0.05を有意差ありとした。【結果】COVID-19罹患後の嗅覚障害患者はCOVID-19以外の感冒後嗅覚障害患者と比較して，味覚障害の合併が有意に多く（69.8%，45.6%），異嗅症の合併率が有意に高値（60%，32.6%）であった 。また，年齢が有意に若く（36.6 ± 27.1歳，56.4 ± 27.1歳），初診時のT&T認知域値における嗅覚障害の程度が有意に軽度（3.1 ± 2.9, 4.6 ± 2.7）であった。受診3か月後のVASは（55.4 ± 50.4, 32.9 ± 54.0），T&T認知域値（2.3 ± 3.2, 3.8 ± 3.1）と，COVID-19罹患後嗅覚障害の方が有意に良い結果となった 。【考察】COVID-19罹患後嗅覚障害は若年で，異嗅症や味覚障害の訴えが多いことが明らかとなった。また，比較的早期に嗅覚症状や域値の改善が得られることが分かった。上記を踏まえて余計な不安を煽らずに治療を進めることが可能であると考えた。

O-154　当科におけるCOVID-19後嗅覚障害例の検討
-感冒後嗅覚障害との比較-

○加納　恒，湊　梨穂，石倉　友子，中村友加里，
山本　純平，志賀　英明，三輪　高喜

金沢医科大学　耳鼻咽喉科

【背景】新型コロナウイルス感染症（COVID-19）では嗅覚障害が発生し，一部の患者ではCOVID-19改善後も嗅覚障害が遷延することが知られている。このような症例では，嗅神経まで傷害が及び従来の感冒後嗅覚障害と同様，嗅神経性嗅覚障害を起こしていると推測されている。【目的】COVID-19後嗅覚障害と感冒後嗅覚障害とを比較し，病態の類似点，相違点を検討した。【対象と方法】2020年4月から2022年5月までに当科を受診したCOVID-19後嗅覚障害患者ならびに2018年6月から2019年5月までに受診した感冒後嗅覚障害患者を対象とした。発症後1年を過ぎて受診した患者は除外した。【結果】COVID-19後嗅覚障害は30例で，初診までの期間は平均3.2か月，女性は15例（50%），平均年齢は42.6歳，VAS値，日常のにおいアンケート，検知域値，認知域値，Open Essence点数の平均はそれぞれ48.9，47.1，1.61，2.21，6.6であり，64%に異嗅症を認めた。感冒後嗅覚障害は37例で，初診までの期間は平均5.5か月，女性24例（65%），平均年齢は55.7歳，検査結果はそれぞれ23.7，27.5，2.31，3.32，4.9であった。異嗅症の合併率はそれぞれ60%，27%であった。【考察】以上の結果から，感冒後は女性に多く，COVID-19後嗅覚障害では男女比が同程度で，平均年齢が低く，すべての検査ならびに自覚的評価で感冒後嗅覚障害よりも軽度であることが判明した。また，異嗅症の合併はCOVID-19で有意に高かった。

O-155　マウス脂肪幹細胞経鼻投与による嗅上皮傷害マウスにおける嗅上皮再生

○石倉　友子，志賀　英明，三輪　高喜

金沢医科大学　耳鼻咽喉科

【目的】これまでに嗅上皮傷害マウスにおいてマウス脂肪幹細胞経鼻投与後の嗅覚忌避行動回復を明らかとしてきた。本研究では，マウス脂肪幹細胞の経鼻投与による，嗅上皮傷害マウスにおける嗅上皮再生の有無を検討した。【方法】8週齢オスのC57BL/6Jマウスにおいて，嗅上皮傷害作用を有するメチマゾール腹腔投与の7日後に，マウス左鼻内にGFPマウス脂肪由来幹細胞の生理食塩水懸濁液または生理食塩水を経鼻投与した。成熟嗅細胞マーカーやその他の因子は，鼻粘膜上皮における免疫組織化学染色によって評価した。また，脂肪幹細胞が分泌する神経栄養因子について，細胞調整液上清をELISAで解析した。【結果】脂肪幹細胞経鼻投与14日後時点で鼻粘膜上皮における成熟嗅細胞マーカーの発現は，脂肪幹細胞投与群において，コントロール群よりも有意に増加した。また経鼻投与24時間後の鼻粘膜上皮では分裂細胞マーカー（Ki-67）および球状基底細胞マーカー（MASH-1）の発現が，コントロール群と比較して，脂肪幹細胞投与群で有意に増加した。さらにGFP陽性細胞は，脂肪幹細胞投与24時間後に経鼻投与側の鼻腔と鼻粘膜表面に認め，GFP陽性細胞周囲と鼻粘膜上皮内にNGFの発現を認めたが，GFP陽性細胞は投与3日後には消失していた。ELISA によって脂肪幹細胞調整液上清に神経成長因子（NGF）と脳由来神経栄養因子（BDNF）の発現を認めたが細胞調整液には発現を認めなかった。【結論】以上より脂肪幹細胞経鼻投与による嗅上皮再生効果が明らかとなった。嗅上皮傷害後において幹細胞は分裂して球状基底細胞へと分化するが，脂肪幹細胞から分泌された神経栄養因子との関連が示唆された。

O-156　嗅神経入力が嗅球の細胞新生に及ぼす影響

○中村有加里[1]，坂田ひろみ[2]，八田　稔久[2]，三輪　高喜[1]

[1]金沢医科大学耳鼻咽喉科学，[2]金沢医科大学　解剖学1

嗅上皮の嗅神経細胞および嗅球内の顆粒細胞や傍糸球体細胞は，成熟後も変性脱落と新生を繰り返す特異な細胞である。嗅球の顆粒細胞と傍糸球体細胞は，脳室下帯より発生し，吻側移動経路であるRostral Migratory Stream（RMS）の中を鎖状に遊走し嗅球内へ到達し，その後，嗅球内で顆粒細胞，傍糸球体細胞に分化することが知られている。我々はこれまで，RMS内を遊走する新生細胞の全体像を把握するため，脳を厚切り切片で透明化し，RMSの立体像を免疫染色を用いて描出し，新生細胞の立体的な移動経路を観察する事を可能とした。過去の報告では，RMSを嗅球に向かい遊走する新生細胞は外的刺激や嗅覚入力により増減することが知られている。このことから嗅神経からの求心性活動によって新生細胞数が影響を受ける可能性が示唆されている。したがって嗅細胞の変性，再生がRMS内の新生細胞に影響を及ぼすことが考えられるが，嗅細胞の変性，再生時における新生細胞の変化に関する報告はこれまでにない。嗅神経からの入力が嗅覚中枢の新生に影響を及ぼしているとすれば，嗅覚刺激療法のメカニズム解明の一助となるとともに，さらなる中枢の再生すなわち認知症の改善にもつながる可能性を有している。そこで今回，マウスを用い，メチマゾール投与により嗅神経の変性脱落を生じさせ，嗅神経の脱落ならびにその後の再生によるRMSを通過する新生細胞の数的，質的変化を，新生細胞のマーカーであるEdUを腹腔内に投与し，免疫組織学的に経時的に観察したので報告する。

O-157　好酸球性副鼻腔炎の真菌と細菌の鼻腔内微生物叢ネットワーク解析

○足立　直人[1]，木戸口正典[1]，井伊里恵子[3]，野口恵美子[2]，藤枝　重治[1]

[1]福井大学　医学部　耳鼻咽喉科・頭頸部外科，[2]筑波大学　医学医療系　遺伝医学，[3]筑波大学　耳鼻咽喉科・頭頸部外科

背景：ヒトと共存する常在微生物叢は多くの疾患の発症や病勢との関連が報告されており，真菌や細菌は常在微生物叢の一部として，複数の疾患の関与が報告されている。好酸球性副鼻腔炎は，気管支喘息の合併の多い難治性の副鼻腔炎だが，その病態は十分に解明されておらず，真菌や細菌との関連についても明らかではない。目的：次世代シークエンサによる好酸球性副鼻腔炎の鼻腔常在真菌叢解析を行い，細菌叢解析の結果との関連について比較検討し，微生物叢の病態への関与を明らかにする。方法：2017年4月から2021年3月まで福井大学医学部附属病院，獨協医科大学埼玉医療センターにおいて手術を実施した慢性副鼻腔炎患者144例（好酸球性副鼻腔炎85例，非好酸球性副鼻腔炎59例）およびコントロール群35例を対象とした。中鼻道ぬぐい液から微生物由来DNAを抽出し，真菌に特異的なinternal transcribed spacer1（ITS1）領域のPCR増幅を行い，MiSeq（Illumina）を用いて塩基配列を決定した。解析はRのlibraryであるDADA2（Bemjamin J et al 2016），phyloseq（McMurdie PJ et al. 2013）等を使用し，多様性および菌叢解析を行った。さらに，同一症例の16S rRNA領域の細菌叢解析結果を用いて真菌と細菌間のネットワーク解析を行った。結果：真菌のα多様性指数は対象群別で有意差は認めなかった。平均存在比率が1％以上であった真菌種について比較検討したところ，Malassezia属のspeciesにおいてコントロール群と比較して，好酸球性副鼻腔炎群において存在比率が有意に低下する菌種が検出され（$q < 0.05$），重症度が高いほどその存在比率の低下が顕著であった。また細菌との関連解析では好酸球性副鼻腔炎の中鼻道に特徴的な微生物叢ネットワークを確認した。結論：好酸球性副鼻腔炎では特徴的な微生物叢ネットワークが存在し，また重症度と相関して存在量が低下する真菌種が検出され，病態と関連している可能性が示唆された。

O-158　当科における好酸球性副鼻腔炎手術症例の検討

○浅野　敬史[1]，櫻井　真一[1]，千葉　真人[2]，深瀬　　諒[1]

[1]公立置賜総合病院　耳鼻咽喉科，[2]山形大学医学部附属病院　耳鼻咽喉科・頭頸部外科

【はじめに】好酸球性副鼻腔炎（ECRS：Eosinophilic chronic rhinosinusitis）はJESRECスコアが11点以上かつ組織中好酸球が400倍視野にて70個以上存在した場合に確定診断となる。しかし，JESRECスコアは11点以上だが組織中好酸球数が診断基準を満たさない症例が散見される。そこで，当科で手術加療を行ったECRS確定診断例と，JESRECスコアのみ診断基準を満たした症例において，臨床的特徴や病理診断に影響を与える因子について検討した。

【対象と方法】2017年から2021年に公立置賜総合病院にて両側内視鏡下副鼻腔手術を行った症例のうち，JESRECスコア11点以上かつ病理診断基準を満たした症例を確定診断群，JESRECスコア11点以上で病理診断基準を満たさなかった症例を疑い群とした。そのうち術後12か月以上経過観察できたものを抽出し，確定診断群17例，疑い群30例を対象とした。患者背景として両群の年齢や重症度，末梢血好酸球数，術前CTスコア，気管支喘息やアスピリン不耐症などの合併症の有無，再発率について比較した。また，病理診断に影響を与えると予想される因子として末梢血好酸球数，ステロイド薬内服・ステロイド点鼻・抗ヒスタミン薬内服・抗ロイコトリエン薬内服の有無を挙げ，二項ロジスティック回帰分析を行った。

【結果】確定診断群と疑い群の患者背景に有意差を認めなかった。ポリープ再発率は確定診断群で23.5%，疑い例で43.3%とやや高い傾向にあったが有意差を認めなかった。二項ロジスティック回帰分析では術前ステロイド内服により有意に病理診断率が下がるという結果になった。

【考察】病理診断基準を満たさなくてもJESRECスコアが高い症例は，再発の有無を注意深く経過観察する必要があると考えられた。また，標本採取前にステロイド薬を内服している例では病理診断が偽陰性になる可能性があると考えられた。

O-159　好酸球性副鼻腔炎における好中球性組織障害の関わり

○阿久津　誠，中山　次久，金谷　洋明，春名　眞一

獨協医科大学　耳鼻咽喉・頭頸部外科

好酸球性副鼻腔炎（ECRS）は鼻腔粘膜における好酸球性組織障害を中心とし，鼻腔ポリープの増生や嗅覚障害を呈することが知られている。実際に鼻腔ポリープの病理組織標本を観察すると，好酸球が多く浸潤しているのはもちろんだが，好中球の浸潤も認められる。この事実から我々はECRSの病態において，好中球性組織障害もその一因を成している可能性があると推測している。我々はこれまで，細胞外マトリックスの破壊やリモデリングに関与するMatrix metalloproteinases（MMPs）のうち，好中球で主に発現するMMP-8に着目し検討を行ってきた。その結果ECRSではMMP-8陽性好中球がnon-ECRSより高率に発現していることが判明した。またECRS群のMMP-8陽性好中球の比率は嗅覚度とCTスコアとの間に正の相関を認める事（Akutsu M. DJMS 2020），そしてポリープ中のMMP-8が高値のECRS症例では，術後の嗅覚予後が不良となる傾向が示された。

そこで今回はECRSの病態と好中球性組織障害の関連について更に追求する目的で，MMP-8のほか好中球・好酸球の顆粒に含まれる障害因子と臨床症状の関連について検討した。

JESREC studyにてECRSと non-ECRSの2群に分類し，対象症例の鼻腔ポリープを用いた。ポリープをホモジナイズしタンパクを抽出し測定をおこなった。好中球関連はMMP-8，Myeloperoxidase（MPO），好酸球関連はEosinophil derived neurotoxin（EDN），Eosinophil peroxidase（EPO）を用いた。各項目についてELISA法を用いて測定し，その結果と血液中好酸球・好中球，T&Tオルファクトメーター，Lund-Mackay CTスコアなど臨床検査データとの関連について検討した。

O-160　当院における歯性上顎洞炎術後経過の検討および手術手技の工夫について

○本岡　太心，比野平恭之，三浦康士郎，門田　哲也，石井　賢治，神尾　友信

神尾記念病院

歯性上顎洞炎は片側性副鼻腔炎の代表的な疾患の一つである。一般的に片側性副鼻腔炎の症例では両側性よりも自覚症状，他覚的所見ともに良好な経過をたどるケースが多いとされているが，術後経過について詳述した報告は少ない。今回我々は2015年5月から2021年8月の間に手術を行なった片側性副鼻腔炎症例の内，歯性が疑われた症例で，手術前後に内視鏡およびCT評価を行った43例を対象に後方視的に検討を行なった。今回の検討ではインプラント関連の副鼻腔炎は除外した。検討項目としては術後内視鏡所見および術前後のCT所見とした。術後内視鏡所見についてはEスコアを用いて，上顎洞粘膜を「0：異常なし」，「1：部分閉塞（貯留物・粘膜腫脹があるが観察可能）」，「2：完全閉塞（貯留物・粘膜腫脹や再閉塞などにより観察不能）」の3段階にスコアリングを行なった。CT所見についてはLund-Mackay systemを参考にして，上顎洞陰影の程度を「0：なし」，「1：軽度粘膜肥厚」，「2：部分的混濁」，「3：完全混濁」の4段階にスコアリングし，手術前後で比較検討した。内視鏡スコアの平均は0点台，CTスコアは術前平均2.90，術後平均は1.00，P<0.01と有意差を認め，いずれも良好な結果であった。手術の工夫として歯性が疑われる場合には，膜様部からの上顎洞開放だけでなく，下鼻道対孔を作成することで中鼻道・下鼻道双方からの換気ルートを確保している。また粘膜弁を用いて術後の下鼻道対孔閉鎖を起こさないようにしている。炎症性粘膜は可能な限り温存するようにして，術後は自己鼻洗に加え来院時には洗浄処置を行なっている。実際の手術動画を供覧し，当院における歯性上顎洞炎に対する手術手技の工夫および術後管理について報告する。

O-161　蝶形骨洞血瘤腫の1例

○高嶋　　惇[1]，佐々木　崇暢[1]，若杉　　亮[1]，新堀　香織[2]，堀井　　新[1]

[1]新潟大学　医学部　耳鼻咽喉・頭頸部外科，[2]立川綜合病院　耳鼻咽喉科

蝶形骨洞に生じた血瘤腫（Organized Hematoma: OH）という，稀な症例を経験したので報告する。症例は75歳女性，1か月前から複視・視力低下・頭痛が増悪し，近医脳神経外科を受診した。CT･MRIで前頭葉にアテローム型脳梗塞を指摘されたが，同時に蝶形骨洞内に周囲の骨欠損を疑う占拠性病変を認めたため，蝶形骨洞腫瘍疑いとして当科を紹介受診した。当科初診時，鼻腔ファイバーでは異常を認めないが，左視力低下および左眼球運動障害を認めた。また蝶形骨洞病変はMRIで辺縁部T2低信号と特徴的な所見を呈した。術前に左側蝶形骨洞腫瘤による左視神経症障害，左動眼神経麻痺と診断し，同日緊急で内視鏡下鼻副鼻腔手術を施行した。蝶形骨洞内は線維組織および凝血塊で充満し，洞内部から静脈性出血が持続した。蝶形骨洞内容物および粘膜を除去すると出血は停止した。また，明らかな骨破壊は認めなかった。術後一時的に出血が持続し圧迫止血や輸血を要したが，術後2か月の現在再燃なく経過している。病理診断では腫瘍細胞は認めず，ほぼ全体が凝血塊であり壊死組織や繊維化を伴う所見を認め，蝶形骨洞に生じたOHと診断した。術直後から頭痛・複視は改善したが視力は改善しなかった。OHは主に東アジア人の上顎洞に局在する，稀な非腫瘍性の良性疾患であり，蝶形骨洞に生じた報告は数件にとどまる。OHの病態には，副鼻腔の換気不十分と易出血性との関連が示唆されているが定かではない。OHは膨張し骨破壊を伴う場合もあるため，時に鼻副鼻腔悪性腫瘍や副鼻腔嚢胞などの良性疾患 と鑑別が困難であるが，MRI T2強調像で示される血瘤腫辺縁の低信号領域は特徴的な所見 であり，鑑別の一助となる。またOHの治療は手術であり，完全切除により再発なく経過するとされている。蝶形骨洞内の占拠性疾患では容易に視機能障害が生じるため，OHも鑑別診断に挙げ，迅速な診断および治療介入が望ましいと考えられる。

O-162　炎症性ポリープを伴うREAH（呼吸上皮腺腫様過誤腫）がDupilumabの使用効果に与える影響

○武田　鉄平[1]，柳　　徳浩[1]，深澤　　寧[2]，森　　恵莉[1]，前田真由香[1]，鄭　　雅誠[1]，大村　和弘[1]，鴻　　信義[1]

[1]東京慈恵会医科大学　耳鼻咽喉科学教室，[2]東京慈恵会医科大学　病理学講座

再発性のCRSwNPに対するDupilumabの有効性，安全性に関しては多く証明されている。しかし再発性のCRSwNPの中でも，Dupilumabの使用効果が著明に現れる症例や，効果不十分な症例がある。

今回我々は，再発性のCRSwNP患者を対象に，Dupilumab治療開始16週時点での嗅裂ポリープの変化を評価し，嗅裂ポリープが消失した患者と残存した患者の臨床的特徴を比較し，嗅裂ポリープが残存した患者の病理学的特徴を検討した。

2020年8月から2021年5月にかけて，東京慈恵会医科大学附属病院でDupilumab 300 mgを2週間毎に16週間皮下投与されたCRSwNP再発患者連続39症例を対象にした。主要評価項目は，Dupilumab投与16週目に内視鏡検査で嗅裂の形態を評価し，副次的評価項目はDupilumab投与開始時と，投与16週時点でのNPS，T&T認識閾値，総IgE値，血中好酸球%，SNOT-22各々のスコアリングを評価した。また16週目に残存する嗅裂ポリープが認められた場合，同部位から病理組織を収集し病理学的診断を行った。

組み入れ基準を満たした患者数は16名であり，そのうちDupilumab投与後16週目に嗅裂ポリープの消失（消失群）が63%（10名），残存ポリープ（残存群）が37%（6名）であった。患者背景では，ベースライン時の総IgE値がポリープ残存群で優位に高かったが，他のパラメータでは有意差は認められなかった。Dupilumab投与開始16週後のベースラインからの変化では，嗅裂ポリープ消失群では血中好酸球を除くすべてのパラメータで改善がみられた。一方，残存群ではSNOT-22のみが改善した。さらに嗅裂残存群の病理組織学的診断結果は炎症細胞浸潤の程度は症例によって異なるが，全例で炎症性ポリープを伴うREAHを認めた。

今回我々はDupilumabの効果を検証した結果，効果が期待できない症例として嗅裂のREAHの存在があることが判明した。そのため，嗅裂ポリープの組織学的評価により，適正なDupilumab使用を考慮すべきであると考える。

O-163　内視鏡下鼻副鼻腔術後の残存篩骨蜂巣がデュピルマブの治療効果に及ぼす影響についての検討

○柳　　徳浩，武田　鉄平，森　　恵莉，阿久津泰伴，鄭　　雅誠，前田真由香，小島　博己，鴻　　信義

東京慈恵会医科大学付属病院　耳鼻咽喉科・頭頸部外科

好酸球性副鼻腔炎を代表とするtype2炎症を有する鼻茸を伴う副鼻腔炎 は，鼻閉，嗅覚障害をきたす難治性疾患である。これまでは手術，ステロイドの局所または全身投与が主体であったが，近年デュピルマブによる分子標的薬が適応となり，治療の選択肢が拡大した。一方で内視鏡下鼻副鼻腔手術（Endoscopic Sinus Surgery: ESS）後の残存篩骨蜂巣は副鼻腔炎再燃の要因となると報告されているが，分子標的薬の効果にも影響するかは不明である。今回我々はESS術後の残存篩骨蜂巣とデュピルマブの治療効果との関連について検討したので報告する。2020年8月から2022年3月まで当院でデュピルマブ使用を開始した83名を対象とした。大櫛らの報告を参考に，隔壁が4mm以上残存しているものを残存隔壁がある群と定義した。CTにて残存隔壁がある群とない群に分け，治療開始前とデュピルマブ導入3か月後のCT画像におけるLund-Mackayスコア，問診で嗅覚についてのVisual Analogue Scale（VAS），SNOT-22による症状アンケート，鼻咽腔ファイバーにて鼻茸スコア，基準嗅力検査（T&T），呼気NO，末梢血中の総IgE値，好酸球数（%）等を両群で統計学的に比較検討した。なお，$p<0.05$を有意差ありとした。上記方法にて包括的に評価できた症例は51名（年齢51.7 ± 11.5歳）であった。そのうち残存隔壁を伴う群が28名（男性18名，女性10名），残存隔壁を伴わない群が23名（男性9名，女性14名）であった。この2群で治療開始前と導入3か月後を比較すると，Lund-Mackeyスコアによる画像での比較では残存隔壁を伴う群よりも残存隔壁を伴わない群のほうが有意に改善を認めた。鼻茸スコア，T&T認知域値，においの自覚症状，末梢血中の総IgE値，好酸球数などは両群に差は認めなかった。副鼻腔単洞化がデュピルマブのより良い治療効果に繋がる可能性を考えた。

O-164　IgG4関連疾患に関連した鼻副鼻腔炎の1例

○酒本　博史，亀倉　隆太，村山　公介，山本　圭佑，大國　　毅，高野　賢一

札幌医科大学　耳鼻咽喉科・頭頸部外科学講座

IgG4 関連疾患（IgG4-RD）は高 IgG4 血症と涙腺・唾液腺，膵臓などの罹患臓器における IgG4 陽性形質細胞の浸潤と線維化を特徴とする慢性炎症性疾患で症例により多彩な臨床像を示し，時に鼻副鼻腔に類似の病変を伴う。しかしながら，鼻副鼻腔病変におけるIgG4細胞浸潤はIgG4-RDに特異的な所見ではなく，mimickerが存在することから，現在のところ現在鼻副鼻腔はIgG4-RDの罹患臓器としては認められていない。今回我々はIgG4-RDに合併する鼻副鼻腔炎の鼻茸からの生検でIgG4-RDに典型的な病理所見が得られた症例を経験したので報告する。

【症例】78歳，男性。健康診断での画像検査で両顎下腺腫脹を指摘され近医耳鼻咽喉科を受診，血清IgG4値が高値でIgG4-RDが疑われたため精査加療目的に当科紹介となる。頸部超音波検査にて両涙腺，両顎下腺にIgG4-RDに典型的な所見，腫脹を認め，副鼻腔CTでは両篩骨洞を中心として，上顎洞，鼻腔に軟部陰影を認め，両鼻腔には視診にて鼻茸を認めた。気管支喘息にて加療中で鼻副鼻腔炎に対して過去に複数回の手術歴があった。血液検査では血清IgG4 1098 mg/dl，血清IgE 1645 IU/mL，血中好酸球 13.4%と高値であった。IgG4-RDと好酸球性副鼻腔炎の合併が疑われ，診断目的に顎下腺生検と鼻茸生検を施行した。病理検査では顎下腺は多数のIgG4陽性形質細胞浸潤 とIgG4/IgGが40%，鼻茸は線維化を伴う多数のリンパ球，特にIgG4陽性形質細胞浸潤を認め，IgG4/IgGは40%であり，顎下腺，鼻茸ともにIgG4-RDに伴う病変と診断された。今後はIgG4-RDに準じたステロイド治療を行う予定である。本症例は当初，好酸球性副鼻腔炎（ECRS）の合併を予想していたが，病理検査ではECRSに典型的な多数の好酸球浸潤を認めなかった。今回の症例や他施設からの過去の報告から鼻副鼻腔にもIgG4-RDに関連する病変が存在することが考えられ，IgG4-RDの1つの罹患臓器として考慮すべきと考えられた。

O-165　AIHA・ITPを合併した難治性慢性鼻副鼻腔炎の一症例

○緒方　尚子，太田　　康，鈴木　光也

東邦大学　耳鼻咽喉科学講座（佐倉）

我々は自己免疫性溶血性貧血（AIHA）・特発性血小板減少性紫斑病（ITP）を合併した難治性副鼻腔炎の1症例を経験した。症例は21歳の男性。18歳でAIHAを発症し，他院血液内科にてAIHA・ITPに対してステロイド内服治療を行っていた。20歳頃より慢性副鼻腔炎で前医耳鼻科へ通院し，保存的加療を受けていたが，治療効果乏しく，手術目的に当科紹介，受診となった。鼻腔内は両側とも膿性鼻汁多く，右鼻腔内にポリープを認めた。CTで両側上顎洞・篩骨洞・蝶形骨洞に軟部濃度陰影を認めた。白血球12370μl，CRP1.97mg/dlと軽度上昇を認めたが，末梢血の好酸球はステロイド内服中のため0.5%と正常範囲であり，IgG・IgEの上昇も認めなかった。血液内科と連携し，ステロイド内服のまま全身麻酔下で両側ESSを施行した。ポリープの病理組織学的所見では好酸球は10個/HPF未満であった。術後2週目で鼻内ポリープ及び膿性鼻汁の再燃を認め，術後1か月目にCTで再評価したところ，前頭洞含めすべての副鼻腔が軟部濃度で充満していた。その後鼻汁よりカルバペネム耐性腸内細菌科細菌（CRE）を検出したため，LVFXを1か月間投薬したが，症状の少々の改善を認めるにとどまったため，術後3か月目よりデュピクセントの投与を開始した。数回の抗菌薬投与を併用したところ，術後8か月目でポリープが縮小し，病状が改善した。現在もデュピクセント投与継続中である。自己免疫疾患を有する難治性慢性鼻副鼻腔炎の治療に対して，考察を加えて報告する。

O-166　抗TNF生物学的製剤関連副鼻腔炎の一例

○竹村優佳子，出島　健司，村上　　怜

京都第二赤十字病院

近年，関節リウマチに生物学的製剤を使用する機会が増え，中でも抗TNF製剤に関連した副鼻腔炎の報告が散見される。今回我々は，この稀な抗TNF製剤関連副鼻腔炎を経験したため報告する。症例は，49才の男性で，主訴は鼻閉であった。現病歴として，2011年12月に関節リウマチと診断されメトトレキサートを開始するも，関節炎の悪化のため2015年6月にエタネルセプトへ変更された。エタネルセプトを開始してまもなく，鼻閉，嗅覚障害を自覚，近医耳鼻咽喉科を受診し，両側鼻腔にポリープを認め慢性副鼻腔炎と診断された。経口ステロイドなどの薬物治療をされたが改善なく手術目的に当科紹介された。血液検査では，好酸球11.3%，IgE28IU/ml，特異的IgE抗体検査はすべて陰性であった。CT所見では両側篩骨洞中心に陰影を認め両側慢性副鼻腔炎の所見であった。2022年3月に全身麻酔下に両側内視鏡下鼻副鼻腔手術4型を施行した。ポリープは中・上鼻洞に複数存在し，篩骨洞にポリープ様粘膜が充満していた。上顎洞，前頭洞には膿汁が貯留しており，好酸球性副鼻腔炎の所見であった。病理所見は上顎洞粘膜，篩骨洞粘膜は好酸球浸潤をほとんど認めなかったが，ポリープには高度な好酸球浸潤を認めた。術後経過は良好で2カ月経過したが副鼻腔炎の再燃はなく，エタネルセプトは継続された。生物学的製剤は関節リウマチなどの難治性免疫性炎症性疾患の治療薬として近年広く用いられている。TNF 阻害薬は関節リウマチ患者に改善効果を有す反面，多様な副作用が発現する。抗TNF製剤に関連した副鼻腔炎は2006年に最初に報告されており，病態は明らかではないが免疫抑制され鼻副鼻腔炎が惹起されていると推察されている。口演では，その後の経過報告と，文献的考察を合わせて報告する。

O-167　術前に好酸球性副鼻腔炎との鑑別を要した呼吸上皮腺腫様過誤腫（REAH）の1例

○伊藤　聡志，木村　文美，稲田　紘也，中田　誠一

藤田医科大学　ばんたね病院　耳鼻咽喉科・睡眠呼吸学

呼吸上皮腺腫様過誤腫（REAH）は，鼻腔内に発生する良性の過誤腫に分類される腫瘤を呈する。片側もしくは両側の鼻腔に生じるポリープ様の良性腫瘍であり，病理組織学的には粘膜下の腫瘤様増殖や線毛呼吸上皮が1列に並んだ腺組織の著明な増殖が特徴とされる。多くは鼻中隔や嗅裂に発生し，篩骨洞優位に陰影をきたすため臨床的には好酸球性副鼻腔炎との鑑別が重要となる。しかし術前において好酸球性副鼻腔炎の診断において頻用されているJESREC studyの診断基準は主に臨床所見などから点数換算されており，REAHとの鑑別はしばしば困難であることが問題視されている。今回我々は術前ではJESREC studyの診断基準からは好酸球性副鼻腔炎を想定したが，術後にREAHと判明した1例を経験したので，若干の文献的考察を加え報告する。症例は51歳，男性。受診1ヶ月前から鼻内違和感や鼻閉，嗅覚障害を自覚。近医耳鼻咽喉科受診したが，鼻内に特記所見なく経過観察を指示された。しかし症状不変にて当科初診となった。当科で鼻内を観察すると中鼻道に充満するように鼻内ポリープを認め，副鼻腔CTでは篩骨洞優位に陰影を確認した。採血では血中好酸球数は6.0%と軽度上昇していた。JESREC studyの診断基準に基づきスコアリングしたところ15点であり，好酸球性副鼻腔炎の可能性も考慮し，両側内視鏡下汎副鼻腔手術（四型）を施行した。術中での摘出検体からは，組織中の好酸球浸潤は少なく，REAHとの確定診断を得た。これらの問題点につき若干の文献的考察を含めて報告する。

O-168　鼻中隔軟骨生検で診断を得た再発性多発軟骨炎の1例

○持田　峻，矢富　正徳，丸山　諒，吉田　重和，西村　遥，塚原　清彰

東京医科大学　耳鼻咽喉科・頭頸部外科学分野

再発性多発軟骨炎（relapsing polychondritis：RP）は全身の軟骨組織に慢性かつ再発性の炎症を来たす指定難病疾患である。耳介軟骨炎，気道軟骨，鼻軟骨など加え強膜炎，上強膜炎，結膜炎，ブドウ膜炎などの眼症状の併発もある。今回鼻中隔軟骨生検で診断を得たRPの1例を報告する。

症例は40歳女性，主訴は反復する発熱，鼻部及び耳介の腫脹疼痛。経過は長く当院受診1年前からの反復する発熱及び咳嗽があり前医で精査加療を受けていた。また右突発性難聴を1年間に3回反復し都度ステロイド加療を施行されていた。前医でも精査が行われており肺生検，骨髄生検，唾液腺生検も施行されていたが診断に難渋している状況であった。当院総合診療科を受診し，前医施行のGaシンチグラムで鼻中隔に集積が強く，同部位の生検目的に当科を紹介された。受診時鼻内は視診上正常も鼻背部は腫脹を認めた。咽頭喉頭には異常所見を認めなかった。標準純音聴力検査では軽度の右感音難聴を認めた。また右眼球結膜の充血を認め，強膜炎の診断であった。局所麻酔下に鼻中隔軟骨生検術を施行した。左鼻前庭切開から粘膜切開を開始。軟骨膜上で膿汁の流出を認め，軟骨膜が判別しえないほどの炎症壊死を認めた。5mm大で鼻中隔軟骨を生検切除し手術終了。病理検査では活動性の軟骨炎像を認め，細菌や真菌などによる病原性は否定的であった。McAdamらの診断基準基準のうち3つ以上を満たしRPの確定診断となった。リウマチ膠原病内科に転科しステロイド漸減投与が開始，現在に至るまで軽快が得られている。

RPでは耳介軟骨炎，鼻軟骨炎，気道軟骨炎に加え，蝸牛前庭症状が生じ得るため耳鼻咽喉科医は念頭に入れるべき疾患である。頻度は耳介軟骨が最も多く，同部位から生検をはかることが最も多いと考える。本症例では鼻中隔軟骨の炎症が強く，同部位からの生検で確定診断が得られた。発表では若干の考察を加え報告する。

O-169　鼻性視神経症の手術後に再増悪し多発血管炎性肉芽腫症と診断された1例

○佐藤　有記[1]，鈴木久美子[1]，丸山　暁人[2]，倉富勇一郎[1]

[1]佐賀大学医学部　耳鼻咽喉科・頭頸部外科学講座，
[2]佐賀大学医学部　膠原病・リウマチ内科

多発血管炎性肉芽腫症は，典型例では発熱，体重減少などの全身症状とともに上気道，肺，腎臓を主とした症状をきたす全身血管炎である。かつてはウェゲナー肉芽腫症と称され，耳鼻咽喉科・頭頸部領域では鼻・副鼻腔症状が最も多い。今回我々は，鼻性視神経症として内視鏡下副鼻腔手術を施行後に一旦視器症状は改善したが再増悪し，多発血管炎性肉芽腫症と診断された1例を経験したので報告する。

症例は60代後半の男性。1か月前より徐々に増悪する左視力低下を主訴に当院紹介となった。左眼の光覚消失と全眼球運動障害を認め，副鼻腔CTでは後篩骨洞優位の副鼻腔炎を認めた。頭部造影MRIでは，両側の副鼻腔炎を認め，左眼窩内から視神経管への炎症波及がみられた。肉芽腫病変は認めなかった。鼻性視神経症および眼窩先端症候群と診断し，同日両側内視鏡下副鼻腔手術を施行した。左Onodi cell内は膿汁で充満し，洞粘膜は浮腫状で肉芽様であった。術後にステロイドパルス療法を施行され，眼球運動障害はわずかに改善したが，視力は改善しなかった。その後，COVID-19罹患を経て，術後7週間で左眼瞼腫脹・眼瞼下垂が出現し，外転障害主体の全眼球運動障害を認めた。頭部造影MRIで左視神経炎および眼窩先端部の炎症増悪，肥厚性硬膜炎を認めた。手術前よりPR-3 ANCAの上昇を認めていたことから，膠原病内科へ紹介され，多発血管炎性肉芽腫の診断となった。ステロイドパルス施行後，視力以外の視器症状は速やかに改善した。症状の再燃や他臓器症状の出現なく経過し，現在ステロイド･リツキシマブ投与継続中である。

ANCA関連血管炎において，肉芽腫の圧迫を認めない眼窩先端症候群はまれとされており，文献的考察を交えて報告する。

O-170　浸潤型副鼻腔真菌症や悪性腫瘍との鑑別を要し診断に苦慮したANCA陰性多発血管炎性肉芽腫症の1例

○新井　智之，山崎　一樹，栗田　惇也，飯沼　智久，米倉　修二，花澤　豊行

千葉大学大学院医学研究院　耳鼻咽喉科・頭頸部腫瘍学

多発血管炎性肉芽腫症（granulomatosis with polyangiitis：GPA）は，以前はWegener肉芽腫症と称された疾患であり，上・下気道および肺の肉芽腫性炎症と壊死性糸球体腎炎を来たし，発症機序に抗好中球細胞質抗体（ANCA）が関与する全身性血管炎症候群である。初発症状は耳症状や鼻・副鼻腔などの上気道症状を来たすものが多く，様々な症状を主訴に耳鼻咽喉科を受診する。今回我々は，頬部の痛みと腫脹を主訴に受診し，骨破壊を伴う上顎洞病変を認め，診断に難渋したGPAの1例を経験したので文献的考察を加え報告する。症例は46歳，女性。左頬部の痛みと腫脹を主訴にX年3月に近医を受診し，慢性副鼻腔炎として抗菌薬により加療されたが改善せず同年5月に当科紹介となった。造影CTおよびMRIにて左上顎骨の骨破壊を認め，浸潤型副鼻腔真菌症や悪性腫瘍を疑い，複数回の局所麻酔下での生検を繰り返すも特異的な所見が得られなかった。採血結果でもIgG4やANCAは陰性であり，診断的治療としての内服でのステロイド投与にも反応が乏しかったため，同年8月に全身麻酔下に内視鏡下上顎洞内側壁切除術および歯齦部切開による頬部皮下の生検を施行したが，やはり病理学的に特異的な所見に乏しく確定診断には至らなかった。放線菌感染症を念頭に抗菌薬（AMPC/CVA）を半年間投与したが改善が得られなかったため，総合診療部にコンサルトし，くまなく全身検索を行うも特異的な所見が得られず，X＋1年5月よりANCA陰性GPA疑いとしてアレルギー・膠原病内科で診断的治療が開始された。治療には比較的速やかに反応が得られ，今後も厳重な経過観察が必要だが，ANCA陰性GPAとして矛盾ない経過と考えられた。

O-171　頭頸部臓器に限局した好酸球性多発血管炎性肉芽腫症

○田口　雪枝[1]，富澤　宏基[1]，宮部　結[1]，植木　重治[2]，山田武千代[1]

[1]秋田大学　耳鼻咽喉科・頭頸部外科学講座，[2]秋田大学総合診療・検査診断学講座

好酸球性多発血管炎性肉芽腫症（eosinophilic granulomatosis with polyangiitis:EGPA）は，末梢血好酸球増加を伴い多様な全身症状を呈する難治な疾患である。症例は18歳女性。アレルギー性鼻炎増悪とアデノイド増殖症（前医生検で悪性所見なし）を主訴に当科へ紹介された。重症のアレルギー性鼻炎として後鼻神経切断術が予定されたが，手術待機中に白苔を伴う扁桃炎・咽頭炎を繰り返し，後鼻神経切断術と生検を兼ねて口蓋扁桃摘出術，アデノイド切除術を受けた。しかし，その後も鼻炎症状の改善に乏しく，熱発や体重減少，頸部リンパ節腫脹，咽粘膜腫脹を認めた。精査目的にリウマチ科へ転科し，EGPA（definite）の診断となった。プレドニン35mg/日より開始され症状軽快するも，漸減すると再燃を繰り返した。そのためメポリズマブが開始され治療継続中である。本症例は病理組織で口蓋扁桃にCharcot-Leyden結晶を認め，咽喉頭の強い好酸球性炎症の存在を示唆する。また治療開始後，血中好酸球数の低下に伴い，血清Galectin-10濃度が低下した点からも，鼻咽喉頭局所で好酸球がExtracellular trap cell death（ETosis）を起こし，病態悪化に寄与していた可能性が示唆される。本症例のようにEGPAの臓器症状が頭頸部領域に限局することもあり，我々は本疾患を常に念頭に置く必要がある。

O-172　持続的嗅覚刺激は認知機能を改善させる可能性がある

○神崎　晶[1,2]

[1]国立病院機構東京医療センター感覚器センター，[2]慶應義塾大学医学部耳鼻咽喉科

【目的】嗅覚障害と認知症との関連について報告がなされている。高齢者に対する香料による嗅覚刺激が嗅覚機能改善，認知症の予防効果について報告は少ない。本研究では，嗅覚トレーニングが高齢者の嗅覚機能と認知機能において改善効果を示すか検討する。【方法】健常高齢者で参加への同意が得られた36名を対象とした（女性22名，平均年齢：73.1 ± 5.8歳，平均MMSE：28.5 ± 1.5点）。トレーニング前後における基準嗅覚検査と嗅覚同定能力検査（OSIT-J）スコアを比較した。参加者は8週間，入浴時と就寝時を除いて常に研究用アロマペンダントを着用し，嗅覚刺激を与えた。ディフューザー用精油には，100％純粋天然植物精油（成分：パチュリー，ビターオレンジ葉，スイートオレンジ，リトセア）を用いた。研究開始時と終了時に認知機能検査（記憶検査，注意機能検査）を行った（慶應義塾大学医学部倫理委員会の承認を得た）。【結果】基準嗅覚検査においてトレーニング前後で改善を認めたが，嗅覚同定能力検査では改善を認めなかった。記憶検査では改善を認めていた。【考察】基準嗅覚検査は多くの被験者で加齢変化による嗅覚低下を認めていたが，試験終了時に改善を認めていた。一方，嗅覚同定能力検査では改善を認めなかった理由として検査の難易度が低く，最初からスコアが良かったため天井効果を示した可能性がある。【結論】本研究の結果より，嗅覚トレーニングが健常高齢者の嗅覚機能，認知機能それぞれを改善させていることを示した。嗅覚障害，特に加齢に伴う嗅覚障害に対する治療法はなく，副作用もほとんどないため，非常に有効な手段と考えられる。今後，対照群との比較試験を行うとともに，この効果に関する機序の解明が必要である。（本研究は慶應義塾大学精神神経科学教室との共同研究である）。

O-173　嗅覚と味覚との関連<岩木健康増進プロジェクトの結果から>

○山内　一崇，松下　大佑，清水目奈美，工藤　玲子，後藤　真一，佐々木　亮，松原　篤

弘前大学大学院医学研究科　耳鼻咽喉科学講座

嗅覚機能は認知症をはじめとする様々な疾患や，喫煙や運動習慣など種々の因子と関連することが報告されている。一方で味覚機能も糖尿病や亜鉛など多様な因子との関連が報告されている。嗅覚と味覚はともに外界を感知するための感覚機能であり，お互いに影響を与えると考えられているが，どのような相互関係があるのかは一定の見解が得られていない。今回我々は岩木健康増進プロジェクト2019（青森県弘前市岩木地区で行われている大規模健康調査）の結果を用いて，嗅覚と味覚との関係性について多項目に渡って検討を行った。嗅覚機能はUPSIT 8嗅素，味覚機能は4味質（甘味，酸味，塩味，苦味）を5段階で濃度を調整した検液を用いて全口腔法によって検査した。

参加者において嗅覚同定能は男性の方が女性よりも有意に低下していた。味質においては酸味，塩味，苦味で男性の方が女性よりも有意な認知閾値の上昇がみられ，甘味は男女間で有意差はみられなかった。加齢に伴って嗅覚機能，味覚機能とも有意な低下がみられたが，嗅覚機能の方がより顕著であった。また，酸味と塩味は嗅覚同定能と有意な相関がみられたが，甘味と苦味では有意な相関はみられなかった。味覚の嗅覚同定能への影響度を多重ロジスティック回帰分析を用いて検討した結果，塩味が嗅覚と最も関連が強かった。

加齢に伴い嗅覚機能が低下することはすでに多く報告されている一方で，味覚機能の低下に関しては一定の見解が得られていない。しかし，酸味と塩味は，甘味と苦味に比べて加齢による影響を受けやすいとの報告もあり，本検討も同様の結果であった。嗅覚機能と各味質との関係に関する報告はまだ十分ではないため，本検討の結果を踏まえ今後も両者の関係について検討を進めていく必要があると考えられる。

O-174　当院における喉頭全摘出術後の嗅覚リハビリテーションと嗅覚の改善について

○村上　大輔[1]，山口　優実[1]，宮本　雄介[1]，鈴木　智陽[1]，
菊池　良和[1]，松尾美央子[1]，澤津橋基広[1,2]，
中川　尚志[1]

[1]九州大学　耳鼻咽喉・頭頸部外科，[2]福岡山王病院　耳鼻咽喉科・頭頸部外科

喉頭全摘出後の患者は，永久気管孔から呼吸を行うために鼻腔からの呼吸ができなくなり，嗅裂部へ気流が失われ，廃用性に嗅覚障害が起こると考えられている。そのため術後の嗅覚障害の予防，または改善のためには鼻腔内の気流を誘発する演習（嗅覚リハビリテーション〔以下，嗅覚リハ〕）が大切である。当院では口腔および咽頭内に陰圧を作成するnasal airflow-inducing maneuver（NAIM法）を用いて嗅覚リハを行っている。嗅覚リハの開始時期については以前我々も報告（山口優実他，耳鼻63:151-156, 2017）したように術後早期からの介入が嗅覚障害の予防，改善には有効であることが示唆されており，2018年からは可能な限り早期に介入を行っている。今回，比較的早期にNAIM法を用いて術後の嗅覚リハを行った7名について嗅覚の推移と嗅覚リハの有効性について検討したので報告を行う。対象は，2018年6月から2020年8月までに喉頭全摘出術，それに準じた手術を行った7名。方法は，術後にNAIM法を用いた嗅覚リハを1日5分，毎日施行し，嗅覚リハ導入前，開始後（1か月，3か月，6か月，12か月）に基準嗅力検査（T&Tオルファクトメーター）で嗅覚の評価を行った。結果，嗅覚リハ導入前の嗅覚障害の程度は，脱失4名，高度減退2名，中等度減退1名であった。嗅覚リハ開始後，3か月での認知閾値は，全症例で改善，COVID-19パンデミックの影響で12か月後まで検査できた症例は7名中3名であったが3名中1名は開始時に脱失から正常へ，残りの2名は脱失または高度減退から軽度減退へ有意に改善を認めた。嗅覚神経性嗅覚障害に対する嗅覚刺激療法（Olfactory training）の有用性が，近年，話題に上がっているが，NAIM法に関しても，嗅覚障害に対するリハビリテーションとして，喉頭全摘出術後は，特に意識して積極的に介入を行い，啓蒙し，普及させる必要がある。

O-175　県内初！新規嗅覚専門外来開設における受診患者の検討

○大澤　陽子，深田　靖人，堤内　俊喜，扇　　和弘

福井赤十字病院　耳鼻咽喉科

嗅覚障害診療ガイドラインが2017年に作成され，いままで手探りであった嗅覚障害に対する分類・原因や診断・治療方法の指針が示された。2019年12月に中国武漢で最初に発生した初期の新型コロナウイルス株の初発症状が嗅覚障害であったことから，嗅覚障害の概念が一気に周知されることになり，一般にも注目を浴びるようにもなった。2020年3月には鼻茸を伴う慢性副鼻腔炎に対する抗体治療が保険収載され，嗅覚障害治療の選択肢が増えることになった。嗅覚障害を診断するためには基準嗅力検査や静脈性嗅覚検査を実施する必要があるが，脱臭装置の設置のための設備投資費や検査スペースの問題が生じ，クリニックや市中病院での嗅覚専門外来の開設は閾値が高いままである。当院では，各診療科に対して「地域医療構想に関連する診療技術推進分野」という構想で院内コンペティションを実施，幸運にも採用されたために嗅覚専門外来開設の予算が獲得できた。2021年6月に予算計上，10月に金沢医科大学を見学（医師・検査技師・管財課職員・総務課職員），2022年2月に嗅覚検査設備を設置，3月15日に広報，4月1日に嗅覚専門外来を開設するに至った。福井県では初の嗅覚専門外来開設である。受診患者は紹介患者のみに限定したこともあり，福井県内全域から紹介されてきている。今回の発表においては，嗅覚専門外来開設時からの受診患者の背景や障害の程度や分類などについて検討し報告させていただく予定である。

O-176　刺激性異嗅症のクロスモーダル研究

○鄭　雅誠[1]，関根　瑠美[1]，米澤　和[1]，森　恵莉[1]，鴻　信義[1]，Hummel Thomas[2]

[1]東京慈恵会医科大学　耳鼻咽喉科学教室，[2]ドレスデン工科大学　耳鼻咽喉科

五感のうち，ある特定の感覚入力が，別の種類の感覚を連想させたり影響したりすることをクロスモーダル感覚という。嗅覚にもこのような現象が知られており，例として「りんご」のにおいをかいだ時に，りんごの「色」や「形」といった視覚や，「甘い」といった味覚，「シャリシャリ」といった聴覚や触覚が連想されることを言う。嗅覚入力による視覚のクロスモーダル感覚は，文化的背景により連想される視覚表現が異なることが報告されており，「りんご」の例では文化地域によって「赤」,「黄色」,「緑」と連想される色が異なる。このような嗅覚と視覚についてのクロスモーダル現象はいくつか報告があるが，異嗅症で感じるにおい感覚についてのクロスモーダル現象を調査した研究はない。本研究では日本・ドイツから323名の刺激性異嗅症患者を集め，異嗅症の感覚を63種の「色」表と，20種の「形」表から表現させる異嗅症のクロスモーダル研究を行った。この結果，「色」については日本人は明るい色を，ドイツ人は暗い色を選び,「形」については日本人は曲線状の形を，ドイツ人は角状の形を選ぶ傾向があることが得られた。本研究より，異嗅症と色，形のクロスモーダル現象では日本人とドイツ人で違いがあることが得られ，嗅覚と同様に刺激性異嗅症も文化的背景によって感覚が異なることが示唆された。

O-177　疾患別にみた嗅覚障害患者の検討

○岡崎　健，伏見　勝哉，齋藤　孝博，都築　建三

兵庫医科大学　耳鼻咽喉科・頭頸部外科

【背景】

嗅覚障害の原因で最も多い疾患は，鼻副鼻腔炎によるもので，次いで感冒後嗅覚障害，外傷性嗅覚障害の順に多い。嗅覚検査は，基準嗅力検査と静脈性嗅覚検査が保険適応であり，その他に日常においのアンケート（SAOQ），カード型嗅覚同定検査（OE）の有用性が報告されている。同一施設において嗅覚障害患者を疾患別に年齢や性別，嗅覚検査結果を比較することにより疾患別の特徴を検討したので報告する。

【方法】

1995年5月から2022年4月までに嗅覚専門外来に受診した患者4565例を用いた。疾患別に年齢，性別，受診までの期間，基準嗅力検査，静脈性嗅覚検査，OE，SAOQを比較した。さらに，基準嗅力検査結果による重症度に応じて疾患毎のSAOQ，OE，静脈性嗅覚検査などを比較した。群間の比較はWeltch-T検定（Sidak補正），$\chi 2$検定を行い，$P < 0.05$を有意な差とした。

【結果】

最も嗅覚障害が重度であった疾患は先天性嗅覚障害で，次いで外傷性嗅覚障害であった。受診患者の平均年齢は50～60代が多かったが，先天性嗅覚障害患者は20代以下での受診が多く，外傷性嗅覚障害患者は40代以下に多かった。重症度別比較において鼻副鼻腔炎による嗅覚障害は他の疾患と比べて，静脈性嗅覚検査の陽性率が高く，SAOQも高かった。感冒後嗅覚障害と外傷性群はSAOQが低かった。鼻副鼻腔炎による嗅覚障害と比べてOE検査における墨汁の正答率が感冒後と外傷性嗅覚障害で高かった。

【結論】

疾患により年齢や性別に差があり，嗅覚障害結果も明らかな相違がみられた。嗅覚障害患者の疫学を知ることにより，より良い診断や治療を行うことができると考えられる。

O-178　嗅覚/味覚障害を呈した成人喘息症例と好酸球性副鼻腔炎の合併に関する検討

○小田　尊志[1]，石野　岳志[1]，竹本　浩太[1]，西田　　学[1]，堀部裕一郎[1]，竹野　幸夫[1]，岩本　博志[2]，服部　　登[2]

[1]広島大学大学院　耳鼻咽喉科・頭頸部外科，[2]広島大学大学院　分子内科学

【背景】成人喘息症例には好酸球性副鼻腔炎（ECRS）の合併が高率であり症状経過への影響を指摘されているが，喘息を合併したECRS症例の簡便な診断方法に関する知見については検討の余地がある。ECRSは鼻茸を合併し局所粘膜への好酸球浸潤を著明に伴う難治・再発性疾患であり嗅覚障害を合併する例も多い。今回，我々は当院呼吸器内科と連携し成人喘息とECRSの関連性や予測因子についての検討および嗅覚/味覚障害，鼻汁，鼻閉といった臨床症状との関連性について評価したので若干の文献的考察を含め報告する。【方法】2012年から2020年までの期間に当院呼吸器内科および当科を受診し治療介入が行われた成人喘息62例に対して当院初診時のデータをもとに検討を行った。ECRSの診断にはJESRECスコアおよび組織診断を用いた。ECRSの予測因子としてACT，ACQ，PEF，FEV1.0，呼気FeNO（以下FeNO），血中好酸球数，総IgEを挙げ，ROC解析を行った。また，臨床的特徴として嗅覚/味覚障害，鼻汁，鼻閉をもつ症例を分類し，前述した各項目について正常例との比較検討を行った。ECRS症例については多変量解析を追加し，予測因子との相互関連について検討した。【結果】ECRS群では有意に嗅覚/味覚障害が多くFeNOが有意に高いとの結果を得た。また統計学的有意差までは認めなかったが血中好酸球数も高値である傾向を認めた。ECRSの予測因子におけるROC解析ではFeNOおよび血中好酸球数の診断能が高く，多変量解析ではFeNOおよび嗅覚/味覚障害の関連が示唆された。嗅覚/味覚障害を有する群ではACQの有意な低下を認めた。鼻汁を有する群ではFeNO，FEV1.0およびPEFが有意に上昇しており，鼻閉を有する群でもPEFの上昇が認められた。【結論】喘息に嗅覚/味覚障害の合併やFeNO高値を認める症例ではECRSの合併を念頭に置いた診療が求められる。また喘息症例において嗅覚/味覚障害や鼻炎症状を合併した例ではコントロールが良好となる可能性がある。

O-179　好酸球性副鼻腔炎患者における嗅覚障害と嗅球の検討

○山本　圭佑，宮田　　遼，小笠原　徳子，亀倉　隆太，大國　　毅，高野　賢一

札幌医科大学　耳鼻咽喉科・頭頸部外科

背景：嗅球は嗅上皮から入った匂い情報が処理される。嗅覚障害患者では嗅球体積が健常者より縮小すること，慢性副鼻腔炎の治療後に嗅球体積の増加が認められることが報告されている。今回われわれは好酸球性副鼻腔炎患者において鼻内内視鏡手術（ESS）前後で嗅球体積に変化があるかを検討した。

方法：2019年1月～2021年12月までの間，札幌医科大学耳鼻咽喉科・頭頸部外科において好酸球性副鼻腔炎と診断されESSを施行された患者のうち，術前と術後4か月に嗅覚検査，MRI検査を施行された患者を検討の対象とした。嗅覚検査として静脈性嗅覚検査，T&Tオルファクトメーター検査，オープンエッセンス検査，においスティック，嗅覚VAS，日常においアンケートを行った。嗅球体積はziostation 2を用いた。統計学的検討はt検定を用い，$p < 0.05$を有意差ありとした。嗅球体積と嗅覚検査の変化の相関はpearson の相関係数を用いた。

結果：検討の対象となった症例は22例，平均年齢は49.0歳，男性7例，女性15例であった。JESREC score は重症が9例，中等症7例，軽症6例であった。静脈性嗅覚検査（潜時），T&Tオルファクトメーター検査（検知・認知閾値），オープンエッセンス検査，においスティック，嗅覚VAS，日常においアンケートはいずれも術後に有意に改善した。左右の嗅球体積の合計の平均は，術前118.5mm^3（95% CI: 95.3, 141.7），術後120.4mm^3（95% CI: 100.5, 140.3）であり，統計学的に有意な変化は見られなかった。嗅球体積の周術期の変化の平均は1.91mm^3（95% CI: 0, 12.0）であった。嗅球体積と嗅覚検査の変化の相関はオープンエッセンスが0.56，においスティックが0.46，VASが0.57であり，正の相関がみられた。嗅球体積とVASの変化の相関は統計学的に有意であった。

O-180　内視鏡下副鼻腔手術前後のいずれも嗅覚脱失と判定された慢性副鼻腔炎症例に関する検討

○伏見　勝哉，岡崎　　健，齋藤　孝博，廣瀬　智紀，都築　建三

兵庫医科大学　耳鼻咽喉科・頭頸部外科

【背景】嗅覚障害に対する治療効果は，主に嗅覚障害診療ガイドラインに基づき，T&Tオルファクトメーターを使用した基準嗅力検査の平均認知域値の結果から判定される。しかしながら，慢性副鼻腔炎による嗅覚脱失に対して内視鏡下副鼻腔手術（endoscopic sinus surgery, ESS）を行った際，術後嗅覚脱失と判定されたものの嗅覚改善を自覚する症例に臨床上しばしば遭遇する。そこで我々は，基準嗅力検査の平均認知域値以外の評価項目に着目して，ESS前後の変化について検討した。【方法】2007年1月から2021年12月の間に，当科にて両側慢性副鼻腔炎に対して初回両側ESSを行った症例のうち，術前後いずれも嗅覚脱失（基準嗅力検査にて平均認知域値5.6以上）と判定された81例（男性45例，女性36例，平均年齢56±12.3歳，19～77歳）を対象とした。術前後の嗅覚VAS（visual analogue scale），日常のにおいアンケート（self-administered odor questionnaire, SAOQ），基準嗅力検査の平均検知域値について検討した。【結果】嗅覚VASは術前平均6.5％から術後平均16.7％，SAOQは術前平均10.9％から術後平均26.3％，平均検知域値は術前平均5.5から術後平均4.7へと，いずれも有意に改善を認めた（n=81, $p<0.001$, Wilcoxon符号付順位和検定）。また，手術前後ともにSAOQと平均検知域値は嗅覚VASとの有意な相関を示した（$p<0.0001$, Spearman順位相関係数）。【結論】平均認知域値の結果からESS前後いずれも嗅覚脱失と判定された症例においても，嗅覚VAS，SAOQ，平均検知域値の改善が認められた。これらは，ESSの満足度に関する指標として有用と考えられた。ESS後の嗅覚評価に際しては，基準嗅力検査の平均認知域値に加えて，嗅覚VASやSAOQ，平均検知域値など，複数の評価項目を用いて総合的に判定することも重要と考えられた。

O-181　当科におけるHemitransfixion approachによる鼻中隔矯正術の検討

○加納康太郎

聖隷浜松病院　耳鼻咽喉科頭頸部外科

鼻中隔弯曲症の中には通常のKillian切開では対応しきれない，鼻中隔の前弯や上弯を有する症例が少なからず存在する。このような症例に対してHemitransfixion approachによる鼻中隔矯正術（HTF）が有効であり，当院でも積極的にHTFを取り入れている。今回，2021年1月から2022年5月までに当院で施行したHTF14症例に対して，術前後の自覚的鼻閉改善度，CTによる鼻腔面積改善度について検討した。全例において自覚症状の改善と鼻腔面積比の改善を認めており，HTFは有用な手術であると考えられた。また，通常のKillian切開による鼻中隔矯正術後に鼻中隔前弯の増悪を認めた症例を経験したので併せて報告する。症例は鼻中隔弯曲症と左蝶形骨洞真菌症を認めており，初回手術としてKillian切開による鼻中隔矯正術と真菌塊の除去を施行した。術後に鼻中隔前弯が増悪し鼻閉症状も持続したため，再手術としてHTFを施行した。術後，鼻腔狭窄は解除され鼻閉症状も消失した。前弯を伴う鼻中隔弯曲症に対してKillian切開による定型的な鼻中隔矯正術を行うと，残存した軟骨にかかる負荷が増強し場合によっては弯曲が増悪する危険性がある。また，外鼻変形を伴う症例や鼻中隔軟骨の骨折が疑われる症例ではHTFでも矯正しきれないことがあり，その場合は鼻中隔外鼻形成術を考慮しなければならず，鼻中隔弯曲症は症例ごとに手術適応を慎重に判断する必要があると考えられた。

O-182　鼻中隔弯曲症に対して内・外視鏡を用いて施行した外鼻形成術の2例

○嶋村　晃宏[1]，尹　　泰貴[1]，森田　瑞樹[1]，東山　由佳[2]，阪本　大樹[2]，下野真紗美[3]，河内　理咲[1]，高田　洋平[2]，濱田　聡子[3]，村田　英之[1]，朝子　幹也[2]，岩井　　大[1]

[1]関西医科大学附属病院　耳鼻咽喉科・頭頸部外科，[2]関西医科大学総合医療センター　耳鼻咽喉科・頭頸部外科，[3]関西医科大学香里病院　耳鼻咽喉科

鼻中隔弯曲症は鼻閉を引き起こす代表的な疾患であり，その治療には鼻中隔矯正術が選択される。鼻中隔の解剖や鼻中隔弯曲症の成因についての詳細な理解が必要であり，矯正する範囲により，その術式選択や難易度も異なってくる。現在では，鼻中隔弯曲の軽微な例では内視鏡下鼻中隔手術が選択されることが多いが，鼻中隔前弯や上弯，外鼻変形が存在する症例では，通常のKillianアプローチだけでは矯正が難しい症例が存在する。このような症例では，鼻中隔外鼻形成術といった外切開を伴う術式の選択が必要となるが，術野が狭く，経験を積んだ術者でも難易度が高い手術である。

ORBEYE（オリンパス株式会社）は，4K3Dビデオ技術を搭載した手術用顕微鏡システムである。ORBEYEは術野を高精細のまま拡大ができ，手元のカメラを自由に移動することにより術野の深部までも確認できるため，外視鏡と呼称される。ORBEYEを用いることにより，従来の顕微鏡下もしくは明視下にて施行していた手術を，大型モニターに4K3Dの高精細かつ立体的な映像で術野を投影し手術を行うことができる。このシステムにより，術者をはじめとした少人数でしか確認できない狭い術野を，手術室内の医療従事者全員が大型モニター画面を通して共有することが可能となった。さらには執刀医と助手は身体的負荷の少ないHead up surgeryが可能となった。

今回，我々は鼻中隔弯曲症に対して，内視鏡併用下に外視鏡ORBEYEを用いた鼻中隔外鼻形成術を2例経験したので報告する。

O-183　鼻中隔外鼻形成術：最近の工夫

○児玉　　悟

児玉耳鼻咽喉科クリニック

外鼻変形を伴う鼻中隔弯曲症（斜鼻）に対して，外鼻と鼻中隔を一体として矯正し，鼻閉の改善と整鼻を目的とする鼻中隔外鼻形成術は，わが国の鼻科臨床の中でも受け入れられるようになった。演者はこれまで200例以上の外鼻形成手術症例を経験し，数多くの成功例の一方で，思い通りにいかなかった症例も経験してきた。2019年4月に現在の診療所を開設し，これまでの3年間で260例，800件以上の鼻科手術を行なってきた。診療所において外鼻形成手術を行なうべきかあまり考える間もなく，患者や近隣施設のニーズもあり，これまでの経験を活かし，短期滞在で鼻中隔外鼻形成術も行なっている。今回，最近の鼻中隔外鼻形成術の工夫について報告する。外切開を行なうOpen septorhinoplastyが9例，外切開を行なわないClosed septorhinoplastyが5例であった。基本的なbatten graft，spreader graftに加え，最近，世界的に流行りとなっているseptal extension graftも用いるようになった。一方で，術後に鼻尖が硬くなることからcolumella strutは用いなくなった。肋軟骨採取例はない。術後，全例とも鼻閉は改善し，整容面も改善し，患者と術者自身の満足度も高かった。初回手術であれば，自身の技術で得られる結果が予測でき，術後合併症も含めたリスクも少ないため，初回手術で最良の結果が得られるようにしている。大分県外，遠方の症例でも患者の希望に応じて対応しているが，コロナ禍での患者の移動については問題点もあった。術前にアウトカムについて明確に説明している一方で，患者の要望があいまいな場合は当院での手術はお断りしており，鼻科手術後のいわゆるトラブル症例は他院形成外科へ紹介している。手術の実際と診療所におけるマネージメントについても報告する。

O-184　鼻中隔矯正術の術後に著明に増悪した一例

○赤澤　仁司，長井　美樹

堺市立総合医療センター　耳鼻咽喉科・頭頸部外科

【はじめに】鼻閉は鼻中隔弯曲症や肥厚性鼻炎等の鼻腔形態異常で出現することがあり，この場合は鼻中隔矯正術や粘膜下下甲介骨切除術を行うことにより，鼻閉の改善が得られる。今回，鼻中隔弯曲症に対して手術加療を行い，視診上は鼻腔通気の改善が得られたにも拘わらず，鼻閉が増悪した症例を経験したので，報告する。

【症例】74歳，男性。X-60年頃，顔面外傷により鼻閉が出現し，外傷性鼻中隔弯曲症と診断された。X-3年頃から鼻閉が増悪し，複数の耳鼻科で鼻中隔弯曲症，慢性副鼻腔炎と診断され，保存加療を受けるが，改善しなかった。X年1月，鼻閉が更に増悪し，当科紹介受診。内視鏡及びCT所見から，鼻中隔弯曲症及び肥厚性鼻炎と診断した。保存加療に抵抗しており，手術加療の方針とし，鼻中隔矯正術及び両側粘膜下下甲介骨切除術を施行した。手術3か月後の時点では内視鏡やCTで鼻中隔弯曲及び下鼻甲介腫脹が改善していることを確認したが，鼻閉の症状は改善していなかった。その後，嚥下困難感等も出現してきたが，器質的な異常を認めなかったため，心療内科へ紹介受診した。身体症状症と診断され，投薬加療及び認知行動療法が行われ，鼻閉は改善した。

【考察】身体症状症とは，身体症状に関連した過度な思考，感情または行動に関連があり，その苦痛を伴う身体症状が長期に持続する疾患であり，症状に合わせた薬物療法の他に認知行動療法等が有効とされている。また，鼻閉が遷延化したメカニズムとしては中枢性感作の可能性が考えられた。

【結語】視診上は鼻腔通気が得られているにもかかわらず，鼻閉が顕在化している場合は，精神疾患も念頭に置くことも肝要と考えられた。

O-185　Cutting and suture techniqueを用いた鼻中隔前弯矯正

○平位　知久，世良　武大，服部　貴好，前田　文彬

県立広島病院　耳鼻咽喉科・頭頸部外科

鼻中隔前弯症例では，鼻中隔軟骨尾側端の弯曲を認めるものの，その下方が前鼻棘から脱臼していない症例が多い。そのような症例に対して，当科ではJangらが2009年に報告したcutting and suture techniqueを用いて矯正術を行っている。また，術式の一部変更点は以下に示した5点である。括弧内は原法を示す。

1. 鼻中隔軟骨は可及的に温存する（L-strutを残してそれ以外を温存する）
2. 軟骨間の縫合固定は1針のみとし2-エチルシアノアクリレートで補強する（3-4針縫合する）
3. bony batten graftによる補強を全例で行う（強度に不安があるときのみ軟骨を用いたbatten graftによる補強を行う）
4. premaxillary wing を削除する（温存する）
5. 鼻中隔前方の固定はシリコンプレートを併用した貫通縫合を行う（粘膜と軟骨の貫通縫合を行う）。

対象は2020年4月からの2年間に当科で鼻中隔矯正術を施行した234例とした。このうち96例に対して前弯矯正を施行し，さらにそのうちの61例に対してcutting and suture techniqueによる前弯矯正を施行した。手術時間は平均50分であった。主観的評価としてVASスケール（完全な鼻閉を10，全く鼻閉がない状態を0）を調べた結果，8.6から0.5へ改善した（Jangらが報告した症例では8.04から4.36へ改善）。客観的評価項目としてCT画像解析により鼻腔入口部断面における（狭鼻腔面積／広鼻腔面積）比の変化を調べた結果，0.56から0.84へと改善した。なお，鼻中隔穿孔をきたしたり，鞍鼻を訴えたりした症例は認めなかった。

以上より，鼻中隔前弯矯正に際して，当科で行っているcutting and suture techniqueは有効な術式であると考えた。

O-186 Functional Open Septorhinoplasty ー鼻弁形成の工夫

○朝子 幹也[1], 高田 洋平[1], 尹 泰貴[2], 河内 理咲[2], 阪本 大樹[1], 東山 由佳[1], 森田 瑞樹[2], 福井 研太[1], 荻野 裕平[1], 朝子 愛梨[1], 岩井 大[2]

[1]関西医科大学総合医療センター 耳鼻咽喉科・頭頸部外科, [2]関西医科大学附属病院 耳鼻咽喉科・頭頸部外科

Open Septorhinoplasty（外鼻形成術；以下OSRP）は鼻中隔前弯や外斜鼻を伴う鼻腔携帯異常に対する術式で，通常のキリアン切開による鼻中隔矯正術では矯正できない形態異常を修正する手術である。Hemitoransufiction切開とBatten Graft，Anchoring Sutureで矯正する術式が本邦における耳鼻科での報告が増加傾向であるが，上弯や鼻弁狭窄による鼻閉に対してはOSRPが必須である。審美的なoutcomeに注目されることの多いORSPであるが，我々耳鼻科が手がけるORSPは鼻閉の改善にoutcomeが置かれるべきである。

鼻弁狭窄はわかりにくい鼻閉の原因になり，患者が強固に訴えても見落とされがちな鼻閉の原因である。Cottle testで診断し，Alar Batten Cartilage Graftを外側鼻軟骨の鼻弁部に挿入し強度を上げることで鼻閉を改善する。しかしAlar Batten Cartilage Graftは挿入位置の固定が困難で，かつ吸気に対する鼻弁のコラプスに十分耐え切れる強度を出せない場合がしばしば見られる。演者は自験例の鼻中隔矯正術不成功例に対して，Functional OSRPを適応とし，鼻弁形成に工夫をした。Alar Batten Cartilage Graftに鼻弁を牽引する穿通糸をかけ，対側の外側鼻軟骨に縫合することで広い内鼻弁を形成することが可能となった。本演題では手術の実際について供覧する。

O-187 Unilateral mucosal advancement flapを用いて鼻中隔穿孔を閉鎖した1例

○代永 孝明，丹澤雄一朗，笹沼里圭子，石井 裕貴，松岡 伴和，櫻井 大樹

山梨大学 大学院総合研究部医学域臨床医学系 耳鼻咽喉科・頭頸部外科学講座

【緒言】鼻中隔穿孔は，鼻手術，外傷，異物，粘膜病変，鼻ほじりなど様々な原因により生じる。無症候性の場合もあるが，鼻閉，鼻痛，反復する鼻出血や痂疲脱落などの症状を呈することがあり，保存的加療で症状が改善せず根本的な治療を希望される場合は観血的な穿孔閉鎖を試みることとなる。鼻中隔穿孔に対しては様々な手術方法が報告されているが，どの方法が優れているかに対する結論は出ていない。今回我々はUnilateral mucosal advancement flapを使用して鼻中隔穿孔を閉鎖した症例を経験した。その有用性に関して文献的考察を加えて報告する。【症例】38歳の男性。他院で鼻出血に対して鼻粘膜焼灼術後に鼻中隔穿孔を生じた。既往に糖尿病がある。鼻中隔穿孔は長径7mmであった。Hemitransfiction切開を施行し，片側鼻腔の下方と上方にmucosal advancement flapを作成し，片側穿孔を縫合して閉鎖した。Interposition graftとして大腿筋膜を採取して鼻中隔粘膜間に挿入したのち組織接着剤で固定した。両側鼻腔にシリコン板を縫合して留置した。術後6週間でシリコン板を抜去した。穿孔は閉鎖し，主訴である鼻笛などの自覚症状が消失・改善した。【考察】Unilateral mucosal advancement flapは片側鼻腔で穿孔の下方と上方に二つのflapを作成し，そのflap同士を縫合することで穿孔を閉鎖する方法である。Interposition graftと組み合わせることで1cmを超える中等度の大きさの鼻中隔穿孔の閉鎖に対して有効な方法と考えられる。

O-188 当科におけるopen septorhinoplasty適応基準の変化

○飯村 慈朗[1], 岡村 彩加[1], 中澤 圭史[1], 佐久間信行[1], 田中 大貴[1], 柳原 太一[2], 中島 大輝[2], 細川 悠[3], 宮脇 剛司[4], 鴻 信義[2]

[1]東京歯科大学市川総合病院, [2]東京慈恵会医科大学耳鼻咽喉・頭頸部外科, [3]埼玉医科大学耳鼻咽喉科・神経耳科, [4]東京慈恵会医科大学形成外科

鼻中隔手術の目的は，鼻閉の改善という機能改善であるが，どこまでの範囲を矯正するかにより術式は異なる。上弯・外鼻変形の矯正が必要と判断した場合にはopen septorhinoplasty（以下OSRP）による矯正術が施行されるが，実際に上弯・外鼻変形が鼻閉の原因と判断される症例は鞍鼻や鼻尖下垂のような明らかな外鼻変形のみであり，多くはなかった。今回われわれは，hemitransfixionアプローチによる前弯矯正術（以下HTF）後に再手術を必要とする症例を経験した。症例は，前弯に加えて軽度の斜鼻を伴っていた。斜鼻は軽度であり鼻閉には影響ないという判断からHTFを施行し，術後に鼻閉の改善が得られた。しかし当院での術後に軽度の斜鼻に対して，美容外科による外科的治療が行われ，鼻閉症状の悪化が認められた。美容外科は，病気ではなく美容を目的とした治療・施術なので基本的に自由診療である。左右対称にしたい，治療するついで理想の鼻にしたいという場合には，機能回復の域を超えてしまうので，美容外科であり自由診療になる。本邦では，保険診療と自由診療を併用する治療は原則禁止となっており，別々に手術するのが現状である。本来，器官は必要とされる機能が形態を形成しているため，その器官を治療する場合には機能と形態を区別するわけにはいかない。しかしながら鼻の治療では，社会倫理的観点から，鼻の機能と形態は別々に治療される傾向にあった。その結果，機能のために形態を犠牲にする症例，形態のために機能を犠牲にする症例などの負の症例が存在する。このような負の症例は少なくし，外鼻と鼻中隔を立体的な一つの構造物と考え，同時に矯正する方が良いと考える。合併症を限りなく減らし，満足度の高い治療を施行するためには，機能的手術と形態的手術の両方をバランス良く治療することが望まれる。

O-189 耳鼻咽喉科医によるopen septorhinoplastyの術後成績の検討

○細川 悠[1,2,3], 飯村 慈朗[2,3,4], 中島 大輝[2,3], 宮脇 剛司[4,5], 鴻 信義[2,3]

[1]埼玉医科大学, [2]東京慈恵会医科大学耳鼻咽喉科学教室, [3]東京慈恵会医科大学附属病院鼻中隔外鼻クリニック, [4]東京歯科大学市川総合病院耳鼻咽喉科, [5]東京慈恵会医科大学形成外科教室

Open septorhinoplasty（OSRP）は内視鏡下鼻中隔手術では矯正の難しい高度な鼻中隔前弯や上弯の矯正が可能なだけでなく，外鼻変形の改善も期待できる手術手技である。しかし，鼻骨骨切りなどの煩雑な手技や整容面に変化を加えることへの抵抗から耳鼻咽喉科医が敬遠することもある。今回耳鼻咽喉科医が行ったOSRPの鼻症状と外鼻形態の治療成績を検討することを目的に本研究を施行した。

対象は2021年4月から2022年3月までに東京慈恵会医科大学附属第三病院耳鼻咽喉科で斜鼻を伴う鼻中隔弯曲症に対しOSRPを施行した15例。鼻中隔前弯は余剰軟骨の切除とbatten graftによる矯正，鼻中隔上弯は若木骨折での正中化による矯正を行った。斜鼻矯正は外側鼻軟骨のずらし縫合，骨ヤスリによる鼻骨ラスピングを行った。鼻骨骨切りは行わなかった。

鼻閉及び外鼻形態の主観的評価としてThe 10-Item Standardized Cosmesis and Health Nasal Outcomes Survey（SCHNOS）を使用し術前後の変化を検討した。外鼻形態の客観的評価は正面顔写真を用いて，外鼻の最外側点から左右内眼角点の中央と上口唇中央を結んだ線までの距離（外鼻最外側点距離）を計測し術前後の変化を検討した。SCHNOSの平均値は術前35.07から術後4.1と有意差をもって改善した。（$p<0.001$）外鼻最外側点距離の平均値は術前3.98mmから術後1.66mmと有意差をもって改善した。（$p<0.001$）

耳鼻咽喉科医による鼻中隔外鼻形成術は斜鼻を伴う鼻中隔弯曲症患者に対して鼻閉だけでなく外鼻形態の改善にも有用であった。斜鼻矯正のための鼻骨骨切りのような煩雑な手技は必ずしも必要ではなく，鼻骨ラスピングのような簡便な手技でも対応できる症例も存在する。

O-190　半切肋骨と肋軟骨を用いたハイブリッド移植による鼻中隔軟骨の吊り上げ法

○山住　彩織[1]，竹内　直子[1,3]，森山　壮[1,3]，宮脇　剛司[1,3]，柳　徳浩[2,3]，鄭　雅政[2,3]，細川　悠[3,4]，森　恵莉[2,3]，飯村　慈朗[3,5]，鴻　信義[2,3]

[1]東京慈恵会医科大学附属病院　形成外科，[2]東京慈恵会医科大学附属病院　耳鼻咽喉科・頭頸部外科，[3]東京慈恵会医科大学附属病院　鼻中隔外鼻クリニック，[4]埼玉医科大学病院　耳鼻咽喉科，[5]東京歯科大学総合病院　耳鼻咽喉科

【はじめに】Keystone areaの障害により軟骨性外鼻骨格が低下した症例に対し，当科では鼻腔通気と形態の改善を両立させる術式を考案し改良を重ねている。cantilever graft法に準じて鼻背に半切肋骨を移植し，移植骨に鼻中隔軟骨を吊り上げる術式では，移植骨の脆弱性による合併症を経験した。そこで鼻中隔軟骨尾側端を肋軟骨で補強する術式を考案し，経験症例を追加したので報告する。【症例】2016年11月から2022年5月までに鼻背への半切肋骨移植と鼻中隔軟骨の吊り上げを行った症例は35例，そのうち肋軟骨移植を併用した症例は8例だった。鼻骨骨切り併用は6例だった。既往は先天異常8例，外傷18例，先行する鼻中隔手術11例，美容外科手術4例だった（症例の重複あり）。【術式】手術はオープンアプローチから外鼻を鼻根部まで展開した。鼻中隔軟骨と上外側鼻軟骨を分離したのち，症例により鼻中隔矯正術や移植骨の固定点を温存した鼻骨骨切り術を行った。鼻根部に半切肋骨を挿入し，経皮的に鋼線又はセルフドリリングスクリューでradix付近に固定した。あらかじめ移植骨正中に骨孔を2-4個作成し，深部に転位した鼻中隔軟骨を吊り上げて縫合固定した。脆弱化もしくは欠損した鼻中隔尾側端はスライスした肋軟骨で置き換え再建し，columellar strutとしての役割も持たせた。【結果】術後6ヶ月で評価を行えた26例について，全例で鼻形態と鼻機能の改善が得られた。外傷による移植骨変位1例，肋骨の脆弱性による合併症は3だった。固定の緩みを3例経験したが，移植骨の変位には至らなかった。ドナー合併症や移植骨の感染は認めなかった。【まとめ】移植肋骨への鼻中隔軟骨吊り上げに肋軟骨移植を併用することで十分な骨格強度が得られた。これにより移植骨への負担が大きい場合や骨自体の強度が低いと予想される症例にも適応が拡大された。また，鼻中隔手術後に鞍鼻を来した症例に良い適応であると考える。

O-191　亜鉛欠乏が嗅覚機能に及ぼす影響について

○西嶌　大宣，近藤　健二，菊田　周，吉原晋太郎，韓　冰，上羽　瑠美，山岨　達也

東京大学　医学部　耳鼻咽喉科・頭頸部外科

【背景と目的】

亜鉛欠乏と味覚障害の関連は知られているが，亜鉛欠乏と嗅覚障害の関連に関しては明らかになっていない。一方で亜鉛の補充が嗅覚障害に有効であるという報告も散見される。本研究では嗅覚機能において亜鉛欠乏が及ぼす影響についての検討を行った。

【方法】

ICRマウスを亜鉛欠乏群とコントロール群とに割り付け，それぞれ亜鉛以外の栄養素を同等に調節した専用のペレットを使用して3か月飼育した。まず組織学的な検査としては，亜鉛欠乏後3か月での嗅上皮を中心とした組織学検討を行った。次にメチマゾールの投与により嗅粘膜傷害を惹起させ，傷害後2週間，2か月の時点での嗅粘膜の再生の程度を評価した。さらに3か月飼育後の各マウスから嗅粘膜及び嗅球を採取し，RNAを抽出後，RNAシークエンスによる網羅的な遺伝子解析を行い，発現遺伝子の比較検討をした。

【結果・考察】

組織学的検査では亜鉛欠乏群とコントロール群では成熟嗅神経細胞数に差は認めなかった。メチマゾールによる嗅粘膜障害後の再生においても亜鉛欠乏群とコントロール群において成熟嗅神経細胞数，分裂細胞数に有意な差は認めなかった。一方でRNAシークエンスでは，亜鉛欠乏群では，Odorant Binding Proteins（OBPs）などのリポカリン蛋白遺伝子が大きく変動しており，嗅上皮で発現が上昇し，嗅球では発現が減少していた。OBPsは匂い応答に関わる疎水性物質のキャリア蛋白質リポカリンの１つであり，亜鉛欠乏は嗅覚機能において匂い応答の修飾に関与している可能性が示唆された。

O-192　嗅覚障害モデルマウスに対するSemaphorin3A阻害薬点鼻投与の検討

○村井　綾，清水　藍子，牧原靖一郎，檜垣　貴哉，假谷　伸，安藤　瑞生

岡山大学病院　耳鼻咽喉科

【背景】当教室では嗅細胞軸索を物理的に切断し嗅細胞を障害した異嗅症モデルマウスを用いて嗅覚障害の実験を行っている。以前の研究で重度の障害をうけたのち回復した嗅細胞軸索はは本来接続すべき位置より前方に接続しており，軸索伸長が阻害されていた。軸索伸長を阻害する神経忌避因子Semaphorin3Aに着目した。Semaphorin3Aは発生期に受容体であるNeuropirin1と共同し，嗅細胞軸索の投射地図を形成するのに重要な役割を果たすが，発生期の終了とともにSemaphorin3Aは消失する。しかし，外傷をはじめとする炎症が引き起こされるとSemaphorin3Aは再度放出され，神経再生を阻害する。Semaphorin3A阻害薬は軸索伸長を促進する効果を持つ。今回異嗅症モデルマウスを用いて，再生を阻害する炎症因子を取り除き，嗅覚再生にどのような影響を及ぼすか検討を行った。【方法】8～12週齢のオスマウス，実験群8匹，対照群4匹に対し，右篩板にそって嗅細胞軸索切断を行った。切断直後より，3週間実験群にはSemaphorin3A阻害薬を，対照群には生理食塩水を右鼻腔内から点鼻を行い，軸索切断から6週間後の嗅上皮および嗅球を形態的，組織学的に観察した。【結果】各群の嗅上皮の厚さを任意の5点で測定した。両群に統計学的な有意差はみとなかった。嗅球上の軸索伸長を前後軸および正中外側軸方向に測定した。軸索伸長は実験群で長い傾向にあったが，有意な差ではなかった。【結論】Semaphorin3A阻害薬は嗅細胞自体の再生には寄与しないが，有意差がないものの軸索伸長が促進される傾向にあった。

O-193　高用量IgG療法による外傷性嗅覚障害マウスの嗅覚回復促進

○西田　幸平，小林　正佳，石神　瑛亮，竹内　万彦

三重大学大学院医学系研究科　耳鼻咽喉・頭頸部外科

【目的】交通事故などで生じる頭部外傷性嗅覚障害は嗅覚障害の三大原因のひとつであり，他の原因と比較して予後が悪い。我々は外傷性嗅覚障害モデルマウスを用いた研究で，傷害急性期にステロイド薬や炎症性サイトカインの各種阻害薬により局所炎症を制御すれば，マクロファージなどの炎症細胞浸潤とグリア瘢痕形成を抑制し，嗅神経再生が促進されて嗅覚機能が回復することを明らかにしてきた。しかし，実地臨床において，脊髄損傷のない頭部外傷急性期のステロイド薬投与は，頭部外傷の管理，治療ガイドライン上，感染や他の副作用への懸念を理由に推奨されておらず，また，他のサイトカイン阻害薬や抗体治療薬は，低頻度であるものの，過剰な免疫抑制による重症感染症発症の副作用やヒト用製剤の開発困難のため，いまだに安全な臨床用薬物の探求が望まれる。　IgGは多くの難治性炎症に対する治療薬として使用されているが，近年，高用量のIgGに脊髄再生促進効果のあることが報告された。そこで今回，外傷性嗅覚障害に対するIgGの有効性を確認する実験を行った。【方法】嗅神経の観察が容易なOMP-tau-lacZマウスの嗅神経をステンレス製カッターで切断して外傷性嗅覚障害モデルマウスを作製し，その後の回復過程を組織学的実験と嫌悪学習を用いた行動学的実験により追跡確認した。【結果】高用量IgG投与群では，コントロール生食投与群よりも，局所炎症細胞浸潤とグリア瘢痕形成の程度が有意に低く，嗅神経の再生度が有意に高かった。また，嗅覚機能の回復も有意に良好であった。【結論】今回の結果は，外傷後急性期の高用量IgG投与が嗅神経切断後の嗅神経再生促進と嗅覚機能回復に有効であることを示しており，この臨床応用は外傷性嗅覚障害の予後成績向上に貢献するものと考えられる。

O-194　嗅毒性物質による嗅上皮傷害程度と呼吸上皮化生との関連性について

○菊田　周，Han Bing，吉原晋太郎，西嶌　大宣，近藤　健二，山岨　達也

東京大学耳鼻咽喉科・頭頸部外科

はじめに

ヒトの嗅上皮はマウスと比較して未熟嗅細胞の占める割合が高く，呼吸上皮が不均一に混在するのが特徴である。未熟嗅細胞は，外界からの様々な刺激によって細胞死に陥りやすく，強い障害を受けた嗅上皮は呼吸上皮に変化しやすいと推察されている。しかし，これらの仮説は実験では証明されていない。未熟嗅細胞で占められた嗅上皮での傷害程度と呼吸上皮化生との関連性について免疫組織学的に検討した。

方法・結果

C57BL/6雄マウス（10週齢）に嗅毒性物質であるメチマゾール75mg/kg（Met）を投与すると，投与14日後には嗅上皮の厚みや嗅細胞数は傷害前の程度まで回復していた。しかし，再生は不完全であり，嗅上皮の多くは未熟嗅細胞で占められていた。特にこの傾向は，嗅上皮の背内側領域で顕著であり，ほとんどが未熟嗅細胞であった。次に，これらのマウス（未熟嗅細胞優位な嗅上皮）にMet35mg/kgを投与した群（Met75 - 35）と，正常マウス（成熟嗅細胞優位な嗅上皮）にMet35mg/kgを投与した群（Met35）での傷害程度を比較した。Met35群では嗅上皮の傷害程度は軽く，抗βtubulin4抗体で染色すると，呼吸上皮はほとんど観察されなかった。しかし，Met75-35群ではMet35群と比べて嗅細胞数は減少し，呼吸上皮が占める領域が増加していた。特に嗅細胞の減少程度や呼吸上皮化生の頻度は，背内側領域で顕著であった。また，傷害を受けた嗅上皮でCaspase3陽性を示す細胞の多くは未熟嗅細胞であった。

まとめ

嗅細胞数が同程度でも未熟嗅細胞が多くを占める環境では，嗅毒性物質に対する嗅上皮の被傷害性が亢進し，嗅上皮は呼吸上皮に変化しやすい。ヒト嗅上皮では領域によって未熟嗅細胞の占める割合が異なるため，傷害の受けやすさも領域によって異なることが予想され，これが呼吸上皮の不均一な分布の一因となっている可能性がある。

O-195　脳虚血が嗅上皮細胞動態に与える影響について

○韓　冰，菊田　周，吉原晋太郎，西嶌　大宣，近藤　健二，山岨　達也

東京大学　耳鼻咽喉科

はじめに　脳虚血は，高血圧や糖尿病のみならず慢性的な睡眠障害，加齢によっても引き起こされ，血流低下による局所での酸化ストレス誘導によって神経細胞が傷害される。しかし，脳虚血による血流の変化が，嗅覚システムにどのような影響を与えるのかについては十分に解明されていない。脳虚血が嗅上皮の細胞動態や障害後の再生過程に与える影響について組織学的に検討した。方法・結果　脳虚血モデルマウスを作成するために，C57BL/6雄マウス（9週齢）の片側の頸動脈を結紮した。嗅上皮の冠状断を少なくとも3切片作成し，結紮側と非結紮側での嗅細胞動態を免疫組織学的に比較した。片側の頸動脈を結紮しても，体重ならびに活動量に明らかな変化は観察されなかった。頸動脈結紮後の嗅上皮血流量を評価するために，尾静脈から蛍光色素を投与すると，結紮側の嗅上皮血管の蛍光色素強度は，非結紮側と比較して低下していた。結紮後14日では，結紮側の嗅上皮は厚く保たれ，成熟嗅細胞数も非結紮側と同等に観察された。また，結紮側の嗅上皮ではcaspase3陽性細胞数の増加は観察されなかった。しかし，嗅毒性物質であるメチマゾール投与後に頸動脈を結紮すると，結紮後14日では嗅上皮の背内側領域に相当する嗅上皮は非結紮側と比較して薄くなり，成熟嗅細胞が著しく減少していた。まとめ　頸動脈結紮は嗅上皮の血流量低下を引き起こすが，2週間程度の期間では傷害のない嗅上皮に組織学的な影響を与えなかった。しかし，傷害後の再生過程では背内側領域の嗅細胞の分化が阻害され，嗅覚システムに悪影響を及ぼす可能性が示唆された。背内側に存在する嗅細胞は細胞増殖に関わるキノンオキシドレダクターゼを選択的に発現しており，脳血流低下がこの酵素の生理機能を低下させ，背内側領域嗅細胞の再生遅延を引き起こしたのかもしれない。

O-196　新型コロナウイルス感染症（COVID-19）関連嗅覚障害患者に対する嗅覚刺激療法の検討

○金井　健吾，岡　　愛子，渡部　佳弘，岡野　光博

国際医療福祉大学成田病院 耳鼻咽喉科・頭頸部外科

近年，新型コロナウイルス感染症に罹患し嗅覚障害を生じる症例が報告されている。時間の経過とともに嗅覚障害が改善する症例も存在するが，急性期から嗅覚障害が遷延する症例も存在する。嗅覚障害があることで日常生活に支障をきたし風味障害も呈することがあり，著明にQOLが低下する。昨年の当学会で，当院で言語聴覚士と共同で取り組んでいる嗅覚刺激療法（嗅覚リハビリテーション）の取り組みについて紹介した。嗅覚刺激療法は，患者に嗅素を積極的に嗅がせることで嗅覚の再生を促す治療で，欧州などでは安全で有効な治療法として診療に取り入れられている。今回我々は，新型コロナウイルス感染症（COVID-19）罹患後に嗅覚障害を自覚し当院で嗅覚刺激療法を施行した患者と，COVID-19以外の原因で嗅覚刺激療法を施行した患者との比較検討をおこなった。嗅覚刺激療法を3ヶ月以上行い，治療前の嗅覚と比較し，T&Tオルファクトメーターでの基準嗅力検査の平均認知域値と検知閾値の変化，静脈性嗅覚検査（アリナミンテスト）での潜時および持続時間，オープンエッセンスによる嗅覚同定能力，日常のニオイアンケートによる嗅覚評価，嗅覚に関するQOL質問紙による嗅覚評価，鼻内所見など検討したので報告する。（本研究は当院リハビリテーション科；言語聴覚士の鈴木倫氏，鈴木凌郁氏，竹本彩乃氏との共同研究である）

O-197　PCRで新型コロナウイルス感染症が確定診断症例を対象とした嗅覚障害，味覚障害アンケート調査

○吉野　綾穂[1]，村上　亮介[1]，小町　太郎[2]，大久保公裕[1]

[1]日本医科大学付属病院，[2]日本医科大学千葉北総病院

背景:新型コロナウイルス感染症のバイオマーカーとして嗅覚障害味覚障害が注目されたが，オミクロン株ではデルタ株と比較して嗅覚障害，味覚障害の頻度が低いと報告されている。PCRで確定診断となった症例を対象として，嗅覚障害，味覚障害についてアンケートを用いた調査を行った。方法：2021年7月から2022年2月にCOVID-19とPCR検査にて確定診断を受け，軽症，中等症I，中等症IIと診断され千葉北総病院へ入院した症例のうち，問診票（日常のにおいアンケート，嗅覚と味覚のVisual Analog Scale（VAS），SNOT 22）の記入が可能であった症例196例を対象とした。日常のにおいアンケートで評価不能項目が11項目以上の無効59例を除外した137例のアンケート検査結果の解析を行った。国立感染症研究所所のデータに基づき入院時期により変異株の推測を行いオミクロン株か否かの2群でアンケート検査結果および，日常のにおいアンケートの結果が70％未満であった症例を嗅覚障害疑いとして嗅覚障害の頻度比較を行った。結果：オミクロン株ではないと推測されたその他変異株（以下その他変異株）105例の内訳は，男性71例，女性34例，平均年齢53.2 ± 13歳，オミクロン株と推測された（以下オミクロン株）32例の内訳は，男性20例，女性12例，平均年齢61.8 ± 13.9歳であった。その他変異株群とオミクロン株群における日常のにおいアンケートスコアはそれぞれ平均79 ± 35.6点，91.2 ± 24（p=0.035）であった。嗅覚VASスコア，味覚VASスコア，SNOT22スコアは2群間で有意差は認めなかった。また，日常のにおいアンケートスコアが70点未満の嗅覚障害疑い症例の頻度は，その他変異株群で24.8％，オミクロン株で12.5％であったが統計学的有意差は認めなかった。考察：変異株によって嗅覚機能への影響が異なる可能性が示唆された。嗅覚機能検査を用いた嗅覚機能評価はできておらず，今後客観的データを用いた更なる検討が必要と考えられた。

O-199　COVID-19罹患後嗅覚障害患者と感冒罹患後嗅覚障害患者との比較検討

○満山知恵子[1]，松脇　由典[1]，志田　容子[1]，中島　庸也[1]，柳　　清[1]，中島　大輝[1,2]，仲尾次優輝[1,3]，中山　次久[1,4]，春名　眞一[1,4]

[1]恵芳会　松脇クリニック品川，[2]東京慈恵会医科大学耳鼻咽喉科学教室，[3]東京慈恵会医科大学附属第三病院，[4]獨協医科大学 耳鼻咽喉・頭頸部外科

当院嗅覚外来を2020年5月~2021年12月に受診したCOVID-19罹患後患者と2016年5月~2020年1月に受診した感冒罹患後患者の嗅覚障害程度や改善率を比較検討した。

COVID-19患者は98名，年齢17~61歳（平均36歳），男性34名（34.7%）女性64名（65.3%）。COVID-19罹患後から当院を受診するまでの期間は1~12ヶ月（平均2.9ヶ月）で，1ヶ月が32名と最多であった。COVID-19患者の初診時平均認知域値は5.8の脱失~0.4の正常まで様々で内訳は脱失7%，高度7%，中等度23%，軽度52%，正常11%であった。副鼻腔CTで嗅裂炎を認めたのは18名（18.4%）であった。感冒後患者は92名，年齢31~84歳（平均58歳），男性31名（33.7%），女性61名（66.3%），初診時平均認知域値は脱失13%，高度16%，中等度49%，軽度19%，正常3%であった。COVID-19患者のうち初診時問診で異嗅の訴えがあったのは26名（26.5%），感冒後患者では3名（3.3%）であった。

COVID-19罹患後嗅覚障害の治療は，当帰芍薬散・ビタミンB12・亜鉛の投与といった感冒罹患後嗅覚障害の治療と同様の処方を行っている。嗅裂炎を認めた症例にはこれらに加えてベタメタゾン点鼻を処方し，嗅覚障害遷延例には内服加療とともに嗅覚刺激療法を指導している。治療効果判定基準では平均認知域値が2.0以下になったものを「治癒」とするが，COVID-19患者でT&Tを2回以上検査できたのが44名，そのうち平均認知域値が2.2以上は22名で，治癒6名，軽快8名，不変8名，悪化0名。改善群14名で改善率63.6%であった。対して，感冒後患者では初診時平均認知域値が2.2以上は82名で，治癒23名，軽快27名，不変32名，悪化0名。改善群50名で改善率は61%であった。

O-200　Open Essence[R]を用いたCOVID-19患者の嗅覚障害の検討

○奥野　未佳[1]，河辺　隆誠[1]，花田有紀子[1]，川島佳代子[1]，端山　昌樹[2]，猪原　秀典[3]

[1]大阪府立病院機構　大阪はびきの医療センター　耳鼻咽喉・頭頸部外科，[2]兵庫県立西宮病院　耳鼻咽喉科，[3]大阪大学大学院 医学系研究科 耳鼻咽喉科・頭頸部外科

【はじめに】COVID-19は高率に嗅覚障害をきたすことがしられているが，長期間症状が残存する症例もあり，いまだ不明な部分も多い。COVID-19のような感染症の罹患初期では，医療従事者の感染のリスクを考慮すると嗅覚検査を容易に施行できないことも，病態の把握が難しい理由として考えられる。今回，COVID-19患者に対し，患者単独で病棟や自宅などで施行できる嗅覚の評価方法として，Open Essence[R]（嗅覚同定能力研究用カードキット）を用い，検討を行った。【対象と方法】大阪はびきの医療センターに2021年2月1日~2021年8月26日にPCRでCOVID-19と確定診断され，当センターで入院加療を行った338名の患者のうち，問診にて嗅覚障害を有することが把握可能で，検査の施行を希望された患者に対し，入院中に問診した際と，初回検査から1か月後の2回，Open Essence[R]を行いた評価を行った。webでの回答とした。【結果・考察】嗅覚障害が把握できた73名の中，検査内容を説明し，施行を希望された45名を対象とした。2回目の回答を得られた症例は20名であった。45名の平均年齢は44.2歳，男性25名，女性20名，平均入院日数は13.2±9.9日であった。Open Essence[R]では12項目中の正解数が7項目以下で嗅覚低下，2項目以下で嗅覚脱失とされるが，本検討において45人中25人が嗅覚低下で，7人が嗅覚脱失であった。2回目の検査を施行した20名中，1回目と比較して4人が不変，2名がスコア低下，14人がスコアの上昇を認めた。【考察】Open Essence[R]は，患者自身が，短時間で簡便に使用でき，COVID-19患者の嗅覚障害のスクリーニングとして有用であると考えられた。

O-201　COVID-19嗅覚障害の臨床像　―CTでの嗅裂閉塞所見と嗅覚障害度の関連性―

○荻野枝里子，藤尾　久美

京都駅前耳鼻咽喉科アレルギー科クリニック

COVID-19罹患後の嗅覚障害（COVID-19OD）に関しては従来の感冒後嗅覚障害との臨床像の違いが報告されている。画像所見においてはCTでの嗅裂閉塞所見，発症初期のMRIでの嗅裂閉塞所見の報告があり，COVID-19ODに特徴的な所見の一つと考えられる。我々はCOVID-19OD患者に対して初診時にコーンビームCTにて副鼻腔・嗅裂周囲の撮影を行い，嗅裂閉塞の有無を評価し，他の臨床検査所見との関連について調査を行った。【対象】2020年4月より2022年3月までの2年間に当院に来院した104名のCOVID-19OD患者のうち，他院撮影CT持参の1名と篩骨洞陰影を認め副鼻腔炎所見の合併があると診断した6名を除外し計97名を調査対象とした。【方法】対象のCTデータを匿名化して抽出，鶏冠前端レベルと蝶形前縁骨の間に冠状断にて軟部陰影の存在により嗅裂の空間を連続して認めることができないものを閉塞あり群とし，連続して軟部陰影を認めなかったものを閉塞なし群とした。年齢，性別，発症からの日数，異嗅症状の有無，嗅覚Visual analogue scale（VAS），T&Tオルファクトメトリー，においスティック検査（OSIT-J）の結果とCT閉塞所見の相関性を2群間比較にて調査した。【結果】97名のうち閉塞あり群は31名，閉塞なし群は66名であった。年齢，性別，発症から受診までの日数の項目では2群間に有意差は認めなかった。基準嗅力検査（T&Tオルファクトメトリー）の認知域値平均は閉塞あり群3.50±0.29，閉塞なし群2.18±0.19（平均±SE）であり，嗅覚障害度「正常」における嗅裂閉塞率は8.3%（2/24名）であったが，一方で「嗅覚脱失」を示した5名のCTでは全例で嗅裂閉塞所見を認めた（閉塞率100%）。異嗅症状は閉塞あり群の29.0%（9名），閉塞なし群の60.6%（40名）に認めた。。【結論】COVID-19ODのCT嗅裂閉塞所見は基準嗅力検査での嗅覚障害度がより重症な症例に多く認められた。

O-202　新型コロナウイルス感染後に遷延した嗅覚障害の検討

○赤羽　邦彬，齋藤　善光，多村　悠紀，川島　孝介，小森　　学

聖マリアンナ医科大学　耳鼻咽喉科

新型コロナウイルス感染症（coronavirus disease 2019:COVID-19）の罹患に伴い，嗅覚障害を認めた症例が多数存在する。嗅覚障害の原因は，嗅粘膜に感染したウイルスが支持細胞やボウマン細胞に炎症を生じ引き起こすとされる。一方で，長期間にわたり障害が残存する症例では，嗅神経細胞まで傷害が及んでいる可能性が示唆されている。確証のある治療法は確立しておらず，現時点では以前から嗅覚障害の治療法として報告されている漢方や嗅覚トレーニングが治療法と考えられている。今回我々は，当科を受診したCOVID-19罹患後に嗅覚障害が遷延した患者について，自覚的なアンケート評価や基準嗅覚検査などを用いて，長期観察における比較検討を行ったので報告する。

O-203　新型コロナウイルス感染及び短期濃厚接触による嗅神経上皮への影響

○上羽　瑠美[1,2]，近藤　健二[2]，西嶌　大宣[2]，山岨　達也[2]

[1]東京大学医学部附属　摂食嚥下センター，[2]東京大学耳鼻咽喉科・頭頸部外科

抄録目的：動物モデルにおいて，新型コロナウイルス（SARS-CoV-2）を経鼻的・経口的に投与すると，嗅神経上皮障害が誘導されることが明らかになっている。しかし，感染動物との濃厚接触による鼻腔への影響については報告されていない。今回，感染動物と短期間同居させたSARS-CoV-2感染モデル（接触モデル）を作成し，嗅神経上皮への影響を検証した。さらに，直接感染と短期濃厚接触で嗅神経上皮の障害状況が経時的に異なるかどうかを検証した。方法：Syrian Hamster（6週齢，雄，各群n=4）にSARS-CoV-2を経口投与（1.0 × 103pfu）し，直接感染モデルを作成した。感染7日目に感染動物と非感染動物を同一ケージで30分飼育し，その後別離して接触モデルとした。直接感染モデルの感染Day3，7，14及び接触モデルの接触後Day3，7に鼻腔及び肺を摘出し，嗅神経上皮と肺のウイルス発現を検証した。さらに，嗅神経上皮への影響を組織学的（嗅覚前駆細胞，未熟嗅神経細胞，成熟嗅神経細胞）に検証した。結果：直接感染モデル鼻腔内には，Day3，7にウイルスを認めたが，Day14には確認できなかった。肺ではDay3にウイルス量が最も高くDay14までに漸減した。一方，接触モデルでは，Day3では鼻腔・肺ともにウイルス発現を確認できず，Day7に両組織でウイルス発現を確認した。組織学的には，直接感染モデルにおいて成熟嗅神経細胞はDay7で最も発現が低下し（$p<0.001$），Day14で回復傾向を示し，嗅覚前駆細胞と未熟嗅神経細胞も同様の傾向を示した。接触モデルでは，Day3では明らかな組織障害を認めなかったが，Day7になると嗅神経系の全ての細胞数が有意に低下した（$p<0.01$）。結論：SARS-CoV-2感染により嗅神経細胞系が障害されるが，Day7から14にかけて回復傾向を示した。短時間の接触でもSARS-CoV-2に感染すること及び，感染後の組織障害は感染から時間をおいて生じることが明らかになった。

O-204　COVID-19パンデミックがもたらした鼻科診療への影響

○伊藤　　伸[1]，中村　真浩[2]，田中久美子[1]，肥後隆三郎[1]

[1]順天堂大学医学部附属浦安病院，[2]順天堂大学医学部附属順天堂医院

【はじめに】COVID-19は2022年5月現在でも世界中の人々に重大な影響を与え続けている。とりわけ鼻科領域では，外来から手術に至るまで診療の縮小を余儀なくされた。浦安市・市川市を中心とする千葉県西部の地域医療を主に担う順天堂大学医学部附属浦安病院でも多大なる影響があり，当科でも2020年4月から6月中旬まで緊急を除く予定手術を中止せざるを得なかった。今回我々は，2019年度と2020年度の鼻科疾患における初診料算定患者の診療状況を分析し，パンデミックが鼻科診療に与えた影響を振り返った。【方法】2019年4月1日より2021年3月31日までに当科を受診し鼻科疾患で病名登録され初診料が算定されていた症例をピックアップし検証した。主たる症状，紹介の有無，治療法などを抜粋し，2019年度をパンデミック前，2020年度をパンデミック後とし後ろ向きに検討した。【結果】症例の総数は1161例であった。2019年度は675例，2020年度は486例であり前年度の72%へと減少していた。病診及び病病連携にてご紹介を頂いた症例は，2019年度293例，2020年度は243例と前年度の82.9%であった。それぞれの年度で総数における紹介の割合は2019年度43%，2020年50%であった。初診から一連の診療で手術に至った症例は，2019年度125例，2020年度は90例と前年度の72%へと減少した。【考察】結果からパンデミックにより鼻科診療は縮小していた。特に紹介なく初診された症例は，前年の63.6%に減少しており受診控えの実態を示唆している可能性がある。【まとめ】パンデミックの影響は明らかであった。更に受診症例数の月別変化とコロナ感染者数の推移との比較，緊急事態宣言下での受診状況などを加えて検討して報告する。

O-205　サルにおける嗅上皮から嗅神経を介したSARS-CoV-2の頭蓋内感染について

○清水　志乃[1]，仲山美沙子[2]，石垣　宏仁[2]，Nguyen Thanh Cong[2]，北川　善紀[2]，伊藤　靖[2]，清水　猛史[1]

[1]滋賀医科大学　耳鼻咽喉科・頭頸部外科，[2]滋賀医科大学　病理学講座

目的　新型コロナウイルス感染症（COVID-19）では，SARS-CoV-2感染早期から嗅覚障害が生じやすいことが知られている。嗅覚障害の発生機序はまだ十分に解明されていないが，嗅神経を介したウイルスの頭蓋内感染が嗅覚障害とともに，記憶障害などのブレインフォグと呼ばれる中枢神経症状に関わっている可能性がある。今回我々は，ヒトに類似した霊長類のカニクイザルまたはアカゲザルにSARS-CoV-2を感染させて，嗅上皮から嗅神経を介したウイルスの頭蓋内感染の有無について検討した。

方法　非感染個体と感染個体の鼻腔組織と嗅球を用いた。HE染色と，ウイルス受容体（ACE2，TMPRSS2）とSARS-CoV-2に対する免疫染色を行った。また，嗅球のウイルスRNA量をリアルタイムPCR法で定量し，感染3日目，7日目，28日目で比較検討した。

結果　ウイルス受容体であるACE2とTMPRSS2は主に呼吸上皮細胞と嗅上皮の支持細胞とボーマン腺に認められた。免疫染色では，呼吸上皮と嗅上皮ともにウイルス感染細胞が観察され，嗅上皮では支持細胞，嗅神経細胞，上皮下の神経軸索に認められた。また，一部の個体の嗅球にもウイルスが確認された。感染3日目の嗅球では6検体中3検体，感染7日目の嗅球では22検体中12検体でウイルスRNAを検出し，感染28日目の嗅球3検体はいずれもウイルスRNAは検出されなかった。

まとめ　SARS-CoV-2に感染させたサルの鼻腔組織と嗅球を観察した。SARS-CoV-2は感染早期に嗅上皮の支持細胞だけでなく嗅神経細胞と上皮下の神経軸索，さらに嗅球に存在した。SARS-CoV-2感染が，気道性嗅覚障害，嗅神経性嗅覚障害，さらに中枢性嗅覚障害を生じさせること，嗅覚系を介した頭蓋内感染が記憶障害などの中枢神経症状の原因となる可能性があることが示唆された。

O-206　視器障害を来した鼻副鼻腔疾患に関する検討

○當山　昌那，比嘉　朋代，鈴木　幹男

琉球大学　耳鼻咽喉・頭頸部外科

解剖学的に眼窩と副鼻腔は隣接しており，副鼻腔疾患によって様々な視器障害をきたすことがある。視器障害を認めた際には視機能の温存と改善のために速やかな対応が必要となる。視器障害を来し手術適応となった副鼻腔疾患（腫瘍性病変を除く）を原因疾患，障害部位，発症から手術までの期間，手術術式，予後について検討したので文献的考察を加えて報告する。

症例を1例提示する。64歳女性，当院受診5日前から右の視力低下を自覚。日を追うごとに症状は増悪し，右眼が全く見えない状態となった。近医より眼窩先端症候群疑いにて当院紹介受診となった。当院眼科の精査で眼球運動障害は認めず，右の視力は光覚弁であり，視神経のみ障害を認めた。C T初見では右の視神経管後方上部に嚢胞性所見を認めたため，嚢胞の圧迫による鼻性視神経症が疑われ，受診同日に緊急で内視鏡下に嚢胞と視神経管の開放を行なった。術後はステロイド投与を行った。術後3日より光覚を自覚。その後視力は日々改善し，術後1ヶ月で視力は0.5まで回復した。

O-207　副鼻腔嚢胞による鼻性視神経症の視力予後

○吉田　晴郎，木原　千春，熊井　良彦

長崎大学　耳鼻咽喉科

【はじめに】

副鼻腔嚢胞は，無症状であれば治療の対象にならないことも多いが，鼻性視神経症を生じる症例もあるため，視力予後に関連する因子を理解することは重要である。今回，副鼻腔嚢胞による鼻性視神経症の視力予後を評価したので報告する。

【対象と方法】

2012年1月～2021年10月までの期間に，内視鏡下鼻内術（ESS）による手術加療を行った副鼻腔嚢胞による鼻性視神経症21例（女性9名，男性12名，全て一側性）を対象とした。これらの症例に対し，原因と考えられる副鼻腔，年齢，性別，視力障害発症から手術までの日数，眼の痛みの有無を調べ，術前後の視力との関連を評価した。

【結果および考察】

年齢は13～89歳（平均68.5歳）であり，過去に同側の副鼻腔手術歴が12例にあった。原因となった副鼻腔は，後部篩骨洞が14例（66.7%）と最も多く，次いで蝶形骨洞が4例（19.0%），前部篩骨洞が2例（9.5%），前頭洞が1例（4.8%）であった。術前視力の程度や改善の有無との一定の傾向はみられなかったが，無症状の嚢胞でも後部篩骨洞に存在する症例では将来的な視力低下のリスクを説明しておくことが望ましいと考えられた。眼症状出現から医療機関（1例を除いて他科）を初診するまでの期間は1-30日（平均5.0日），手術までの日数は2-34日（平均10.7日）であり，医療機関初診から手術までは平均で5.7日のタイムラグがみられた。術前視力は9例で0.1未満まで低下していたが，16人（76.2%）で術後視力が改善し，術前視力と術後の視力には正の相関がみられた。術前視力と手術までの日数には相関はみられなかったものの，発症から20日以上経過していた3例はいずれも回復しなかった。

今回の検討からは，高度の視力低下を呈する前に外科的介入の必要性を遅滞なく適切に判断することが，不可逆的な視力低下を予防する上で重要と考えられた。

O-208　副鼻腔嚢胞を伴った眼窩骨膜下血腫の2例

○寺西　裕一，高野さくらこ，竹宮　由美，横田知衣子，角南貴司子

大阪公立大学大学院　医学研究科　耳鼻咽喉病態学

眼窩血腫は比較的まれな疾患であり，狭義の眼窩内血腫と眼窩骨膜下血腫に分類される。原因としては外傷が最も多いとされる。今回われわれは副鼻腔嚢胞を伴った眼窩骨膜下血腫の2症例を経験したので，報告する。

【症例1】72歳男性。中学生頃に両側副鼻腔炎に対し根治手術の既往あり。当科初診の3日前より右眼瞼の腫脹が出現した。近医眼科にて保存的に加療されたが改善せず，当院眼科にてCTで右副鼻腔嚢胞と右眼窩内膿瘍が疑われ当科紹介受診となった。CTでは右篩骨洞から前頭洞内に軟部陰影を認め，右眼窩内上方には腫瘤様陰影があり眼球を圧排していた。MRIでは右篩骨洞から前頭洞内はT1強調像で高信号，T2強調像で低信号であり，右眼窩内上方の腫瘤はT1・T2強調像ともに高信号であった。右篩骨洞前頭洞嚢胞と右眼窩骨膜下血腫と考え，右視力低下を認めたため同日緊急で内視鏡下鼻内手術を施行した。篩骨洞嚢胞を開放すると眼窩内側壁の骨欠損を認め，骨膜下を頭側へ剥離すると血腫を認め，可及的に除去した。術後経過は良好であり，視力障害は改善した。

【症例2】80歳女性。21歳時に両側副鼻腔炎に対し根治手術を施行。当科初診の4日前より左眼の腫脹を自覚され，近医眼科から当院眼科へ紹介受診。CTにて左副鼻腔炎と左眼窩内膿瘍が疑われ，当科紹介受診となった。CTでは左前頭洞内に軟部陰影を認め，また左眼窩内上方には腫瘤様陰影を認めた。MRIでは左前頭洞の貯留物はT1強調像で高信号，T2強調像で低信号であり，左眼窩内上方の腫瘤はT1・T2強調像ともに低信号を呈していた。左前頭洞嚢胞と左眼窩骨膜下血腫を疑ったが，眼窩内膿瘍の可能性も否定できず同日緊急で内視鏡下鼻内手術を施行した。前頭洞嚢胞を開放後，眼窩内側壁の粘膜・骨を除去し，骨膜下を頭側へ剥離すると一部膿汁の混じった血腫を認め，可及的に除去した。術後経過は良好であり，眼球突出は改善した。

O-209　当科における眼症状をきたした鼻副鼻腔疾患の臨床的検討

○井上　貴博[1]，熊井　琢美[1,2]，岸部　　幹[1]，
高原　　幹[1,2]，片田　彰博[1]，林　　達哉[1]

[1]旭川医科大学　耳鼻咽喉科・頭頸部外科学講座，[2]旭川医科大学　頭頸部癌先端的診断・治療学講座

鼻副鼻腔は眼窩と隣接しており，鼻副鼻腔疾患によって視力低下や眼球運動障害などの眼症状をきたすことがある。眼症状をきたした鼻副鼻腔疾患は，治療が遅れると不可逆的な障害を残す恐れもあるため緊急手術の適応となる場合が多い。しかし眼症状が主訴であるために眼科や脳神経内科，脳神経外科などの耳鼻咽喉科以外を初診する場合が多く，診断や治療が遅れることも少なくない。我々は2012年から2021年までの間に眼症状を主訴に当科紹介となった，外傷と腫瘍を除く鼻副鼻腔症例17例を経験した。17例中男性は11例，女性は6例，年齢は5歳から85歳で中央値は70歳であった。原因疾患は7例が浸潤型副鼻腔真菌症，6例が嚢胞性疾患，4例が急性副鼻腔炎の波及によるものであった。17例中16例でESSを施行し，15例で視力の改善を認めた。病変部位，治療までの経過，各疾患における臨床的特徴や視力予後などを，文献的考察を加え報告する。

O-210　特発性眼窩炎症の2例

○長岐　孝彦[1]，山内　一崇[1]，中村　千尋[2]，野村　彩美[1]，
松下　大佑[1]，藤田　友晴[1]，三浦　智也[1]，松原　　篤[1]

[1]弘前大学大学院医学研究科耳鼻咽喉科学講座，[2]八戸市立市民病院　耳鼻咽喉科

特発性眼窩炎症は，眼窩や付属器に炎症性偽腫瘍を生じる原因不明の病態の総称であり，悪性リンパ腫等を除外した上で診断される。今回われわれは，特発性眼窩炎症と考えられた2例を経験した。症例1）53歳男性。2ヶ月前から疼痛を伴う左眼球突出，視力低下，複視を自覚し，CTにて左眼窩内下方1/4に軟部組織陰影を指摘された。鼻腔内や上顎洞に異常を認めず，診断目的に鼻内視鏡下に眼窩を開放した。眼窩骨膜や内直筋に結合織の肥厚を認めたが腫瘍性病変は無く，術中迅速病理診断も炎症性変化であった。永久標本による病理診断にてリンパ腫等の悪性疾患が否定され，ステロイド投与を開始したところ速やかに眼痛や視力低下等が改善した。症例2）84歳女性。左上顎洞真菌症として鼻内視鏡手術を受けたが，2年後に左眼球結膜の充血と眼球運動障害を生じた。CTにて左上顎洞に骨破壊を伴い眼窩内に進展する軟部組織陰影を認め，上顎洞真菌症の再燃，侵襲型化が疑われた。鼻内視鏡下に上顎洞から眼窩内にかけて開放したが，真菌を疑う塊状の病変は認めず，瘢痕化した筋組織や肉芽様の腫瘤を認めるのみであった。永久標本による病理診断でも悪性腫瘍や真菌は指摘されず，ステロイド投与を開始したところ結膜充血や眼球運動は徐々に軽快した。現在，両症例とも通院の上，ステロイドを調整しつつ病勢を制御できている。特発性眼窩炎症は理学所見や画像所見から推測が可能であるが，他のリンパ球増殖性疾患（IgG4関連疾患，悪性リンパ腫など）やANCA関連疾患，真菌感染との鑑別が重要であり，生検等でこれらを除外した上で診断される。ステロイドが有効とされるが，病態も画一的ではなく再燃も報告されているため，用量などは症例に応じた検討を要する。今後も症例を蓄積し治療法を確立する必要がある。

O-211　眼窩腫瘍に対する経鼻内視鏡アプローチの工夫

○大澤孝太郎[1]，井伊里恵子[1]，宮本　秀高[2]，田中　秀峰[1]，田渕　経司[1]

[1]筑波大学附属病院　耳鼻咽喉科・頭頸部外科，[2]国立国際医療研究センター　国府台病院

眼窩腫瘍に対して経鼻内視鏡下に摘出する場合，視神経に対する影響を最小限にするため腫瘍を鼻腔側に牽引しながら，剥離，吸引作業を同時に行う必要がある。そのため3 or 4 handsアプローチが必要となり，片側アプローチより両側鼻孔経由でのアプローチが有用となる。鼻中隔矯正術を行った後，対側鼻孔からアプローチする際中鼻甲介が障壁となり，その処理が必要となる。他施設からの報告に散見されるように，中鼻甲介を一部切除し，眼窩へのアプローチを可能としていることが多い。当院では，中鼻甲介を温存し，両側鼻孔経由で術野へのアプローチを行っており，その工夫を紹介する。症例は50歳女性で，2016年に右眼球突出を自覚し，当院眼科を紹介受診した。MRIで眼窩筋円錐内の血管腫と診断され，経過観察されていた。2020年2月にMRIで腫瘍の緩徐な増大傾向を認め，腫瘍が内直筋と下直筋の間に存在するため，経鼻内視鏡下手術の方針とした。病変は右眼窩にあるため，左からのアプローチを可能にするため，左killian切開による鼻中隔矯正術を行った。その後，右ESS4型を施行し，紙様板を広範に露出した。右鼻中隔粘膜に蝶形骨洞自然孔から鼻腔底に平行なrescue incisionを行い，中鼻甲介前端の深さでrescue incisionに対して垂直に上方へ1cm程度切開を追加した。右中鼻甲介を内側に偏位させ鼻中隔のrescue incisionから鼻中隔内に入れ込むようにし，左鼻孔から鼻中隔経由に右眼窩へのアプローチを行った。ナビゲーションで腫瘍の位置を確認し，眼窩骨膜の内直近と下直筋の間に切開を置き，眼窩脂肪をより分け腫瘍を露出させた。腫瘍被膜を鉗子で牽引し，周囲眼窩脂肪から剥離しながら腫瘍を摘出した。中鼻甲介を元に位置に戻し，手術終了とした。病理は海綿状血管腫であった。以上，中鼻甲介を温存しつつ眼窩への3 or 4 handsアプローチを可能とした当院の工夫を紹介する。

O-212　超音波骨削開機器支援下経鼻的弁縫合涙嚢鼻腔吻合術（eFSUS-DCR）の有用性の検討

○舘野　宏彦[1]，淵澤　千春[2]，柚木　達也[3]，藤坂実千郎[1]，高倉　大匡[1]，將積日出夫[1]

[1]富山大学　耳鼻咽喉科頭頸部外科，[2]済生会高岡病院眼科，[3]富山大学　眼科

【目的】涙嚢鼻腔吻合術（DCR）は，鼻涙管閉塞症の治療として広く施行されている手術である。顔面の皮膚を切開する鼻外法と，経鼻的にアプローチする鼻内法に分けられる。鼻外法では，Dupuy-Dutempsによって報告された鼻粘膜弁と涙嚢弁を縫合する術式が主流である。涙嚢弁の前後上下の4針縫合にて骨を完全に被覆することで肉芽増生を抑制し吻合口の開存が維持される。一方，鼻内法では作業スペースが狭いため，これまで鼻粘膜弁と涙嚢弁を縫合することが出来ず，吻合口の開存率が鼻外法よりもやや劣るとされてきた。以前，我々は鼻内視鏡下に鼻外法と同様に鼻粘膜弁と涙嚢弁を縫合する術式である経鼻的弁縫合涙嚢鼻腔吻合術（eFS-DCR）を報告した。eFS-DCRは，吻合口開存率97.9%と従来のDCR鼻内法より大幅に向上させたが，手術後に吻合口が閉塞した例を少数認め，開存率は100%にはならなかった。これは骨削開時に使用したドリルにより粘膜弁が巻き込まれて損傷し，涙嚢弁の4針縫合を達成できず，骨露出部から肉芽形成して瘢痕化引き起こしたことが原因と考えられた。この問題を解決するため，骨削開に超音波骨削開機器を使用した超音波骨削開機器支援下経鼻的弁縫合涙嚢鼻腔吻合術（eFSUS-DCR）を開発し，その有用性を検討したため報告する。【方法】2014年1月から2021年5月の間に施行したeFS-DCR群（30例40側）とeFSUS-DCR群（110例142側）の吻合口開存率，4針縫合成功率，吻合口の口径を比較検討した。【結果】吻合口開存率は両群とも100%であった。4針縫合成功率は，eFS-DCR群で72.5%（29/40側），eFSUS-DCR群で95.8%（136/142側）であり，統計的有意差（$p < 0.0001$）を認めた。eFSUS-DCR群の吻合口の口径はeFS-DCR群よりも大きく，統計的有意差（$p < 0.01$）を認めた。【総括】eFSUS-DCRは，顔に傷が出来ないという鼻内法の利点を有し，かつ鼻外法と同等以上の治療成績を提供できる富山大学発の新たな術式である。

O-213　原因を同定し，内視鏡下涙嚢鼻腔吻合術（E-DCR）を行なった症例について

○竹林　宏記[1]，岡崎　　健[2]，齋藤　孝博[2]，伏見　勝哉[2]，岡　　秀樹[3]，橋本　健吾[4]，雪辰　依子[5]，森　　望[1]，都築　建三[2]

[1]大阪みなと中央病院　耳鼻咽喉科　涙道サージセンター，[2]兵庫医科大学耳鼻咽喉科・頭頸部外科，[3]宝塚市立病院耳鼻咽喉科，[4]市立川西病院耳鼻咽喉科，[5]芦屋市

【【目的】慢性涙のう炎の原因の多くは鼻涙管閉塞で，最終的な治療法は涙のう鼻腔吻合術（DCR）である。鼻涙管閉塞の原因は不明なことが多く，予防することは難しい。当施設は涙道に特化した治療を目指し，2022年4月までに1412例のE-DCRを行っている。今回は我々の経験した症例の中で，鼻涙管閉塞の原因を同定し得たものについての検討を行った。【対象】2012年4月から2022年4月の10年1か月間に，当施設にてE-DCRを施行した1412例1766側を対象とした。男性343例，女性1069例，平均年齢68.1歳（15～99歳）であった。【方法】鼻涙管閉塞の原因は，術前の既往歴，涙道内視鏡，画像所見，術中の所見で総合的に評価した。全例，全身麻酔下で眼科と共同で手術を行った。【結果】 鼻涙管閉塞の原因は，これまでの報告と同様，原因不明が1566側（89%）ともっとも多く，原因が同定し得たものは200側（11%）であった。涙石によるものが92側（5%），医原性が67側（3.8%），外傷性が31側（1.8%），炎症性が6側（0.3%），腫瘍性が4側（0.2%）であった。医原性は鼻・副鼻腔手術によるものが58側（Luc/Denker　31側，ESS　27側）と再建手術後によるものが3側，処置等による異物残存によるもの（涙点プラグなど）が6側であった。炎症性はサルコイドーシスによるもので，腫瘍性は涙のう内腫瘍が3側，鼻涙管から鼻涙管開口部にかけての腫瘍が1側であった。【考察】 涙石による症例は通常のE-DCRで問題ないが，医原性のうち術後鼻の症例や再建手術後の症例，また外傷性の症例，炎症性の症例は鼻・副鼻腔，上顎骨の基本構造が保たれていない場合が多いため，Navigationを併用している。また，炎症性疾患の多発血管炎性肉芽腫症（GPA）やサルコイドーシスの症例は術後も厳重なFollowが必要である。

O-214　結膜鼻涙管吻合術　―上下涙小管閉塞症に対する新しい術式―

○牛尾　宗貴[1]，昌原　英隆[2]，坂本　理之[3]，太田　　康[1]，前野　貴俊[2]，鈴木　光也[1]

[1]東邦大学　医療センター佐倉病院　耳鼻咽喉科，[2]東邦大学　医療センター佐倉病院　眼科，[3]聖隷佐倉市民病院　眼科

【はじめに】保存的治療が無効であった上下涙小管閉塞症に対しては，眼科で涙小管形成術が行われている。さらに涙小管形成術が無効であった場合には，外切開による結膜涙嚢吻合術や，本邦では保険適応外のジョーンズチューブ留置術が行われているが，それぞれ美容上の問題，半永久的な体内異物の問題がある。我々は，外切開も半永久的な異物の留置も必要ない新規の術式，結膜鼻涙管吻合術を考案したので報告する。
【対象と方法】流涙を主訴に紹介され受診し，保存的治療や涙小管形成術などで開通を維持できなかった上下涙小管閉塞症7例に対して結膜鼻涙管吻合術を行った。まずは内視鏡下に鼻涙管と涙嚢の内側壁全体を露出させ，鼻涙管から涙嚢にかけて，涙嚢上端を残して剥離挙上した。鼻涙管は下鼻道の開口部近傍で切断し，涙嚢上端のみで眼窩内側壁と連続している状態とした。続いて顕微鏡下に内眼角の涙丘近傍の結膜に切開をおいて鉗子を刺入し，鼻涙管の断端を引き出してトリミングし，結膜切開部と縫合した。最後に涙嚢内壁を大きく開放し，内眼角に新設した開口部からカテーテルを鼻内まで挿入して留置した。
【成績】いずれの症例においても新設した涙道は維持されており，カテーテルを抜去した2症例には再閉塞は認められず，流涙も軽減していた。なお，5症例ではまだカテーテルを抜去していない。
【結論】新しい涙道として涙小管と置換するにあたり，鼻涙管は解剖学的に利用しやすい特徴をもつ。また，結膜鼻涙管吻合術は，従来の方法では不可避な外切開や半永久的な異物の留置を必要とせず，内視鏡および顕微鏡下の標準的な操作により施行可能である。結膜鼻涙管吻合術は，上下涙小管閉塞症に対する術式として有用になりうると考えられた。

O-215　手術を要した両側先天性鼻涙管嚢胞症例

○寒川　泰，秋山　貢佐，大内　陽平，星川　広史

香川大学　医学部　耳鼻咽喉科

涙道は胎生6週頃から始まり，体制6-8週か月頃に鼻涙管が下鼻道に開口するといわれている。先天性鼻涙管嚢胞は涙嚢開口部にあるRosenmuller弁の機能的閉塞と鼻涙管遠位端にあるHasner弁の開通不全によって生じるとされている。嚢胞の大きさや鼻閉の程度などによっては症状を呈さない場合や自然治癒する症例もあるといわれているが，状況によってプロービング，涙道ステント，涙道洗浄，嚢胞穿刺，手術による開放，nCPAPなどの治療を要する場合もある。鼻呼吸が中心である新生児では鼻腔内の閉塞によっては重篤な呼吸障害をきたすこともあり，気道確保や早期の治療を要する症例も報告されている。今回我々は呼吸障害を呈し気管挿管，人工呼吸器管理，内視鏡下の嚢胞開放を要した両側先天性鼻涙管嚢胞症例を経験したので報告する。

症例は男児。産科医院で経腟分娩で出生し，日齢1に口唇破裂音を伴う呼吸を認められ，総合病院新生児内科に救急搬送，緊急入院となった。入院後も呼吸状態は悪化し気管挿管された。気管挿管後に努力呼吸は消失した。その後，両側下鼻道に腫瘤を認め，鼻涙管嚢胞と診断され，日齢10で治療のため当院に転院となった。同日全身麻酔下で内視鏡下鼻内手術を施行し両側の鼻涙管嚢胞を開放した。日齢11日で抜管し，その後は呼吸状態や哺乳は問題なく経過した。術後1か月経過で再発を認めず経過観察中である。

O-216　鼻副鼻腔腫瘍の術前診断における拡散強調画像の有用性

○松永　麻美，菊地　正弘，北田　有史，桑田　文彦，本多　啓吾，中川　隆之，大森　孝一

京都大学大学院医学研究科　耳鼻咽喉科・頭頸部外科

背景：拡散強調画像から取得可能なADC値（Apparent Diffusion Coefficient value）は，組織内部の水分子が拡散する大きさを定量化したものであり，頭頸部や腹部領域の腫瘍の良悪性鑑別に用いられている。鼻副鼻腔には様々な組織型の腫瘍が発生し，採取可能な生検検体量に限りがあることより，術前組織診断が時に困難である。今回，ADC値により非乳頭腫良性腫瘍，乳頭腫，悪性腫瘍の鑑別が可能であるかを検討した。対象と方法：2011年1月から2022年4月の間に手術加療を行い，治療前拡散強調画像でADC値が測定可能であった鼻副鼻腔腫瘍79例を対象とした。症例の内訳は，非乳頭腫良性腫瘍16例，乳頭腫29例，悪性腫瘍34例であった。ADC値は，軸位断の腫瘍最大面積画像で腫瘍部をトレースし，ADC mapよりADCmean値として算出した。測定条件として，T1/T2強調像，造影T1強調像を参考に，変性部（出血，壊死，嚢胞）は除外した。非乳頭腫良性腫瘍，乳頭腫，悪性腫瘍の3群間でADC値に差があるかを検討し，有意差がある群間では適正カットオフ値をROC解析により算出した。結果：ADC値は，非乳頭腫良性腫瘍（1.73 ± 0.48），乳頭腫（1.38 ± 0.37），悪性腫瘍（1.05 ± 0.26）の順に高値で，いずれの2群間においても統計学的有意差を認めた。ROC解析の結果，非乳頭腫良性腫瘍と悪性腫瘍のカットオフ値は1.12（AUC=0.902, p<0.0001），乳頭腫と悪性腫瘍のカットオフ値は1.13（AUC=0.77, P=0.0003）と差を認めず，良性腫瘍（非乳頭腫＋乳頭腫）と悪性腫瘍はカットオフ値1.12（AUC=0.816, p<0.0001）で鑑別可能であった（感度61.8%，特異度88.9%）。また，非乳頭腫良性腫瘍と乳頭腫はカットオフ値1.39（AUC=0.745, P=0.007）で鑑別可能であった（感度61.8%，特異度93.8%）。結語：ADC値は非乳頭腫良性腫瘍，乳頭腫，悪性腫瘍の順に高値であり，ADC値は，鼻副鼻腔腫瘍において術前組織診断の一助になると思われた。

O-217　日本語版SCHNOS作成と有用性の検討

○竹内　直子[1]，森山　　壮[1]，イリス　ウィーデルケール[1]，
柳　　徳浩[2]，鄭　　雅誠[2]，細川　　悠[2]，森　　恵莉[2]，
鴻　　信義[2]，宮脇　剛司[1]

[1]東京慈恵会医科大学附属病院　形成外科，[2]東京慈恵会医科大学附属病院　耳鼻咽喉・頭頸部外科

【目的】鼻科手術，特に外鼻形成を伴う手術において，機能と整容の改善を両立することは必要不可欠である。近年，患者報告式アウカトカム尺度（PROMs）が鼻科手術における周術期の評価指標として日常診療に取り入れられつつあり，鼻機能の主観的評価尺度はNOSE scaleやSNOT22，VAS，RSDI，RQLQなどが報告され，広く利用されている。一方で，整容面の評価尺度については広く知られるものが少なかったが，2017年Moubayedらによって，鼻科手術の機能と整容両方の評価尺度としてSCHNOS（The Standardized Cosmesis and Health Nasal Outcomes Survey）が報告された。SCHNOSは鼻閉，鼻の整容面における全体的評価，部分的評価，外鼻の社会的認識の4つの概念を軸にした10項目の質問に対し，0点（問題ない）から5点（非常に問題ある）で評価する方法で，患者にも比較的簡便である。日本において鼻科手術は最も一般的な整容外科手術だが，日本語の臨床評価できる指標はいまだ報告がない。そこで今回我々は，日本語版SCHNOSの作成と有用性の検討を行った。【方法】日本語版SCHNOSの翻訳は，ISPORのプロセスに従って行い，日本語版SCHNOS案を作成した。さらにそれを用いて10人のRhinoplasty患者にインタビューを行い，調整した最終版を作成した。【結果】ISPORのプロセスに従った翻訳した後，患者のインタビューを通して調整することで原著のコンセプトに準じた日本語版を作成することができた。【考察】SCHNOSは鼻科手術における機能と整容それぞれについて評価することができ，さらに患者のスクリーニングと臨床評価の両方に用いることができる有用なPROMsである。日本語版作成にあたり，言語の壁を越えて正確な翻訳を行うには適切なプロセスに従う必要があった。現在，最終版を用いたアンケート調査を実施しており，今後その結果を用いて日本語版SCHNOSの有用性について検討し報告する予定である。

O-218　鼻腔形態に関する手術適応の基準策定の検討
―施設状況に関する調査―

○中村　陽祐[1]，大木　幹文[2]，竹内　裕美[3]，飯村　慈朗[4]，
片田　彰博[5]，金田　将治[6]，北村　拓朗[7]，齋藤　善光[8]，
鈴木久美子[9]，千葉伸太郎[10]，内藤　健晴[11]，
中島　逸男[12]，中田　誠一[13]，野本　美香[14]，
原　　浩貴[15]，堀部裕一郎[16]，宮崎総一郎[17]，
岡野　光博[18]，竹内　万彦[19]，藤原　和典[1]

[1]鳥取大学　耳鼻咽喉科頭頸部外科，[2]北里大学メディカルセンター　耳鼻咽喉科，[3]鳥取赤十字病院　耳鼻咽喉科，[4]東京歯科大学市川総合病院　耳鼻咽喉科，[5]旭川医科大学　耳鼻咽喉科・頭頸部外科，[6]東海大学　耳鼻咽喉科・頭頸部外科，[7]産業医科大学　耳鼻咽喉科・頭頸部外科，[8]聖マリアンナ医科大学　耳鼻咽喉科，[9]佐賀大学　耳鼻咽喉科・頭頸部外科，[10]太田総合病院記念研究所　太田睡眠科学センター，[11]藤田学園，[12]獨協医科大学耳鼻咽喉・頭頸部外科，[13]藤田医科大学ばんたね病院耳鼻咽喉科，[14]福島県立医科大学　耳鼻咽喉科，[15]川崎医科大学　耳鼻咽喉科・頭頸部外科学，[16]広島大学　耳鼻咽喉科頭頸部外科，[17]中部大学，[18]国際医療福祉大学　耳鼻咽喉科，[19]三重大学　耳鼻咽喉科・頭頸部外科

【目的】2021年のISCOANA（国際鼻腔通気度標準化委員会）で鼻腔通気性の改善を目的とした鼻中隔や下鼻甲介手術の国際的な手術適応基準を策定することが決まった。日本鼻科学会鼻腔通気度標準化委員会もこの検討に参画することになり，本邦の現状についてアンケート調査を行った。【方法】調査期間は2021年4月～2022年3月で，対象は委員の所属施設およびその関連施設とした。アンケート調査にはGoogle Formを用いた。【結果】59施設から回答を得た。鼻腔形態に関する評価法や術式について施設間に認識の違いがあった。客観的評価基準を作る必要性については，基準があれば参考にしたいが42施設（71.2%），必要であるが15施設（25.4%）であった。【考察】国際的な基準策定について検討が始まったところである。課題も多く，各国の実情を踏まえた議論が必要と考えられた。

O-219　副鼻腔3Dモデルを用いたESSトレーニングの妥当性・有効性の検討

○鈴木　正宣[1]，中丸　裕爾[1]，渡邉　良亮[1]，中薗　　彬[1]，木村　将吾[1]，本間　あや[1]，Wormald Peter-John[1,2]，Psaltis Alkis-James[2]，本間　明宏[1]

[1]北海道大学大学院　医学研究院　耳鼻咽喉科・頭頸部外科学教室，[2]アデレード大学耳鼻咽喉科・頭頸部外科

はじめに

3Dプリンターで作製した副鼻腔3Dモデルを用いた内視鏡下副鼻腔手術（ESS）トレーニングの妥当性を評価し，反復練習によるトレーニング効果を検討した。

対象と方法

耳鼻咽喉科医47名が副鼻腔3Dプリンターモデルで ESSを行い，Face validity（表面妥当性），Content validity（内容妥当性）をVASスコア（0: 全く妥当ではない－100: 極めて妥当である）で評価した。手術動画をObjective Structured Assessment of Technical Skills（OSATS）でスコア化した。術後の3DモデルはCTを撮像し残存隔壁をImage Jで定量化した。このOSATSスコアと残存隔壁を，上級者（耳鼻咽喉科専門医かつESS経験症例数200件以上），中級者（同200件以下），初学者（専攻医）の3群で比較し，Construct validity（構成概念妥当性）を検討した。

次に，初学者10名が3DモデルでESSの反復トレーニングを計6側行い，トレーニング前後のOSATSスコアと残存隔壁を比較した。初学者のうち実際のESS執刀経験がない5名は反復トレーニングの前後にカダバー手術を行い，技術習得を評価した。また，3Dモデルでの手術達成度とカダバーでの達成度の相関からPredictive validity（予測的妥当性）を評価した。

結果

Face validityは75.3 ± 13.4，Content validityは89.6 ± 10.6であった。Construct validityとして，OSATSスコア（上級者: 74.7 ± 3.6，中級者: 58.3 ± 10.1，初学者: 43.1 ± 11.1, $p<0.001$）と，残存隔壁（上級者: 81.1 ± 13.1，中級者: 93.7 ± 15.1，初学者: 126.4 ± 25.2, $p<0.001$）の両者で，群間の有意差が確認された。

反復トレーニングの前後で専攻医のOSATSスコア（41.1 ± 8.0→61.1 ± 6.9, $p<0.001$）は有意に上昇し，残存隔壁（122.1 ± 22.2→90.9 ± 10.3, $p=0.013$）は減少した。3Dモデルとカダバーでの手術達成度には強い正の相関が見られた（$r=0.953$, $p<0.001$）。

結論

3Dモデルを用いたトレーニングはESSの技能習得に有用と考えられた。

O-220　鼻中隔弯曲症における尾側端の弯曲（前弯）の治療法に関するCT解析を用いた評価

○森山　　壮[1,3]，竹内　直子[1,3]，山住　彩織[1,3]，細川　　悠[3]，森　　恵莉[2,3]，飯村　慈朗[2,3]，鴻　　信義[2,3]，宮脇　剛司[1,3]

[1]東京慈恵会医科大学　形成外科学講座，[2]東京慈恵会医科大学　耳鼻咽喉科学教室，[3]東京慈恵会医科大学附属病院　鼻中隔外鼻クリニック

当院では前弯や外鼻変形を伴う鼻閉の治療に対して2005年より鼻の機能と整容の改善目的のために耳鼻咽喉科と合同でopen septorhinoplasty（以下OSRP）を行ってきた。これは，耳鼻咽喉科で内視鏡下鼻中隔矯正術を施行し，摘出した鼻中隔軟骨を用いて，形成外科が前弯修正や外鼻の形態改善を行うというものである。

現在我々はOSRPで日々前弯の治療を行っており，この前弯修正が鼻閉症状や外鼻形態の改善に大きく寄与していることを報告してきたが，前弯に関しての客観的な評価法はほとんどなく，鼻腔通気機能にどの程度影響しているかの確立した検査法もほとんどない。また前弯の修正術に関しても様々な方法があるが統一された術式などはない。標準的な治療法が示されていないのは，その術式が有効かどうかを客観的に評価できていないからであり，正確に客観的に評価する方法もないのが現状である。

2021年に共同演者のイリス・ウィーデルケールがCT解析を用いて評価する方法を報告した。これは術前後の評価で用いられているCT画像を解析して，前弯が術前後でどの程度改善しているかを簡便に評価する方法であり，利点はCT画像が日常的に術前後で撮影されており，評価に使いやすく客観的に評価できるということである。

当院での前弯の治療法は，Open approachで行い，2018年に共同演者の宮脇が発表したPSA trim法とback and forth縫合法を使用し治療を行っている。これは，縦横前後方向と3次元で修正をする方法で，軟骨の脆弱や骨折がなければ，この方法だけで直線化，正中化が可能である。

この方法を用いた患者10例に対して，上述のCT解析を用いた評価法を使用し，後ろ向きに評価を行ったため，報告する。

O-221　鼻中隔外鼻形成術の耳鼻咽喉科との合同手術における診療報酬に関する検討

○森山　壮[1,3]，竹内　直子[1,3]，山住　彩織[1,3]，柳　徳浩[2,3]，鄭　雅誠[2,3]，細川　悠[3,4]，森　恵莉[2,3]，飯村　慈朗[3,5]，鴻　信義[2,3]，宮脇　剛司[1,3]

[1]東京慈恵会医科大学　形成外科学講座，[2]東京慈恵会医科大学　耳鼻咽喉科学教室，[3]東京慈恵会医科大学附属病院　鼻中隔外鼻クリニック，[4]埼玉医科大学病院　耳鼻咽喉科・神経耳科，[5]東京歯科大学市川総合病院　耳鼻咽喉科

【目的】

当院では外鼻変形を伴う鼻閉に対して，2007年より鼻の機能と整容の改善目的に耳鼻咽喉科と合同で鼻中隔外鼻形成術を行ってきた。これは耳鼻咽喉科でデビ・コンコを，形成外科で外鼻の形態改善を行うものである。同時手術のため患者にメリットがあるが，現在の診療報酬では内視鏡下鼻中隔矯正手術1型（骨軟骨手術）・内視鏡下鼻腔手術1型（下鼻甲介手術）と鼻骨変形治癒骨折矯正術は同時算定できず，充分な診療対価が得られていない。

今回我々は，合同手術と個々で手術を行った場合を比較し手術時間・入院期間・手術点数などを調査した。

【方法】

2022年以降に当院で施行した症例を後ろ向きに調査した。

【結果】

形成外科単科の鼻骨変形治癒骨折矯正術・軟骨移植5例の手術平均時間168分，入院平均期間7.8日，手術点数39890点，耳鼻咽喉科単科のデビ・コンコ10例の手術平均時間51分，入院平均日数4日，手術点数22800点，合同手術10例の手術平均時間179分，入院平均日数5.3日，手術点数23060点であった。

【考察】

合同手術の方が手術時間・入院期間・手術費などが抑えられるのは明白であるが，多くの施設は耳鼻咽喉科でデビ・コンコを行い，外鼻変形の矯正希望がある場合は後日改めて形成外科で手術という方針である。合同手術を行う施設は限られているが，当院での症例数は年々増加傾向にあり，他院でも今後増加すると思われるが，充分な診療対価が得られていないのが現状である。個別に行う場合は，入院費・手術費・全身麻酔費など全て算定できるため，病院の収益には繋がるが，患者にとっては再度全身麻酔を受けること，鼻中隔軟骨を移植材料として利用できず，肋軟骨などの採取が必要な可能性が高いなど，身体的負担が大きく，医療費の圧迫にもつながる。

そこで病院の収益も担保でき，患者の負担も減り，医療費の削減につながるように，将来的には新たな算定方法や診療報酬を設定することが望ましいと考えられる。

O-222　鼻副鼻腔内反性乳頭腫症例の臨床的検討

○大江祐一郎，戸嶋　一郎，中村　圭吾，清水　猛史

滋賀医科大学　耳鼻咽喉科・頭頸部外科

【はじめに】鼻副鼻腔内反性乳頭腫は良性腫瘍で，手術により全摘出が行われるが，基部の残存による術後の再発や悪性化が問題となる。今回，当科における鼻副鼻腔内反性乳頭腫症例を検討した。【対象と方法】2000年4月から2020年3月までの20年間に当院で手術を行った鼻副鼻腔内反性乳頭腫58例（うち初回治療49例）を対象とした。診療録を元に，年齢，性別，Krouse分類，再発の有無，扁平上皮癌合併の有無，術前診断，手術法について後ろ向きに検討した。【結果】症例は，男性44例，女性14例，年齢は20歳から85歳（平均59 ± 13歳）であった。Krouse分類は，T1:13例，T2:21例，T3:20例，T4:4例であった。初回治療例のうち4例で再発を認め，3例で扁平上皮癌の合併を認めた。術前の生検で内反性乳頭腫と診断できた割合は67%で，2010年以前の症例では42%，2010年以降の症例では83%だった。【考察】当科では，2010年以降鼻茸を含む鼻副鼻腔腫瘤に対して，外来での生検を徹底している。再発例の4例のうち2010年以前の症例は3例あったが，いずれも術前診断は鼻茸を伴う副鼻腔炎の診断で手術を行っていた。2010年以降の症例では，術前に副鼻腔炎と診断し，術後に内反性乳頭腫と診断され再発した症例はなく，再発は1例のみであった。外来で生検を行うことが再発率の低下に寄与した可能性がある。以前であれば歯齦切開や外切開を行っていた症例に対しても，近年はendoscopic modified medial maxillectomyやDraf 3型手術を選択する機会が増えているが，良好な治療成績が得られている。

O-223　当科における鼻副鼻腔内反性乳頭腫の検討

○井伊里恵子[1]，大澤　孝太郎[1]，宮本　秀高[2]，
田中　秀峰[1]，田渕　経司[1]

[1]筑波大学　耳鼻咽喉科・頭頸部外科，[2]国立国際医療研究センター　国府台病院　耳鼻咽喉科・頭頸部外科

鼻副鼻腔乳頭腫は，良性腫瘍であるが，なかでも内反性乳頭種（inverted papilloma:IP）は再発率が高く，悪性腫瘍の混在の可能性も5~15%といわれている。治療法は外科的手術で基部を含めた完全摘出をすることが原則とされ，手術方針の決定，術後の厳重な経過観察が重要とされている。

今回我々は，2013年4月～2022年3月までに，筑波大学附属病院で手術を施行した鼻副鼻腔内反性乳頭腫症例56例について，進展範囲，腫瘍基部，再発率について検討した。進展範囲は，術前CT，MRIでのKrouseによるstaging systemに基づいて判定した。腫瘍基部は，術前に画像で予測し，術中所見で確認した。最終病理診断は，術前生検と摘出標本を比較し診断した。

症例の内訳は，男性42例，女性14例，年齢は41~90歳（平均66.6歳）であり，過去の報告と同様に，中年者～高齢者男性に多かった。進展範囲は（Krouse分類）T1が4例，T2が11例，T3が38例，T4が2例であった。腫瘍基部は，前頭洞5例，篩骨天蓋6例，眼窩内側壁5例，篩骨洞（鈎状突起，甲介含む）22例，蝶形骨洞3例，上顎洞11例，2領域以上が4例であった。術前に生検を53例（94.6%）で施行していた。術前生検でIPと診断されてたのは，34例（60.1%）であった。悪性所見の合併は3例（5.4%）であり，再発は4例（7.1%）に認められた。

再発率を減少させるには，的確な術前予測と術式選択による根治手術が望まれる。腫瘍基部，Krouse分類別に，術式，再発率を文献的考察も加えて報告する。

O-224　当科で手術加療を行った鼻副鼻腔内反性乳頭腫症例の検討

○芦田　直毅，西池　季隆

大阪労災病院　耳鼻咽喉科・頭頸部外科

内反性乳頭腫は鼻副鼻腔腫瘍の中で最も頻度の高い腫瘍性病変である。再発率が高く悪性化の可能性もあり，治療には基部を含めた全摘出が必要とされる。2013年から2021年に当科にて鼻副鼻腔内反性乳頭腫に対して根治的手術を行い，1年以上術後経過観察を行った症例を検討した。対象は41例であり，年齢は23歳から88歳（中央値64歳）であった。Krouse分類はT1が1例，T2が11例，T3が25例，T4が4例であった。T4の4症例は術後病理にて扁平上皮癌合併の診断であった。選択した術式は，内視鏡下鼻副鼻腔手術（ESS）単独が15例，Endoscopic Medial Maxillectomyもしくは Endoscopic Modified Medial Maxillectomy（EMM/EMMM）が19例，拡大前頭洞手術が6例，ESSと外切開を併用したものが1例であった。術後の観察期間は1年から7年（中央値4.1年）であり，4例で術後再発を認めた。再発部位としては上顎洞が1例，後部篩骨洞が1例，前頭洞が1例，蝶形骨洞が1例であり，前者2例は再手術，後者2例は経過観察を行っている。本発表では再発例の詳細な検討を中心に術式選択の妥当性について考察し，報告する。

O-225　術前診断に苦慮した鼻腔多形腺腫の2例

○辻村　慶[1,2]，端山　昌樹[1,3]，永田　明弘[1,4]，前田　陽平[1,4]，河辺　隆誠[5]，花田有紀子[5]，川島佳代子[5]，猪原　秀典[1]

[1]大阪大学大学院医学系研究科　耳鼻咽喉科・頭頸部外科，[2]市立池田病院　耳鼻いんこう科，[3]兵庫県立西宮病院　耳鼻咽喉科，[4]JCHO大阪病院　耳鼻咽喉科，[5]大阪はびきの医療センター　耳鼻咽喉・頭頸部外科

多型腺腫は主に大唾液腺（耳下腺，顎下腺，舌下腺）から発生し，鼻腔原発は稀である。今回我々は鼻中隔を基部とした鼻腔多形腺腫を2例経験した。術前検査では臨床所見・画像所見と組織学的所見が一致せず，診断に難渋することがしばしばある。実際，症例1では術前の生検にて扁平上皮癌と診断されたため，鼻外法にて摘出手術を行った。術後の病理検査にて多形腺腫の診断となった。一方，症例2においては，生検1回目では乳頭種が疑われ，臨床所見や画像所見と合致しないため，再生検を行ったところ多形腺腫との診断が得られた。内視鏡下に摘出手術を行い，摘出標本でも多型腺腫と確認された。診断に難渋した点について考察を行い，報告する。

O-226　鼻中隔より発生した多形腺腫の1例

○松野　祐久，由井　光子，蓼原　瞬，井之口　豪，丹生　健一

神戸大学　耳鼻咽喉科・頭頸部外科

今回われわれは鼻中隔より発生した多形腺腫の症例を経験したので，その臨床経過と内視鏡手術所見に文献的考察を加えて報告する。　症例は64歳男性。前医耳鼻科で右鼻腔入口部に充満する腫瘍を指摘され，生検により多形腺腫あるいは筋上皮腫疑いと病理診断されたため精査・加療目的で当科を紹介受診した。初診時，右鼻腔入口部に易出血性の腫瘍性病変を認めた。MRI検査で腫瘍はT1強調像で低信号から等信号，T2強調像で等信号から高信号の境界明瞭ではあるが内部不均一な像として描出されていた。本症例に対し全身麻酔下に内視鏡下鼻腔腫瘍摘出術を施行した。外来の観察では腫瘍は鼻腔内を埋め尽くすように存在しており基部の同定は困難であったが，術中操作によって腫瘍頭側および外側に癒着がなく鼻中隔が基部であることを確認した。基部は水平マージンとして周囲の鼻中隔粘膜をつけ，垂直マージンとして基部の深部にあたる鼻中隔軟骨も一部つけて腫瘍を摘出した。病理組織学的検査で多形腺腫と診断され，現在術後約2年になるが，当科外来で再発なく経過観察中である。　多形腺腫は一般に筋上皮細胞の存在する腺組織に発生する良性上皮性腫瘍として知られている。耳鼻咽喉科頭頸部外科領域では耳下腺や顎下腺などの大唾液腺組織からの発生が大半を占めており鼻腔原発例は比較的稀である。多形腺腫は放射線感受性が低く，照射によって悪性転化する可能性があるため，手術による腫瘍の完全摘出が治療の第一選択となっている。また微小な腫瘍組織の残存が原因となり再発・播種をきたす特徴を有するため，周囲の正常組織を含めた一塊摘出が望ましいとされている。　耳下腺原発のものと比較し鼻腔原発の多形腺腫は再発率が低いとの報告もあるが，10年以上の長い期間を経て再発をきたした報告もみられるため，長期にわたる慎重な経過観察が必要である。

O-227　鼻中隔粘膜より発生し内視鏡下に摘出し得た多形腺腫の1例

○丸山　諒，矢富　正徳，吉田　重和，西村　遥，持田　峻，塚原　清彰

東京医科大学　耳鼻咽喉科・頭頸部外科学分野

多形腺腫は唾液腺組織由来の良性上皮性腫瘍であり，頭頸部領域では稀に鼻腔にも発生する。悪性転化をしうるためサージカルマージンを取り腫瘍を一塊摘出が重要である。今回鼻中隔粘膜より発生し内視鏡下に摘出し得た多形腺腫の1例を報告する。

症例37歳男性，主訴は鼻出血，鼻閉。鼻咽頭ファイバーにて左鼻内に表面平滑で隆起性の腫瘍認め，鼻内からは茎は確認できなかった。副鼻腔CTでは左鼻中隔粘膜に接するように腫瘤性病変を認めた。副鼻腔MRIでは左鼻中隔粘膜に接するT1強調画像で低信号，T2強調画像で高信号腫瘍性病変を認めた。画像上腫瘍基部は鼻中隔粘膜が疑われた。術前病理検査では多形腺腫の診断であった。全身麻酔下に内視鏡下に摘出術を施行した。左鼻内観察で鼻中隔に茎を確認できた。鼻中隔粘膜を基部とし，基部の前端はキーゼルバッハ後方，上端は中鼻甲介下端程度の高さ，下端は下鼻甲介基部の高さであった。後方については内視鏡下で確認困難であった。画像検査上では浸潤の可能性否定できず，鼻中隔軟骨，対側の粘膜含め一塊切除の方針とした。腫瘍基部よりサージカルマージンを1cm程度とり上方，前方，下方を左鼻腔内より電気メスにて軟骨含めて切開し，対側の粘膜まで切離した。後方は左鼻腔内から基部確認できず右鼻腔からアプローチした。ナビゲーション下で左鼻腔に十分に腫瘍のない右鼻腔の中鼻甲介前端からやや後方の鼻中隔粘膜を切開し軟骨，左鼻腔粘膜まで切開し，腫瘍，鼻中隔を一塊に切離した。鼻腔内から腫瘍を取り出す際に鉗子にて把持し，一塊に腫瘍を摘出した。

鼻内多型腺腫に関しては鼻内法または鼻外法での摘出が検討される。過去には45mmの腫瘍を鼻内法で摘出した報告もあり，腫瘍が大きくとも腫瘍の全体や基部が確認できれば鼻内法での摘出は可能と考えられる。発表では若干の文献的考察を加え報告する

O-228　当科における鼻中隔原発腫瘍8例の検討

○大江　健吾，児嶋　剛

天理よろづ相談所病院

鼻中隔原発腫瘍は稀であるが，組織型はバリエーションがある。今回，我々は2016年4月から2022年5月の期間に鼻中隔を原発とした8症例の良性腫瘍を経験したので報告する。　症例は多型腺腫3例，化膿性肉芽腫2例，血管腫1例，孤立性線維性腫瘍1例，血管平滑筋腫1例の計8例であった。多型腺腫は3例とも鼻出血を主訴に来院，3例中2例で基部は鼻中隔前方にあり経鼻内視鏡下に切除した。残り1例は鼻腔内に充満していたため歯齦切開でpiece by pieceに切除した。化膿性肉芽腫の2例，血管腫1例はともに鼻出血を主訴に来院，鼻中隔前方に基部があり経鼻内視鏡下に切除した。孤立性線維性腫瘍と血管平滑筋腫はともに鼻閉を主訴に来院，鼻中隔後方を基部としており経鼻内視鏡下に切除した。8症例全て再発なく経過している。経鼻内視鏡下に切除を行った7症例ではいずれも腫瘍周囲に浸潤麻酔を施行した上で基部周囲の粘膜切開を施行したが，合併症としては前述の多型腺腫の1例において局所麻酔薬中毒が疑われた。異常高血圧とVTを認め，脳血管イベントも疑われたが術後神経診察で覚醒含め異常なく，その後も局所麻酔薬中毒による明らかな合併症は認めなかった。　上述の組織型や合併症にくわえ腫瘍のサイズ，手術時間，出血量についても検討する。

O-229　鼻腔に発生したデスモイド型線維腫症を疑う一例

○松本　悠[1]，生駒　亮[1]，市川　輝人[2]，小嶋　結[3]

[1]国家公務員共済組合連合会　横浜南共済病院　耳鼻咽喉科，[2]横浜市立大学附属病院　耳鼻咽喉科・頭頸部外科，[3]国家公務員共済組合連合会　横浜南共済病院　病理診断科

デスモイド型線維腫症は骨格筋の結合織・筋膜・腱膜から発生する線維性腫瘍の一種で，頭頸部領域では稀な疾患である。局所浸潤性が非常に強いが遠隔転移をせず良性腫瘍に分類されている。今回，鼻腔乳頭腫の術前診断で手術を施行しデスモイド型線維腫症疑いの病理診断に至った一例を経験したので報告する。症例は48歳男性で，主訴は以前からの鼻閉であった。鼻咽腔ファイバースコピーにて左鼻腔に充満する腫瘍性病変，左中鼻道からの膿性鼻汁を認めた。鼻腔腫瘍の生検で軽度の乳頭状増生を伴う組織であり，乳頭腫が疑われた。単純CTでは左前頭洞，前部篩骨洞，上顎洞，連続して鼻腔に突出する軟部濃度陰影と上顎洞内側壁の内側方への圧排，上顎洞骨肥厚を認めた。MRIでは上顎洞内にT1強調像で内部が低～等信号，辺縁が高信号，T2強調像で内部がやや低信号，辺縁が低信号の腫瘍性病変を認めた。左上顎洞に基部をもつ内反性乳頭腫の術前診断でEMMMを施行した。術中所見で腫瘍は中鼻甲介，鈎状突起と癒着していたため視診上の境界で切離した。上顎洞内は膿汁で充満しており，上顎洞後壁から上方，側方へ壁に沿って進展する不整な粘膜病変を，骨膜下で剥離，摘出した。術中迅速病理で切除断端の腫瘍陰性を確認し終刀した。摘出検体の病理組織診断にて紡錘形細胞が束状構造を形成しながら増殖しており，形態，免疫染色からデスモイド型線維腫症を疑う診断であった。鑑別としては結節性筋膜炎が挙げられた。鼻閉症状の改善を認め，再発の頻度が高いデスモイド型線維腫症を念頭に外来での経過観察を継続している。デスモイド型線維腫症，結節性筋膜炎について文献的考察を加え報告する。

O-230　鼻腔底に発症した呼吸上皮腺腫様過誤腫の1例

○斎藤　翔太，中山　次久，阿久津　誠，常見　泰弘，柏木　隆志，春名　眞一

獨協医科大学　耳鼻咽喉・頭頸部外科

【はじめに】呼吸上皮腺腫様過誤腫（Respiratory epithelial adenomatoid hamartoma：REAH）は，組織学的に一列に並んだ呼吸上皮由来の線毛上皮に裏打ちされる腺組織の増殖を呈し，ポリープに似た腫瘤を形成する傾向にあり，発育は緩徐とされる。主な発生部位としては，嗅裂部の報告が多く，次いで鼻中隔後方，中鼻甲介が続くが，鼻腔底に発生した症例の報告は稀である。今回我々は鼻腔底に発生したREAHの1例を報告する。【症例】63歳男性。当院心臓血管外科にて僧帽弁閉鎖不全症に対して手術加療を予定していたが，右鼻出血を認めたとのことで，当科に精査目的に紹介受診となった。鼻咽腔内視鏡検査にて右鼻腔底後方で軟口蓋の裏面に当たる部位に約5mm大の隆起性病変を認め，同部位からの出血が疑われたため，全身麻酔下に僧帽弁形成術を行う際に，鼻腔腫瘍摘出術も同時に行うこととした。手術は，内視鏡下に行い，周囲の正常粘膜と共に腫瘍を鼻腔底の軟部組織より剥離し一塊に摘出した。病理組織学的検査では，粘膜下に線毛上皮を裏打ちとする腺細胞の増殖が確認されREAHの診断となった。現在，術後6ヶ月が経過したが，再発なく経過している。【考察】REAHの発生部位は，従来嗅裂部や鼻中隔が多いと報告されているが，本症例では鼻腔底の腫瘤性病変として発症した。組織学的には，嗅裂に発症するREAHとほぼ同様の特徴を有しており，鼻腔においては呼吸上皮の存在するどの解剖学的部位にもREAHが発生しうる可能性があるため，腫瘤性病変を認めた場合は，REAHの可能性を念頭において，診療に臨む必要がある。

O-231　頭長筋内血管腫に対し経鼻内視鏡手術を施行した一例

○北田　有史，菊地　正弘，戸部　陽太，松永　麻美，大森　孝一

京都大学大学院医学研究科　耳鼻咽喉科・頭頚部外科

はじめに：筋肉内血管腫は，血管腫の内0.8%程度に認め，13.5%が頭頸部に生じ，咬筋が最多で，次いで僧帽筋，胸鎖乳突筋が多いが，頭長筋内への発生例は渉猟し得る限り認められない。症例：22歳女性，他院で撮像した頭頸部MRIで上咽頭に粘膜下病変を指摘され，当科を紹介受診された。鼻腔内視鏡検査で上咽頭左側に粘膜下腫瘍の隆起を認め，造影MRI検査では左頭長筋内に，T1強調像で等信号，T2強調像で高信号の辺縁明瞭な分葉状の病変を認めた。造影T1強調像で一部に小血管構造を疑う造影効果が見られ，拡散制限は目立たなかった。筋肉内血管腫などの良性腫瘍が想定されたが，確定診断には至らず，腫瘍はRosenmuller窩の外側部後方，内頸動脈の内側にまで及んでいたため，さらに増大した際に摘出が困難となる可能性を考慮し，低侵襲な経鼻内視鏡手術を行う方針とした。全身麻酔下に経鼻内視鏡下上咽頭腫瘍摘出術を行った。左EMMMを施行し，左前後部篩骨洞を開放した後に下鼻甲介を頭側に翻転して，左鼻孔からの上咽頭の視野を確保した。続いて右有茎鼻中隔粘膜弁を採取後に鼻中隔後下方を切除し，上咽頭での両鼻孔からの操作を可能とした。術中ナビゲーションシステムで腫瘍の位置を確認し，電気メスで上咽頭粘膜を切開後，超音波凝固装置及び吸引凝固嘴管を用いて頭長筋の切断と腫瘍周囲の剥離を進めた。腫瘍外側の術野展開が困難な場合は耳管軟骨を頭蓋底より遊離し外側に偏移させることも想定したが，耳管隆起を外側に圧排することで術野が確保可能であった。斜台骨面，内頸動脈を露出せず腫瘍を一塊に摘出した。創傷治癒促進を目的に，有茎鼻中隔粘膜弁を創部に被覆し手術を終了した。術中出血量は55mlで，術後経過は良好で術後5日で退院した。術後病理診断は血管腫であった。上咽頭粘膜下腫瘍の手術には経鼻内視鏡手術は有用で，両側アプローチが可能な術野の確保，並びに有効な止血デバイスの使用が重要と思われた。

O-232　血管塞栓術を併用し摘出した若年性血管繊維腫の1例

○西村　遥，矢富　正徳，丸山　涼，吉田　重和，持田　峻，塚原　清彰

東京医科大学　耳鼻咽喉科・頭頸部外科学分野

若年性血管繊維腫は思春期男性に好発する良性の間葉系良性腫瘍ではあるが，浸潤的に鼻副鼻腔及び頭蓋底などに広がりその治療に難渋することも多い。今回血管塞栓術を併用し摘出した若年性血管繊維腫の1例を経験したため報告する。

症例は21歳男性，主訴は反復する鼻出血。前医で左鼻腔内に腫瘤性病変を認め紹介受診。鼻腔ファイバー上，後鼻孔方向を占拠する表面に血管の富む腫瘤性病変を認めた。副鼻腔造影CT上では造影効果の強い35mm大の腫瘤性病変を左鼻腔内後方から上咽頭に認め，頭蓋底や翼口蓋窩への進展は認めなかった。特徴から若年性血管繊維腫と判断した。出血を避けるため外来腫瘍生検は行わなかった。術前血管造影検査，血管塞栓術を行い，内視鏡下に摘出を行った。血管造影では蝶口蓋動脈の分枝である中隔後鼻枝と中硬膜動脈の分枝からfeedingを確認した。血管内塞栓促進用補綴剤で腫瘍内を塞栓した後，上記血管をプラチナコイルで塞栓し，腫瘍へのfeedingがないことを確認し塞栓術を終了した。翌日に内視鏡下に摘出術を施行した。腫瘍付着部は上方は蝶形骨洞自然口下方から外側は耳管咽頭口付近まで存在し，中甲介，上甲介も下方は腫瘍と一体化しており基部は広基性であった。上方及び外側よりSuction coagulatorを使用しながら切離を開始したが，上咽頭方面及び後下方でワーキングスペースの確保が困難であり，やむを得ず腫瘍を分割切除した。腫瘍の上方前方半分を切除した後，腫瘍が上咽頭，耳管隆起部の残存しており，外側は耳管を損傷しないぎりぎりの部分まで，後方は椎前筋を温存し切離し腫瘍を摘出した。術後2年経過も現在再発を認めない。

本症例では鼻腔内に限局していたが，それでも解剖学的に他構造物との境界は不明瞭で腫瘍と正常組織との切開ラインの判断は難しく，遺残の可能性も生じ得る。良性腫瘍ではあるが摘出方法，サージカルマージンの決定には綿密な検討が必要な疾患である。

P-1　当院における鼻副鼻腔乳頭腫症例の長期成績の検討

○金田　将治，五島　史行，齋藤　弘亮，大上　研二

東海大学　耳鼻咽喉科・頭頸部外科

鼻副鼻腔乳頭腫は鼻副鼻腔良性腫瘍で最も頻度が高く，再発率が高く，悪性転化することがある。そのため，早期の徹底的な腫瘍の除去，基部の処理が必要と言われている。今回我々は当院で行われた，鼻副鼻腔腫瘍に対する成績と再発する要因の検討として術後CTによる骨肥厚の残存に注目し，その後の長期成績を調べた。症例は2009年1月から2017年12月までに当院で手術加療を行った鼻副鼻腔乳頭腫症例108例である。男性79例，女性29例，年齢は26歳～84歳の平均61歳であった。初回手術例が73例で，既往に鼻副鼻腔手術を行っている再発例は35例であり，手術回数の最多は7回目の手術であった。Krouse分類では，T1症例が5例，T2症例が34例，T3症例が63例，T4症例が6例であった。Oikawaらが報告しているように，T3症例を，前頭洞または眼上蜂巣に腫瘍が進展しているT3-Bとそれ以外のT3-Aにわけると，T3-Aが37例でT3-Bが26例であった。術式はESS単独が68例，EMMMが15例，Caldwell-Luc法が12例，Draf type IIaが4例，ESSと鼻外前頭洞手術併施が4例，ESSとCaldwell-Luc法の併施が3例，EMMが1例，Denker法が1例であった。術後の病理でSCC in inverted papillomaの診断となった5例を除いた103例のうち再発は16例であった。術後CTでの骨肥厚に注目し分類すると，術前にCT骨肥厚があったのは77例でそのうち再発がなかったのが63例であり，再発があったのが14例であった。再発のない63例のうち，術後CTで骨肥厚があるものが2例であり，再発があった14例のうち術後CTで骨肥厚があったのは9例であった。また，再発までの期間は平均17.3ヶ月（3～62ヶ月）であり，術後の経過観察期間は早期脱落例も含め平均69.5ヶ月（1～136ヶ月）であった。これらの結果から，術後のCTでの骨肥厚と再発との関連と，適切な術後経過観察期間について考察する。

P-2　当科における鼻副鼻腔内反性乳頭腫例の検討

○森田　勲[1]，池田　浩己[1,2]，三浦　誠[1]

[1]日本赤十字社和歌山医療センター　耳鼻咽喉科，[2]池田耳鼻いんこう科院

鼻副鼻腔内反性乳頭腫は，鼻副鼻腔に発生する良性腫瘍の中で最も頻度が高く，全鼻腫瘍の0.4から4.7%とされている。年齢と性別に関しては60歳代に好発し，男性に多いと報告されている。臨床的に内反性乳頭腫は，再発や癌化が問題となるため，初回手術での完全切除が重要である。今回我々は2014年から2022年までに，当科で初回治療として内視鏡下手術を施行した鼻副鼻腔内反性乳頭腫28例を対象とし，後方視的に検討を行った。性別は男性22例，女性6例であり，年齢は31歳から84歳に及び平均年齢は63.4歳であった。初診時の主訴は，鼻閉が23例で最も多かった。術前画像検査として全例に副鼻腔CTが行われており，MRIは22例で実施されていた。術前のKrouseのStaging Systemによる腫瘍の進展範囲はT1が3例，T2が4例，T3が21例でT4はなかった。術式は全例でESSを施行し，必要に応じてEMM（endoscopic medial maxillectomy）やEMMM（endoscopic modified medial maxillectomy）などを併用した。術中に確認された腫瘍基部は，篩骨洞が11例で最多であり，続いて上顎洞が6例であった。病理組織検査の結果，1例で扁平上皮癌を合併していた。再発をきたしたのは3例（10.7%）でいずれもT3例であり，うち1例は癌合併例であった。癌合併例を除くと1例は初回手術時に基部不明であり，1例は上顎洞の初回手術時の基部より再発していた。再発の原因として基部の処理が不十分であることが挙げられ，確実な基部の処理が良好な術後成績を得るために重要と考えられた。

P-3　当院における鼻腔血管腫の検討

○讃岐　徹治[1]，角谷　尚悟[1]，鈴木　元彦[2]

[1]名古屋市立大学　大学院医学研究科　耳鼻咽喉頭頸部外科，[2]名古屋市立大学医学部附属東部医療センター

血管腫は，一般に血管内皮由来の腫瘍細胞からなり腫瘍内に多数の血管が認められる良性の腫瘍である。頭頸部領域の血管腫は口唇，舌などの顔面軟組織に多く認められるが，鼻副鼻腔からの発生はまれで，本邦におけるまとまった報告は少ない。当科で経験した鼻腔血管腫例について検討し，本邦における過去の報告と併せて若干の文献的考察を加えて報告する。血管腫の組織学的分類は未だに確立されたものはなく，諸家により異なるが，毛細血管腫（capillary hemangioma），海綿状血管腫（cavernous hemangioma），静脈性血管腫（venous hemangioma），化膿性肉芽腫（pyogenic granuloma）などに分類される。鼻副鼻腔血管腫による主な症状は鼻出血が多く，治療は摘出が基本となる。しかし占拠部位によっては目的とする腫瘍を十分な内視鏡視野に置くことが困難であり，術中止血に難渋することもあるため，必要に応じて流入動脈の術前血管塞栓療法を行ってから摘出術を行う。　今回我々は経験した鼻副鼻腔血管腫の特徴について検討した。対象は2014年1月から2021年12月までの8年間に名古屋市立大学附属病院耳鼻咽喉科において治療を行い，病理組織学的に血管腫と診断された12例（全身麻酔下での内視鏡下鼻副鼻腔手術（ESS）を施行した10例，局所麻酔下でESSを施行した2例）である。毛細管性血管腫（capillary hemangioma）5例，化膿性肉芽腫（pyogenic granuloma）6例，海綿状血管腫（cavernous hemangioma）1例であった。内訳は男性10名，女性2名で平均年齢が44.4歳（20～69歳）であった。主な症状は鼻出血，鼻閉，疼痛およびしびれであった。すべての症例で鼻内アプローチでの切除術を施行し，再発は認めていない。これら対象における血管腫の臨床的特徴を検討して報告する。

P-4　当科で経験した上顎洞血瘤腫の9例

○尾股　千里，野本　美香，佐藤　廣仁，室野　重之

福島県立医科大学　耳鼻咽喉科

上顎洞血瘤腫は，上顎洞内において出血と器質化が繰り返され腫瘤が形成される臨床上の診断名である。出血を繰り返すことで増大し圧排性に骨を破壊し，上顎洞前壁を越えて頬部まで進展する場合もある。治療としては外科的治療が基本となり，従来は鼻外切開での摘出が主流とされていたが，近年は内視鏡下鼻副鼻腔手術による摘出術の報告もある。また，手術の際には術前の血管塞栓術や外頸動脈の結紮など，出血を最小限にする対策が取られる場合が多い。当科では，2011年10月から2021年10月の10年間で9例の上顎洞血瘤腫を経験した。年齢は15～87歳（平均年齢57歳）で，男性7例，女性2例であった。これら9症例を対象として，年齢，性，症状，主な既往，病変の進展範囲，最大径，手術術式，出血量，術前血管塞栓術の有無について検討した。症状は鼻閉や鼻出血が多く，心房細動や骨髄異形成症候群などの出血のリスクを伴う基礎疾患の合併は3例で認めた。病変は3例で上顎洞に留まっていたが，6例で上顎洞内側壁を圧排し総鼻道まで進展していた。また，3例で上顎洞前壁を破壊し頬部皮下まで進展していた。病変の最大径は32～9mmであった。手術術式は，鼻外切開での摘出が7例，内視鏡下鼻副鼻腔手術のみで摘出した症例が2例であり，出血量は10～420mlであった。術前の血管塞栓術は6例に行った。その中で，高度肥満症を合併し，病変が上顎洞前壁を破壊し頬部皮下まで進展した一症例を提示し，文献的考察を加えて報告する。

P-5　内視鏡下経鼻手術で摘出しえた蝶形骨洞原発の血瘤腫の1例

○市川　輝人，荒井　康裕，和田　昴，波多野　孝，折舘　伸彦

横浜市立大学附属病院　耳鼻咽喉科

[はじめに]血瘤腫は鼻副鼻腔に発生する良性疾患で，出血を伴い血瘤を形成したものと定義されている。上顎洞に発生することがほとんどで，上顎洞以外の発生は比較的稀とされる。今回我々は，蝶形骨洞原発の血瘤腫の1例を経験したので報告する。[症例]48歳男性。主訴は頭痛，左頬部から左口角の感覚障害。既往歴として，3歳時にFallot四徴症で根治手術が施行された。当科受診の2ヶ月前から頭痛，左頬部から左口角の感覚障害出現。当科受診の1ヶ月前に突然めまいと頭痛を自覚して失神し転倒。頭部外傷にて近医脳神経外科を受診した。頭部CTにて蝶形骨洞腫瘍が疑われ，精査加療目的に前医を受診。手術加療のため当科紹介受診した。受診時，副鼻腔造影CTでは左蝶形骨洞に分葉状膨隆性腫瘤を認め，腫瘤内部に不均一な造影効果を認めた。左海綿状脈洞・視神経管・翼口蓋窩・前頭蓋底の骨破壊を認めた。副鼻腔造影MRIでは，左蝶形骨洞に内部不均一に造影される，T1low，T2highの32×36×34mm大の辺縁平滑な膨隆性腫瘤を認めた。T2 強調像では辺縁に被膜様の低信号帯を示した。全身麻酔下での生検では，軽度の炎症を伴う線維性結合織を認め，一部管腔上の紡錘形細胞がみられた。悪性所見は認めず，血瘤腫や血管腫が疑われた。術前の血管造影検査では，蝶口蓋動脈外側後鼻枝由来の栄養血管を認めたが，腫瘍への流入はほとんど認めなかった。血管塞栓術は施行せず，全身麻酔下に内視鏡下経鼻腫瘍摘出術を施行した。腫瘍周囲組織との剥離可能であり，一塊に腫瘍を摘出した。出血は少量であった。術後病理の結果，Organized hematomaすなわち血瘤腫の診断となった。術後7か月時点で再発を認めていない。[考察]血瘤腫は陳旧様々な血液成分が貯留して腫瘤状に拡大し，骨破壊など悪性腫瘍に酷似した臨床症状を呈する。病態・術前診断について考察を加え報告する。

P-6　術前に血管塞栓術を施行した鼻副鼻腔腫瘍の3症例

○田宮亜希子，松居可奈子，早坂あかね，ヤマカワ詩央，瀬尾友佳子，山村　幸江，野中　学

東京女子医科大学　耳鼻咽喉科

【はじめに】鼻副鼻腔腫瘍は外科的摘出を原則とするが，血流が豊富な腫瘍の場合，術中に大量出血を来す危険があり，術前に予防処置を必要とすることがある。今回我々は2013年から2020年において，術前に栄養血管の塞栓術を施行した後に内視鏡下腫瘍摘出術を施行した3症例を経験した。若干の文献的考察を加えて報告する。【症例】症例1は62歳の男性。主訴は右鼻閉，右鼻漏。腫瘍は右鼻腔から上咽頭に及んでいた。外来生検は易出血性で，良性線維性組織球腫が疑われた。48時間前に右上顎動脈内枝を塞栓し，内視鏡下に腫瘍を摘出した。基部は右嗅裂で，出血量は200ml，病理結果はglomangiopericytoma であった。症例2は49歳の男性。主訴は左鼻閉。画像所見から腫瘍は左鼻腔に局在していた。外来生検にてglomangiopericytoma が疑われた。易出血性腫瘍であることから，48時間前に左蝶口蓋動脈を塞栓し，内視鏡下に腫瘍を摘出した。基部は左中甲介で，出血量は5mlだった。病理結果はglomangiopericytomaであった。症例3は26歳の男性。主訴は左鼻閉。画像所見で左鼻腔から上顎洞に充満する腫瘍性病変を認めた。MRIや生検時の所見から血管腫などの血流豊富な腫瘍が疑われた。48時間前に下行口蓋動脈，後上歯槽動脈，中隔後鼻枝，外側後鼻動脈，蝶口蓋動脈を塞栓し，左EMMMを施行した。基部は上顎洞自然口下方で，出血量は50mlだった。病理結果は血瘤腫だった。塞栓術施行決定には，生検時の出血量，病理診断，MRIが有用であった。塞栓術施行後腫瘍の縮小を認め，手術時視野確保が容易で出血量も制御できた。再発は認められていない。【考察】術前の血管塞栓術は，腫瘍の血流が減少し，腫瘍が縮小することで手術開始時の視野確保が容易になり，また手術中の出血量の制御が期待でき，有用と考えられる。

P-7　経鼻内視鏡下経上顎洞アプローチで摘出した翼口蓋窩，側頭下窩三叉神経鞘腫例

○比嘉　朋代，伊藝　真樹，當山　昌那，真栄田裕行，鈴木　幹男

琉球大学　耳鼻咽喉・頭頸部外科

三叉神経鞘腫は全脳腫瘍の0.36％と比較的まれな良性腫瘍で，三叉神経のいずれの部位（神経根，神経節，末梢枝）でも発生するため，後頭蓋窩，中頭蓋窩（Meckel腔～海綿静脈洞），眼窩，翼口蓋窩，側頭下窩の腫瘍として発見される。その10％が頭蓋外に存在するとされ，翼口蓋窩および側頭下窩に対する経内視鏡手術の有用性が報告されている。今回，我々は翼口蓋窩，側頭下窩三叉神経鞘腫を経鼻内視鏡下で摘出した症例を経験したので報告する。症例は46歳女性で，主訴は左頬部腫脹。X年Y月に突然の左頬部の腫脹，疼痛，熱感を自覚した。歯科治療にて腫脹は改善あるも残存したが，疼痛と熱感は消失したため，以後病院を受診しなかった。Y+10月に左頬部腫脹が残存しているため近医耳鼻咽喉科を受診。MRI撮影したところ異常陰影を指摘され，精査加療目的にY+14月，当科紹介初診された。副鼻腔CTでは左翼口蓋窩は開大し，側頭下窩に境界明瞭な腫瘍性病変をみとめた。単純CTでは低吸収域，造影では不均一な増強をみとめた。骨は圧排性に変形していたが明らかな骨破壊はなかった。MRIではT1強調画像で内部不均一な低信号，T2強調画像では辺縁高信号，中心部低信号を示し，Dynamic造影では中心部に緩徐で不均一な造影効果をみとめた。腫瘤サイズは43×25×34mm大であった。術中の出血コントロール目的に，手術前日に顎動脈の末梢分枝の塞栓術を施行。Y+18月に全身麻酔下に経鼻内視鏡下で摘出術を行った。病理組織所見から神経鞘腫と診断された。術中出血は少なく一定の塞栓術の効果を認めた。神経鞘腫の場合，腫瘍そのものよりも翼口蓋窩の剥離操作に伴い出血する傾向がある。塞栓術のリスクを考慮に入れた上で，症例に応じて塞栓術を適宜取り入れて良いと思われた。

P-8　上顎神経から発生した神経鞘腫の2症例

○湊　梨穂[1]，加納　恒[1]，三輪　高喜[1]，坪田　雅仁[2]

[1]金沢医科大学　耳鼻咽喉科，[2]金沢医科大学氷見市民病院　耳鼻咽喉科

上顎神経から発生した神経鞘腫を2例経験したので報告する。【症例1】90代女性。左頬部の腫瘤を指摘され，当科紹介受診するも腫脹以外の自覚症状に乏しく，高齢であり治療を希望されず，近医での内容物の吸引で経過観察されていた。腫瘤が増大し，吸引後も短期間で再増大し，開瞼制限を認めるようになり治療を希望された。単純CTで上顎骨前方の頬部皮下に長径4cm，嚢胞状の腫瘤を認め，骨破壊は認めなかった。MRIで内部は信号強度不均一で液状と充実性部分が混在し，周辺は造影効果を認めた。矢状断撮影で腫瘍上部は眼窩下縁から紡錘状を呈した。外側鼻切開にて腫瘍を全周性に剥離摘出した。腫瘍の上端は眼窩下神経から連続していた。病理検査で神経鞘腫との結果を得た。【症例2】60代女性。右頬部のしびれ感と後鼻漏にて紹介受診。単純CTで右上顎洞内に単房性の嚢胞状陰影を認めた。眼窩下壁骨の圧排と後方は頭蓋底方向に進展し正円孔の拡大を認めた。MRIにて内部はT1強調像で中等度，T2強調像で高信号であり嚢胞を疑わせたが，内部に隔壁を多く認めた。組織診断を兼ね，鼻内視鏡下に上顎洞開放を行った。腫瘤の外壁は厚く易出血性であり，内容は液状であった。病理検査で神経鞘腫との結果を得た。【考察】神経鞘腫はあらゆる神経に発生する良性腫瘍である。耳鼻咽喉科頭頸部外科領域では頸部での発生が多いが，上顎神経由来の報告も散見される。その形状から嚢胞と類似した画像所見を呈するため，鑑別診断上問題となる。嚢胞は，皮膜は薄く造影効果に乏しく，内部が均一であるのに対し，神経鞘腫は腫瘍への血流が豊富で，増大すると内部の壊死を伴うため，造影CTあるいはMRIで，内部不均一で周囲の造影効果を示すことが鑑別のポイントとなる。また，由来となる神経からの連続性や紡錘状の拡大も神経鞘腫を示す重要な画像所見である。上顎神経の走行は複雑であり，神経の走行に関する解剖を熟知することも重要である。

P-9　鼻中隔嗅裂に発生したSeromucinous Hamartomaの一例

○神前　宏和，水田　啓介，西堀　丈純

一宮西病院　耳鼻咽喉科

Seromucinous Hamartoma（SH）は鼻副鼻腔に発生する上皮性過誤腫である。肉眼的にはポリープ様であり，鼻中隔後方のほか副鼻腔や上咽頭にも発生する。わずかに男性に多く，20代から90代までの幅広い年齢にみられる。今回我々は鼻中隔嗅裂から発生したSHを経験したので文献的考察を加えて報告する。症例は43歳男性で，数年前からの左鼻閉を放置していたところ徐々に悪化し，左前鼻孔に腫瘤を触れるようになったため当院受診された。左嗅裂から後鼻孔にかけてポリープ様病変で充満しており，生検にてSHと診断された。内視鏡下鼻副鼻腔手術を行い摘出した。腫瘍基部は嗅裂基部に認めた。SHはまれな腫瘍であるが，鼻副鼻腔に発生する腫瘍の鑑別診断の一つとして挙げる必要がある。

P-10　鼻腔内に発生した多形腺腫の2例

○桑島　秀，桂　彩，阿部　俊彦，志賀　清人

岩手医科大学　耳鼻咽喉科頭頸部外科

多形腺腫は唾液腺に由来する最も頻度の高い良性腫瘍であり，その多くは耳下腺や顎下腺などの大唾液腺に発生する。稀に鼻腔や口蓋，咽喉頭，気管などに発生することもある。鼻副鼻腔原発の多形腺腫は鼻中隔より発生することが多く，その他に篩骨洞，前頭洞などからの発生も報告されている。今回鼻腔内に発生し内視鏡下に摘出した多形腺腫を2症例経験したので，文献的考察を加え報告する。

1例目は72歳女性で，右鼻出血を主訴に受診した。右鼻腔内所見では下鼻甲介，鼻中隔接するように腫瘤を認め，生検を施行したところ多形腺腫やoncocytomaが疑われる所見であった。CT検査では骨破壊はなく，MRI検査では造影効果のある腫瘤を認めた。本症例に対し，全身麻酔下に内視鏡下鼻内手術にて腫瘍を摘出した。病理組織学的検査では腫瘍構成細胞に異型はなく，好酸性変化を伴う多形腺腫の診断であった。

2例目は71歳男性で，左側鼻の腫脹，鼻閉で受診した。左鼻腔内所見では表面平滑な腫瘤が充満しており，生検を施行したところ多形腺腫の診断であった。CT検査では左鼻腔を占拠する充実性腫瘤を認め，周囲には圧排性の変化がみられたが骨破壊はみられなかった。MRI検査では左鼻腔を占拠する造影効果のある腫瘤を認めた。副鼻腔への進展は明らかではなかった。本症例に対し全身麻酔下に内視鏡下鼻内手術を施行した。鼻中隔に基部を有する腫瘤であったため鼻腔から摘出したが，サイズが大きく分割摘出となった。病理組織学的検査では構成細胞の異型は乏しく，脈管侵襲など悪性を示唆する明らかな所見はなく多形腺腫の診断であった。

多形腺腫は再発や悪性転化する可能性があることを念頭に置く必要があり，手術は切除断端を十分にとって一塊切除することが望ましい。しかし，今回は分割切除となったこともあり術後も慎重な経過観察が必要である。

P-11　鼻腔に発生した血管平滑筋腫の2例

○小川由希子，松山　敏之，近松　一朗

群馬大学　耳鼻咽喉科頭頸部外科

血管平滑筋種（Angioleiomyoma）は血管平滑筋由来の良性腫瘍である。発生頻度は四肢（89%）が最多で，頭頸部領域からの発生頻度は9%と少ない。頭頸部領域に限ると硬口蓋（28%），下唇（23%），上唇（18%）の順に多く，ほとんどが口腔領域に発生すると報告されており，鼻副鼻腔領域は約1%と稀である。今回我々は，鼻腔内に発生した血管平滑筋腫の2症例を経験した。症例1　58歳男性。右鼻閉を主訴に近医医院を受診し，右鼻腔内に限局する腫瘍を指摘され当院に紹介となった。画像検査では右鼻腔に限局する造影効果のある腫瘍を認めたが骨破壊像は認めなかった。腫瘍の病理組織診は紡錘細胞腫瘍の診断で悪性所見は認めなかった。全身麻酔下にて腫瘍を摘出し，術後の病理組織診断は血管平滑筋腫であった。術後は再発なく経過している。症例2　64歳男性。当院初診の4年以上前から右鼻腔腫瘍を自覚していた。腫瘍の増大および右鼻閉感の増悪があり，近医医院を受診し当院に紹介となった。右鼻腔内に毛細血管の拡張がある腫瘍を認めた。画像検査では右鼻腔に限局する造影効果のある腫瘍を認めたが骨破壊像は認めなかった。腫瘍からの生検は出血のリスクが高いことや，臨床経過，視診所見，画像所見から悪性腫瘍の可能性は低いと判断し診断的治療を兼ねて全身麻酔下にて腫瘍を摘出した。術後の病理組織診にて血管平滑筋腫の診断となった。術後は再発なく経過している。血管平滑筋腫の治療法は外科的完全摘出術を基本とする。再発は稀であるが，不適切な切除を行うと再発しうる。鼻腔血管平滑筋腫について，病理組織学的特徴等を含め，若干の文献的考察を加えて報告する。

P-12　他臓器から鼻副鼻腔に転移した3症例

○佐藤　廣仁，野本　美香，尾股　千里，室野　重之

福島県立医科大学　耳鼻咽喉科

頭頸部悪性腫瘍の多くは原発性腫瘍で，鼻副鼻腔に発生する悪性腫瘍の多くも原発性であり，他臓器からの転移性悪性腫瘍はまれである。鼻副鼻腔への転移性病変の原発部位は腎癌が最も多く，次いで肝や肺が多いとされる。今回，当科にて他臓器から鼻副鼻腔に転移を認めた悪性腫瘍の3症例を経験したので，文献的考察を加えて報告する。症例1は70歳，男性。肺腺癌に対する化学療法中，鼻閉を主訴に通院中の総合病院の耳鼻咽喉科を受診した。左鼻中隔粘膜のびらんと軟骨露出を認めた。鼻中隔粘膜の生検で腺癌の診断であり肺癌の転移と考えられた。原発巣の病勢は落ち着いていることから手術の方針とし内視鏡下に切除した。症例2は77歳，女性。食道癌に対する術前化学放射線療法中に右尾翼の腫瘤を自覚し当科を受診した。右鼻前庭に腫瘤を認め細胞診を行なったところclassIIIであった。悪性腫瘍の診断は得られなかったが，急激な増大と疼痛が出現したため悪性病変の可能性を考慮して切除の方針とした。摘出標本の病理は扁平上皮癌で食道癌の転移と考えられた。症例3は71歳，女性。左顔面痛を主訴に総合病院耳鼻咽喉科を受診した。副鼻腔CTにて骨破壊を伴う左蝶形骨洞陰影を認めた。鼻腔の観察では粘膜は発赤していたが腫瘍は認めず開放生検の方針とした。内視鏡下に左蝶形骨洞の開放生検を行い乳癌の転移の診断となった。乳腺外科で疼痛緩和目的に放射線治療が行われた。鼻副鼻腔に生じた悪性病変は疼痛，鼻出血，整容上の問題などの症状を生じQOLに悪影響を及ぼしうる。他臓器癌の転移病変であってもQOL向上を目的として腫瘍摘出を行なった報告が散見される。当科で経験した症例のうち2例は原発病変が担癌状態であったが切除可能であり手術を行なった。1例は切除困難であり放射線治療が選択された。個々の症例に応じてQOLを考慮した治療選択が肝要であると考えられた。

P-13　内視鏡下鼻腔生検で診断に至った小児神経芽腫の1例

○石水瑛理奈，中村　真浩，松本　文彦

順天堂大学　耳鼻咽喉科学講座

小児神経芽腫は副腎および全身の交感神経節から発生する悪性腫瘍である。症状は多彩であるが，腹部腫瘤として偶然発見されることが多く，鼻腔腫瘍を生じることは稀である。今回我々は神経芽腫疑いの鼻腔腫瘍に対し，内視鏡下に鼻内より組織生検を行い，確定診断を得た症例を経験したので報告する。症例は1歳2ヶ月男児。発熱・鼻汁を主訴に近医受診し，急性中耳炎疑われ抗生剤加療されるも発熱が持続した。精査目的に施行した造影CTで両側鼻腔腫瘍・右副腎腫瘍・多発骨溶骨性変化を認め当院小児科紹介となった。尿中vanyllylmandelic acid（VMA），homovanillic acid（HVA）高値であり神経芽腫が疑われ，確定診断のため鼻腔腫瘍生検目的に当科紹介となった。全身麻酔下に両側鼻腔を占拠する腫瘍を鉗子で一部摘出し，病理検体として提出した。組織診断の結果神経芽腫の診断となり，当院小児科で化学療法中である。神経芽腫は胎児期の神経堤由来の悪性腫瘍で，小児固形腫瘍中では脳腫瘍に次いで頻度が高い。特異的な症状は無く，発熱，顔色不良，四肢痛，腹痛など症状はきわめて多彩である。カテコールアミン産生腫瘍であるため，特異的マーカーである尿中VMA，またはHVAの上昇が90%以上で認められ診断に有用であるが，確定診断および予後分類には病理組織診断が必要である。鼻腔腫瘍から診断に至った症例は非常に稀であり，若干の文献的考察を加え報告する。

P-14　鼻副鼻腔癌T4症例の治療の検討

○及川　伸一，片桐　克則，志賀　清人

岩手医科大学　耳鼻咽喉科頭頸部外科学講座

鼻副鼻腔癌T4症例は眼窩内浸潤や頭蓋内浸潤をきたすなど，腫瘍に悪性度の他，解剖学的な制限から根治治療に難渋する場合が多い。今回，当科で過去10年間に治療を行った遠隔転移のない根治治療例39症例について検討を行なった。

症例：対象は2012年2月から2021年12月までの10年間に当科で根治治療を行った鼻副鼻腔癌39例。部位では上顎26例，篩骨洞8例，前頭洞1例，鼻腔4例で，T4a 23例，T4b 16例であった。組織型は扁平上皮癌が34例，小細胞癌3例，骨肉腫1例，軟骨肉腫1例であった。年齢は平均64.4歳（38～84歳），中央値64歳，女性6例，男性33例であった。なお，腺癌系の腫瘍や悪性黒色腫は粒子線治療を第一選択として他施設に紹介した。

結果：肉腫の2例と扁平上皮癌の1例が手術を選択していた。小細胞癌の3例はVP16+CDDP併用の化学放射線治療を行っていた。扁平上皮癌の33例中，上顎の16例がRADPLAT（CDDPの超選択的動注化学療法と放射線同時併用治療）を行い，上顎6例を含む残り17例が化学放射線治療を行っていた（2例は放射線単独）。併用レジメンは12例がTPF（DOC+CDDP+5-FU）を，3例がCDDPを用いていた。観察期間は平均44ヶ月，中央値42ヶ月であり，扁平上皮癌症例の5年粗生存率，疾患特異的生存率はRADPLAT群，化学放射線治療群がそれぞれ56%と67%，75%と75%であった。

考察：部位を揃えて比較したわけでは無いが，TPFを併用した化学放射線治療を行うことにより，進行鼻副鼻腔癌でも根治できる可能性が示唆された。

P-15　好酸球性副鼻腔炎に嗅神経芽細胞腫を合併した一例

○丹澤雄一朗，代永　孝明，笹沼里圭子，石井　裕貴，松岡　伴和，櫻井　大樹

山梨大学大学院総合研究部医学域臨床医学系耳鼻咽喉科・頭頸部外科学講座

嗅神経芽細胞腫は鼻腔の嗅覚部に発生する嗅粘膜上皮由来のまれな悪性腫瘍で，全鼻副鼻腔悪性腫瘍の約5%を占める。我々は好酸球性副鼻腔炎に嗅神経芽細胞腫を合併した一例を経験したので報告する。

症例は52歳女性。鼻漏・鼻閉・顔面知覚の左右差を主訴に前医を受診した。CT検査にて右上顎洞に軟部陰影と石灰化を認め，右上顎洞真菌症の疑いとして当科紹介となった。鼻腔ファイバースコピー検査では右側中鼻道にポリープを認め，血液検査では好酸球数800/μL（10%）と高値であった。CT検査では右側汎副鼻腔炎，左側上顎洞炎，鼻中隔弯曲症を認めた。気管支喘息合併例であり，JESRECスコアは15点と好酸球性副鼻腔炎と診断された。手術は全身麻酔下にて，鼻中隔矯正術・両側ESS IV型を施行した。術中，右側中鼻道ポリープと左側嗅裂ポリープを永久病理に提出した。中鼻道ポリープから組織中好酸球数70個/HPF以上を認め好酸球性副鼻腔炎の確定診断に至った。また嗅裂ポリープとして提出された組織からは嗅神経芽細胞腫の診断に至った。術前検査や手術所見から，嗅神経芽細胞腫はポリープと区別がつかず事前に嗅神経芽細胞腫を認識できなかった。

好酸球性副鼻腔炎に嗅神経芽細胞腫を合併した症例の報告は我々が渉猟しえた範囲で認められなかった。嗅神経芽細胞腫の治療の基本は切除可能であれば外科的切除であり，頸部リンパ節転移や脳内進展など臨床病期が進めば予後不良とされる。早期診断と早期治療介入が重要である。本症例に関して考察を加えて報告をする。

P-16　鼻唇溝皮弁を用いた超高齢口腔癌の一例

○藤代　拓，玉川　俊次，保富　宗城

和歌山県立医科大学　医学部　耳鼻咽喉科・頭頸部外科

鼻唇溝皮弁（nasolabial flap）は顔面動脈の分枝である眼角動脈を栄養血管とする有茎皮弁である。遊離皮弁再建術と比較して，低侵襲で短時間手術が可能であり，口腔癌症例の中でも全身状態不良例や高齢者など長時間手術や高侵襲手術を避けたい症例に適した再建方法である。超高齢者の上顎歯肉癌症例に対して腫瘍切除術と鼻唇溝皮弁による再建術を行い良好な結果を得た。口腔癌に対する低侵襲手術の一つとして重要な役割を果たす可能性があるため，当科における経験を報告する。症例91歳女性，右上歯肉に25×10mmの表面顆粒状の隆起性病変を認めた。病変の近傍は前回の植皮手術で瘢痕化しており上口唇裏面の粘膜は十分な余剰がなかった。頸部リンパ節腫大は認めなかった。経過　右上歯肉癌再発（扁平上皮癌 rT1N0M0）と診断し，全身麻酔下に右上歯肉腫瘍切除，右鼻唇溝皮弁による再建術を施行した。術後安静制限は極力行わず，術当日のみベッド上安静とした。翌日からは経口水分摂取を開始し，術後3日目に食事摂取を開始した。術後3日前に右下眼瞼の浮腫を認めたが自然に軽快し術後8日で退院となった。鼻唇溝皮弁採取部についても審美的に良好な結果を得たため考察を加え報告する。

P-17　両側前頭開頭による髄液漏修復術を要した多発血管炎性肉芽腫症の一例

○藤井宗一郎[1], 津田　武[1], 武田　和也[1], 端山　昌樹[1,2], 小幡　翔[1], 中谷　彩香[1], 天野　雄太[1], 前田　陽平[1,3], 猪原　秀典[1]

[1]大阪大学大学院医学系研究科 耳鼻咽喉科・頭頸部外科, [2]兵庫県立西宮病院 耳鼻咽喉科, [3]独立行政法人地域医療機能推進機構大阪病院 耳鼻いんこう科

【背景】多発血管炎性肉芽腫症（Granulomatosis with polyangiitis: GPA）は全身の小・中血管に起こる血管炎と肉芽腫形成を特徴とする疾患である。今回，我々は副鼻腔から頭蓋底に至る広範な炎症を伴い髄液漏を生じた症例を経験したため，文献的考察を加え報告する。

【症例】症例：34歳女性。X年6月より鼻閉・頭痛症状を自覚し近医受診，副鼻腔炎を指摘されるも妊娠中のため精査を希望されなかった。X+1年4月に出産後，副鼻腔炎手術目的にX+1年8月に前医を受診，鼻内所見で鼻中隔穿孔を認め副鼻腔CTにて両側眼窩内側壁の菲薄化および血液検査上PR3-ANCA陽性所見を認めたため，GPAの診断にて当院免疫内科・当科紹介となった。精査の結果，GPAに伴う副鼻腔炎・肥厚性硬膜炎の診断のもとX+1年9月よりステロイドパルス･免疫抑制療法（IVCY）を開始し一旦症状は改善するも，X＋1年12月末より頭痛の増悪，CRP上昇を認めIVCYからRTXに変更となった。X+2年1月のCT・MRIにて副鼻腔炎の増悪および頭蓋内への炎症波及が疑われたため，当科にて局麻下に篩骨洞開放を行った。術後抗生剤・ステロイド・免疫抑制療法を継続したが，術後13日目に鼻の奥の圧迫感の訴えがありMRIにて気脳症を認めたためX＋2年2月脳神経外科による帽状筋膜を用いた髄液漏修復術を施行した。脳神経外科術後は気脳症の再燃はなく，その他の症状も改善傾向となった。

【まとめ】GPAは副鼻腔に好発し，強い炎症を伴う肉芽腫を形成する。本症例では副鼻腔にとどまらず頭蓋底まで炎症が波及し，治療経過中に髄液漏の発症を認めた。GPAに伴って髄液漏を発症するケースは稀であるが，炎症を伴った組織の強度が低下していることから髄液漏が起こり得ることを念頭に置き，迅速な診断および適切な閉鎖術式の選択が重要であると考えられた。

P-18　小児多発血管炎性肉芽腫症の1例

○植田　寛之，村上　瑛，高野　若菜，増田　聖子

熊本労災病院　耳鼻咽喉科

多発血管炎性肉芽腫症granulomatosis with polyangiitis（GPA）の小児例は非常に稀であり，診断に苦慮する症例が多い。病状が急速に進行した14歳男性の症例を経験したので報告する。患者は鼻漏，鼻閉，右眼痛，頭痛を主訴に近医を受診し，右急性副鼻腔炎と診断され保存的治療がなされたが改善が無く，当科紹介となった。初診時，右鼻腔内の膿性鼻漏と両上眼瞼の腫脹が認められた。CTでは右鼻腔全体と両側涙腺付近に軟部陰影が認められた。右副鼻腔炎の診断で内視鏡下鼻副鼻腔手術（ESS）を予定していたが，右眼痛と頭痛の増悪のため1週間後に再診された。右眼瞼腫脹の増悪を認め，MRIでは右副鼻腔と両側涙腺付近に同様の信号強度の軟部陰影を認めた。症状経過や画像所見からは副鼻腔炎の増悪とその波及による眼症状とは考えにくかったが，症状が急激に進行していたため，緊急でESSを実施し，右副鼻腔の病変清掃と生検を行った。副鼻腔病理組織は非特異性炎症の所見であった。術後さらに，眼痛と上眼瞼の腫脹は増悪し，副鼻腔の炎症も改善せず，咳嗽も認められるようになった。術後5日目に副鼻腔造影CTを施行したところ，右眼窩外側の軟部陰影が増大しており，鼻中隔の肥厚も認められた。眼窩病変の病理学的診断が必要であると判断し，緊急で右涙腺付近の腫瘤の生検を行った。同時に右鼻腔内の観察も行ったが，すでに肉芽様組織が再増生していたため，GPAを疑い，肥厚がみられた鼻中隔より組織を採取した。いずれも病理の所見はGPAに矛盾せず，またPR-3 ANCAも陽性であった。当科初診から3週間でGPAの確定診断に至り，治療を開始することができた。GPAは無治療の場合，1年以内の死亡率が約9割であり，早期診断が非常に重要である。小児例は稀ではあるが，難治性の副鼻腔炎症疾患の場合，GPAも念頭におくべきである。

P-19　多発血管炎性肉芽腫症が疑われた眼窩先端症候群の1例

○増田　守[1]，杉山　夏樹[1]，吉見　亘弘[1]，石川　竜司[2]

[1]焼津市立総合病院　耳鼻咽喉科，[2]浜松医科大学医学部附属病院　耳鼻咽喉科・頭頸部外科

眼窩先端症候群は視神経管と上眼窩裂を走行する脳神経が障害される症候群で，その原因は多彩である。今回われわれは，眼窩先端症候群を呈し，多発血管炎性肉芽腫症（GPA）が疑われ，ステロイドパルス療法が著効した症例を経験したので報告する。症例は43歳女性。右顔面腫脹・疼痛・膿性鼻汁を主訴に近医耳鼻咽喉科を受診し，急性副鼻腔炎の診断にて抗生剤内服治療されるも症状改善なく，複視も出現したため当院紹介受診となった。CTにて右上顎洞～篩骨洞炎と右眼窩蜂窩織炎が疑われた。眼科診察では視力は問題なく，右動眼神経麻痺を認めた。右上顎洞自然口と右上顎歯根部から排膿があったため，入院にて抗生剤・ステロイド点滴治療を施行し，待機的に右経口腔上顎洞根本術，右内視鏡下鼻副鼻腔手術を施行した。上顎洞と篩骨洞内からはわずかな排膿のみであった。術後，CTにて副鼻腔･眼窩内所見は改善傾向にあるも右上咽頭から副咽頭間隙に膿瘍を疑う所見を認めた。視力低下も認めたため，近医大学病院へと転院し，右内視鏡下鼻副鼻腔手術を施行した。上顎洞後壁削開と上咽頭右側粘膜切開にてアプローチしたがいずれも膿汁貯留はなく，肉芽様組織が認められた。術中病理検体にて巨細胞および肉芽腫を認め，GPAを疑った。神経内科を紹介受診し，眼窩先端症候群と診断され，鑑別のため精査を行ったが特記すべき結果は得られなかった。ANCAは陰性で，再度行った組織診でも血管炎像は確認できなかったが，GPAでは血管炎像が確認できないことも多く，他疾患として疑わしいものも無いことからGPAと臨床診断され，ステロイドパルス療法・エンドキサンパルス療法を施行された。パルス療法にて右視力低下・複視は著明に改善した。現在外来通院にて寛解維持療法として，アザチオプリンと低用量ステロイドとの併用を行っている。今後も引き続き外来で経過観察の予定である。

P-20　演題取り下げ

P-21　鼻中隔粘膜肥厚による鼻閉を生じた5-アミノサリチル酸製剤による薬剤誘発性血管炎の1例

○藤田　尚晃[1]，三宅　宏徳[1]，若林　時生[1]，濱本　真一[1]，雑賀　太郎[1,2]，原　浩貴[1]

[1]川崎医科大学　耳鼻咽喉・頭頸部外科学，[2]さいか耳鼻咽喉科

【はじめに】5-アミノサリチル酸（5-Aminosalicylic acid：以下 5-ASA）製剤は軽症から中等症の潰瘍性大腸炎（ulcerative colitis：以下 UC）の治療の第一選択薬として位置付けられ，UC に対する寛解維持療法としての有用性，長期の安全性に関するエビデンスが確立されている。しかし，稀に5-ASA 製剤の 1 つであるメサラジンによる薬剤誘発性血管炎の報告がみられる。今回，我々はUCの治療中にメサラジンによる鼻中隔粘膜肥厚を生じた薬剤誘発性血管炎の症例を経験したので文献的考察を加え報告する。【症例】46歳女性。UCに対して，PSL治療を行ったが効果不十分でメサラジンが追加となった。投薬開始5ヶ月後に発熱，倦怠感，咽頭痛，鼻閉，咳嗽が出現し前医で保存的加療を行うも症状改善乏しく，精査目的に当科紹介となった。初診時身体所見で右軟口蓋に潰瘍性病変と鼻中隔粘膜肥厚を認めた。頸部造影CT検査で，鼻中隔粘膜，右軟口蓋と左耳介周囲に造影効果を認め，血液検査では，血小板減少や好中球中毒性顆粒を認めCRP:7.78mg/dL PR3-ANCA:42.6U/mlであった。鑑別として多発血管炎肉芽腫症や再発性多発性軟骨炎などが挙がり，精査のため鼻中隔粘膜から生検を行い，病理組織ではリンパ球や形質細胞を主体とする中等度の非特異的炎症細胞浸潤が認められた。メサラジン投与後から発熱，倦怠感，鼻閉が出現した病歴と合わせメサラジンによる薬剤誘発性血管炎を疑い，薬剤中止したところ症状の改善を認めた。20か月経過した現在まで再発なく経過している。【考察】薬剤誘発性血管炎は小型血管炎から中型血管炎まで様々な臨床症状を認め，薬物中止により速やかに軽快していくものが多い。原因薬物は抗菌薬，抗甲状腺薬，TNF 阻害薬が多い。本症例で原因となったメサラジンによる薬剤誘発血管炎は稀であるが，UCの第1選択薬である事から使用頻度も高いため注意が必要と考えられた。

P-22　副咽頭間隙を首座としたIgG4関連疾患の1例

○堀部裕一郎[1]，竹野　幸夫[1]，石野　岳志[1]，樽谷　貴之[1]，竹本　浩太[1]，西田　学[1]，小田　尊志[1]，平位　知久[2]

[1]広島大学病院感覚器・頭頸部診療科（耳鼻咽喉科・頭頸部外科），[2]県立広島病院

【経過】症例は59歳男性，2020年8月に左耳痛と左難聴，2021年8月に嗅覚障害出現。2021年11月に近隣耳鼻科より前医市中病院紹介受診。左鼓膜混濁，左耳管隆起粘膜腫脹，左軟口蓋麻痺，鼻中隔穿孔，鞍鼻，鼻腔内痂皮，両鼻腔天蓋ポリープ，左混合性難聴，左顔面神経麻痺を認めた。MPO-ANCAが9.5と上昇認め，CTで左上咽頭から副咽頭間隙に腫瘤性病変と，両篩骨洞陰影を認めた。悪性リンパ腫（ML），好酸球性多発血管炎性肉芽腫症（MGPA），上咽頭癌等を鑑別に，左耳管隆起部，鼻中隔穿孔部，左鼻腔天蓋より2回生検されるが診断困難。同年12月に当院紹介受診となる。MRI上は，左副咽頭間隙を首座とする頸動脈を全周性に取り囲む境界不明瞭な腫瘤病変と，両鼻腔篩骨洞に広範の腫瘤病変と近接する天蓋の頭蓋骨底や眼窩内側壁の骨の菲薄化を認めた。初診時に外来にて耳管隆起部，鼻中隔穿孔部の生検行うが診断困難。初診9日目に全身麻酔下に経鼻腔生検行った。IgG陽性の形質細胞を認め，免疫染色にてIgG4関連疾患の診断結果に至る。2022年2月より内科にてステロイド加療が開始され，腫瘤性病変も縮小傾向，現在に至る。【考察】IgG4関連疾患はまれな疾患だが，耳鼻咽喉科領域では特に両顎下腺，耳下腺，涙腺腫脹などを来すミクリッツ病が知られている。本症例の局在性と採血結果よりはMPGAを強く疑っていた。組織生検では4回目となる全身麻酔下検査でIgG4関連疾患と診断に至ったが，形質細胞の出現より病理診断医がIgG4関連疾患を疑った経緯のためであった。副咽頭間隙腫瘍としては，扁平上皮癌などの悪性腫瘍浸潤や転移や，ML，唾液腺腫瘍，神経鞘腫，MPGA，血管奇形など，様々な病態が予測される。だが渉猟した限りでは副咽頭間隙を首座とするIgG4関連疾患の報告は認めない。症状が進行性で多岐にわたり出現したものの診断に苦慮し治療開始まで時間を要した症例を経験した。

P-23　当科で経験した浸潤性副鼻腔真菌症の10例

○野本　美香，佐藤　廣仁，尾股　千里，室野　重之

福島県立医科大学　耳鼻咽喉科

近年，糖尿病患者や経口ステロイド薬使用の増加などにより副鼻腔真菌症は増加傾向にあるといわれている。多くは非浸潤性で手術治療により良好な経過をたどることが多いが，浸潤性の場合は眼窩内や頭蓋内に浸潤して致死的となる症例もあり，治療には慎重な対応が必要となる。今回われわれは，当科で治療を行った浸潤性副鼻腔真菌症症例について検討を行ったので報告する。

対象は2014年1月から2021年12月までの8年間に当科で治療を行った浸潤性副鼻腔真菌症の10症例とした。男性6名，女性4名，年齢は19才から80才で平均は63.8才であった。症状は頭痛や眼痛が8例，視力障害や眼球運動障害が7例，特に症状がなく他疾患の精査の画像で指摘されたのが1例であった。基礎疾患としては糖尿病が4例，悪性リンパ腫が1例，急性骨髄性白血病が1例，ネフローゼ症候群でステロイドを使用しているのが1例であった。CTにて骨破壊や骨欠損を認めたのが9例，CT，MRIにて頭蓋内進展を認めたのが6例であった。病理結果はアスペルギスルが8例，カンジダが1例，ムーコルが1例だった。予後については，現病死が2例，他病死が2例あり，6例は現時点で再発なく経過している。

浸潤性副鼻腔真菌症の全生存率は概ね50％と報告されており，予後を増悪させる因子としては，病変の進展範囲の大きさや頭蓋内への進展が指摘されている。当科での死亡例は，1例は受診時に頭蓋内進展があり意識障害を認めていた症例で，もう1例は海綿静脈洞進展のあるムーコルの症例であった。頭蓋内進展を認めていても，6例中4例は治療後再発なく経過している。予後の改善のためには浸潤性を念頭に置き，より早期の診断，治療の開始が必要であると考えられた。

P-24　当科における副鼻腔真菌症症例の検討

○森　健太郎，塚田　景大，工　　穣

信州大学医学部附属病院　耳鼻咽喉科頭頸部外科

鼻副鼻腔真菌症は，呼吸に伴って副鼻腔に侵入した真菌の定着，増殖することにより生じると考えられている。加齢に伴う粘膜腺毛運動の低下や宿主免疫の低下が発症に関連すると推察されており，高齢者社会の昨今，本疾患の特徴について十分に熟知する必要があるといえる。鼻副鼻腔真菌症は，浸潤性と非浸潤性に分類され，さらに非浸潤性は慢性非浸潤性とアレルギー性真菌性副鼻腔炎に分けられ，浸潤性は急性と慢性に分けられている。大多数は慢性非浸潤性の鼻副鼻腔真菌症であり，浸潤性真菌症は比較的まれである。また，罹患洞については大部分が上顎洞で，ついで蝶形骨洞に多く，それ以外の洞の罹患は稀であるとされる。治療としては，手術加療が第一選択であり，非浸潤性鼻副鼻腔真菌症については各施設から良好な予後が報告されている。今回我々は，2001年から2022年に当科で手術を施行し，後方視的に病歴を確認し得た非浸潤性鼻副鼻腔真菌症101例について検討を行った。平均年齢は66.3歳（32から87歳）と比較的高齢者に多く，男性41例，女性60例であった。罹患洞については上顎洞が80例，蝶形骨洞が15 例，篩骨洞，前頭洞がそれぞれ1例ずつであり，複数洞が4例であった。片側例が98例（右側44例，左側55例）であったが，3例に両側例を認めた。手術後の再発例は4例であった。非浸潤性副鼻腔真菌症の今回の検討で，やや特異な症例や再発例も散見されたため，その臨床的特徴を検討し，文献的考察を加え報告する。

P-25　生物学的製剤が奏功したと思われる難治性AFRSの１例

○萬　顕[1]，宮田　遼[2]，山本　圭佑[2]，吉岡　巌[1]，高野　賢一[2]

[1]帯広厚生病院　耳鼻咽喉科・頭頸部外科，[2]札幌医科大学　耳鼻咽喉科・頭頸部外科

【はじめに】アレルギー性真菌性鼻副鼻腔炎（AFRS）は非浸潤性に増殖した真菌に対するI 型・III型のアレルギー反応や細胞応答により生じ，ニカワ様のアレルギー性（好酸球性）ムチンの産生を特徴とする。今回，複数回のESSを施行が施行された難治性のAFRSに対して生物学的製剤が奏功した経験をしたので若干の考察を加えて報告する。【症例】45歳男性。気管支喘息，好酸球性肺炎，アレルギー性気管支肺アスペルギルス症（ABPA）を既往に有し，酪農業に従事している。鼻閉・鼻汁を伴う両側慢性副鼻腔炎に対して2004年初回のESSを施行。その後しばらくは落ち着いていたが，再燃を繰り返し，6度のESSを施行した。手術治療の他，鼻洗浄・薬物療法などの保存的治療も行われ，鼻閉・鼻汁は改善されたが右眼奥痛は残存した。2020年2月に呼吸器内科にて喘息治療を目的にベンラリズマブの投与を開始したところ，右眼奥痛の著明な改善を認めた。投与開始から症状の再燃なく２年間が経過している。【考察】AFRSは症例数が少ないため，本邦では治療指針は確立していない。近年，好酸球性副鼻腔炎に対するデュピルマブの有効性は示されているが，AFRSに対するデュピルマブについては臨床研究が行われている段階である。本症例では真菌により誘導されたTypeII免疫応答に対して抗IL-5受容体抗体が有効に作用したことが示唆されたが，その作用機序については明らかになっていない。今後のAFRSの病態解明と生物学的製剤の応用についての知見の集積が待たれる。

P-26　当科で経験した浸潤性副鼻腔真菌症６例の検討

○上村　佐和[1,2]，洲崎　勲夫[2]，平野康次郎[2]，井島　貴宏[1]，志村　智隆[1]，野垣　岳稔[1]，小林　斉[1]，小林　一女[2]

[1]昭和大学藤が丘病院　耳鼻咽喉科，[2]昭和大学　医学部耳鼻咽喉科頭頸部外科学講座

浸潤性副鼻腔真菌症は加齢や糖尿病，免疫抑制剤等の服用による易感染性の素因や，悪性腫瘍や血液疾患などの基礎疾患の持つ症例に発症する深在性真菌症である。臨床経過より急性浸潤性と慢性浸潤性へと分類される。当科で経験した浸潤性副鼻腔真菌症の経過や背景を検討し，文献的考察を踏まえて報告する。対象2018年４月から2021年12月に受診した６例である。男性３例，女性３例で，平均年齢は80歳であった。結果急性浸潤性症例が２例，慢性浸潤性症例が４例であった。主訴は複視や視力低下といった眼症状が４例，無症状で偶発的に発見された症例が２例であった。CTでは全症例で蝶形骨洞に病変を認め，１例は同側の上顎洞，１例は同側の上顎洞と篩骨洞にも病変を認めた。慢性浸潤性症例に対しては待機的に内視鏡下鼻副鼻腔手術を行い，術後長期の抗真菌薬の全身投与で，全症例病態の制御可能であった。急性浸潤性の２症例は，可及的早期に内視鏡下鼻副鼻腔手術を施行し，抗真菌薬の全身投与を開始した。病態の制御が可能であった症例と，全身状態の増悪により救命し得なかった症例を経験した。まとめ浸潤性副鼻腔真菌症の加療には，手術加療による可及的な病変除去と，抗真菌薬の全身投与を含めた術後の管理が必要となる。局所病変の進展度だけでなく，患者の併存症やパフォーマンスステイタスによる管理が大切である。

P-27　スエヒロタケが原因であった非浸潤型蝶形洞真菌症による真菌性髄膜炎・上眼窩裂症候群の一例

○鈴木　克代[1]，欄　真一郎[1]，讃岐　徹治[2]

[1]JA愛知厚生連　豊田厚生病院　耳鼻咽喉科，[2]名古屋市立大学病院耳鼻咽喉科

蝶形洞真菌症は，炎症の波及により髄膜炎や眼窩先端症候群の原因となり重症化する。原因真菌としてアスペルギルス，クリプトコッカスなどが多い。今回我々は，蝶形洞真菌症により真菌性髄膜炎，上眼窩裂症候群をきたした症例を経験し，また，原因がスエヒロタケであったので若干の文献的考察を加えて報告する。症例は83歳女性。既往に肺がん脳転移があったが小康状態で経過していた。20XX年1月に左側頭部痛を発症し，近医で頭部MRI撮影したが既知の脳転移巣のみの指摘で肺がんのかかりつけである当院呼吸器内科に紹介予定となっていた。予約受診前に左側頭部痛の増悪，眼痛，眼瞼腫脹を認め救急搬送され，蝶形洞真菌症による真菌性髄膜炎の疑いで入院となった。髄液所見などからアスペルギルス真菌症の疑いとして抗真菌薬はボリコナゾールを選択し治療開始とした。入院翌日，眼球運動障害を認め上眼窩裂症候群の診断で緊急蝶形洞ドレナージ術を施行した。蝶形洞を開放すると真菌塊を認め，病理ではアスペルギルスの疑いであった。術後眼瞼腫脹や頭痛，眼痛は軽快したものの夕方から夜間にかけての発熱が継続しており，治療薬選択と原因精査目的に遺伝子シークエンスを他施設に依頼したところスエヒロタケと判明した。この結果を得て抗真菌薬をアムホテリシンBに変更，その後解熱が得られ，良好な経過をたどった。スエヒロタケは，近年アレルギー性真菌性副鼻腔炎の原因真菌として報告はあるが，本症例のように頭蓋内合併症をきたした症例は稀である。遺伝子シークエンスを施行したことで有用な治療選択が可能となり貴重な一例であった。

P-28　呼吸一酸化窒素（FENO）を用いたアレルギー性（IgE依存性）鼻炎とIgE非依存性鼻炎の鑑別についての検討

○河内　理咲[1,2]，小林　良樹[1,2]，神田　晃[1,2]，尹　泰貴[1,2]，朝子　幹也[1,2]，岩井　大[1]

[1]関西医科大学　耳鼻咽喉科・頭頸部外科，[2]関西医科大学附属病院アレルギーセンター

【背景】鼻炎の中でもアレルギー性（IgE依存性）鼻炎患者の増加が知られているが，その他に，血管運動性鼻炎などのIgE非依存性鼻炎がある。その治療法や生活上のアドバイスは異なるため，両者の鑑別診断は重要であり，様々な検査や誘発テストが必要となる。今回我々は，アレルギー性気道炎症の指標となるFENOに着目し，鼻炎の鑑別における有用性について検討した。【対象と方法】花粉飛散期である2月中旬から7月の期間に，季節性アレルギー性鼻炎患者（スギ，ヒノキ，イネ科）とIgE非依存性鼻炎患者に対し，FENOおよび各種パラメーター（血清IgE値，末梢血好酸球数，JRQLQなど）を比較検討した。なお，従来の方法で測定したものを経口FENO，経鼻呼出で測定したものを経鼻FENO，その両者の値の差を鼻腔FENOと定義した。【結果と結論】アレルギー性鼻炎と比較してIgE非依存性鼻炎患者では鼻腔FENOが低い傾向にあった。アレルギー機序の関連する鼻炎とその他の鼻炎を簡便に鑑別するための検査として，FENOの有用性が示唆された。

P-29　新型コロナウイルス感染症のアレルギー性鼻炎患者への影響　―医療機関へのアンケート調査から―

○松岡　伴和，代永　孝明，櫻井　大樹

山梨大学　医学部　耳鼻咽喉科・頭頸部外科

新型コロナウイルスの感染拡大は，多くの医療機関におけるこれまでの日常診療や患者の受診行動に大きな変化をもたらした。患者の受診控えや，新型コロナウイルス感染に対する予防行動に伴う，インフルエンザウイルスをはじめとした感染症の減少などにより，多くの医療機関で受診患者は減少していた。今回，山梨県のアレルギー疾患対策事業の一環として，山梨県内の医療機関を対象にコロナ感染拡大に伴うアレルギー診療の変化についてアンケート調査を行い，新型コロナウイルス感染症のアレルギー性鼻炎をはじめとするアレルギー疾患に対する影響について調査を行った。山梨県内の700施設にアンケートを送付し，270施設から回答を得た。複数診療科を持つ医療機関も含まれるが，回答の多かった診療科は内科121施設，眼科45施設，小児科42施設，皮膚科30施設，耳鼻咽喉科30施設であった。新型コロナウイルス感染症流行後に受診者数が減ったアレルギー疾患ついて質問したところ，270施設中93施設でアレルギー性鼻炎（花粉症を含む）患者と回答していた。その他の受診者数が減ったアレルギー疾患としては，アレルギー性結膜炎67施設，気管支喘息30施設，アトピー性皮膚炎16施設の回答を得た。また，新型コロナウイル感染症流行後に軽症化したアレルギー疾患について尋ねたところ，18施設でアレルギー性鼻炎（花粉症を含む）と回答していた。アレルギー性鼻炎患者の受診数減少の原因については，新型コロナウイルスの感染拡大による患者の受診控えが起こった可能性が考えられる。また，新型コロナウイルス感染症が流行し始めた2020年および2021年の山梨県におけるスギ・ヒノキ花粉の飛散数は例年よりも少なく，マスク生活や外出控えなどの影響もあいまって，スギ・ヒノキ花粉症をはじめとするアレルギー性鼻炎の症状自体が軽症化したことによる可能性も考えられた。

P-30　舌下免疫療法により喉頭浮腫をきたした一例

○丸山　祐樹，平野康次郎，木勢　彩香，成川陽一郎，一寸木宏和，洲崎　勲夫，小林　一女

昭和大学医学部耳鼻咽喉科頭頸部外科学講座

舌下免疫療法は高い効果を見込める治療方法であり広く行われている。重篤な副作用の出現率が低く，アナフィラキシーショックに代表されるような重篤な副作用を見ることは非常に少ない。今回我々は，ダニに対する舌下免疫療法（ミティキュア）により喉頭浮腫を発生した症例を経験した。まれな副作用であり経過を報告する。症例は15歳男性。通年性アレルギー性鼻炎で近医耳鼻咽喉科に通院しており，複数回鼻腔粘膜焼灼術を受けているが鼻閉と鼻汁の症状の改善に乏しかった。免疫療法が推奨されたが，6歳時にアナフィラキシーショックの疑いと診断されたことがあったため，緊急対応が可能な病院での導入が望ましいと考えられ舌下免疫療法導入目的に当科へ紹介となった。血液検査では非特異的総IgE値は679 IU/mL，ダニ特異的IgE値は96.40 Ua/mL（クラス5）の反応を認めた。ミティキュアは定型通り3300 JAUを1週間使用し，その後10000 JAUとした。10000 JAUに変更後4日目に口腔内の腫脹と眼球の発赤が出現したが自然に軽快した。10日目にミティキュア使用30分後よりのどの違和感，舌下の発赤，嚥下困難，嗄声が出現し，ヒスタミン受容体拮抗薬などを内服したが症状が軽快せず救急要請され当院へ搬送となった。当院搬送時に血圧低下などはなく，皮膚症状，消化器症状などもなかった。口蓋垂は浮腫状に腫脹しており，舌下部の腫脹や発赤は認めなかった。喉頭ファイバー検査にて左披裂に浮腫状変化を認めた。ミティキュア内服に伴う1型アレルギー反応と考え，酸素投与，下肢挙上のうえヒドロコルチゾンコハク酸エステルナトリウムの投与と輸液を行った。症状は順調に回復し，3時間後には口蓋垂の浮腫，披裂部の浮腫ともに軽快した。舌下免疫療法は安全な治療方法であるが，まれに緊急性の高い対応を要する副作用が出現することがあることに留意する必要がある。

P-31　インフルエンザマトリックス2プロテインを用いたアジュバント付加経鼻ワクチンの開発

○浦辺　大志，川野　利明，平岡　晃太，篠村　夏織，木津　有美，平野　隆，鈴木　正志

大分大学　耳鼻咽喉科・頭頸部外科

【はじめに】インフルエンザウイルスは毎年のように抗原変異を繰り返していくため，効果的なMemory細胞を誘導する普遍的ワクチン作成は困難である。そこで変異型ウイルスにも有効なワクチン作成のために，インフルエンザウイルスの外膜普遍成分であるマトリックス2（M2）プロテインを用いた新たなワクチン戦略を構築する。【方法】アジュバント（Ad）としてアルミニウムとCpG ODNを使用した。リコンビナントヘマグルチニン（rHA）とM2プロテインを用いて，Adを付加した経鼻投与インフルエンザワクチンを4群のマウスに投与した（G1：rHA + Ad，G2：M2 + Ad，G3：rHA + M2 + Ad，G4：Adのみ）。ワクチンの有用性を判断するために，ワクチン接種株と異なる致死的ウイルスを投与しワクチン後のマウスの体重測定と全身状態の確認を行った。2回のワクチンを投与した後と感染後，血清・鼻腔洗浄液中の抗体をELISA法で測定した。さらに，フローサイトメトリーを行ない，T細胞やB細胞の生体内動態を測定した。【結果】致死的インフルエンザウイルスを感染させた後のマウスの体重測定を行なったところ感染から5日後まではどの群でも減少が見られたが，7日後からrHA + M2プロテイン群で特に早期の体重回復がみられた。rHA + M2プロテイン群で特に血清内のIgG抗体が上昇しており，リンパ節内でのCD4+CD62+ naive T細胞が有意に増強されていた。【考察】アジュバントを付加したrHAとM2プロテインワクチンは接種株と異なる致死的なウイルス感染にも有効な交差防御効果を示した。rHAとM2プロテインワクチンはリンパ節内のNaive T細胞を有意に誘導することができ，変異ウイルスに対してワクチン接種株のMemory細胞が効かなくなる抗原原罪を避けることが可能である。この概念は変異型ウイルスが今後増加する可能性のあるコロナウイルスなどのRNAウイルスにも有効である可能性がある。

P-32　好酸球性副鼻腔炎組織中のILC2の存在とその活性化

○尹　泰貴[1,2]，神田　晃[1,2]，小林　良樹[1,2]，阪本　大樹[1]，嶋村　晃宏[1]，朝子　幹也[1,2]，岩井　大[1]

[1]関西医科大学　耳鼻咽喉科，[2]関西医科大学附属病院アレルギーセンター

【はじめに】好酸球性副鼻腔炎（ECRS）を代表とするType2炎症は，炎症組織の免疫反応により2型サイトカインが産生され，種々の炎症細胞が刺激・活性化されている。樹状細胞やTh細胞を主体とする外来抗原に対する獲得免疫系の反応によって2型サイトカインが産生されるだけではなく，自然免疫系の反応により2型サイトカインが産生され，炎症が惹起・遷延されることが近年明らかになってきた。この自然免疫系でのKey Playerとして，比較的最近に発見された細胞種である自然リンパ球2型（ILC2）があげられる。上皮細胞の障害によって放出されるサイトカインによりILC2は活性化し，Th細胞と比べて多量の2型サイトカインを放出することが知られている。しかし，ECRS組織中でどの程度ILC2が活性化しており，病態と関連しているかといった報告はない。そのため，我々は活性化マーカーであるCD69に着目し，ECRS組織中のILC2の活性化を評価した。【対象と方法】関西医科大学にて手術加療を行ったECRS患者および非ECRS患者の末梢血及び鼻茸組織から，Flow cytometerを用いてILC2におけるCD69発現量を解析し，臨床症状との相関を評価した。また，cell sorterを用いてILC2を単離および培養し，ECRS組織におけるILC2からのサイトカインの放出能などを解析した。【結果】ECRS鼻茸組織中のILC2は活性化しCD69を高発現することを認めた。さらには，その活性化の度合いが臨床症状と相関することを認めた。また，鼻茸組織からのILC2の単離培養することにより，種々のサイトカインの測定が可能となった。【まとめ】ECRS組織中のILC2は活性化することで種々のサイトカインを放出し，その他の炎症細胞に影響をあたえることが示唆された。そのため，ILC2の活性化を抑える方法の開発が，今Type2炎症制御において今後重要であると考えられた。

P-33　当院で手術を要した慢性副鼻腔炎の検討

○秋田佳名子，宇野　敦彦，山本　佳史，有賀　健治，
谷田　将志，名古　周平，河野　竜太，山下　　潤

大阪急性期・総合医療センター

慢性副鼻腔炎（chronic rhinosinusitis）では保存的治療に抵抗する例に内視鏡下副鼻腔手術の適応となる。CRSは欧米では鼻茸を伴うタイプのCRS，伴わないタイプと分類される。日本では好酸球性副鼻腔炎（eosinophilic chronic rhinosinusitis, ECRS）と非好酸球性副鼻腔炎（non-eosinophilic chronic rhinosinusitis, NECRS）に分類される。方法：2018年4月から2022年3月までの期間に，大阪府立急性期・総合医療センターで慢性副鼻腔炎の診断で手術を実施した50例 を対象とした。これら症例の臨床情報を診療録を用いて後ろ向きに調査・検討を行った。項目は好酸球比，好酸球数，喘息，CT所見，Lund Mackay system，JESRECスコア，鼻茸中の好酸球数，Global Osteitis Scoring Scale などに関して検討した。結果：年齢は16-78歳（中央値51歳）性別は女性18人，男性32人であった。慢性副鼻腔炎50例中，鼻茸を伴う副鼻腔炎は30例であった。内訳としてECRS14例，non-ECRS16例であった。過去の報告と同様で約50％はnon-ECRSであった。ECRS群20例とnon-ECRS群30例に対して手術が行われていた。上記それぞれに関して考察とする。

P-34　前頭洞炎から前額部皮下膿瘍および硬膜外膿瘍形成に至った前頭骨再建後症例

○中村　真浩[1]，井出　拓磨[2]，安齋　　崇[1]，園田　健二[1]，
高田　雄介[1]，井下　綾子[1]，松本　文彦[1]

[1]順天堂大学　医学部　耳鼻咽喉科学講座，[2]順天堂大学医学部附属浦安病院 耳鼻咽喉科

【はじめに】開頭術後に前頭骨再建が施行された症例に前頭洞炎を発症し，内視鏡下拡大前頭洞手術（endoscopic modified Lothrop procedure : EMLP/Draf type III，以下，EMLP）によって寛解が得られる報告が近年散見される。今回我々は松果体germinoma開頭腫瘍摘出後，再発症例に化学療法中に前頭洞炎から前額部皮下，硬膜外膿瘍形成に至った症例を経験したので，文献的考察を加えて報告する。【症例】症例は30歳男性，X年に水頭症状で指摘された松果体腫瘍に対し生検を施行されpure germinomaの診断で放射線化学療法施行された。X+10年に歩行障害を自覚，延髄および脳梁にかけての再発を認めX+11年に開頭腫瘍摘出術を施行された。その後，化学療法中のX+12年に膿性鼻漏出現。近医耳鼻咽喉科にて抗菌薬投与されるも前額部痛，発熱を伴ったため当院脳神経外科受診となり前頭洞炎から前額部皮下膿瘍および硬膜外膿瘍形成に至っていたため，脳神経外科との合同手術にて冠状切開アプローチおよびEMLPを行い，前頭洞からの排膿および肉芽・人工骨除去を行なった。術後，前額部皮下の死腔にfree muscle graftを充填し，その後は感染を来していない。【まとめ】脳腫瘍に対する開頭術後の前頭洞開放部を再建した後に前頭洞炎を発症する症例については骨蝋感染を念頭に術式を検討する必要がある。

P-35　1歳0カ月幼児の内視鏡下鼻副鼻腔手術を要した眼窩骨膜下膿瘍の1例

○木村　直幹[1]，柳田　真希[2]，田中　彰久[1]，中島　崇[1]，三上　慎司[1]，北原　糺[2]

[1]ベルランド総合病院，[2]奈良県立医科大学

内視鏡下鼻副鼻腔手術（ESS）施行例の大半は成人でありが，小児においてもESS施行が必要となる症例がある。小児手術例ではまずは手術術野の狭さが問題なり，また顎顔面の成長への影響も懸念されるため手術範囲の制限もある。さらに小児に対しての術式や手術範囲に関しての意見はさまざまである。　今回，我々は1歳0カ月幼児の眼窩骨膜下膿瘍症例でESSによる排膿を要した症例を経験した。手術所見および術後経過を交え考察し報告する。【症例】1歳0カ月女児。X-4日に熱発，X-3日に近医小児科を受診し膿性鼻汁および耳漏を認め急性副鼻腔炎および中耳炎と診断され抗菌薬ｾﾌｼﾞﾄﾚﾝCDTR-PI内服開始となる。X-1日に左眼瞼発赤腫脹を認め，X日に当院小児科に紹介受診されX線CT画像で両側副鼻腔炎および左眼窩骨膜下膿瘍を認めたため，当科へ紹介となる。左眼球突出および眼瞼腫脹を認め，眼球内評価は困難であった。抗菌薬抵抗性と判断しESSによる排膿適応あり判断とした。小児用鼻内視鏡下に手術を施行したが，術野は著明に狭いためｱﾄﾞﾚﾅﾘﾝ付きｶﾞｰｾﾞで粘膜縮小し何とか鼻内道具が入るワーキングスペースを確保できた。鈎状突起および篩骨胞は確認でき，鈎状突起切除および篩骨胞を開放したところ排膿を得られた。篩骨胞開放後に眼窩内側壁紙様板よりも持続排膿を認めたため，紙様板の一部を追加切除した。止血洗浄後，術後処置困難を予想し止血材は留置せずに開放のまま手術終了とした。術後より抗菌薬ABPC/SBT静脈投与を開始，手術翌日より眼瞼腫脹は軽快し手術1週間後に軽快退院となった。手術後約1年経過し，複数回上気道炎を罹患するも眼瞼腫脹の再発はなく経過している。

P-36　当科における鼻性眼合併症症例の検討

○寺澤　耕祐，柴田　博史，小川　武則

岐阜大学　医学部　耳鼻咽喉科頭頸部外科

当科において2004年から現在までに経験した鼻性眼合併症症例についてまとめ，検討した。

男性10例，女性9例の19例。1歳から94歳の症例があり，10歳までが4例，10代が1例，30代が1例，40代が4例，50代が3例，60代が4例，80代が1例，90代が1例で平均年齢は44歳であった。若年における鼻性眼合併症は急性副鼻腔炎からの眼窩内骨膜下膿瘍に限られていた。成人では急性副鼻腔炎からの鼻性眼合併症でも，視神経管へ進展することによるものを多く認めた。また，過去に副鼻腔手術歴がありそれが原因となっている症例が多いことも特徴的であった。視神経炎を起こしたものは視力改善に乏しい症例も散見され，また回復への時間を要した。浸潤型副鼻腔真菌症の症例は60歳以上で2例認めた。

当科での経験をもとに，若干の文献的考察を加えて報告する。

P-37　当科で経験した鼻性頭蓋内合併症5症例の検討

○沖中　洋介，藤井　博則，橋本　　誠，山下　裕司

山口大学大学院医学系研究科　耳鼻咽喉科学

鼻性頭蓋内合併症は急性副鼻腔炎の合併症の中で最も重篤であり，治療介入の遅れにより致死的な結果につながることがある。今回我々は鼻性頭蓋内合併症を5症例経験したので，背景・経過・転帰などについて比較検討し，文献的考察を含め報告する。

症例1：11歳女児。20XX年12月5日に頭痛・嘔吐・発熱が出現した。12月8日に左前頭洞炎と硬膜外膿瘍を指摘された。同日当院脳外科と合同で手術を行われた。その後症状改善し12月26日に退院となった。

症例2：13歳女児。20XX年12月28日より嘔気・食欲低下があった。20XX+1年1月3日に発熱あり，翌日に嘔吐・尿失禁・右上肢の麻痺が出現した。同日に右前頭洞炎と右前頭葉硬膜下膿瘍を指摘され，当院脳外科と合同で手術を行われた。その後状改善し3月3日に退院となった。

症例3：41歳男性。20XX年11月頃から左前額部痛があった。12月17日より40℃台の発熱を認めていた。12月19日に左前頭洞炎を指摘されたため，同日より当科で入院加療を開始された。12月22日に右上下肢麻痺・意識障害が出現し，硬膜下膿瘍を認めた。同日当院脳神経外科と合同で手術を行われた。その後症状改善し20XX+1年1月30日に退院となった。

症例4：84歳男性。20XX年11月18日にたこつぼ型心筋症を発症し，近医総合病院で加療をされていた。11月30日より意識障害が出現した。12月1日に両側蝶形骨洞炎と脳膿瘍を指摘され，当院へ転院となった。同日当院脳神経外科と合同で手術を行われた。その後も脳膿瘍を制御できず，20XX+1年1月25日に永眠した。

症例5：72歳男性。大脳鎌髄膜腫に対し前頭開頭で摘出術後であった。20XX年5月8日にCOVID-19と診断され近医総合病院で入院加療をされていた。5月13日に40℃台の発熱を認めた。5月14日に前頭洞炎・脳膿瘍を指摘され，当院へ転院となった。同日当院脳神経外科で穿頭ドレナージのみ行われた。その後画像上，前頭洞炎と脳膿瘍は制御されており，現在加療継続中である。

P-38　副鼻腔病変を伴う眼窩先端症候群症例

○橋本　　誠，藤井　博則，沖中　洋介，山下　裕司

山口大学大学院医学系研究科　耳鼻咽喉科学

眼窩先端症候群は視神経障害と上眼窩裂を走行する各脳神経が障害され，視力視野障害や眼痛，眼球運動障害など多彩な眼症状を呈する症候群である。原因として，腫瘍，炎症，感染，外傷などが挙げられ，鑑別診断が容易でない場合が多い。

浸潤型真菌症など鼻副鼻腔病変が眼窩先端症候群を伴うことはよく知られている。一般に副鼻腔炎症は何らかの鼻副鼻腔症状を有する。しかし，鼻副鼻腔症状の自覚はなく，重度の視力障害に至る眼窩先端症候群の報告があり，微小な後部篩骨洞や蝶形骨洞内の病変により眼窩先端症候群を来すことがありうる。

微小な副鼻腔病変が眼窩先端症候群は，鼻症状・鼻内所見に乏しいこと，後部篩骨洞や蝶形骨洞内は観察が困難であること，生検では頭蓋底損傷，頭蓋底出血（内頸動脈，海綿静脈洞損傷）のリスクがあること，眼科，耳鼻咽喉科，脳神経内科，脳神経外科等複数診療科が関わり，診断に至るまで時間がかかる場合がある，それほど頻度は高くなく必ずしもよく経験するものではない，などさまざまな問題点がある。一方浸潤型真菌症は重篤な症状を呈して，致死的な状況となくこともあり，早急な診断と治療が必要となる。

今回，当科で経験した鼻副鼻腔の病変は比較的小さいながら眼窩先端症候群を来した症例について，受診に至るまでの経緯，症状，神経障害，所見（画像，血液検査，その他），生検・手術の施行，診断，治療，予後などについて検討し報告する。

P-39　IgG4関連疾患が疑われた斜台部炎症性病変

假谷　彰文，橘　　智靖，黒田　一範

姫路赤十字病院　耳鼻咽喉科

今回われわれは斜台部の炎症性病変についてIgG4関連疾患が疑われた症例を経験したので，若干の文献的考察を加えて報告する。症例：67歳，女性。現病歴：当科を受診する1年前に，右外転神経麻痺を伴う右海綿静脈洞腫瘤に対して，トロサ・ハント症候群として当院脳神経外科にてステロイドの治療が行われた。その後腫瘤影の縮小，および右外転神経麻痺の改善を認めたが，8か月前より左側頭痛が出現し，1か月前から左舌下神経麻痺が出現した。MRIを施行したところ，斜台を中心に右蝶形骨洞および上咽頭に炎症像を認めたため，当科を紹介され受診した。経過：CTにて斜台に骨破壊像を認めた。ドレナージと病理診断を目的に内視鏡下に蝶形骨洞の開窓および上咽頭の粘膜切開を行った。蝶形骨洞内浮腫状粘膜および上咽頭粘膜下組織は病理組織所見上，非特異的炎症性変化のみで腫瘍性疾患を示唆する所見は認めなかった。その後頭痛は軽減したが，1か月後には頭痛の再増悪，さらには左迷走神経麻痺の出現を認めた。画像所見上，左頸動脈間隙への炎症の波及を認めたため，入院の上，局所処置と抗菌薬の点滴投与を行ったが，著明な改善は得られなかった。複数回培養検査を行い病原菌が陰性であったこと，および血液検査にてIgG4高値を認めたことから，IgG4関連疾患の可能性を疑い病理組織のレビューを行ったところ，IgG4免疫染色で陽性形質細胞を多数認めた。以上よりIgG4関連疾患と考え，ステロイドの投与を開始したところ，症状および所見とも劇的な改善が得られた。現在ステロイドの投与を開始し2か月経過しているが，症状および所見の再増悪は認めていない。

P-40　好酸球性肺炎にてデュピルマブの投与中断となったが，ステロイドとの併用にて投与再開継続可能となった一例

○須藤　貴人[1]，津田　　武[1]，武田　和也[1]，端山　正樹[1,2]，小幡　　翔[1]，前田　陽平[1,3]，中谷　彩香[1]，天野　雄太[1]，藤井宗一郎[1]，猪原　秀典[1]

[1]大阪大学大学院医学系研究科　耳鼻咽喉科・頭頸部外科，[2]兵庫県立西宮病院　耳鼻咽喉科，[3]独立行政法人地域医療機能推進機構大阪病院　耳鼻咽喉科

【背景】好酸球性副鼻腔炎の治療においてデュピルマブの使用が保険適応となり，術後再発症例などに使用されるようになった。デュピルマブは非常に効果が大きい一方で副作用として，血中好酸球増加が認められる場合がある。またさらに稀ではあるが好酸球性肺炎や好酸球性多発血管炎性肉芽腫症の発症を引き起こすことがあり，この場合デュピルマブの中止およびステロイドパルス治療を行う事が一般的である。【症例】65歳女性。併存症：気管支喘息，COPD，副鼻腔炎に対する手術の既往あり。現病歴：前医にて好酸球性副鼻腔炎に対する保存的加療を行うも効果不良のためデュピルマブの投与を開始，副鼻腔炎症状は著明に改善を認めていた。しかしデュピルマブ開始2か月後に肺炎を発症し，好酸球性肺炎の診断を受けた。デュピルマブの投与を中止しステロイドパルス治療で好酸球性肺炎は速やかに改善したが，好酸球性副鼻腔炎の増悪を認めたため治療目的に当科を紹介受診となった。初診時鼻内には鼻茸が充満しており，呼吸器内科との相談の上，経口ステロイド10mg/day併用下にてデュピルマブ投与を再開する方針とした。投与再開後も好酸球性肺炎の再燃は認められず，副鼻腔炎に関しても良好な経過をたどっている。【考察】デュピルマブはIL-4とIL-13のシグナルを阻害することでType2炎症を抑制する薬剤である。投与開始後に血中好酸球数増多を認めることがあるが，そのメカニズムについては十分解明なされていない。まれに好酸球性肺炎を発症し投与中止となるが，これにより原疾患の増悪を引き起こす可能性がある。今回我々は好酸球性肺炎の発症を契機にデュピルマブを中止，好酸球性副鼻腔炎の増悪を来した症例を経験した。本症例では少量経口ステロイド投与下にデュピルマブを再開することによって好酸球性副鼻腔炎も良好にコントロールが可能となったため文献的考察を加え報告する。

P-41　当科における好酸球性副鼻腔炎に対するデュピルマブの使用経験について

○柴田　朋美[1]，貴田　朋子[1]，西井　智子[1]，黒田　一毅[1]，岡　秀樹[1]，竹林　宏記[2]，都築　建三[3]

[1]宝塚市立病院，[2]大阪みなと中央病院，[3]兵庫医科大学病院

【はじめに】好酸球性副鼻腔炎は，マクロライド少量療法や内視鏡下鼻副鼻腔手術に抵抗性の再発性・難治性副鼻腔炎として注目されている。内視鏡下鼻副鼻腔手術など既存の治療を行っても制御不能な鼻茸を伴う慢性副鼻腔炎に対し，生物学的製剤としてデュピルマブの投与が2020年より保険適応となった。好酸球性副鼻腔炎に対して，当科でデュピルマブを投与した症例について検討した。【対象と方法】2020年3月から当科で好酸球性副鼻腔炎に対してデュピルマブを投与し，初回投与から6か月以上経過を追えた9症例を後方視的に検討した。鼻症状アンケート，日常のにおいアンケート，日本アレルギー性鼻炎標準QOL調査票などの自覚症状に対するアンケートや，鼻茸スコア，Lund-MackayのCT画像スコアなどのスコアリングを用いて治療評価を行った。【結果】男性：8例，女性：1例，平均年齢54歳（26～76歳），気管支喘息の合併8例であり，全症例で好酸球性副鼻腔炎の難病指定を受けている。全症例において投薬開始6か月で，鼻茸スコア，Lund-MackayのCT画像スコアやその他の自覚症状スコアで改善を認めた。投薬を中止した症例は7例で，中止後3例が再発を認め投薬を再開した。本検討において，デュピルマブ投与中に乾癬様皮疹を認めた症例が1例あった。皮疹出現後，デュピルマブを休薬したところ，皮膚症状は改善した。アトピー性皮膚炎の治療に対するデュピルマブ使用で乾癬様皮疹や関節炎などが出現し，中止すると皮疹は改善したという報告もある。Type1とType2炎症のサイトカインのバランスの崩れが原因だと考えられる。鼻茸を伴う慢性副鼻腔炎に対して，デュピルマブが臨床導入されてから年月が経っておらず，長期的な予後や有害事象等を念頭におき，慎重な薬剤使用が望まれると考える。

P-42　IgG4 関連疾患（IgG4RD）とオーバーラップを示唆した好酸球性鼻副鼻腔炎のデュピルマブ奏功の1例

○横井　秀格[1]，猪股　浩平[1]，内藤　翔司[1]，田中　栞[1]，藤原　正親[2]，齋藤康一郎[1]

[1]杏林大学　耳鼻咽喉科学教室，[2]杏林大学　病理学教室

（はじめに） IgG4RDは，高IgG4血症とIgG4陽性形質細胞等の著しい浸潤と著明な線維化により，全身諸臓器に腫大を認める原因不明の疾患である。一方で好酸球性鼻副鼻腔炎は，鼻副鼻腔粘膜に多数の好酸球が集簇する難治性の2型炎症性疾患である。今回IgG4 関連疾患とオーバーラップした病態が示唆された好酸球性鼻副鼻腔炎にデュピルマブを使用し，血清中IgE及びIgG4の低下を認め，画像所見や嗅覚の改善等良好な臨床経過が得られている1例について，文献的考察も含め報告する。（症例）鼻閉と両側上眼瞼の腫脹を認め，近医にてステロイド点鼻及びPSL20mgからの漸減処方にて改善した。その約2年後より両側の耳下腺が腫脹し，他院にてPSL20mgからの漸減処方にて軽快するが，PSLの減量にて再腫脹を繰り返すため当科を紹介受診となった。血清中IgE及びIgG4は高値を認めた。当初，ミクリッツ症候群が鑑別疾患となり，当院膠原病内科と併診にてPSL30mgからの漸減処方等にて，症状は軽快していた。さらに4年経過した頃より鼻閉，嗅覚障害が増悪し，血清中好酸球数，組織中好酸球数の高値より好酸球性副鼻腔炎の診断にてESSを施行した。その後の症状増悪時にはPSL内服などにて経過観察していたが，ESSより8年経過後の症状増悪時からデュピルマブを開始した。経時的血清中のIgE，IgG4は低下しており，鼻副鼻腔症状もステロイドの内服なしに良好な経過が得られている。（考察とまとめ）グルココルチコイドはIgG4-RDや好酸球性副鼻腔炎に効果を認めるが，副作用の問題が生じ得る。デュピルマブは，IL-4およびIL-13受容体と共通のIL-4受容体αに作用するモノクローナル抗体であり，IL-4はIgMからIgG4へのアイソタイプスイッチを引き起こし，IL-13は線維化に関係しているため，本症例においての効果が示唆された。

P-43　鼻茸を伴う慢性副鼻腔炎に対するdupilumab使用症例の嗅覚評価についての検討

○永田　善之，野村　泰之，吉田まりん，馬場　剛士，山内　由紀，大島　猛史

日本大学医学部　耳鼻咽喉・頭頸部外科学分野

【背景】鼻茸を伴う慢性副鼻腔炎（Chronic Rhinosinusitis with Nasal Polyp : CRSwNP）に対する抗IL-4/13受容体抗体 dupilumabの使用が保険適応となり，CRSwNP再発症例に対する新たな治療選択肢となった。CRSwNPに伴う嗅覚障害は患者のQOLを著しく低下させる症状だが，dupilumabは嗅覚障害に対して早期に有効性を示すことが報告されている。本検討では，dupilumab使用症例における嗅覚障害への効果について，他の臨床所見データとの関連性を検討した。【方法】当施設でCRSwNPに対してdupilumabを導入し，治療前後評価として検査が施行できた症例を対象とした。一般的な鼻症状スコアとしてJRQLQスコア，嗅覚VASスコア，NPS，T&Tオルファクトメーター，採血検査，鼻腔通気度検査，副鼻腔CT検査を施行し，治療開始前と治療後6ヶ月で評価し，治療前後における変化を検討した。また，治療前後における嗅覚VASスコアとT&Tオルファクトメーターの検査結果についての相関関係についても検討を行なった。【結果】dupilumab導入前後で全ての評価項目においてスコアの低下が見られた。嗅覚VASスコアとT&Tオルファクトメーターの相関について，治療前では相関は見られなかったが，治療後では弱い相関が見られた。【結論】CRSwNP再発例の嗅覚障害に対してdupilumabは有効であることが再確認できた。治療前後の嗅覚を経過観察する上で，VASスコアの評価のみでは正確な嗅覚評価ができていない症例も存在しており，複数の検査とともに総合的に評価する必要がある。

P-44　当院におけるDupilumabの使用経験

○青石　邦秀，高木　太郎，西田　直哉，羽藤　直人

愛媛大学　耳鼻咽喉科

好酸球性副鼻腔炎に対する治療の選択肢の一つである抗IL-4/13受容体抗体（Dupilumab）の臨床効果については，昨今様々な報告がなされており，その有効性が示されている。今回当院におけるその使用経験と臨床効果について検証したので報告する。【対象】2020年6月から2022年4月末までにDupilumabを導入した14例である。6例は好酸球性副鼻腔炎に対して当科で導入し，8例は副鼻腔炎を合併し，気管支喘息に対して当院呼吸器内科で導入された症例であり，全例当科でも併診している。【方法】Dupilumab導入前，導入6か月後，1年後に自覚症状・QOLに関するアンケート，鼻茸スコアおよび基準嗅力検査（T&Tオルファクトメーター）を行った。また手術を施行している症例にはEスコアの評価も行った。【結果】性別は男性8例，女性6例で，年齢は平均55.8歳（43～76歳）であった。11例で手術を施行しており，気管支喘息に対して導入された症例のうち3例は非手術施行例であった。鼻手術歴は0～4回で中央値は1回，最終手術からDupilumab導入までの期間は，1年から12年3カ月で中央値が3年6カ月であった。14例すべてで気管支喘息を合併しており，そのうち4例がアスピリン不耐例であった。自覚症状は導入半年後の時点で，全例で改善がみられたが，最終手術後から導入まで最も期間の長かった1例と，非手術例の1例において嗅覚障害は改善せず，T&Tオルファクトメーターでも改善を示さなかった。鼻茸スコアは手術非施行例の1例を除き，有意に改善がみられていた。Eスコアは全例で改善を認めた。【考察】過去の報告と同様に，Dupilumabは副鼻腔炎に対して非常に高い治療効果を持つといえる。しかし今回の検証から，非手術例や最終手術から導入までの期間が長い症例は治療に対する反応が乏しい可能性があり，本来提唱されている「手術による副鼻腔の完全な単洞化」から「再発例には早期にDupilumabの導入がよい」という治療方針の重要性を確認した。

P-45　当科における Dupilumab 使用患者の検討

○齋藤　弘亮，五島　史行，山本　　光，金田　将治，
山崎　有朋，大上　研二

東海大学　医学部　耳鼻咽喉科

【はじめに】Dupilumabは難治性副鼻腔炎に対する抗IL4/13受容体抗体で使用患者が増加している。効果や合併症に関する報告が散見される。当科で2020年9月ー2022年2月にDupilumabを導入した12症例について検討した。【対象と方法】重症好酸球性副鼻腔炎と診断された12症例，年齢：33-73歳（平均49歳），男性8例：女性4例，手術歴：0-7回（平均1.8回）であった。合併症は，喘息12例，NSAIDs不耐症4例，中耳炎7例，アレルギー性鼻炎12例であった。平均JESRECスコア15.5点，平均血中好酸球数640/μl，平均組織好酸球数193/HPFであった。これらの患者にDupilumab皮下注（300mg q2w）を継続した。評価項目としてSNOT22問診票，匂いのアンケート，鼻茸スコア，Lund-Makay スコア，血中好酸球数・IgE値，有害事象を検討した。【結果】平均投与期間は378日であった。投与前と比較してDupilumab開始後，症状・鼻茸・CTの平均スコアは改善した。平均血中好酸球数は投与後一時的に急増し，3ヶ月をピークに減少傾向となった。平均血中IgE値は投与後減少傾向となった。有害事象として注射部トラブル2例，喘息発作で中止が1例，一過性の咳嗽悪化1例と好酸球増多2例，中耳炎1例，顔面神経麻痺1例，精神症状変化が1例あった。【考察】国際共同試験SINUTS 24/54と結果を比較検討した。全ての評価項目において，同等以上の改善効果を認めた。有害事象について大きな差異はなかったが，好酸球増多が多かった。Dupilumab投与により好酸球の組織への移行が抑制され，血液中にpoolingすることで一過性に上昇するとされる。好酸球上昇により，好酸球性肺炎，好酸球性多発血管炎性肉芽腫症の合併も報告されており注意が必要である。精神症状への影響については，大うつ病患者で血中IL4値が優位に低いとの報告を受けて適正使用ガイドに注意書きがある。精神疾患合併患者においては，精神科とよく相談する必要がある。

P-46　鼻閉と鼻中隔穿孔に対し鼻中隔外鼻形成術と鼻中隔穿孔閉鎖術を同時に施行した症例

○高倉　大匡，舘野　宏彦，將積日出夫

富山大学　学術研究部医学系　耳鼻咽喉科頭頸部外科

鼻弁狭窄や外鼻の変形，鼻中隔の前弯などに起因した鼻閉には鼻中隔外鼻形成術が有効とされ，近年，耳鼻咽喉科でも積極的に行われるようになってきた。また，鼻中隔穿孔も鼻閉などの不快な症状を伴う場合には，観血的穿孔閉鎖術を試みる場合がある。今回我々は，鼻弁狭窄に鼻中隔穿孔を合併した鼻閉患者に対し，鼻中隔外鼻形成術と鼻中隔穿孔閉鎖術を同時に施行した症例を経験したので，文献的考察を加えて報告する。症例は61歳男性，およそ30年前に鼻閉に対し鼻中隔矯正術を受け，以後症状は改善していたが，数年前から鼻閉が再燃・悪化してきたため，治療を希望され当科初診となった。鼻中隔の左への軽度弯曲，13×8mmの鼻中隔穿孔と鼻弁狭窄の合併を認めた。手術適応と判断し，初診から3週間後に鼻中隔外鼻形成術・鼻中隔穿孔閉鎖術を施行した。術後経過は良好であり，鼻閉症状は改善，穿孔部は完全閉鎖し，術後1年以上経過して再穿孔は認めていない。

P-47　外傷性鼻弁狭窄に対しZ形成術を併用した外鼻形成術が有効であった一例

○赤間　俊之[1]，津田　　武[2]，寺田　理沙[1]，西村　　洋[1]

[1]国立病院機構　大阪医療センター　耳鼻咽喉科・頭頸部外科，[2]大阪大学大学院医学系研究科　耳鼻咽喉科・頭頸部外科

（はじめに）

鼻閉の治療において，耳鼻咽喉科医は鼻内構造物に起因するものに重点をおいた評価をすることが多い。その一方で鼻腔を形成するものは鼻内構造物だけではなく外鼻も重要な働きを担っており，外鼻に異常を来した場合でも鼻閉症状を認めることがある。このような症例に対しては鼻内に対する治療アプローチのみでは十分な症状改善を得られないばかりか，逆に症状が増悪する可能性があり注意が必要となる。今回我々は外傷に伴う鼻弁狭窄によって鼻閉を来した症例に対して形成外科と合同で外鼻形成術およびZ形成術を施行することで良好な経過が得られたため文献的考察を加え報告する。

（症例）

72歳女性。転倒後顔面を強打され当院救急救命センターに搬送，左鼻弁部に裂創を認めたため同科にて縫合処置を施行された。創部は順調な経過を辿ったが，鼻閉症状を認めたため精査加療目的に当科を紹介された。初診時の鼻内所見として鼻中隔の軽度弯曲を認めたが明らかな鼻汁貯留や，鼻茸形成は認められなかった。外鼻を確認したところ鼻背の偏位は認められなかったが，縫合された鼻弁部は瘢痕形成を来しており鼻腔入口部の狭窄を認めCottleテスト陽性であった。以上より外傷性鼻弁狭窄と診断し，形成外科と合同で外鼻形成術・鼻中隔矯正術および鼻腔入口部の瘢痕狭窄を解除する目的でZ形成術を施行した。術後2週間後の時点で鼻閉症状は完全に消失しており，鞍鼻を含めた明らかな合併症は認められていない。

（まとめ）

鼻腔通気には鼻中隔を含め鼻翼軟骨や鼻骨，外側鼻軟骨，下鼻甲介など複数の組織が関わっている。耳鼻咽喉科医は鼻中隔や下鼻甲介に操作を加える鼻内アプローチで鼻閉の治療を行うことが多いが，症例によっては鼻内アプローチのみでの治療が難しい場合がある。このため鼻腔形態を立体的に捉え適切な術式選択および必要に応じて形成外科とのコラボレーションによる外鼻手術が重要と考えられた。

P-48　眼窩底骨折の下斜筋絞扼例

○小森　正博，伊藤　広明，小林　泰輔，兵頭　政光

高知大学　耳鼻咽喉科

眼窩底骨折において障害されるのは下直筋であり下斜筋例はほとんどない。特異な受傷起点，ヘステスト，画像所見を供覧し，文献的考察を加える。症例は46歳男性，木を切っている時に前方へ転倒して受傷された。前方には径2cmほどの木があり，右へ顔を背けながら受傷したことにより，眼瞼の上方，内側から外側へ外力が加わった。嘔気はなかったが，眩しいからと右目を細めていた。Hess-test では，視点が中央から大きくずれ，Hess-test area ratio（HAR%）は49%と不良であった。CTではTrap-door型骨折であったが，下直筋の絞扼は認められず，眼球運動障害が生じるのは眼窩内の顕著な気腫のためと推察していた。気腫が軽減しても眼球運動は改善せず，受傷から約2週間目もHAR%39.2%と不良であった。眼科医よりまるで上斜筋麻痺のようとのコメントあり，下斜筋に合わせて，multi-planar reconstruction（MPR）CT画像を作成すると，右下斜筋の腫大と絞扼が確認された。手術では，鼻内視鏡を用いて経鼻的に上顎洞内を確認すると，眼窩内脂肪が上顎洞内に突出していたが，下直筋の絞扼はなかった。次に，歯齦切開を行い，経上顎洞にて前方の骨折部に到達した。この際，三叉神経第2枝の内側やや下方に開窓することにより，15度のダイヤモンドバーにより，眼窩底前方の厚い骨を削ることができるようにした。下斜筋絞扼部を外したことで，トラクションテスト上，眼球運動は改善した。また，眼窩底後方において，眼窩脂肪の中に下直筋が含まれることを危惧し，下壁骨を外すと下直筋が確認できたので，これ以上の骨折部の解除は行わなかった。術後，自覚的に複視は軽減し，視点の中央からのずれも減少したが，HAR%は52.3%で，直視時の複視も残存している。

P-49　当科における眼窩底骨折手術症例の傾向と治療および予後

○加谷　悠，田口　雪枝，富澤　宏基，山田　俊樹，山田武千代

秋田大学　耳鼻咽喉科

眼窩底骨折は外傷を起点として眼窩内圧の上昇が生じ，眼窩内容物が眼窩を構成する骨組織を損傷することで眼球陥凹や眼球運動障害などの諸症状を呈する疾患である。臨床上もっとも問題となるのは複視であり，当科でも複視を認めた症例には下眼瞼切開法および鼻内での手術治療を行っている。今回，過去6年間に当科に入院した眼窩底骨折症例24例を後方視的に精査し，受傷機転，損傷した部位，症状，治療内容，予後などの臨床所見を集計した。全体として45.8%の症例で治癒，54.2%の症例で症状の改善をみた。一方，下眼瞼法を用いて治療した23例に限ってみると43.5%の症例で治癒，56.5%の症例で改善しており，過去の文献に比較しても劣らない治癒率となった。今後は歯齦部切開など他の手術法も考慮して，症例とのより適切な手術の組み合わせを検討したい。緊急性が高いとされるtrap door症例は29.2%であり，全体の中央値に比して若年者が多く，眼球運動痛（71.4%），悪心･嘔吐（71.4%）といった症状が多かった。症状が治癒した患者群は受傷から手術まで中央値3日で早期手術症例が多かった。また，治癒群は若年者が多かった。

P-50　顎矯正術後に鼻腔形態異常を生じ，手術加療を要した2症例

○木勢　彩香[1]，洲崎　勲夫[1]，平野康次郎[1]，嶋根　俊和[1,2]，小林　一女[1]

[1]昭和大学　医学部　耳鼻咽喉科頭頸部外科学講座，[2]昭和大学　頭頸部腫瘍センター

顎変形症は上顎骨や下顎骨の形態や大きさの異常によって，両者の不均衡が起きることで咬合不正や顔貌の変形を来す疾患である。顎矯正術は顎変形に伴う咬合異常の改善と顎顔面の生理学的な調和を目的に行われる手術療法であり，本邦では口腔外科医や形成外科医により施行されることが多い。代表的な術式としてLe-Fort1型骨切り術，下顎枝矢状分断術，下顎枝垂直分断術やオトガイ形成術などがある。顎矯正術に伴う主な偶発症・合併症として出血，知覚異常，顎関節症，心理的問題，閉塞型睡眠呼吸障害などがあるとされるが，上顎骨を前上方に移動した場合には術後に鼻腔形態異常による鼻閉症状を来す可能性があるとされる。

今回我々は，顎矯正術後に鼻中隔弯曲と鼻腔の狭小化による鼻閉が高度であった症例に，手術加療を行うことで改善した2症例を経験した。両症例ともに，顎矯正術の影響と考えられる鼻中隔軟骨の前弯が鼻腔形態不良の原因として顕著であり，hemitransfixion approachによる鼻中隔矯正術と両側粘膜下下鼻甲介骨切除術を施行することで，鼻腔形態と自覚症状の改善が得られた。顎矯正術が鼻腔形態に与えると考えられる影響やその対応について，文献的考察を踏まえて報告する。

P-51　ドレナージ方法を工夫した鼻中隔膿瘍の1例

○山崎　有朋，金田　将治，齋藤　弘亮，五島　史行，大上　研二

東海大学医学部　耳鼻咽喉科頭頸部外科

鼻中隔膿瘍は抗菌薬の発達により近年では稀な疾患となった。しかしながら早期に診断し適切な治療を行わないと鞍鼻や頭蓋内合併症を惹起する可能性がある。今回われわれは発熱，鼻出血を主訴に来院した歯性鼻中隔膿瘍の1例を経験し，ドレナージ法に工夫を行ったので報告する。症例は19歳男性。受診5日前より発熱，鼻出血を認め当科に紹介された。右鼻中隔の腫脹，粘膜のびらんを認めた。また，左上第1歯の歯根部の腫脹と波動を認めた。ＣＴを撮影したところ右鼻中隔前方に軟部組織陰影があり鼻中隔膿瘍の診断となった。左上第1歯の歯根嚢胞を認め鼻口蓋管と交通していた。右鼻中隔皮膚粘膜移行部をL字型に切開してドレーンを留置，連日外来にて生食を用いて洗浄を施行した。抗生剤はＣＴＲＸ2gを投与した。さらに同日，口腔外科にて歯齦切開を行い切開部にドレーンを留置した。切開排膿より3日後にドレーンを抜去した。治療は奏功し，鞍鼻などの外鼻変形や頭蓋内合併症はなく経過した。鼻中隔穿孔も認めなかった。鼻中隔膿瘍の治療は抗菌薬が発達した現在もドレナージが基本となる。単回の穿刺のみで改善した報告や複数回の穿刺で改善した報告もあるが，穿刺後に再度鼻中隔の腫脹を認めたため切開排膿を追加した報告も散見されるため，切開が可能な症例については早期に切開排膿処置を行う必要があると考えられる。通常の鼻中隔と違い，鼻中隔は腫脹しており鼻腔を閉鎖している。そのため水平に切開を入れる場合ワーキングスペースが狭い点，切開線が短くなり十分なドレナージが行えないリスクがある。また底部に水平切開した場合ドレーンを留置する際に折れ曲がってしまう。一方，垂直にのみ切開した場合膿の貯留のリスクがある。そのため本症例ではまず垂直方向に切開を入れて排膿を行い，視野を確保し低部に水平に切開を入れるL字型に切開を行うことで有効なドレナージを行うことができた。

P-52　鼻内涙のう鼻腔吻合術28例32側の検討

○大塚　康司[1]，上田俊一郎[2]，柴田　元子[3]，嶺崎　輝海[3]，岡吉　洋平[4]，矢富　正徳[4]，服部　和裕[4]，丸山　諒[4]，平澤　一浩[1]，塚原　清彰[4]

[1]東京医科大学茨城医療センター　耳鼻咽喉科，[2]東京医科大学茨城医療センター　眼科，[3]東京医科大学　眼科，[4]東京医科大学　耳鼻咽喉科・頭頸部外科

（はじめに）鼻涙管閉塞に対する涙のう鼻腔吻合術（以下DCRと略す）は鼻外法から，顔面に瘢痕を残さない鼻内法に移行してきている。過去には鼻内法の成功率は鼻外法に劣っていたが，現在では支援機器の進歩により鼻外法と同等の成功率になっている。今回，10年間で施行したDCR鼻内法の検討を行った。

（対象）2012年10月～2022年10月にDCR鼻内法を行い，術後6ヵ月以上観察できた28例32側を対象とした。手術時年齢は27歳～95歳，平均は60.3歳，性別は男性16例，女性12例，患側は右側14例，左側10例，両側4例であった。

（方法）全例眼科と合同でWormaldの方法を基本にして施行した。1例のみ局所麻酔で，それ以外は全身麻酔で施行した。鼻堤部粘膜にコの字型切開を入れ，骨膜下に挙上し粘膜弁を作成した。ライトガイドを下涙点から涙のうに挿入し，鼻内から光点により涙のうの位置を確認しながらDCR バーにて骨削開し涙のう壁を可及的に大きく露出した。涙のう壁を粘膜メスにて切開し，ヌンチャク型シリコンチューブ（N-ST）を上下の涙点から挿入し涙のうを経由して鼻腔内に留置した。粘膜弁で骨露出面をカバーし，パッキングして終了とした。

（結果）鼻涙管閉塞の原因としては特発性12例，外傷性7例，副鼻腔術後6例，サルコイドーシス3例であった。特発性は女性に多い傾向があり，外傷性は男性に多い傾向があった。初回手術の症状改善は26側（81.3%）であった。再発を6側に認め，サルコイドーシスがそのうちの4側を占めた。サルコイドーシスを除く症状改善率は92.3%であった。サルコイドーシス以外の再発2例は共に再手術で改善した。

P-53　経蝶形骨洞下垂体手術14年後に鼻出血で発症した仮性内頸動脈瘤例

○森下　裕之[1]，藤田　祐一[1]，土屋　拓郎[2]，中島　英貴[2]，清水　重利[2]

[1]鈴鹿中央総合病院　耳鼻咽喉科，[2]鈴鹿中央総合病院　脳神経外科

仮性内頸動脈瘤は経蝶形骨洞下垂体手術において血管損傷などを契機に生じる合併症であり，非常に稀ではあるが発症すると著しい出血などによって死に至る可能性がある。今回当科で経験した，経蝶形骨洞下垂体腫瘍術後に14年を経て繰り返す鼻出血で発症し，診断と治療に苦慮した仮性内頸動脈瘤の症例を報告する。

62歳の男性患者は14年前に経蝶形骨洞下垂体腫瘍摘出術を受けたのちにガンマナイフが施行された既往があり，5日前からの吐血，右鼻出血を主訴に当科を受診した。診察時は明らかな出血なく，外来での保存的処置で対応するも少量の出血を繰り返したため入院を要した。初診1ヵ月後には出血源の捜索を目的に右内視鏡下副鼻腔手術を施行するも同定できなかったため右蝶口蓋動脈凝固術を施行した。しかしその後も同様に出血を繰り返したため当院の脳神経外科を紹介受診とし，造影CTや造影MRI，脳血管造影検査の結果，仮性内頸動脈瘤による鼻出血と診断した。動脈瘤に対して血管内治療によるコイル塞栓術を施行した以降は再出血せず退院となり，現在にかけて出血や後遺症はなく術後8カ月を経過している。

経蝶形骨洞下垂体手術に伴う仮性内頸動脈瘤では，3割程度は術後3ヵ月以内に診断されるが，術後10年以上を経て診断される症例も希少ではあるが報告されている。初発症状としては鼻出血が44％と最多であるが，くも膜下出血やそれに伴う血管攣縮で発症する可能性もありその場合は致死的となる。鼻出血についても一般的には多量の出血で発症することが多いが，本症例のように少量ずつでも難治性の鼻出血であれば，術後10年以上経過していても仮性内頸動脈瘤からの出血の可能性を考慮して早期診断に努める必要がある。

P-54　オスラー病21例の検討

○宮本　雄介[1]，糸山　晋作[2]，村上　大輔[1]，犬塚　杏子[1,2]，鈴木　智陽[1]，小池　浩次[2]，中川　尚志[1]

[1]九州大学病院，[2]JCHO　九州病院

オスラー病の有病率は8000人に1人と言われている。耳鼻科咽喉科医を続けていればどこかで遭遇する可能性が高い疾患であるが，その際にオスラー病と気づくことが大事で耳鼻咽喉科医に啓蒙が必要と我々は考えている。今回，2016年より九州大学病院とJCHO九州病院を受診している21例の患者さんに対して，様々な角度から検討した。その結果から考察される福岡医療圏のオスラー病診療の問題点と解決方法，オスラー病診療に耳鼻咽喉科医がどのように関わっていくべきかなどについての個人的な見解を発表する。

P-55　オスラー病の難治性鼻出血に対しコブレーターを用いた止血術を行い良好な経過をたどった一例

○岩井奈央子[1]，村上　大地[3]，杉田　玄[4]，保富　宗城[1]

[1]和歌山県立医科大学　耳鼻咽喉科・頭頸部外科，[2]有田市立病院，[3]紀南病院，[4]杉田耳鼻咽喉科

【はじめに】オスラー病は，鼻出血，舌・口腔粘膜・指・鼻の末梢血管拡張，内臓病変（胃腸末梢血管拡張，肺，肝，脳，脊髄動静脈奇形），家族歴（遺伝性）を特徴とする疾患である。多くは鼻出血の症状を呈し，止血に難渋することが多い。オスラー病の難治性鼻出血に対しコブレーターを用いた止血術を行い，良好な止血効果を得られたので報告する。【症例】 61歳・男性。過去にオスラー病と診断されている。X-6年頃より間欠的に鼻出血を繰り返し，その都度パッキングや凝固処置を実施されていた。X年3月に肺動静脈瘻，肝膿瘍で当院救急科入院中に，鼻出血の反復あり。血小板低値であったため血小板輸血のうえ，パッキングや焼灼止血など複数回行なうも，3週間出血が遷延し，完全止血困難のため，X年3月30日に全身麻酔下に止血術を行なった。鼻粘膜にびまん性に存在する拡張した毛細血管をコブレーターにて凝固止血した。術後3日で鼻内パッキングを抜去，以降は活動性出血なく経過し，患者の満足が得られた。【まとめ】オスラー病は難治性鼻出血を伴うことが多く，患者QOLを著しく低下させる疾患であるが，今回コブレーターを用いた止血術を行なうことで，術後長期間鼻出血なく経過し，患者QOLを向上させることができたと考える。

P-56　当科におけるOsler病患者の臨床的検討と鼻腔粘膜凝固療法について

○稲垣　計[1]，寺西　正明[2]，曾根三千彦[1]

[1]名古屋大学大学院医学系研究科　頭頸部・感覚器外科学耳鼻咽喉科，[2]独立行政法人国立病院機構名古屋医療センター

Osler病は，遺伝性出血性毛細血管拡張症（Hereditary hemorrhagic telangiectasia: HHT）とも呼ばれ，常染色体優性遺伝をする疾患で，反復する鼻出血や，皮膚・粘膜の毛細血管拡張，多臓器の動静脈奇形を特徴とする。耳鼻咽喉科としては，90％以上で認める反復する止血困難な鼻出血で症例に遭遇することが多く，対応に難渋する。そのため，保存療法を行いつつも，時期を見て鼻腔粘膜凝固術のような外科的介入を行い，少しでも鼻出血の頻度を減らす工夫が必要となる。一方で，Osler病は脳や肺の動静脈奇形が予後規定因子となり，鼻出血が予後に関与することは少ない。そのため，Osler病を疑った際には，速やかに全身精査を行いつつ，適切な他科との連携が重要となる。上記の考えをもとに今回，当科で対応したOsler病患者の臨床経過と，鼻腔粘膜凝固療法の効果について報告し，鼻出血への外科的介入によるQOLの維持と，全身精査の重要性を再確認することとする。代表例を以下に示す。【症例】40歳，女性【主訴】鼻出血【既往歴】特記なし【家族歴】父：頻回の鼻出血【現病歴】若年より定期的に鼻出血を認めていたが，X-2年から毎日の鼻出血となり，近医耳鼻科を受診。鼻粘膜，頬粘膜，手指の毛細血管拡張を認め，X年にOsler病疑いで当科へ紹介。外来で処置・経過観察となっていたが，鼻出血が頻回に続くため，焼灼手術の予定となった。しかし，術前評価の心エコーで肺高血圧症を指摘され，手術は中止。造影CTでは複数の肺動静脈瘻や，肝内動静脈シャントと動脈門脈シャントを認めた。頭部MRIでは頭蓋内に脳動静脈奇形などの異常は指摘されなかった。その後，肺高血圧治療を循環器内科でフォロー頂き，外来での鼻出血管理を継続していたが，X+3年に肺動静脈瘻からの出血のため死去された。

P-57　小児に発生した鼻副鼻腔血管奇形の一例

○林　美咲[1], 熊井　琢美[1], 岸部　幹[1], 高原　幹[1,2], 片田　彰博[1], 林　達哉[1]

[1]旭川医科大学　耳鼻咽喉科・頭頸部外科学講座, [2]旭川医科大学　頭頸部癌先端的診断・治療学講座

小児期に発生する血管由来病変として，乳児血管腫，先天性血管腫，血管奇形，房状血管腫およびカポジ肉腫様血管内皮細胞腫があげられるがそれぞれの病理学的鑑別は困難である。乳児血管腫と血管奇形との鑑別が重要な理由として，乳児血管腫は自然消退が期待され，またb-ブロッカーが有効である一方で，血管奇形は外科的切除や血管塞栓，放射線療法以外の選択肢が少ない。今回われわれは，小児に発生した鼻腔血管奇形の一例を経験したのでここに報告する。症例は1歳女児。生後11か月より左外斜視を認めたため，当院小児科を経由して当科を受診。頭蓋内精査のために行ったMRI検査で蝶形骨洞を主座とする38mm大のT1 low，T2 highの造影効果を有する腫瘤を認めた。当初は腫瘍性病変も疑ったためFDG-PET CTも撮影され，Max SUV1.9と有意な集積は認めなかった。腫瘤の生検を行ったところ，乳児血管腫もしくは血管奇形の診断となった。確定診断に先んじてb-ブロッカーの投与を行なったが著効はせず，またGLUT1の免疫染色が陰性で乳児血管腫が否定されたためb-ブロッカーは中止とした。眼底検査で左視神経乳頭の蒼白化を認めており，視神経自体への圧迫による弱視が外斜視の原因と考えられた。手術や放射線療法について同意が得られなかったため，経過観察としているが，3年経過時点でMRI上腫瘤は軽度縮小しており，明らかな神経症状の増悪を認めていない。

P-58　嗅覚障害を契機に診断されたロキタンスキー症候群の一例

○櫻井　凜子[1], 森　恵莉[2], 柳　徳浩[2], 弦本　結香[2], 永井萌南美[2], 関根　瑠美[1], 鄭　雅誠[2], 小島　博己[2], 鴻　信義[2]

[1]東京慈恵会医科大学附属　第三病院, [2]東京慈恵会医科大学　耳鼻咽喉科学教室

【はじめに】先天性嗅覚障害を引き起こす代表的な疾患としては，Kallmann症候群，Klinefelter症候群，CHARGE症候群などが挙げられる。しかし，Mayer-Rokitansky-Kuster-Hauser症候群（以下MRKH synd）に嗅覚障害を併発した症例報告は無い。今回左耳小骨奇形に対する術後，経過中に幼少期からの嗅覚障害が発覚し，MRKH syndの診断に至った症例を経験したので報告する。【症例】症例は16歳女児。幼少期より左耳の伝音難聴あり，耳小骨奇形に対して13歳時に手術を施行した。経過中に幼少期からの嗅覚障害を自覚していたことが判明し，嗅覚外来を受診した。T&Tにて検知・認知域値ともに高度障害（5.4/5.4）を認め，MRIでは両側嗅球の軽度萎縮を認めた。初潮がなかったため，先天性嗅覚障害精査目的に内分泌検査を施行したところインスリン耐性試験に対して非定型の反応を示したが，その他の異常を認めなかった。原発性無月経症と判断し，婦人科検査を施行したところ，両側卵巣は異常ないものの，膣閉鎖，子宮欠損を認め，MRKH syndの診断に至った。【考察】MRKH syndは約4500人に1人の割合で発生し，原発性無月経，先天性膣欠損症及び痕跡的子宮を主徴とする疾患である。その他腎臓，脊椎，聴覚，心臓などの障害を合併するといわれているが嗅覚障害の報告はこれまでにない。MRKH syndの責任遺伝子は未だ同定されていないが，OR4M2（Olfactory receptor, family 4, subfamily M, member 2）遺伝子の突然変異の報告はあることから，嗅覚受容体または神経細胞の発達を妨害し，嗅覚障害を引き起こした可能性は考えられる。先天性嗅覚障害の原因疾患の一つとして，今後注目すべき疾患であると考える。

P-59　外傷性嗅覚障害による異嗅症に対し，嗅覚刺激を長期継続した後に治癒に至った一例

○加藤　柚香[1,2]，鄭　雅誠[1]，関根　瑠美[1]，永井萌南美[1]，弦本　結香[1]，柳　徳浩[1]，森　恵莉[1]，鴻　信義[1]

[1]東京慈恵会医科大学附属病院　耳鼻咽喉・頭頸部外科，[2]東京臨海病院 耳鼻咽喉科

外傷性嗅覚障害は予後不良として知られており，改善率は約10–40％と幅がある。観察期間に関して嗅覚ガイドライン上では少なくとも2年と示されているが長期予後に関しての報告は少なく，加えて経過中に異嗅症を伴うことが多いとされている。異嗅症はQOL低下やうつ病発症に関連するとの報告があり正しく評価することが重要であるが，一般臨床の嗅覚検査では反映されないことも多く，医療者から敬遠されがちな症状である。今回我々は，外傷性嗅覚障害と診断され，初診時の嗅覚脱失が嗅覚検査上は1年で治癒に至るも，異嗅症が残存し，5年を経て自覚的な異嗅症症状が消失した症例を経験したので報告する。症例は41歳女性，階段から転落して右後頭部を受傷し，CT，MRIで右後頭骨骨折，左前頭部硬膜下血腫，左前頭部くも膜下出血および左前頭葉から側頭葉の脳挫傷と診断された。受傷後より嗅覚低下を自覚したため受傷9日後に耳鼻咽喉科を受診し，アリナミンテスト，T&Tで嗅覚脱失の診断となった。その後T&T，オープンエッセンス，Visual Analogue Scale（VAS），日常のにおいアンケート（SAOQ）による評価と，嗅覚刺激療法を指導して経過観察を行った。受傷約1年後のT&Tで治癒の診断となったがVAS，SAOQでは改善を認めず，異嗅症症状が残存した。その後も自宅での嗅覚刺激継続を指導し，受傷約5年後に異嗅症症状が消失し，VAS，SAOQも改善を認めた。異嗅症をはじめとした質的嗅覚障害は，量的障害と異なり，嗅覚検査での評価が難しいが，異嗅症を訴える患者のQOL低下は大きい。本症例の治癒が，嗅覚刺激継続が直接影響したか否かは不明ではあるが，継続モチベーション維持のためには，嗅覚検査のみならず，VASやSAOQといった自覚症状を聴取できる評価法の重要性は高いと考えた。

P-60　精油による嗅覚刺激が，健常高齢者の嗅覚機能及び認知機能に与える影響

○森　恵莉[1]，米澤　和[2]，水上　勝義[3]，熊谷　千津[4]，山川　毅[4]，武藤　千穂[4]

[1]東京慈恵会医科大学　耳鼻咽喉科学教室，[2]東京慈恵会医科大学附属病院　耳鼻咽喉・頭頸部外科，[3]筑波大学　人間総合科学学術院，[4]公益社団法人 日本アロマ環境協会

本邦の認知症患者の数は2025年には700万人になり，65歳以上の高齢者の5人に1人に達すると推定されている。認知症患者の増加に伴い，高齢者の認知機能低下の予防とQOLの維持が重要視されている。嗅覚障害は，認知症の初期症状として出現することから，認知症早期発見の鍵となる可能性があり近年注目されている。一方，嗅覚刺激は，嗅覚障害患者の嗅覚改善のみならず，アルツハイマー型認知症患者の認知機能改善に有効である可能性が報告されている。しかしながら，認知機能が低下していない健常な高齢者に対する嗅覚刺激が，嗅覚機能や認知機能を改善するか否かは不明である。そこで今回我々は，健常な高齢者に対し，においの刺激がある群とない群における認知機能や嗅覚機能の違いについて比較検討を行なったので報告する。対象は，既往のない健康な65～74 歳（68.9 ± 2.9歳）の男性6名女性22名。対象者を無作為に二群に分け，介入群では精油（ユズ，ヒノキ，ラベンダー）から実施ごとに1種類選択，対照群では毎回精製水（無臭）を約1カ月間1日2 回（朝晩）20秒間嗅ぎ，その前後で嗅覚機能と認知機能の評価を行った。尚，被験者に対し嗅覚刺激は，広口遮光瓶に入ったコットンに浸した精油または精製水 1mlを鼻から数cmの距離で嗅ぐように指示をした。嗅覚機能は嗅覚同定能検査（オープンエッセンス），認知機能はMoCA-J（Montreal Cognitive Assessment-Japanese version）を用いて評価を行った。統計解析はWilcoxonの符号付順位検定を用い，p値が0.05未満を有意差ありと判定した。その結果，嗅覚同定能は，介入群において介入前後でスコアの有意な上昇がみられた。認知機能においても，介入群において介入前後でスコアの有意な上昇がみられた。本研究結果から，健常高齢者がにおいを嗅ぐことで嗅覚及び認知機能を改善しうることが分かり，これが高齢者における認知機能低下の予防やQOL維持に寄与する可能性が期待された。

P-61　片側の基準嗅力検査が有用であった前頭蓋底髄膜腫による片側性嗅覚障害の一例

○岸本　悠司，森　　恵莉，鄭　　雅誠，関根　瑠美，米澤　　和，永井萌南美，弦本　結香，柳　　徳浩，小島　博己，鴻　　信義

東京慈恵会医科大学　耳鼻咽喉科学教室

片側性嗅覚障害は片側の鼻副鼻腔疾患の他にも頭蓋内疾患等の中枢性病変に現れる重要な兆候である。しかしながら嗅覚は健側で補われることが多く，自覚症状として現れにくい。さらには，嗅覚検査は一般的に両側鼻孔で行われるため，片側性嗅覚障害は見落とされやすい。今回，基準嗅力検査を片側ずつ行うことで左前頭蓋底腫瘍による片側性嗅覚障害を評価し得た一例を経験した。診断に用いた検査の有用性も踏まえて報告する。症例は嗅覚障害の自覚がない55歳男性で，頭部MRIで診断された，左前頭蓋底腫瘍摘出術前後の嗅覚評価目的に当院脳神経外科より当科に紹介となった。日常のにおいアンケートは40/40点，においに関するVisual Analogue Scaleは90/100，両側鼻孔で施行したOpen Essenceは8/12点であった。同じく両側鼻孔で実施した基準嗅力検査（T&Tオルファクトメーター）の結果は認知域値1.2と正常だったものの，片側ずつでは，右1.2/左5.6となり左側は脱失であった。なお，腫瘍摘出後の認知域値は右5.6/左5.8と両側共に脱失であった。術後病理診断は髄膜腫であった。片側性嗅覚障害の原因には，今回の症例のように中枢性疾患が潜んでいる可能性がある。これまで当院では，片側の嗅覚検査として噴射式基準嗅力検査（Jet Stream Olfactometer）を使用していた。しかし，装置が製造中止となって以降，濾紙法を用いた基準嗅力検査を採用し，片側の嗅覚検査を行う場合，被検者の指で鼻孔を片側ずつ塞いだ状態で実施している。片側性嗅覚障害は，自覚が乏しく受診する割合が低いものの，嗅覚低下で受診する患者の中に隠れている可能性がある。片側ずつの検査は時間と手間がかかるものの，頭蓋内腫瘍や血管性認知症を含む中枢性疾患を早期に発見できる可能性があり，通常の検査方法で嗅覚障害の原因が特定されない場合には，特に検討すべき方法であると考える。

P-62　当院における先天性嗅覚脱失症例の検討

○川本　　聡，渡辺　哲生，川野　利明，鈴木　正志

大分大学　医学部　耳鼻咽喉科学講座

先天性嗅覚脱失は稀な疾患であり，確立した治療法は存在しないものの，早期に診断し，臭いを感じないことでの弊害を指導することは重要である。また，先天性の嗅覚障害には改善余地のある性腺機能不全などを合併することもあり，合併症にも注意を払う必要がある。今回我々は先天性嗅覚脱失の2症例を経験したので報告する。

一例目は特記既往歴のない14歳女性。臭いを感じないことを心配した母親に連れられて，近医耳鼻咽喉科を受診し，その後精査目的に当科紹介となった症例。問診上，生下時より臭いを感じたことがないということであった。当院で行ったオルファクトメトリーでは全てスケールアウトであった。Kallman症候群除外のためホルモン，子宮付属器形態異常を調べたが異常所見を認めなかった。頭部MRI撮像し，副鼻腔炎を否定した上で，左嗅溝の形成不全を認め，先天性嗅覚脱失と診断した。

二例目は特記既往歴のない16歳女性。臭いがわからないという主訴で近医耳鼻科を受診し，ステロイド点鼻薬で経過をみられたものの改善なく精査目的に当科紹介となった。この症例も生後から臭いを自覚したことがないとのことであった。オルファクトメトリーでは全てスケールアウトであった。こちらもホルモン，子宮付属器形態異常なく，頭部MRIでは嗅球低形成を認め，副鼻腔には陰影認めなかったことから先天性の嗅覚脱失と診断した。

嗅覚障害の原因となる疾患には，慢性副鼻腔炎やアレルギー性鼻炎などの気導性嗅覚障害をきたす疾患や，アルツハイマー病，パーキンソン病などの神経原性疾患，COVID19などの感染性疾患など多岐に渡り，先天性嗅覚脱失の診断と至る症例は少ない。

P-63　閉塞性睡眠時無呼吸症候群に対するCPAP治療アドヒアランスに及ぼす鼻腔生理因子の検討

○川住　知弘，岡野　敬子，高原　大輔，石野　岳志，竹野　幸夫

広島大学大学院　耳鼻咽喉科・頭頸部外科

【目的】閉塞性睡眠時無呼吸症候群（OSAS）に対するCPAP療法は標準治療として確立されているが，鼻閉により治療中断する場合がある。同症例に対して鼻閉改善手術によるアドヒアランスの向上が期待できるも手術適応に関して一定のコンセンサスは得られていない。今回我々は手術療法の有用性を推測するため，CPAP療法中の患者に対して初診時の鼻腔開存性とアドヒアランスの関係について統計学的に検討したので報告する。【方法】2021年1月から12月に当科睡眠外来にてCPAP療法を施行したOSAS患者103例を対象とした。鼻腔開存性の指標としてCPAP開始時の鼻腔抵抗値（総鼻腔抵抗，左右比），鼻腔容積，最小鼻腔断面積（MCA）を，アドヒアランスの指標として初回（2週間～1ヶ月），6ヶ月後，1年後受診時における4時間以上使用率を用いてそれぞれの関連性を後ろ向きに検討した。【結果】初回受診時の4時間以上使用率良好群（70%以上）と不良群（70%未満）の2群間における鼻腔抵抗値左右比に有意差を認めたが，総鼻腔抵抗値，鼻腔容積，MCAにあきらかな有意差を認めなかった。6ヶ月後，1年後の使用率に有意差を認めた。また，長田ら（2021）が提唱した主観的鼻閉が生じる鼻腔抵抗値左右比閾値1.88 Pa/cm3/secで2群に分けて検討したところ，初回，6ヶ月後の各使用率に有意差を認めた。左右比は総鼻腔抵抗値と有意な正の相関，鼻腔容積，MCAと有意な負の相関関係を認めた。MCAは初回4時間使用率に有意な正の相関関係を認めた。【考察】鼻腔抵抗値左右比の高い症例に対する鼻閉改善手術は有効な可能性が示唆された。また初回のアドヒアランスはその後も維持され，その予測に最小鼻腔断面積は有用な可能性が示唆された。

P-64　前頭洞の含気化が副鼻腔の解剖学的変異に及ぼす影響

○五十嵐丈之，高松　志帆，甲州　亮太，上村佐恵子，野澤　美樹，伊藤　真人，西野　　宏，金澤　丈治

自治医科大学　耳鼻咽喉科・頭頸部外科

副鼻腔の構造には，様々な解剖学的バリエーションがあることが知られている。このため術前の副鼻腔CTの撮影と詳細な読影は必須である。副鼻腔のCTを用いた臨床解剖学的検討はこれまで多数報告されているが，このうち前頭洞の含気化の程度は人種などの遺伝や年齢を含む環境要因の影響や他の副鼻腔構造との関連も大きいと指摘されている。このため各施設での検討は一定の意義をもつものと思われる。今回，当科の副鼻腔CTにおける副鼻腔の様々なバリエーションに対する前頭洞含気の影響を検討した。対象は，当院で副鼻腔CTを撮影した鼻副鼻腔に病変のない50症例（女性 24例，男性 26例）100側である。Yaziciの報告に基づき副鼻腔CTにおける前頭洞含気化の程度をType 1（無形成，低形成），Type 2（中位），Type 3（過形成）の3群に分類した。その後，上甲介，中甲介の含気，agger nasiの形態，Haller cell，Onodi cellの存在，上顎洞･蝶形骨洞低形成，前床突起，翼状突起，蝶形骨洞大翼の含気，蝶形骨洞への内頸動脈の突出，視神経･ヴィディアン神経の形態など副鼻腔CT上の様々な変異を確認し各群内で比較検討した。これまでの報告では，上甲介，中甲介の含気，前床突起，翼状突起，蝶形骨洞大翼の含気，蝶形骨洞への内頸動脈の突出などがType 3で有意に高いことが報告されている。しかしながら，今回の検討では，その傾向はあるものの有意差は認めなかった。更に，症例を増やして検討することが必要と思われる。前頭洞の過度の含気化は，他の副鼻腔の形態に様々な影響を及ぼすことが指摘されている。内視鏡下副鼻腔手術の際の合併症を回避するために，術前に副鼻腔CTを解析する際には様々なバリエーション間の関連性にも着目する必要があると思われる。

P-65　オミクロン株流行期におけるSARS-CoV-2抗原またはPCR陽性者の3Dコーンビーム鼻副鼻腔CT画像に関して

○毛利　博久[1]，近藤　健二[2]

[1]新宿耳鼻科，[2]東京大学　耳鼻咽喉科頭頸部外科

【はじめに】当院では，新型コロナ感染症における嗅覚障害を来して来院したSARS-CoV-2PCR陽性患者において，3DコーンビームCTを行ったところ嗅裂の閉塞像と両側篩骨洞にも陰影を認めるが上顎洞はほぼ正常の患者の報告を行ってきている。今回オミクロン株流行期におけるSARS-CoV-2抗原またはPCR検査陽性者の鼻副鼻腔CTを撮ったので報告する。【対象と方法】2020年1月17日-2月3日に新宿耳鼻科を受診し当院にてSARS-CoV-2抗原（定性）検査またはPCR検査陽性者に3Dコーンビーム鼻副鼻腔CTを施行した。対象人数は20名（男性6名女性14名）。年齢は19-55歳（中央値28.5 歳）。来院前の発熱37度以上14名（体温平均37.6℃）。発症から来院までの日数1-7日（中央値3日）。新型コロナ検査方法（抗原検査11名PCR9名）。ワクチン接種（未接種7名1回接種0名2回接種12名）であった。主訴は嗅覚障害3名，咽頭痛14名，発熱10名，鼻炎症状は鼻閉・鼻汁・後鼻漏が12名であった。【結果】3Dコーンビーム鼻副鼻腔CT画像にて軽度な篩骨洞陰影20名。嗅裂閉鎖2名，嗅裂近傍狭窄または閉塞像5名であった。今回オミクロン株流行期におけるSARS-CoV-2抗原またはPCR陽性者は38℃以上の高熱を伴った患者が9名と多く，そのうちワクチン未接種は6名であった。嗅覚障害を訴えた患者は3名（15%）と以前のCovid19患者で当院に受診しCT撮影した患者のほぼ100%に対し低下を見た。CT所見に関しては篩骨洞に全例陰影を認めるも，以前に比べ軽度であり，広汎に複数の篩骨洞病変を持つものは少なくなった。嗅裂の腫張閉鎖や狭窄を認めたのは7名であった。

P-66　CT画像を用いた鼻副鼻腔形態の検討

○藤井　博則，沖中　洋介，橋本　誠，山下　裕司

山口大学　医学系研究科　耳鼻咽喉科学

慢性副鼻腔炎をはじめ，鼻科疾患において手術加療は一般的に行われている治療法である。また下垂体や頭蓋底腫瘍へも経鼻にて手術を行うことが増加してきている。さらには前弯の強い鼻中隔弯曲症や鼻弁狭窄症の症例に対し耳鼻咽喉科で外鼻形成を行うことが増えてきている。それらの手術を行う上で合併症の予防のため，術前のCTの読影は必須であると考えられる。前述した手術を行うにあたり，内視鏡下鼻副鼻腔の解剖学的に重要な部位や形態が提唱されてきている。今回術前のCTを用いて当科で手術をおこなった症例の解剖学的特徴を検討し集計した。

2012年5月から2022年4月までの期間に当科で鼻副鼻腔手術を行った症例を対象とした。術前ナビゲーションCTとして0.6mmスライスでの撮影をおこない，初回手術症例のみを対象に含めた。読影に用いたブラウザとしてはMAC OS用のFree soft であるHorosを用いた。検討項目として，外鼻形成に関して鼻尖の高さ，鼻根-鼻尖の距離，鼻唇角（nasolabial angle），鼻前頭角（nasofrontal angle）を測定した。内視鏡下鼻内術に関連する項目として，中鼻甲介の付着部位，鼻堤蜂巣の発育とfrontal beakの大きさ，前篩骨動脈，後篩骨動脈の形態，篩骨蜂巣の形態，蝶形骨洞の形態の評価などを検討した。また，前頭洞排泄路の場所について鼻堤蜂巣との位置関係を検討し，supra agger cellやfrontal septal cellなどの有無について集計した。Endoscopic modified Lothrop procedureに関わる第一臭糸の位置についても検討を行った。頭蓋底手術に関連して，内頸動脈の距離，蝶形骨洞後壁の広さについて集計した。

以上の検討結果について若干の文献的考察を加え報告する。

P-67　術後性頬部嚢胞に対する漢方治療

○五島　史行，金田　将治，斉藤　弘亮，大上　研二

東海大学　耳鼻咽喉科・頭頸部外科

術後性頬部嚢胞は慢性副鼻腔炎の標準治療として行われていた歯齦切開にて上顎洞粘膜を摘出する手術（Caldwell-Luc手術）術後20年程度経過して粘膜遺残，組織間隙の組織液の貯留，対孔，自然孔の閉塞による分泌液の貯留によって上顎骨内に嚢胞が形成される疾患である。嚢胞の拡大によって，頬部腫脹，頬部痛などの症状が出現する。嚢胞を開窓し鼻腔内に対孔を作成し，嚢胞内容液の貯留を防ぐ開窓術が行われる。しかし社会的事情により手術がすぐに行えない場合には保存的に経過を見る。抗菌剤，消炎治療を行う起因菌としては表皮ブドウ球菌，アルファ溶連菌などのグラム陽性菌が多いことからペニシリン系，ニューキノロン系，セフェム系が用いられる。急性期の腫脹，疼痛が強い場合には穿刺排膿を行う。今回，社会的事情により手術を行えず穿刺排膿を繰り返していたが漢方薬投与にて疼痛の改善が得られた症例があったので報告する。症例は60代女性，数年前から時々右上顎の腫脹あり，定期的に外来にて上顎洞穿刺を繰り返していた。最近になり一週間ごとに腫脹を繰り返すため，手術予定したが仕事の都合で手術が1ヶ月延期となった。その後も腫脹が継続し，夜勤明けなどの際には症状は増悪した。クラリスロマイシン，オーグメンチン，ロセフィン点滴などを試すが無効だった。五苓散の内服で疼痛改善し鎮痛剤処方量が減少した。五苓散の水毒に対する作用が有効であったと考えられる。その後，内視鏡下に嚢胞開放術を行った。鼻腔底粘膜と，嚢胞壁の粘膜を用いて骨面を被覆することで再狭窄を防止することができた。

P-68　歯原性角化嚢胞再発例

○小林　泰輔，葛目　雅弓，兵頭　政光

高知大学　耳鼻咽喉科

歯原性嚢胞は歯科からの報告例が多いが，耳鼻咽喉科医も遭遇することのある嚢胞性疾患である。主に手術による治療が行われ，近年は内視鏡下に摘出した報告例も多い。今回，上顎洞に発生した歯原性角化嚢胞例で再発を繰り返した症例を経験したので報告する。

症例は31歳，女性。左鼻漏のため近医耳鼻咽喉科を受診した。副鼻腔単純レ線で右上顎洞に陰影が認められた。嚢胞または腫瘍性疾患が疑われ，当科に紹介された。初診時，両鼻内に粘性鼻漏を認める以外には異常所見はなかった。副鼻腔単純CTでは右上顎洞に後壁の骨破壊を伴い，内部に歯冠を含む嚢胞性病変が認められた。病変はMRIではT1強調像で淡い高信号，T2強調像で軽度低信号を呈し，造影効果の乏しい腫瘤が認められた。上顎洞含歯性嚢胞の診断で，内視鏡下鼻腔側壁切除術で，嚢胞を分割して摘出した。摘出標本の病理組織学的検査で，歯原性角化嚢胞と診断された。術後1年6か月経過観察し，再発はなかったが，その後出産などのため受診が途絶えた。術後4年10か月時に近医耳鼻咽喉科より再度紹介があり，CTで再発が疑われたため，再手術を行った。Caldwell-Lucの手術で嚢胞の摘出術を行ったが，右上顎歯根と癒着が強かった。初回手術7年4か月時にCTで再々発が確認され，7\bdvabl\の抜歯を含めた摘出術が行われ，その後再発はない。

歯原性角化嚢胞は歯原性嚢胞の1つで，完全摘出しないと再発する可能性もあり，腫瘍としての性格もつ嚢胞性疾患である。再発率は12%から50%を超える報告もあり，上顎の発生，大きい嚢胞，多胞性，歯根の処置を行わなかった症例で再発率が高い傾向にあると言われる。治療は基本的には嚢胞の全摘と歯根の処理が重要とされる。歯科と十分な連携をとり治療にあたる必要がある。

第 61 回日本鼻科学会総会・学術講演会
謝　　辞

本学術集会を開催するにあたり，下記の企業・団体から多大なるご援助を賜りました。この場を借りて，心より御礼申し上げます。

第61回日本鼻科学会総会・学術講演会
会長　三輪　高喜

【共催セミナー】

オリンパスマーケティング株式会社
杏林製薬株式会社
サノフィ株式会社
セオリア ファーマ株式会社
第一薬品産業株式会社
大鵬薬品工業株式会社
田辺三菱製薬株式会社
帝國製薬株式会社
鳥居薬品株式会社
ニールメッド株式会社
日本ストライカー株式会社
日本メドトロニック株式会社
久光製薬株式会社
フィンガルリンク株式会社
Meiji Seikaファルマ株式会社
株式会社名優

【機器展示】

株式会社アダチ
オリンパスマーケティング株式会社
小林製薬株式会社
株式会社近藤研究所
株式会社瑞光メディカル
ゼロシーセブン株式会社
ソニー株式会社
第一医科株式会社
第一薬品産業株式会社
株式会社東京鼻科学研究所
永島医科器械株式会社
ニールメッド株式会社
ニスコ株式会社
日本ストライカー株式会社
日本メドトロニック株式会社
フェザー安全剃刀株式会社
株式会社名優
株式会社モリタ製作所
ユフ精器株式会社

【書籍展示】

紀伊國屋書店

【広告】

サノフィ株式会社
株式会社ツムラ
永島医科器械株式会社
ノーベルファーマ株式会社
ノバルティスファーマ株式会社
プルデンシャル生命保険株式会社
マキチエ株式会社

【協賛・寄附】
石川県
金沢市
石川県医師会
石川県耳鼻咽喉科医会
金沢医科大学
橘鏡会（金沢医科大学耳鼻咽喉科・頭頸部外科学教室同門会）
千寿製薬株式会社
冨木医療器株式会社

【SPIO医学教育事業助成】
公益財団法人国際耳鼻咽喉科学振興会（SPIO）

FUJIFILM
富士フイルム 富山化学株式会社

（2022年8月25日現在）

日鼻誌 別冊プログラム集
第 61 回日本鼻科学会総会・学術講演会

令和 4 年 9 月 1 日発行

発行所　一般社団法人　日本鼻科学会
〔事務局〕
〒602-8048
京都市上京区下立売通小川東入る
中西印刷㈱学会部内
電　話：075（415）３６６１
ＦＡＸ：075（415）３６６２
E-mail：jrs@nacos. com
http://www. jrs. umin. jp

〔入会金〕　2,000円
〔会　費〕年10,000円

印刷所　中西印刷株式会社
京都市上京区下立売通小川東入る

漢方製剤にとって「良質」とは何か。その答えのひとつが「均質」である、とツムラは考えます。自然由来がゆえに、ひとつひとつに個性がある生薬。漢方製剤にとって、その成分のばらつきを抑え、一定に保つことが「良質」である。そう考える私たちは、栽培から製造にいたるすべてのプロセスで、自然由来の成分のばらつきを抑える技術を追求。これからもあるべき「ツムラ品質」を進化させ続けます。現代を生きる人々の健やかな毎日のために。自然と健康を科学する、漢方のツムラです。

良質。均質。ツムラ品質。

ツムラ

株式会社ツムラ　https://www.tsumura.co.jp/　資料請求・お問合せは、お客様相談窓口まで。
医療関係者の皆様 tel.0120-329-970　患者様・一般のお客様 tel.0120-329-930　受付時間 9:00～17:30（土・日・祝日は除く）

2021年4月制作 審



手術用双眼顕微鏡

SN-200

小型・軽量・高倍率化を実現。
観察時における操作性が向上しました。

◆変倍機構：手動式３変換
◆表示倍率：2×/4×/8×（WD＝230㎜時）
◆対物レンズ：バリオフォーカル（標準装備）
WD＝約200～250㎜
◆照　　明：ファイバー同軸照明

販売名	手術用双眼顕微鏡 SN-200
一般的名称	可搬型手術用顕微鏡
リスク分類	一般医療機器
特定保守管理医療機器　該当の有無	該当
設置管理医療機器　該当の有無	非該当
製造販売届出番号	13B1X00138030396

LED平均寿命 25000時間(参考)

◆寸　法：W180×D210×H110㎜
◆質　量：約 3.9kg

LED 光源装置 SL-12
製造販売届出番号：13B1X00138030401

より自然光に近いLED照明で鮮明な観察像を実現。

永島医科器械株式会社
SINCE 1910

[本　社]〒113-0033 東京都文京区本郷 5-24-1
TEL (03)3812-1271(代)・FAX (03)3816-2824
東京支社 / 名古屋営業所 / 大阪営業所
URL　http://www.nagashima-medical.co.jp

本社・第二工場・第三工場に適用

ウィルソン病治療剤（銅吸収阻害剤）・低亜鉛血症治療剤

薬価基準収載

ノベルジン®錠 25mg・50mg

酢酸亜鉛水和物製剤 NOBELZIN® Tablets 25mg・50mg

薬価基準収載

ノベルジン®顆粒 5%

発売準備中

酢酸亜鉛水和物製剤 NOBELZIN® Granules 5%

劇薬、処方箋医薬品注）　注）注意－医師等の処方箋により使用すること　®ノーベルファーマ株式会社 登録商標

【効能又は効果】、【用法及び用量】、【禁忌】、【重要な基本的注意】等については、製品添付文書をご参照ください。

Nobelpharma

製造販売元
ノーベルファーマ株式会社
東京都中央区新川 1-17-24

［資料請求先・製品情報お問い合わせ先］
ノーベルファーマ株式会社　カスタマーセンター
フリーダイヤル：0120-003-140

2021年5月作成



気管支喘息治療剤　季節性アレルギー性鼻炎治療剤
慢性蕁麻疹治療剤
（ヒト化抗ヒトIgEモノクローナル抗体製剤）薬価基準収載

ゾレア®皮下注 75mg/150mgシリンジ

Xolair　オマリズマブ（遺伝子組換え）注射剤

生物由来製品　劇薬　処方箋医薬品　注意－医師等の処方箋により使用すること

効能又は効果、用法及び用量、禁忌を含む使用上の注意等については製品添付文書をご参照ください。

NOVARTIS

製造販売　（文献請求先及び問い合わせ先）
ノバルティス ファーマ株式会社
東京都港区虎ノ門1-23-1　〒105-6333

ノバルティス ダイレクト
TEL：0120-003-293

販売情報提供活動に関するご意見
TEL：0120-907-026

受付時間：月～金 9:00～17:30（祝日及び当社休日を除く）

2021年11月作成

プルデンシャル生命は、世界最大級の金融サービス機関プルデンシャル・ファイナンシャルの一員です。

プルデンシャル生命は、これからもライフプランナー®によるサービスにこだわってまいります

プルデンシャル生命は1987年10月に設立されました。当社は、プルデンシャル・ファイナンシャルの歴史や、「人間愛・家族愛」の基本理念を受け継いでいます。また、生命保険の専門家であるライフプランナーがオーダーメイドの生命保険をお届けするということに創業以来こだわってまいりました。

これからも当社は、強い信念のもと、お客さまにご満足いただけるサービスを追求し、ライフプランナーの質と死亡保障の提供にこだわってまいります。

※「ライフプランナー」はザ・プルデンシャル・インシュアランス・カンパニー・オブ・アメリカの登録商標です。

プルデンシャル生命保険 金沢支社

ライフプランナー　林　豪也

〒920-0031　石川県金沢市広岡3-1-1 金沢ﾊﾟｰｸﾋﾞﾙ 2F
TEL:076-232-0711 FAX:076-232-0717 携帯:090-2836-0853

Prudential

マキチエは、病院で補聴器相談をするために生まれた会社です。

弊社は皆様のご支援を賜り、今年で設立45年
創業にいたしますと77年を迎えることができました。

直営店は全国に34店舗。
すべて「認定補聴器専門店」として営業しており、
販売スタッフは全員が認定補聴器技能者
もしくは資格取得に向けて講習を受けている者になります。

「補聴器の適応判断は医師にしかできない」という信念のもと
医療の現場で耳鼻咽喉科医との連携を一番に考えて参りました。
聞き取りの改善こそが
医療器械を扱うマキチエに課せられた使命です。

makichie

〒103-0027 東京都中央区日本橋3-2-3　https://makichie.co.jp/