

# 小児の脳神経

目次

Vol. 48 No. 4 2023

## 総説

- 小児脳腫瘍
- 323 小児神経外科領域の希少疾患に対する診療ガイドライン作成への助言：  
小児脳腫瘍での作成経験から  
坂本博昭 國廣誉世

## 原著

- TBIRD
- 334 当院における TBIRD 症例の検討  
永井靖識 石崎竜司
- 脳性麻痺
- 339 重度脳性麻痺に対する髄腔内バクロフェン療法後の体重変化  
森下暁二 相原英夫 荒井 篤 篠山隆司 足立昌夫 玉村宣尚
- MRI
- 344 固定具を用いた薬に頼らない鎮静による MRI 撮影：小児鎮静検査のガイドライン・共同提言とあわせて  
亀田雅博 山岡繁夫 鰐淵昌彦

## 症例報告

- 小児脳腫瘍
- 349 がん遺伝子パネル検査にて *BRAF* p.V600E 変異が検出された小児脳腫瘍の検討  
中原陽一郎 音琴哲也 中嶋大介 小牧 哲 古田拓也 下川尚子  
大園秀一 坂田清彦 中村英夫 森岡基浩
- 乳児頸胸髄脂肪腫
- 356 急速に進行する四肢麻痺で発症した乳児頸胸髄脂肪腫の 1 例  
藤井奈津美 野村貞宏 丸田雄一 渡邊晶子 杉本至健 貞廣浩和  
石原秀行
- 小児ラブドイド髄膜腫
- 362 小児ラブドイド髄膜腫の 1 例  
小河原昇 五味 玲 小熊啓文 白井克幸 福田友紀子 福嶋敬宜  
平戸純子 市村幸一 川合謙介
- 血友病
- 368 血友病新生児・乳児の頭蓋内出血に対する外科的治療  
和田雄樹 山中 巧 豊田佐織 川本早希 福屋章悟 前野和重  
服部有香 大西 聡 石森真吾 起塚 庸 原田敦子
- 胸髄脊髄髄膜瘤
- 375 成熟奇形腫を併発した胸髄脊髄髄膜瘤の 1 例  
牧野敬史 生田源起 田尻征治 高田 明

- 神経皮膚黒色症
- 380 水頭症で発症し急速な悪性転化を来した神経皮膚黒色症の1例  
齊藤諒三 伊藤美以子 水戸部裕太 園田順彦
- 頭部先天性皮膚洞
- 388 後頭静脈洞近傍の類皮腫を合併した後頭部先天性皮膚洞の1例  
岡元文香 中村夏樹 川本有輝 中川智義 有田英之 前野和重  
山中 巧 高橋 哲 原田敦子
- 394 編集後記 ▶▶ 未来は誰にもわからない 山本貴道



**Review Articles**

---

- 323 Tips for efficiently creating clinical guidelines for rare diseases in pediatric neurosurgical field: Based on the experience in the developing guidelines for pediatric brain tumors  
Hiroaki Sakamoto, Noritsugu Kunihiro

**Original Articles**

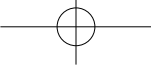
---

- 334 Examination of TBIRD cases in our hospital  
Yasunori Nagai, Ryuji Ishizaki
- 339 Weight gain in patients with severe cerebral palsy receiving intrathecal baclofen therapy  
Akitsugu Morishita, Hideo Aihara, Atsushi Arai, Takashi Sasayama, Masao Adachi, Nobuhisa Tamamura
- 344 MRI examinations using a fixation device as an alternative to sedation: In conjunction with guidelines and joint recommendations for pediatric sedation examinations  
Masahiro Kameda, Shigeo Yamaoka, Masahiko Wanibuchi

**Case Reports**

---

- 349 Three cases of pediatric brain tumor with the *BRAF* p.V600E mutation detected by cancer gene panel test  
Yoichiro Nakahara, Tetsuya Negoto, Daisuke Nakashima, Satoru Komaki, Takuya Furuta, Shoko Shimokawa, Shuichi Ozono, Kiyohiko Sakata, Hideo Nakamura, Motohiro Morioka
- 356 Cervicothoracic spinal lipoma causing rapidly progressive tetraplegia in an infant: A case report  
Natsumi Fujii, Sadahiro Nomura, Yuichi Maruta, Akiko Watanabe, Kazutaka Sugimoto, Hirokazu Sadahiro, Hideyuki Ishihara
- 362 Pediatric rhabdoid meningioma: a case report  
Noboru Ogawara, Akira Gomi, Hirofumi Oguma, Katsuyuki Shirai, Yukiko Fukuda, Noriyoshi Fukushima, Junko Hirato, Koichi Ichimura, Kensuke Kawai
- 368 Surgical management for intracranial hemorrhage in neonates and infants with hemophilia  
Yuki Wada, Takumi Yamanaka, Saori Toyoda, Saki Kawamoto, Shogo Fukuya, Kazushige Maeno, Yuka Hattori, Satoshi Onishi, Shingo Ishimori, Yo Okizuka, Atsuko Harada
- 375 A case of thoracic meningomyelocele associated with mature teratoma  
Keishi Makino, Genki Ikuta, Seiji Tajiri, Akira Takada

- 
- 380 **A case of neurocutaneous melanosis of onset in hydrocephalus with rapid malignant transformation**  
Ryozo Saito, Miiko Ito, Yuta Mitobe, Yukihiro Sonoda
- 388 **Occipital dermal sinus with dermoid cyst adjacent to the occipital sinus: A case report**  
Ayako Okamoto, Natsuki Nakamura, Yuki Kawamoto, Tomoyoshi Nakagawa, Hideyuki Arita,  
Kazushige Maeno, Takumi Yamanaka, Satoru Takahashi, Atsuko Harada