

# 小児の脳神経

目次

Vol. 48 No. 3 2023

## 理事長メッセージ

- 249 一般社団法人 日本小児神経外科学会理事長就任にあたって  
埜中正博

## 編集長メッセージ

- 250 編集長就任のご挨拶  
山本哲哉

## 原 著

- 頭蓋縫合早期癒合症
- 251 頭蓋縫合早期癒合症に対する内視鏡支援下縫合切除術  
阿久津宣行 小山淳二 河村淳史
- 頭蓋骨縫合早期癒合症
- 256 頭蓋骨縫合早期癒合症における VBM を用いた脳脊髄液灌流障害の定量的評価  
中戸川裕一 宮川 正 山本貴道 川路博史 山添知宏 稲永親憲
- 小児頭蓋咽頭腫
- 261 小児頭蓋咽頭腫における長期追跡経過の検討  
林 康彦 大石正博 笹川泰生 中田光俊 飯塚秀明
- 非症候群性冠状縫合早期癒合症
- 271 非症候群性冠状縫合早期癒合症における臨床経過と発達の検討  
長嶋 薫 広川大輔 矢澤 理 佐藤博信 安村和則 小林真司

## 症例報告

- 二分脊椎
- 279 二分脊椎における Image Overlay Surgery (IOS) の試み  
伊藤美以子 田中将大 佐々木康介 菊地 慈 丸藤 健  
安孫子明博 園田順彦
- 小児白血病
- 284 アスパラギナーゼ投与中の静脈洞血栓症に対し機械的血栓回収療法を行った小児白血病の1例  
濱本裕太 藤森香奈 高島知央 橋本 彩 音琴哲也 折戸公彦  
中川慎一郎 大園秀一 廣畑 優 森岡基浩
- 後頭部脳瘤
- 290 同胞間で発症し、水頭症と脊髓空洞症を合併した後頭部脳瘤の1例：  
同胞間発症と水頭症併発の機序  
黒木伸一 大吉達樹 比嘉那優大 佐藤雅紀 駒柵宗一郎 時村 洋  
吉本幸司 花谷亮典

- 難治性水頭症
- 295 **Ventriculo-femoro-atrial shunt** を行った難治性水頭症の1例  
下里 倫 竹下朝規 長嶺知明
- リステリア髄膜炎
- 303 **Acute Low Pressure Hydrocephalus** を合併したリステリア髄膜炎の1例  
苗代朋樹 長倉正宗 栗本路弘 加藤美穂子
- 外傷性視神経症
- 309 術前盲であった外傷性視神経症の1例  
山口 玲 常岡明加 中村俊介 清水立矢 好本裕平
- 頭部先天性皮膚洞
- 315 頭部先天性皮膚洞の治療経過と病変残存のリスクについて：当院の5例の経験  
福山龍太郎 広川大輔 田中水緒 佐藤博信
- 321 編集後記 ▶▶ デジタルとアナログの狭間で 山中 巧



**Message**

---

- 249 Message from the President  
Masahiro Nonaka
- 250 Message from the Editor-in-Chief  
Tetsuya Yamamoto

**Original Articles**

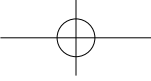
---

- 251 Suturoctomy with endoscopic assistance for craniosynostosis  
Nobuyuki Akutsu, Junji Koyama, Atsufumi Kawamura
- 256 A pilot study of quantitative evaluation of cerebrospinal fluid flow disturbance using voxel based morphometry in craniosynostosis  
Hirokazu Nakatogawa, Tadashi Miyagawa, Takamichi Yamamoto, Hiroshi Kawaji, Tomohiro Yamazoe, Chikanori Inenaga
- 261 Review of long-term follow-up of case series with pediatric craniopharyngioma  
Yasuhiko Hayashi, Masahiro Oishi, Yasuo Sasagawa, Mitsutoshi Nakada, Hideaki Iizuka
- 271 Clinical course and development in non-syndromic coronal synostosis  
Kaoru Nagashima, Daisuke Hirokawa, Osamu Yazawa, Nobuhiro Sato, Kazunori Yasumura, Shinji Kobayashi

**Case Reports**

---

- 279 Image overlay surgery attempt of spinal dysraphism  
Miiko Ito, Masahiro Tanaka, Kosuke Sasaki, Shigeru Kikuchi, Takeru Gando, Akihiro Abiko, Yukihiko Sonoda
- 284 Endovascular mechanical thrombectomy for cerebral sinus venous thrombosis in an asparaginase-treated pediatric leukemia patient  
Yuta Hamamoto, Kana Fujimori, Chihiro Takashima, Aya Hashimoto, Tetsuya Negoto, Kimihiko Orito, Shinichirou Nakagawa, Syuiti Oozono, Masaru Hirohata, Motohiro Morioka
- 290 A case of progressive hydrocephalus and syringomyelia due to occipital encephalocele: Mechanisms of sibling onset and concomitant hydrocephalus  
Shinichi Kuroki, Tatsuki Oyoshi, Nayuta Higa, Masanori Sato, Soichiro Komazaki, Hiroshi Tokimura, Koji Yoshimoto, Ryosuke Hanaya
- 295 Hydrocephalus with chromosome 9 tetrasomy and persistent left superior vena cava treated by ventriculo-femoro-atrial shunt: a case report  
Rin Shimoizato, Tomonori Takeshita, Tomoaki Nagamine

- 
- 303 **A case of acute low pressure hydrocephalus (ALPH) associated with listeria meningitis**  
Tomoki Nawashiro, Masamune Nagakura, Michihiro Kurimoto, Mihoko Kato
- 309 **A case of traumatic optic neuropathy with preoperative blindness**  
Rei Yamaguchi, Haruka Tsuneoka, Shunsuke Nakamura, Tatsuya Shimizu, Yuhei Yoshimoto
- 315 **Treatment and risks associated with remaining cranial congenital dermal sinus tract:  
a report of five cases**  
Ryutaro Fukuyama, Daisuke Hirokawa, Mio Tanaka, Hironobu Sato