

# 小児の脳神経

目次

Vol. 47 No. 1 2022

## 原 著

### ■ 頭部外傷

- 1 小児頭部外傷症例に対する虐待判断に関する当院の取り組み：  
初療より脳神経外科医が関与した症例の分析  
高砂浩史 梶 友紘 松森隆史 小野 元 後藤哲哉 田中雄一郎

### ■ 鞍上部腫瘍

- 7 小児鞍上部腫瘍に対する内視鏡下経鼻的拡大蝶形洞法  
林 康彦 笹川泰生 大石正博 中田光俊 飯塚秀明

### ■ 水頭症

- 18 当院における新生児脳室内出血後水頭症に対するシャント前管理  
西田南海子 水本 洋 佐藤正人 黒崎明子 秦 大資 戸田弘紀

### ■ 脊髄脂肪腫

- 24 脊髄脂肪腫の再発症候群に対する再発解除術  
山田修平 千葉泰良 山田淳二 竹本 理

### ■ 軟性鏡手術

- 30 小児軟性鏡手術におけるナビゲーションシステムの役割  
河野まや 山下麻美 津田恭治 井原 哲哉

## 症例報告

### ■ 頭蓋咽頭腫

- 36 大型分葉状小児頭蓋咽頭腫に対して経鼻内視鏡下経頭蓋頭微鏡下同時腫瘍摘出術が  
有用であった1例  
大畑裕紀 森迫拓貴 一ノ瀬努 坂本博昭 後藤剛夫

### ■ 水頭症

- 41 早産低出生体重児脳出血後水頭症に合併した孤立性第四脳室に対する内視鏡治療  
千葉晃裕 宮入洋祐 重田裕明

### ■ もやもや病

- 47 溶連菌感染糸球体腎炎治療中にくも膜下出血で発症した小児片側もやもや病の1例  
三木健嗣 井上大輔 芳賀 整

### ■ 鞍上部のう胞性病変

- 52 診断に難渋した小児鞍上部のう胞性病変の1例  
福原宏和 福原紀章 向山祐理 滝沢文彦 小川 敦 小川哲史 岡田満夫  
伊藤純子 西岡 宏

### ■ 腹腔内髄液仮性嚢胞

- 59 VP シャント後に再発を繰り返した腹腔内髄液仮性嚢胞の1小児例：症例提示と文献レビュー  
長井健一郎 佐久間潤 山ノ井優 根本未緒 蛭田 亮 佐藤祐介  
Mudathir S Bakhit 後藤悠大 清水裕史 田中秀明 齋藤 清

■ 脳膿瘍

- 67 卵円孔開存による機序を疑い、再発予防に経皮的閉鎖術を施行した小児脳膿瘍の1例  
上村紘也 石崎竜司 中嶋広太 田代 弦

■ 硬膜下血腫

- 72 緊急で開頭血腫除去術および外減圧術を施行し、良好な転機を辿った  
胆道閉鎖症に伴う硬膜下血腫の1症例  
後藤克宏 根路銘千尋 竹下朝規 長嶺知明

■ 頭蓋咽頭腫

- 76 経過中に間脳症候群を呈した乳児頭蓋咽頭腫の1例  
笹川泰生 林 康彦 中田光俊

- 80 編集後記 ▶▶ 梅の花 河村淳史



**Original Articles**

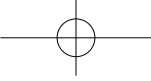
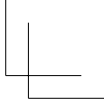
---

- 1 Our efforts regarding abuse judgment for pediatric head injuries: analysis of cases involving a neurosurgeon from the time of initial treatment  
Hiroshi Takasuna, Tomohiro Kaji, Takashi Matsumori, Hajime Ono, Tetsuya Goto, Yuichiro Tanaka
- 7 Extended Endoscopic endonasal transsphenoidal surgery for pediatric suprasellar tumors  
Yasuhiko Hayashi, Yasuo Sasagawa, Masahiro Oishi, Mitsutoshi Nakada, Hideaki Iizuka
- 18 Management of neonatal post-hemorrhagic hydrocephalus in premature infants before ventriculoperitoneal shunt procedure  
Namiko Nishida, Hiroshi Mizumoto, Masato Sato, Akiko Kurosaki, Daisuke Hata, Hiroki Toda
- 24 Re-untethering surgeries for retethering of spinal lipomas  
Shuhei Yamada, Yasuyoshi Chiba, Junji Yamada, Osamu Takemoto
- 30 Role of a navigation system in flexible neuroendoscopic surgery in children  
Maya Kono, Mami Yamashita, Kyoji Tsuda, Satoshi Ihara

**Case Reports**

---

- 36 A case of a large, multilobulated, pediatric craniopharyngioma with tumor resection via a combined simultaneous endoscopic endonasal and microscopic transcranial approach  
Hiroki Ohata, Hiroki Morisako, Tsutomu Ichinose, Hiroaki Sakamoto, Takeo Goto
- 41 Neuroendoscopic treatment for isolated fourth ventricle complicated with posthemorrhagic hydrocephalus in the low-birth-weight preterm neonate: a case report  
Akihiro Chiba, Yosuke Miyairi, Hiroaki Shigeta
- 47 A case of hemorrhagic moyamoya disease with subarachnoid hemorrhage concurrent acute glomerulonephritis following streptococcal infection  
Kenji Miki, Daisuke Inoue, Sei Haga
- 52 A case of suprasellar cystic lesion difficult to diagnose  
Hirokazu Fukuhara, Noriaki Fukuhara, Yuri Mukoyama, Fumihiko Takizawa, Atsushi Ogawa, Tetushi Ogawa, Mitsuo Okada, Junko Ito, Hiroshi Nishioka
- 59 A case of recurrent abdominal cerebrospinal fluid pseudocyst associated with a ventriculoperitoneal shunt in a child  
Kenichiro Nagai, Jun Sakuma, Yu Yamanoi, Mio Nemoto, Ryo Hiruta, Yusuke Sato, Mudathir S Bakhit, Yudai Goto, Hirofumi Shimizu, Hideaki Tanaka, Kiyoshi Saito

- 
- 
- 67 A case of brain abscess suspected to be caused by patent foramen ovale in a pediatric patient treated with percutaneous closure to prevent recurrence  
Hiroya Uemura, Ryuji Ishizaki, Kota Nakajima, Yuzuru Tashiro
- 72 A case of subdural hematoma associated with biliary atresia who underwent urgent evacuation of hematoma and external decompression and had a good prognosis  
Katsuhiko Goto, Chihiro Nerome, Tomonori Takeshita, Tomoaki Nagamine
- 76 Infantile craniopharyngioma associated with diencephalic syndrome: a case report  
Yasuo Sasagawa, Yasuhiko Hayashi, Mitsutoshi Nakada

