信州医誌，73(6)：407～412，2025

原発性腸結核の１例

翠川　創[1)]　畔上周子[1)]　中島大地[1)]　平林正裕[1)]　北川奈美[1)]
小泉知展[1)2)]*　濱野英明[1)]　立石文子[3)]　皆川鮎海[4)]　鈴木敏郎[4)]

1）長野県立病院機構長野県立木曽病院内科
2）信州大学医学部附属病院信州がんセンター
3）信州大学医学部病理組織学教室
4）国立病院機構まつもと医療センター呼吸器内科

A Case of Primary Intestinal Tuberculosis

Hajime Midorikawa[1)], Shuko Azegami[1)], Daichi Nakajima[1)], Masahiro Hirabayashi[1)], Nami Kitaguchi[1)]
Tomonobu Koizumi[1)2)], Hideaki Hamano[1)], Fumiko Tateishi[3)], Ayumi Minagawa[4)] and Toshiro Suzuki[4)]

1）*Department of Medicine, Nagano Prefectural Kiso Hospital*
2）*Shinshu Cancer Center, Shinshu University Hospital*
3）*Department of Pathology, Shinshu University School of Medicine*
4）*National Hospital Organization Matsumoto National Hospital*

A 57-year-old women, foreigner residing in Japan, admitted to our hospital because of right lower abdominal pain. Whole computed tomography revealed a mass in the terminal ileum and oral intestinal distention without any pulmonary abnormal findings. Endoscopic examination of the lower digestive tract showed an irregular-shaped mass in the terminal ileum causing stenosis. The pathological findings revealed the epithelioid cell granuloma accompanied by caseous necrosis. Although smear, PCR and culture for tuberculosis using the tissue were negative, interferon-gamma releasing assay was positive. Thus, the therapeutic diagnosis of intestinal tuberculosis was made and anti-tuberculosis therapy was initiated. The therapy had continued for one year, resulted in the complete remission in terminal ileum. Primary intestinal tuberculosis is extremely rare, however, physicians should be aware of the presence even in subjects without pulmonary involvement and immunodeficiency. *Shinshu Med J 73 : 407—412, 2025*

(Received for publication June 25, 2025 ; accepted in revised form August 4, 2025)

Key words : terminal ileum, circular ulcer, epithelioid cell granuloma, interferon-gamma releasing assay
回盲部，輪状潰瘍，類上皮性肉芽腫，インターフェロンγ遊離試験

Ⅰ　緒　　言

結核感染症は本邦においては減少傾向とされるがその減少傾向は鈍化している[1)2)]。2023年の新規登録結核患者数は10,096人とされ，その内肺外結核も1,775名（7.9％）に認められている[1)]。腸結核は肺外結核の中でもさらに希少疾患であるが，消化器疾患に携わる医師には依然として忘れてはならない重要な感染性疾患である。

今回我々は免疫低下のない成人在日外国人に発症した原発性腸結核を経験したので，その診断・治療過程を報告する。

Ⅱ　症　　例

患者：57歳　女性。

主訴；腹痛，嘔気。

既往歴；脂質異常症にて当院内科に定期受診中であった。左卵巣嚢腫（２cm 大）を指摘されているが腹部の手術歴はない。生活歴；飲酒歴はなく，喫煙歴

* Corresponding author：小泉知展　〒397-8555
木曽郡木曽町福島6613-4　長野県立木曽病院内科
E-mail : tomonobu@shinshu-u.ac.jp

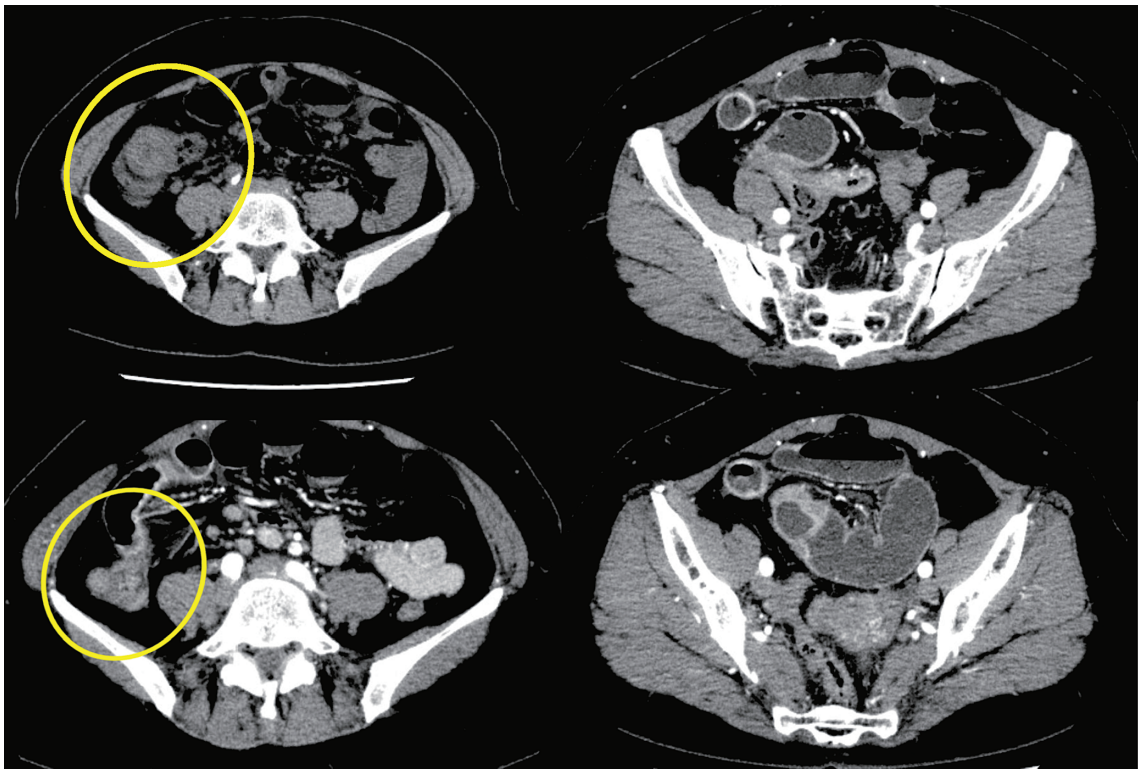

Fig. 1　入院翌日の腹部造影 CT 所見
小腸壁の肥厚・拡張と腸管浮腫により niveau 像を認め，回盲部には壁肥厚が著明で腫瘤様の所見を呈していた。

は５本/日を20歳代より現在まで。

現病歴；20XX年 x 月某日，朝から腹痛を自覚しその後も改善せず，嘔気や腹部膨満感も出現したため当院夜間救急外来を受診した。腹部単純 CT では上行結腸，回盲部に壁肥厚，腸管浮腫および拡張が目立ち，回盲部炎や急性虫垂炎，腫瘍などが疑われ緊急入院となった。

入院時現症：意識清明，身長 150 cm，体重　54.5 kg，この数か月間で体重減少は認めない。体温 36.0 ℃，血圧 122/67 mmHg，脈拍 61回/分整。眼瞼結膜に貧血なし。表在リンパ節の触知なし。胸部で心音，呼吸音に異常なく，腹部は膨隆し，腸蠕動音は減弱し，下腹部正中から右下腹部にかけて圧痛を認めるが，反跳痛は認めなかった。

血液検査では白血球 9,300/μl（好中球比率75 %）と好中球優位の上昇を認めたが，CRP 0.97 mg/dl と軽度上昇に留まり，その他肝腎機能等に特記すべき異常を認めなかった。HBs 抗原，HCV 抗体，TP 抗体，HIV 抗体はいずれも陰性で，腫瘍マーカー（CEA，CA19-9）の上昇も認めなかった。

入院後経過；入院翌日に行った単純・造影腹部 CT 検査所見を **Fig. 1**に示す。回盲部の著しい壁肥厚で腫瘤性病変を呈し，小腸壁の肥厚・拡張像を認め，貯留した内容物により niveau を形成していた。入院後より絶食，補液管理とし抗菌薬（CMZ 2 g/day）の投与を開始していたところ入院翌々日には排便等もあり腹部平坦となった。絶飲食継続の上入院５日目に下部消化管内視鏡検査を施行した。回盲部に全周性の著明な粘膜肥厚・浮腫と不整・多発性のびらんを伴う腫瘤様病変により，内腔狭窄を認め，口側への内視鏡の挿入は不可であった（**Fig. 2**）。病変周囲から５か所，生検を行った。その生検の病理組織所見は，表層にびらん，固有層には形質細胞，リンパ球，好酸球の浸潤を認める非特異的炎症所見であったが，一検体のみで多核巨細胞の存在と中心部に壊死を伴う類上皮性肉芽腫（**Fig. 3**）を認め結核が疑われた。追加検査で行ったインターフェロン-γ遊離試験（IGRA）が陽性を示し，胸部 CT 検査では肺内病変を認めず（**Fig. 4**），また他臓器にも異常を認めず，原発性腸結核を強く疑い，治療的診断目的で結核病床を有する指定医療機関に転入院・加療となった。なお，生検材料による培養，抗酸菌 PCR 検査および抗酸菌塗抹染色でも結核菌は陰性で，当院および転院先病院で行った便培養でも結核菌は陰性であった。

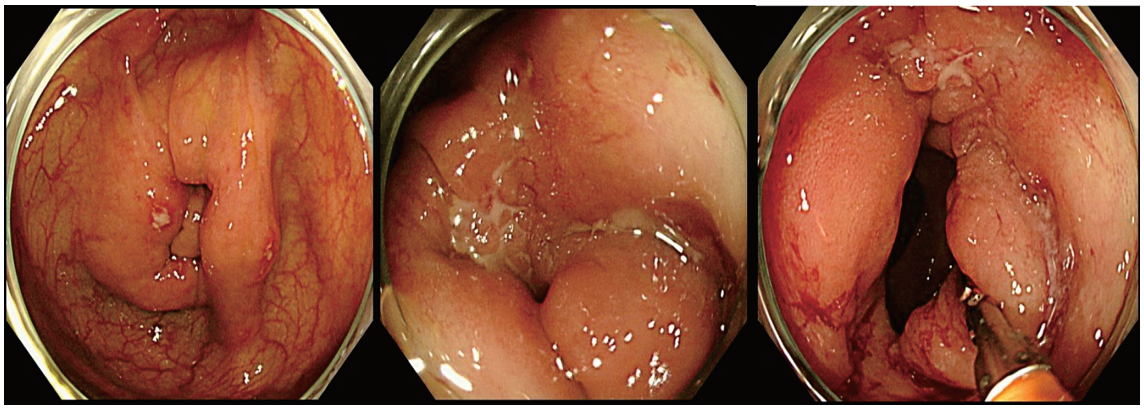

Fig. 2　入院５日目に行った下部消化管内視鏡所見
回盲部付近の上行結腸に，全周性の粘膜肥厚・浮腫と不整・多発性びらんを認め，腫瘤様病変を呈し内腔の狭窄所見を認めた。明らかな潰瘍形成は認めなかった。

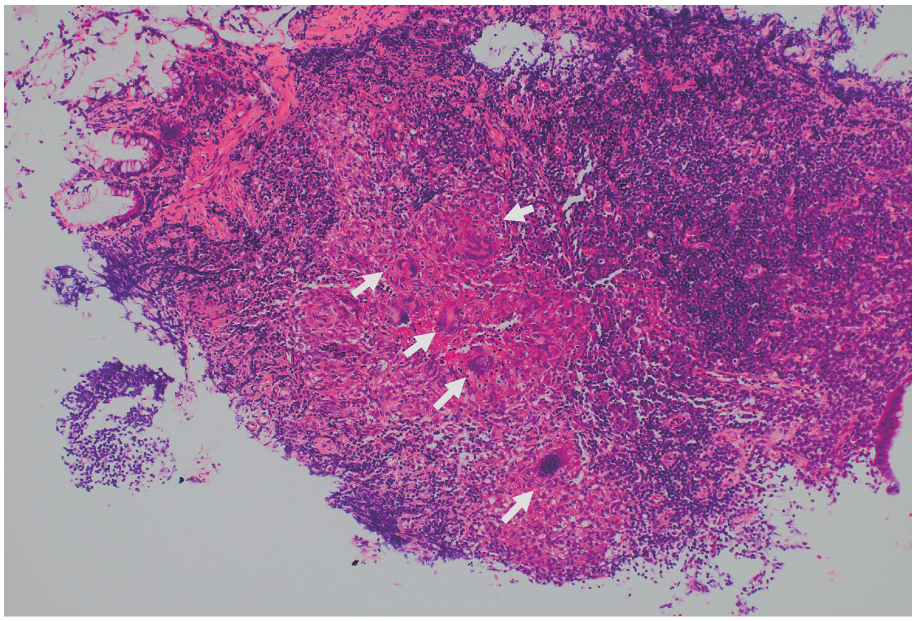

Fig. 3　生検病理所見
多核巨細胞の存在（矢印）と中心部に乾酪壊死を伴う類上皮性肉芽腫の所見を認めた（HE染色×100）。

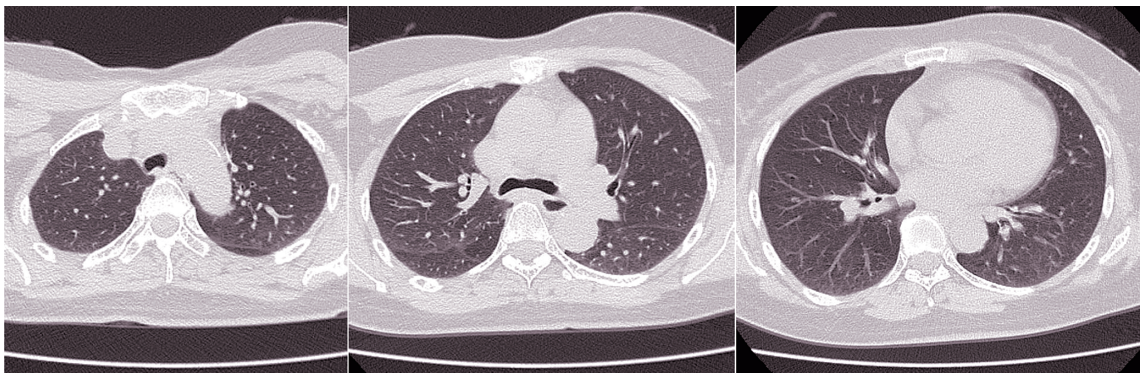

Fig. 4　胸部 CT 所見
肺内に特記すべき異常を認めない。

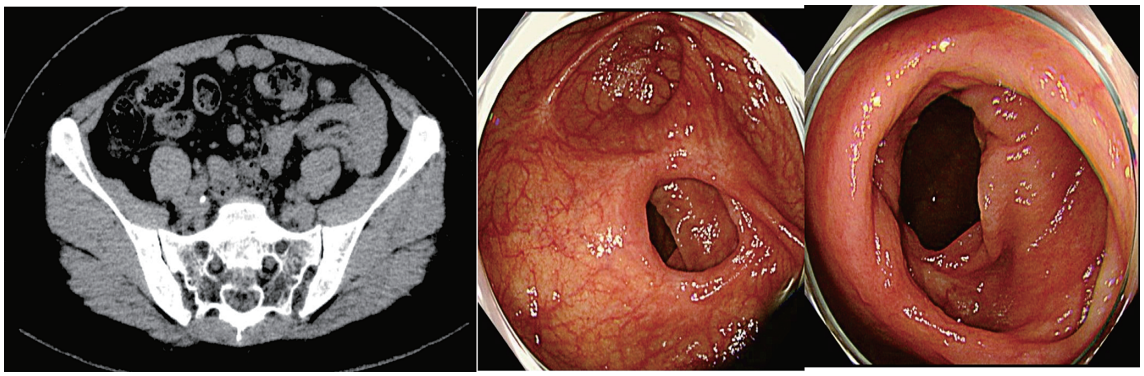

Fig. 5　抗結核薬治療10か月目の腹部 CT および下部消化管内視鏡所見
回盲部の粘膜肥厚像の改善を認め，瘢痕性狭窄等の所見も認めない。

治療経過；イソニアジド，リファンピシン，エタンブトール，ピラジナミドの４剤による治療を開始した。内服開始当初より嘔気が強く，肝障害が出現（max；AST 70 U/l，ALT 79 U/l）したため，投与開始後３週間目でピラジナミドを中止とした。その後は嘔気・肝障害とも速やかに改善し，３剤による内服治療が継続可能であった。治療開始後速やかに腹痛の症状は改善し，治療導入３か月後の下部消化管内視鏡所見でも改善を認めたため，原発性腸結核と確定診断した。腸結核として予定治療期間９か月とし，ピラジナミド併用期間が短い３剤治療のためプラス３か月の計１年間の抗結核薬治療[2]を行った。治療開始後10か月後の腹部 CT および下部消化管内視鏡所見を **Fig. 5**に示す。回盲部所見の改善を認め，瘢痕性狭窄等の所見も認めなかった。治療終了後10か月経過した現在も再発を認めていない。

Ⅲ　考　　察

腸結核は *Mycobacterium tuberculosis* の感染による肺外結核の一つである。肺外結核は，結核性胸膜炎，肺門リンパ節結核以外のリンパ節結核，粟粒結核，腸結核の頻度順とされ，腸結核は年間200例程度に登録されていると推測される[1)3)]。

感染経路として血行性感染もしくは管内性感染が考えられ，経口的に侵入した結核菌が直接的に腸に病巣を形成する原発性腸結核と，他臓器特に肺結核病巣から二次的に腸に病巣を形成する続発性腸結核に分類される。1985年から1994年までに本邦で学会・症例報告された腸結核259例をまとめた八尾ら[4)]の報告では，54 %が肺病巣を認めない原発性とされ，それ以降の報告[5)-7)]でも原発性の報告が多く認められる。本例も肺結核の既往はなく胸部画像的にも肺病巣を認めていないため，原発性腸結核と診断した。また，本症例は約30年間の在日生活で，少なくともこの５年間で帰国・海外渡航したこともなく，特に免疫抑制等の疾患歴もなく，結核感染自体は本邦であると考えている。

腸結核の好発部位は，リンパ組織の発達した回盲部であり，次いで上行結腸，回腸であり，時に下行，横行結腸，直腸などの報告[3)-7)]もある。腸結核の自覚症状は，慢性的な腹痛，腹部膨満感，食欲不振，体重減少，下痢などである。血便（下血），吐き気・嘔吐，腹部膨満感，微熱を伴うこともある[2)-8)]。腸結核は回盲部に好発することから腸管の狭窄，閉塞症状を呈しやすく，腸閉塞で緊急的手術が行われ診断される症例[3)-7)]も多数報告されている。1995年から2016年までの本邦の症例報告28例をまとめた榊田ら[6)]によると，外科的処置なしで腸結核の診断が可能であったのは３例のみである。本例も，口側腸管の拡張を認め，閉塞機転が懸念されたが，抗結核薬による治療導入後には腹痛等の腹部症状も改善し，治療継続が可能であった。抗結核薬治療中に食餌性イレウスとなった腸結核例も報告[9)]されていることから，本例においても段階的経口摂取および低残差食の開始や適時軟下剤の投与による管理・指導を行いながら治療継続とした。このように狭窄閉塞を危惧する際には食事指導等の患者指導も含めての支持療法にも配慮すべきである。

本例は，複数回施行した便培養，生検組織での培養，抗酸菌塗抹染色，結核菌 PCR 検査は陰性で，生検組織による病理診断と IGRA 陽性が診断根拠となった。腸結核の病理診断で古典的な乾酪壊死を伴う肉芽腫の所見が得られるのは，少数例の検討ではあるが13–34 %と著しく低く[3)10)-12)]，さらに生検組織の結核菌

PCR 検査は最も迅速で特異度が高い診断法であるが，陽性率は20-40％とされる[2)3)5)10)-12)]。腸結核ではこれらの低い陽性率から，前述したように診断的治療として外科的切除が優先されている症例が多いことが推測される。本例でも５か所の生検検体で１か所のみ有意な所見が得られていることから，腸結核の病理学的診断向上には生検回数も今後重要な検討課題と思われる。生検数を４と８検体で比較したところ腸結核の診断率が８検体採取で11.4％上昇した報告[13)]もあることから，可能な範囲で生検検体数を増やす試みもその診断率向上に重要である。

更に血液検査による IGRA は腸結核感染に対する診断の感度，特異度ともに80％以上を示し，本症の診断には重要な検査である[2)3)8)10)]。さらに腸結核の内視鏡検査所見で一番鑑別を要するクローン病との鑑別にも IGRA の測定が有用[10)]といわれている。ただし，結核感染後８週で陽性になることから，結核初期の診断には不向きで，HIV 感染症患者や免疫抑制剤使用中の免疫能が低下した結核患者では感度が低下することが報告されているので注意が必要である[2)]。

本例に対しては治療早期にピラジナミドによる肝機能障害と悪心で４剤から３剤の治療変更になったため，９か月間の標準治療に３か月間の追加治療とした[2)]。本例ではその後特に問題なく治療が継続できたが，抗結核薬の治療後にむしろ腸管狭窄または瘢痕性萎縮による腸閉塞または穿孔してしまった症例で，内視鏡的バルーン拡張術や緊急手術の報告も散見[14)15)]されるので，注意が必要である。

免疫不全のない成人在日外国人に発症し内科的に診断でき治療が完遂できた原発性腸結核の一例を報告した。腸結核は希少ではあるが，消化器医にとって念頭に入れておくべき疾患の一つである。特に回盲部に狭窄性病変を呈する炎症性腫瘤様病変を見た場合には，本症を考慮し頻回の生検を行い，IGRA などの結核菌関連検査を行うことが重要である。

利益相反

著者と共著者全員に関して開示すべき利益相反状態はありません。

文　献

1) 公益財団法人結核予防会結核研究所疫学情報センター，https://jata-ekigaku.jp/
2) 日本結核・非結核性抗酸菌症学会：結核診療ガイドライン．南江堂，東京 2024
3) 前島祐司，江崎幹宏：腸結核の現状．日本大腸肛門病会誌 71：447-455，2018
4) 八尾恒良，櫻井俊弘，山本淳也，平井郁仁，古川尚志，菊池陽介，他：最近の腸結核10年間の本邦報告例の解析．胃と腸 30：485-490，1995
5) 小林広幸：本邦における消化管結核の現状．胃と腸 52：145-156，2017
6) 榊田智喜，奥山祐右，中津川善和，川上　巧，山田真也，戸祭直也，他：腸閉塞で発症した原発性活動性腸結核の１例と本邦報告例の検討．日本消化器内視鏡学会雑誌 59；2725-2731，2017
7) 服部憲史，越川克己，桐山幸三，他：腸閉塞にて発症した原発性腸結核の１例．日臨外会誌 67：794-798，2006
8) Shi XC, Zhang LF, Zhang YQ, Liu XQ, Fei GJ : Clinical and Laboratory Diagnosis of Intestinal Tuberculosis. Chin Med J (Engl) 129 : 1330-1333, 2016
9) 石丸　啓，鈴木秀明，湯汲俊悟，古田　聡，菊池　聡，山本祐司，他：食餌性イレウスをきたした腸結核の１例．日外科系連合誌 40：256-261，2015
10) Maulahela H, Simadibrata M, Nelwan EJ, Rahadiani N, Renesteen E, Suwarti SWT, et al : Recent advances in the diagnosis of intestinal tuberculosis. BMC Gastroenterol 22 : 89, 2022
11) Mehta V, Desai D, Abraham P, Rodrigues C : Making a positive diagnosis of intestinal tuberculosis with the aid of new biologic and histologic features : how far have we reached ? J Inflamm Intest Dis 3 : 155-160, 2018
12) 田邉　寛，岩下明德，池田圭祐，太田敦子，八尾恒良，鶴田　修：消化管結核の病理診断．胃と腸 52：181-189，2017
13) Mehta V, Desai D, Abraham P, Gupta T, Rodrigues C, Joshi A, et al : Do additional colonoscopic biopsies increase the yield of Mycobacterium tuberculosis culture in suspected ileo-colonic tuberculosis ? Indian J Gastroenterol 37 : 226-230, 2018

14） 大川清孝，青木哲哉，上田　渉，大庭宏子，宮野正人，小野洋嗣，他：消化管結核の治療と合併症．胃と腸 52：202-213，2017
15） 松本由美，安永祐一，浜部敦史，白石衣里，堅田龍生，乾　由明，他：抗結核療法中にイレウスを発症した腸結核の１例．日消誌 106：208-215，2009

（R 7．6．25 受稿；R 7．8．4 受理）