

## 綜 説

## 見た目の抗加齢医療の現況と実際 ～健康的に美しく歳を重ねるためのサポートとしての美容医療～

近 藤 昭 二

伊那中央病院形成外科・美容外科

### Visual Anti-aging Medicine - Aesthetic Treatment as a Support for Healthy and Beautiful Aging -

Shoj KONDOH

Division of Plastic &amp; Aesthetic Surgery, Ina Central Hospital

**Key words:** aesthetic surgery, anti-aging medicine, visual anti-aging medicine, non-surgical treatment, rhytidectomy

美容外科, 抗加齢医学, 見た目の抗加齢医療, 非外科治療, 除皺術

## I はじめに

形成外科の1分野としての美容外科には、大きな2本の柱があり、第1はidentityの変化(もとの自分より美しい形)を目的とする美容外科治療(二重瞼の手術、隆鼻術、顔面骨切り術、豊胸術、脂肪吸引手術、脱毛治療など)であり、第2はidentityを維持したまま若返りをはかる見た目の抗加齢医療(シミや赤ら顔などの顔面の色調異常の治療、しわやたるみの治療、加齢性の眼瞼下垂や禿頭に対する治療など)である。

美容医療に対する社会的理解が深まるとともに、より美しい形を求める美容外科治療も増加傾向にあるが、近年では、若返りを求める見た目の抗加齢医療への需要が著しく増している。この背景として、メスを使わない低侵襲な非外科治療の発展が大きく寄与している。具体的には、レーザーやIPL(Intense Pulsed Light)等の機器による皮膚の若返り治療、筋弛緩作用のあるA型ボツリヌス毒素の局所注射(いわゆるボトックス治療)による表情筋収縮の抑制治療、ヒアルロン酸注入に代表される組織量増大治療など、ダウンタイム(浮腫や皮下出血などが改善し日常生活に戻るまでの時間)が短く、少しずつ若返りを図る治療法の台頭である。美容外科手術への心理的抵抗が大きい本邦の

患者においても、これらの低侵襲非外科治療は受け入れやすく、見た目の抗加齢医療への間口が拡大した大きな要因である。

一方、見た目の抗加齢医療における外科手術の役割も大きく、しわ取り手術や眼瞼下垂症の治療など、手術以外に十分な効果を獲得できない領域においては、手術が治療の第1選択である。抗加齢領域の手術では、手術痕を目立たないように配慮し、術後のダウンタイムを極力減じるとともに、若いころの自分に近づくことを目的として、identityの著しい変化を生じない手術方法の選択も重要である。

以下、一般医療者には、なじみの少ない、見た目の抗加齢医療の概要と現況について述べる。

## II 見た目の抗加齢医療とは

抗加齢を科学する学会として日本抗加齢医学会がある。内科、外科、整形外科などの診療各科、看護師やリハビリテーションセラピスト、栄養士など、多種多様な領域の専門家からなり、会員数は9,000人を超えている。日本抗加齢医学会では、抗加齢医学の定義は「元気に長寿を享受することを目指す理論的・実践的科学」としている<sup>1)</sup>。

デンマークにおける1,826組の双生児に対する前向き研究から、第三者の判断による見た目の年齢評価は、評価者による差がないことがわかっている。また、見た目が若い人では、寿命を左右するテロメアが長く維

Corresponding author: 近藤昭二 〒399-8555  
伊那市小四郎久保1313-1 伊那中央病院形成外科・美容外科  
E-mail: skondoh@ta2.so-net.ne.jp

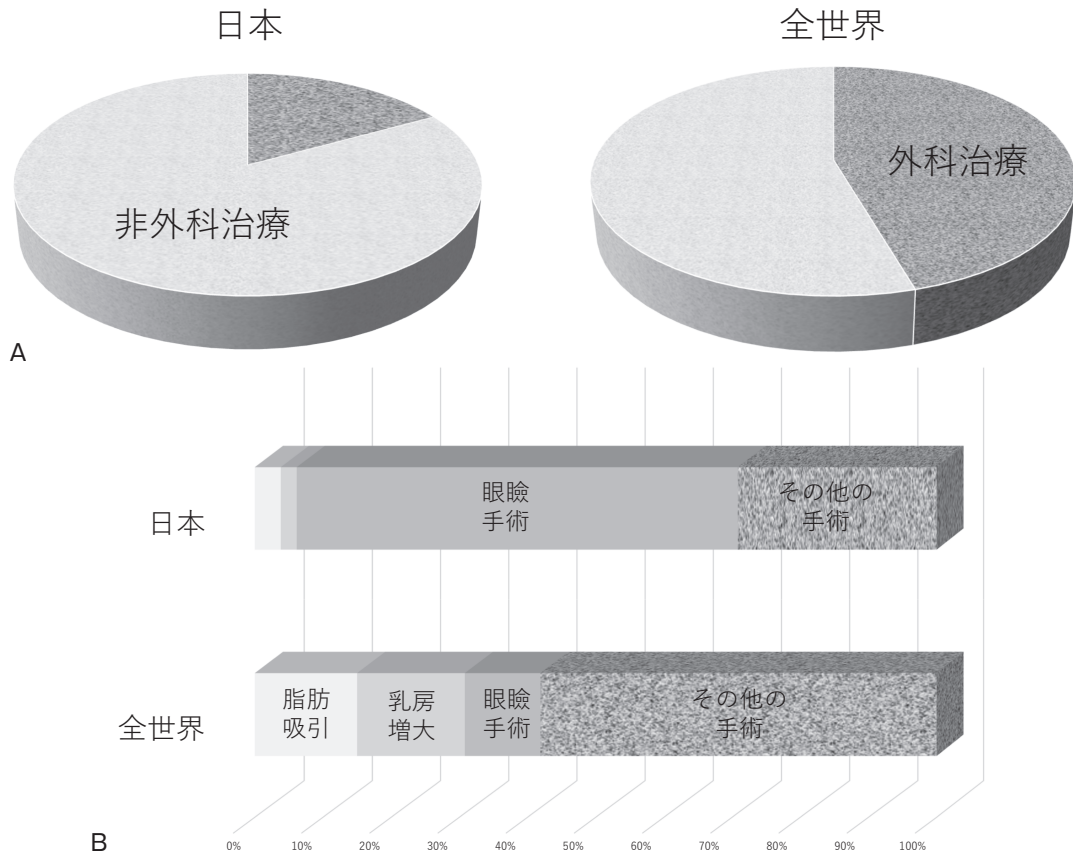


図1 美容医療における本邦の特徴 外科治療の割合と治療内容の世界との差異

持され、認知機能、身体機能とも良い傾向であり、寿命も長いことが報告されている<sup>2)</sup>。見た目の加齢変化は、社会活動における自信の喪失から、社会活動参加への障害ともなるため、加齢に伴う見た目の変化に対する治療を、抗加齢医学会では見た目の抗加齢医療として、抗加齢医学における重要な分野の1つとしている。

見た目の若々しさの維持には、適度な運動や、バランスの取れた栄養はもちろん大切である。一方、紫外線曝露や乾燥、摩擦、重力など、見た目の加齢に影響を与える原因は、地球上で生活していれば避けられない。いくら適度な運動を行い、栄養バランスに気を遣った食事をしていても、加齢に伴い、シミや皺、たるみ、輪郭の変化などの見た目の変化は必ず発生する。このうち、紫外線曝露による皮膚の加齢性変化は光老化とも呼ばれている<sup>3)</sup>。見た目の抗加齢医療では、光老化を含めた加齢による顔面の色調変化や顔面の輪郭の変化、皺やたるみを改善して、若返らせることにより、患者が見た目の若さを維持し、自信をもって、いきいきとした社会生活を送ることを目指している。

### Ⅲ データから見た本邦における美容医療の特徴と抗加齢医療の現況

国際美容外科学会では、各国からのデータを集積して、美容外科治療の現状を毎年報告している。これによると、日本の美容外科治療は他国と比較して、極めて特徴的であることがわかる。国際美容外科学会による年次報告2019（COVID19の影響を受ける前のデータ）では、美容医療における全世界の手術件数は11,363,569件であり、非手術治療件数は13,618,735件と1：1.2の比であるが、本邦においては美容手術件数が249,543件に対して、非手術治療件数は1,223,678件と突出して多く、その比は1：5と世界の各国と比較しても圧倒的に非手術治療が好まれることがわかる（図1A）<sup>4)</sup>。

本邦における美容手術の内容は6割（15万件）が眼瞼手術だが、他国では乳房増大術や、脂肪吸引術が上位であり、これも世界の中で日本に特異的である（図1B）。非手術治療の内訳としては、世界と日本のデータに大きな違いはなく、ボトックス治療、ヒアルロン酸治療、レーザー脱毛などが上位を占める。

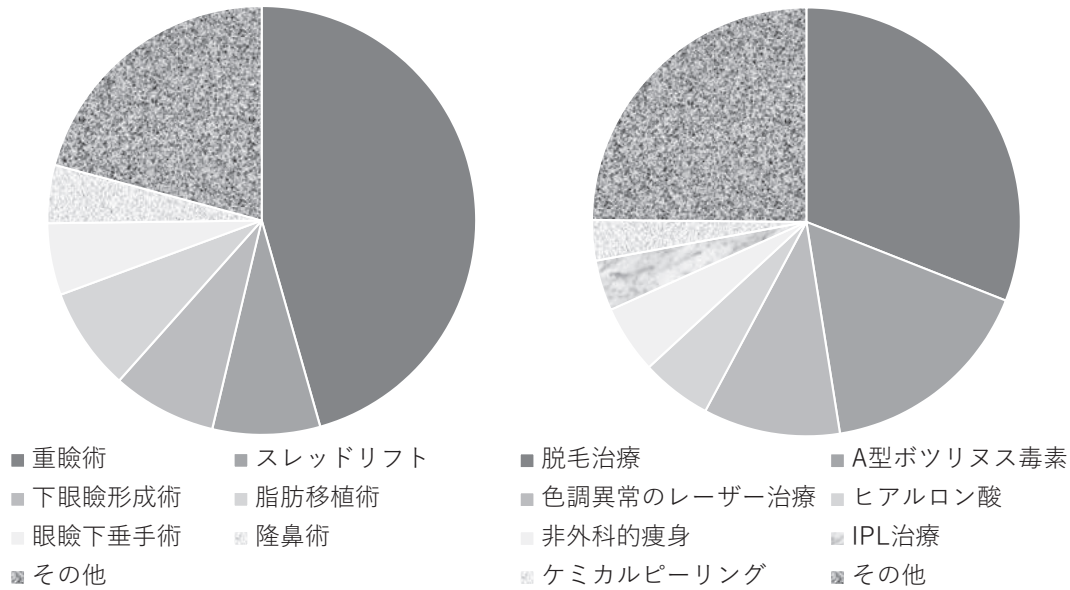


図2 日本の美容外科における外科治療と非外科治療の内訳

一方、美容外科治療の年次推移をアメリカ美容外科学会の統計でみると、米国での年間美容外科施術は、1997年に美容外科手術件数が90万件であったものが、2016年には198万件に倍増したのに対して、非手術治療件数は74万件が1,167万件と15倍に増加しており、非手術治療の件数が、著しく増加していることと、これにより手術と非手術をあわせた美容外科治療の年間件数が、20年間で7倍近く増えたことがわかる<sup>5)</sup>。非外科治療は1位がボトックス注射、2位はヒアルロン酸注射であり、ともに抗加齢医療である。本邦の患者受診傾向は米国に追従していくので、今後10年程度は美容外科治療件数が急激に増えていくことが予想される。

本邦においても、厚生労働省の委託を受けて、日本美容外科学会（JSAPS：Japan Society of Aesthetic Plastic Surgery 形成外科専門医による美容外科学会）が2017年から、毎年、美容外科治療の実態調査を行っている<sup>6)</sup>。COVID19による診療制限が行われるまでは、3年続けて、手術件数、非外科的施術数とも毎年10%程増加していた。本邦における美容外科手術では重瞼術を中心として、眼瞼下垂手術、下眼瞼除皺術などの眼瞼手術の件数が圧倒的に多いものの、近年では脂肪吸引手術と脂肪移植手術、外鼻形成術、糸を使った低侵襲のフェイスリフト手術なども多い傾向にある（図2）。これらの手術の内、眼瞼下垂手術、下眼瞼除皺術、顔面への脂肪移植手術、フェイスリフト手術は抗加齢医療である。

#### IV 加齢に伴う皮膚と皮下組織、顔面骨の解剖学的変化について

見た目の抗加齢医療の治療対象は顔面が中心である。加齢によって、皮膚、皮下組織（皮下脂肪、深部脂肪と表情筋）、顔面骨の変化が生じる。

皮膚の加齢変化は、若いころの皮膚はゴムのようにしなやかで伸び縮みできる状態、加齢した皮膚は紙のように薄くて、折れ曲がりやすく、一度ついた皺が消えない状態をイメージするとわかりやすい。加齢に伴い、真皮の弾性線維に変性と断裂が生じ、皮膚の弾性が減少し、伸展後に収縮する能力も下がる。皮膚は、表情筋の収縮や、重力により、常に緊張や弛緩、下垂を繰り返しており、皮膚の弾性が保たれている間は、皮膚はゴムのように伸び縮みができて皺は生じないが、加齢すると、皮膚は薄くなると同時に、弾性線維の変性により、紙のように折れ癖ができやすくなり、折れ癖は徐々に深くなって皮膚性の皺となる<sup>7)</sup>。

顔面の皮膚はLigamentにより、顔面骨と固定されているが、Ligamentも加齢に伴い弛む。その結果皮膚の下垂が生じて、頬の下垂、ほうれい線やマリオンネットライン（腹話術人形のように唇の横から口角の下にかけてできる線）、フェイスラインのたるみを生じる<sup>8)</sup>。同時に、皮下脂肪も重力による皮膚の下垂に伴い下垂を生じる。また顔面の皮下脂肪は、部位によって、加齢により減量する部分（側頭部、頬骨弓回りなど）と増量する部分（頬の尾側など）があること

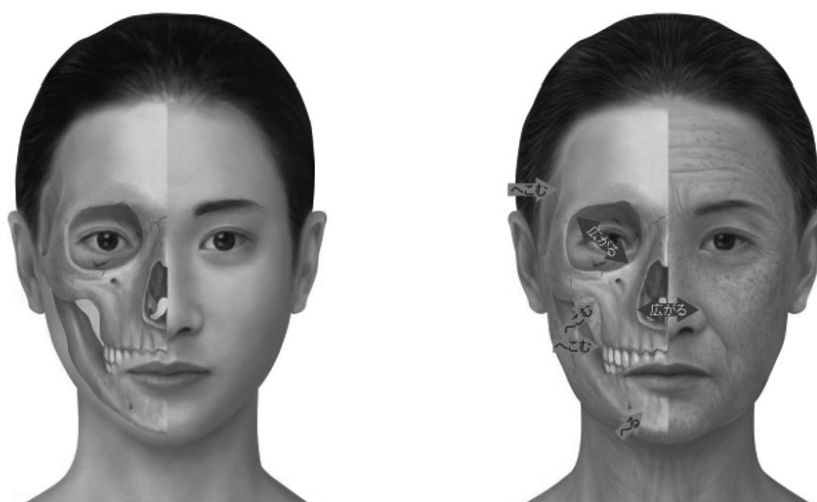


図3 加齢による顔面骨の吸収 (図は Allergan 社より提供)

が知られている<sup>9)</sup>。また、顔面骨は頬骨、下顎骨、側頭骨が吸収されて、頬部隆起の高まりが減って下垂し、フェイスライン(下顎のライン)に凹凸を生じ、側頭窩が陥凹する(図3)<sup>10)</sup>。

#### V 見た目の抗加齢医療における予防医療(スキンケア指導)の重要性

皮膚の加齢には紫外線の関与が大きく、摩擦や乾燥も、皮膚の加齢性変化に関与する。スキンケアとは、これらの外的要因から、皮膚を守り、皮膚の加齢性変化を遅くするための手段であり、見た目の抗加齢医療において、皮膚の加齢を予防できる有効、かつ必須の手技である。

具体的には、日焼け止めクリームの使用による紫外線曝露の防御、肌を傷めない洗顔やメイク落としの方法、摩擦を避けるタオルの使用法などを指導することによる顔面皮膚の摩擦刺激の除去、保湿剤の使用による適切な肌保湿状態の維持である。

見た目の抗加齢医療の臨床現場では、患者の紫外線曝露状況、日常的な肌の扱い方や、肌の保湿状態を確認して、エステティシャンや看護師が、患者の状態に合わせた具体的なスキンケア指導を行う。

スキンケアだけでも、肌の老化予防にはかなりの効果があるが、スキンケアに加えて、皮膚浸透型ビタミンCの外用を併用することで、肌内に発生する肌老化の主因と考えられている活性酸素の除去が可能となり、肌を積極的に保護することができる<sup>11)12)</sup>。

#### VI 見た目の抗加齢医療に使われる光治療機器の原理

顔面皮膚の若返り治療において、皮膚の色調異常の治療としわやたるみの治療が最も多く行われている医療行為である。この領域においては、病変の切除や余剰皮膚の切除など、外科手術も選択肢ではあるが、非外科治療の方が圧倒的に多く実施されている。

非外科治療の主体はレーザー、IPL(Intense Pulsed Light)などの光治療機器、高周波や超音波治療機器であり、瘢痕(傷跡)を残すことなく治療の標的を破壊する、選択的組織破壊可能な機器による治療の進歩が著しい。

選択的組織破壊とは、標的となる組織に、選択的に、熱、衝撃波、プラズマなどのエネルギーを発生させることにより組織破壊を行い、破壊された組織を除去したり、破壊された組織の修復機序を生体に働かせたりすることにより、皮膚や皮下組織の若返りを図る方法である。

選択的な組織破壊を行うためには、治療のターゲットもしくはその近傍で光などを吸収させてエネルギーを発生させ、かつ発生させたエネルギーをターゲット以外に極力拡散させないことが重要である。

レーザーやIPL機器治療においては、Selective photothermolysis(選択的光熱融解理論)という概念が、選択的組織破壊治療発展の礎となった。その後、この概念を応用して、皮膚の深層や皮下組織に影響を与えられる高周波や超音波を用いた治療機器も開発されてきた。

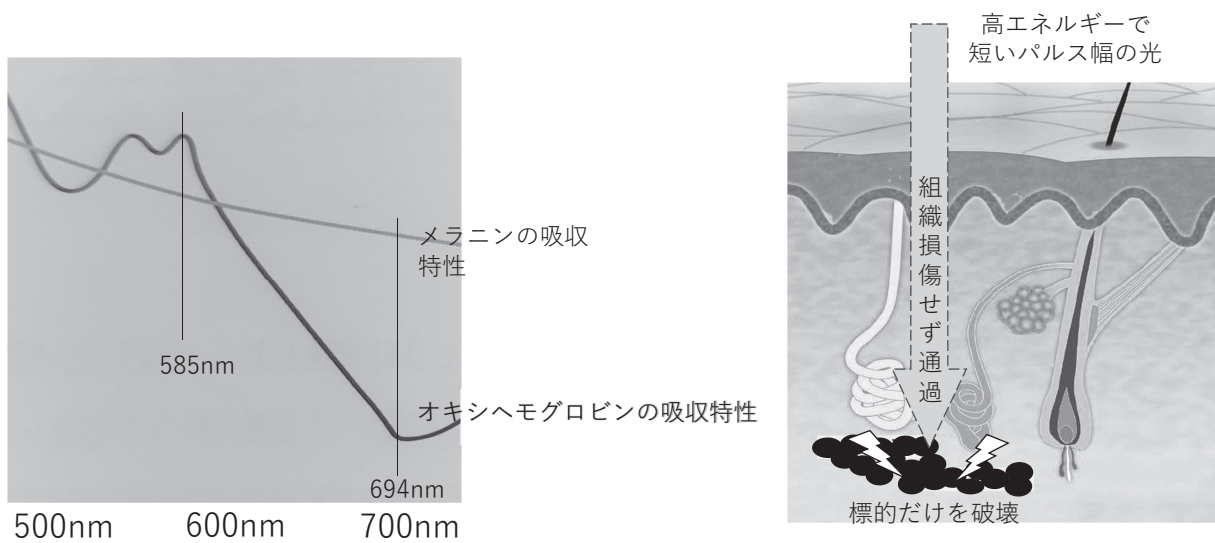


図4 波長による光の組織吸収特性を生かした選択的組織破壊  
694 nm の光はメラニンの吸収特性が高いので、メラニン病変の選択的な組織破壊が可能である。

Selective photothermolysis とは、1983年に Anderson が唱えた概念である。

1. 標的とする組織に選択的に吸収され、かつ標的の深さまで到達できる波長であること。
2. 標的組織の熱緩和時間より短い照射時間で照射すること。
3. 標的組織に非可逆的な損傷を生じるに十分なエネルギーを有すること。

以上の3つの条件をみだすことで標的組織のみを破壊し、瘢痕形成を生じない治療が可能であるとする理論である<sup>13)</sup>。

上記は理解しにくいと思われるので、具体例で説明する。皮膚の色調はメラニンの黒、ヘモグロビンの赤により、大きく影響を受ける。それぞれの組織には波長による光吸収特性があり、オキシヘモグロビンでは宝石のルビーから発せられる赤色光の波長694 nm において光の吸収特性が著しく低い。694 nm のルビー光を照射すると、メラニンを含む組織においては組織にダメージが生じるが、血管は損傷されない。逆に585 nm の光ではオキシヘモグロビンの吸収特性が高いので、皮膚毛細血管内の赤血球で熱が発生し毛細血管を構成する血管内皮細胞を損傷することが可能となる(図4)。

光の波長が長くなれば組織深達性が高まる。694 nm の波長であれば、顔面の真皮深層まで到達可能だが、585 nm では真皮浅層までしか到達できない。初期に血管腫の治療用に開発された585 nm の光では血管腫

の治療が十分に行えなかったため、その後に関された機器では光吸収特性を少し犠牲にして、波長が延長された結果、治療効果が改善している。

熱緩和時間の概念も複雑であるが、きわめて簡単に述べると、組織内で光による熱エネルギーが発生した場合に、周囲の組織に熱が伝わるのに必要な時間であり、メラノソームであれば50 ns (10<sup>-9</sup>秒)、表皮であれば10 ms (10<sup>-3</sup>秒)、毛包であれば10~50 ms である。熱緩和時間より長い時間、組織に光が当たり続ければ、熱は標的となる細胞や毛包を超えて健全組織を熱破壊する。すなわち、標的組織だけを損傷したければ、熱緩和時間よりも短い時間の中に、組織を破壊するのに十分なエネルギーの光を標的組織にあてる必要がある。このため、超短時間に高エネルギーを発生する機器が必要であり、メラニン性病変を破壊するためのレーザーでは、50 ns 以下の照射時間が推奨されるため、照射時間を短くするためのQスイッチ付きのルビーレーザー装置が日本人皮膚科医により開発され、現在でも多く使われている<sup>14)</sup>。一方、毛細血管の内皮細胞を障害するのであれば、標的となる赤血球から血管内皮細胞まで熱が伝わり障害する時間が必要なので、ms 単位での照射が望ましい。

さて、レーザーとIPLはどちらも光治療機器であるが、治療特性は異なっている。レーザーは、高エネルギーかつ単波長の光であり、照射時間が短くても有効なエネルギー照射が可能である。一方、標的病変は波長特異的に決まるため、メラニン、毛細血管、膠原

線維、毛包など、標的病変が異なれば、使用するレーザー機器も異なることになり、すべてに対応しようとすれば、高額なレーザー機器を多数保有しなければならない。また、高エネルギー照射後に表皮剝離や炎症後色素沈着を生じることが一般的であり、レーザー治療後のケアは慎重を要する。一方でIPL治療機器は、複合波長の光治療機器であるため、一つの機器で、シミ、くすみ、そばかす、赤ら顔、ちりめん皺、脱毛など、多種類の病変を同時に治療でき、スキンケアができていれば、治療後も支障なく日常生活が送れる。一方で、IPLはレーザーほど高出力ではないので、照射時間はms単位となる。皮膚の深い部分を治療しようとすると熱緩和時間を超えて健全組織に熱傷が生じるため、真皮内色素病変（太田母斑、異所性蒙古斑、刺青、ADMなど）の治療はできない。

## Ⅶ 見た目の抗加齢医療の実際

見た目の抗加齢医療の対象疾患は多く、治療法も日進月歩の状態であり、数年前に主流であった治療が、新しい治療法にとって代わってしまうことも多い。病態や治療法すべてについて誌上で述べることはできないが、代表的疾患とその治療例を以下に示す。

### A 顔面の色調異常に対する治療

#### 1 老人性色素斑（日光性色素斑）

老人性色素斑はいわゆるシミであり、光老化の代表疾患である。病理学的には表皮突起が不規則に延長肥厚し、突起先端部に多量のメラニンが沈着し表皮基底層のメラノサイト数の増加がみられる。臨床的には、小さなものでは点状、大きなものでは5cm程の大きさまで、周辺部皮膚とは比較的境界のはっきりとした、茶褐色の色調変化である。

スキンケア指導を最初に行い、スキンケアの習慣が獲得された段階で、広範囲に老人性色素斑が存在する場合にはIPL治療を、スポット的な治療であればQスイッチ付キルビーレーザー治療を用いて角化細胞を破壊する（図5A）。

#### 2 脂漏性角化症

脂漏性角化症は、光老化によって、過角化と表皮肥厚を生じる疾患であり、臨床的には耳前部や側頭部に好発し、角質肥厚により、周囲の皮膚表面より隆起し、やや色調が周囲皮膚よりも濃い特徴を有する。紫外線暴露の多い高齢者に多発する。治療はCO<sub>2</sub>レーザーによる表皮並びに真皮浅層の蒸散による剥削である（図5B）。

### 3 肝斑

肝斑は30～60歳の女性に好発する、両頬部の地図状のシミである。表皮メラノサイトの機能亢進によりケラチノサイト内のメラニンが増加した状態である。正常皮膚との境界がはっきりしないのが特徴で、なんとなく両頬がくすんでいる印象となる。頬骨眼窩縁に沿って眼窩の外側、側頭部、さらに尾側は耳前部までに広がることもあるが、下眼瞼には出現しない。肝斑はいまだに原因不明の疾患であり、完治させることは難しいものの、肝斑を制御することは可能になっている。治療法の中でも最も有効とされる治療はトラネキサム酸の内服であり、国立松本病院皮膚科の二條（信州大学卒）が世界で最初に報告している<sup>15)</sup>。その後、多くの追試がなされて、現在では肝斑治療の第1選択となっている<sup>16)</sup>。加えて、チロシナーゼ活性を阻害する美白クリーム（ハイドロキノン）の外用や、皮膚刺激となる外的因子をさける徹底したスキンケア指導により、改善を図ることができる（図5C）<sup>17)</sup>。最近ではレーザートニング法も評価が高まってきた<sup>18)</sup>。

### 4 ADM（Acquired Dermal Melanosis 後天性真皮内色素沈着症）

ADMは、後天性の真皮内のメラニン沈着症であり、先天性の真皮内のメラニン沈着症である太田母斑や異所性蒙古斑とは異なる。両側頬部に米粒のような色素斑が複数発症することが多い。治療は真皮まで到達できるレーザー治療が必要である。Qスイッチ付キルビーレーザーの1～2回の照射で色調が劇的に改善することが多い。後天性太田母斑と呼ばれることもあるが、太田母斑のように多数回のレーザー照射が必要になることはなく、レーザー治療も保険適応外である（図5D）。

### 5 雀卵斑（そばかす）

雀卵斑は先天性にメラノサイトの局所的機能亢進がある状態で、幼児期から学童期に頬部から鼻部にそばかすを生じることが多い。成人後に色調が濃くなると、学童期よりも目立つようになる。IPLでもレーザーでも比較的よく反応するが、再燃までの時間は半年ほどと短いので、定期的な施術によりきれいな肌の様態を保てることが多い（図5E）。

### 6 ニキビとニキビ跡（炎症性ざ瘡とざ瘡瘢痕）

ニキビ治療は、アダパレンと過酸化塩素ベンゾイル（BPO）の外用が保険適応となり、本邦でも欧米並みの保険診療が可能になっているが、難治症例もまだ多く存在する。皮膚科から美容外科に紹介される難治性

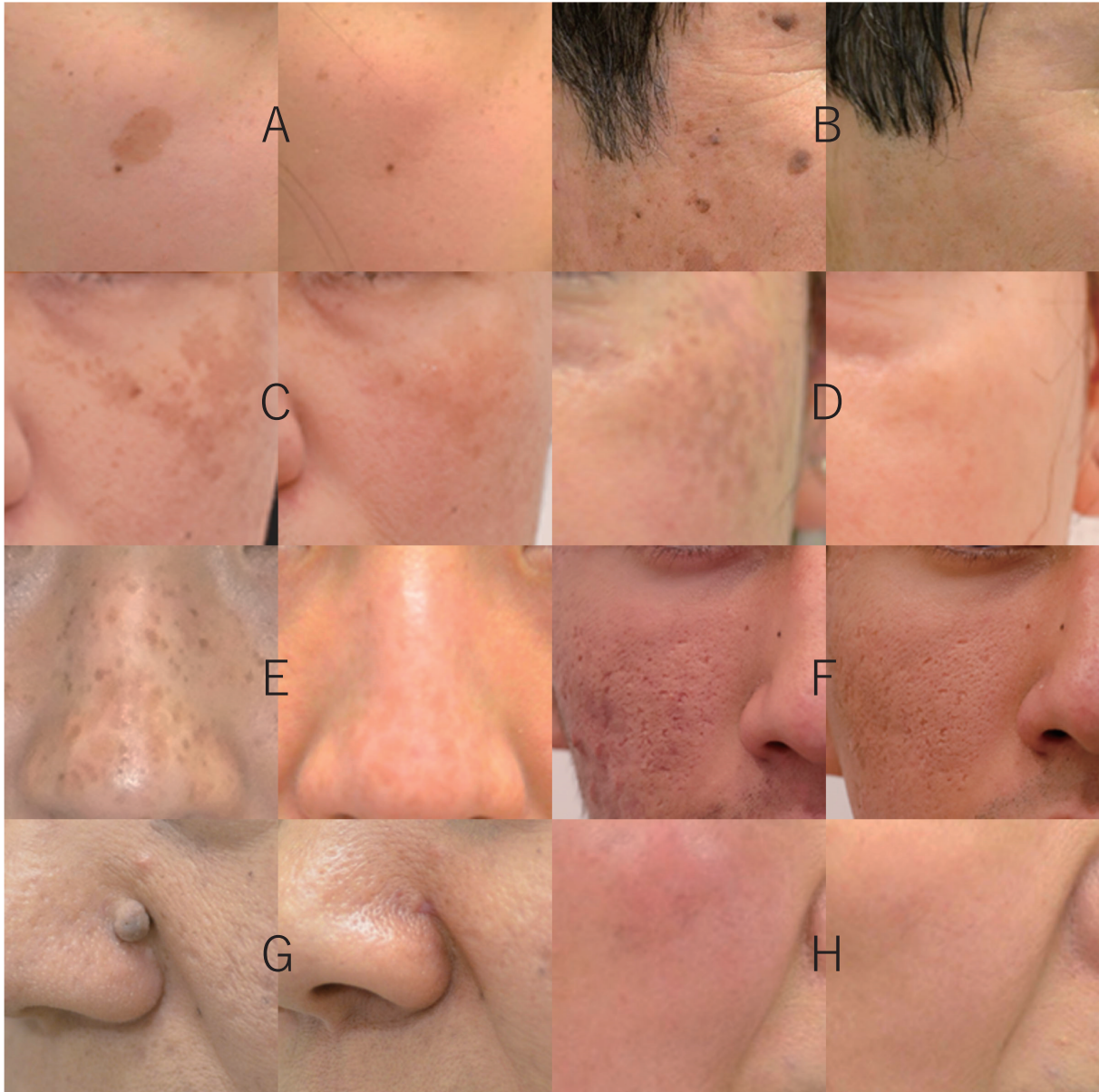

図5 色調異常の治療の実際  
各写真は左が治療前，右が治療後。

- |          |              |
|----------|--------------|
| A：老人性色素斑 | B：脂漏性角化症     |
| C：肝斑     | D：ADM        |
| E：雀卵斑    | F：炎症性座瘡とざ瘡癒痕 |
| G：黒子     | H：赤ら顔        |

のニキビ患者も多く，その目的はフラクショナルレーザー治療である。

フラクショナルレーザー治療とは，レーザー光を田植えのように点状に照射する方法である<sup>19)</sup>。レーザー光を小さな点に集光することによりさらに高いエネルギー照射が可能になる。皮膚全面に均一に照射すれば熱傷を生じるような，CO<sub>2</sub>レーザーやエルビウムガラスレーザーでも，点状に細かく照射されることで，

照射部以外の皮膚にレーザー光を作用させないので，生じる極小範囲の熱傷は傷跡を残さず治療し，かつ，深部の組織を効果的に破壊することができる。

フラクショナルレーザーはニキビの根本原因である皮脂腺を萎縮させることで効果を発揮するので，外用や内服による対症療法とは異なり，ニキビの原因治療が可能である。難治性のニキビであっても，5～10回程度の照射で，ニキビを改善させることができ，同時

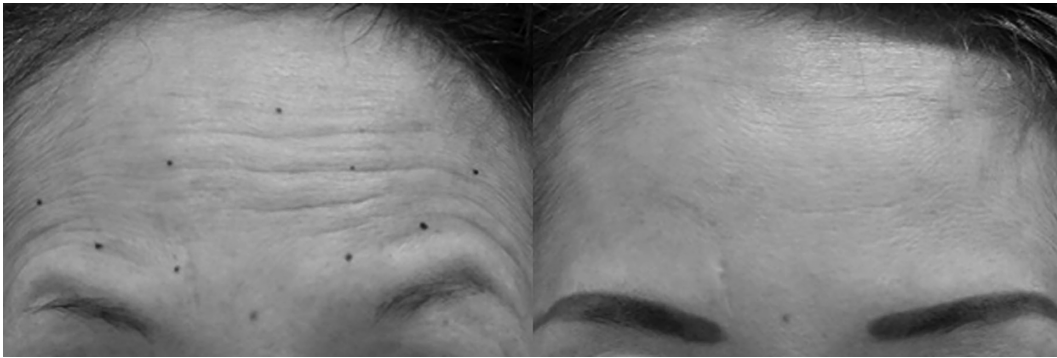


図6 A型ボツリヌス毒素による表情筋皺の治療  
 左：平時でも外側の眉毛が挙上し前額に皺がある。  
 各ポイントにA型ボツリヌス毒素を2～3単位投与した。  
 右：施術後2週。皺はきれいになくなり、眉毛挙上も消失した。

に、瘢痕に対しても真皮の破壊と再構築を起こして皮膚の凹凸を改善するため、ニキビ跡（ざ瘡瘢痕）治療も同時に行うことができる（図5F）。

#### 7 黒子（ほくろ）

黒子の治療希望も多い。母斑細胞を有する真皮内病変であり、美容医療ではCO<sub>2</sub>レーザーでの切削治療が用いられる。保険診療で切除縫縮することも可能であるが、切除縫縮の線状瘢痕は意外と目立つことが多く、7mm程度までの大きさであれば、レーザー治療の方が瘢痕は目立たないことが多い。母斑細胞をすべてレーザーで焼灼できれば、再発することはない（図5G）。

#### 8 赤ら顔

赤ら顔は顔面の毛細血管の増多と拡張である。先天性の場合もあるが、紫外線などの外的因子により生じる場合も多い。保険適応の色素レーザー、保険適応外のIPL、Nd-YAGレーザーなどを使い分けて治療することが多い（図5H）。

### B 皺とたるみ、輪郭の治療

#### 1 表情筋皺

前額の横皺は前頭筋、眉間の縦皺は皺鼻筋と鼻根筋、目じりにできるカラスの足跡は眼輪筋、頤部の梅干し皺は頤筋、口角の下垂は口角下制筋が関与する。これら表情筋の繰り返しの伸展収縮と、その表面にある皮膚の弾性低下による皮膚の折れ癖によって、表情筋収縮時だけでなく、弛緩時にも皺が生じるようになる。

A型ボツリヌス毒素はコリン作動性神経終末でのアセチルコリン放出を阻害することにより、筋の収縮が起きなくなる。

表情筋表面や表情筋内にA型ボツリヌス毒素を局所

注射することで、標的の表情筋の収縮を一定期間起こさないようにすることができる。投与後数日から筋の収縮が弱くなり2週間程度でボトックスが作用した筋繊維は動かなくなる。効果の維持は4か月から8か月程度であり、原則的に繰り返し投与が必要である（図6）<sup>20)</sup>。

2 ほうれい線、マリオネットライン、フェイスライン  
 ほうれい線（鼻唇溝）やマリオネットライン（腹話術人形のように見える口角から顎にかけての凹み）、フェイスライン（下顎縁からオトガイにかけてのライン）は、皺やたるみの中で、治療を希望する患者が最も多い。表情筋皺と発生要因は異なり、両頬の皮膚と皮下脂肪たるみ、頬骨や下顎骨の吸収、骨と固定された皮膚と弛んだ皮膚との段差などが原因している。ほうれい線やマリオネットラインが際立つ理由は、線自体が凹んだのではなく、周りの組織が覆いかぶさるようになったと考えるとわかりやすい。すなわち、局所の問題というよりは、輪郭の変化や顔全体の皮膚皮下組織の変化が反映されている。局所へのヒアルロン酸注入により、ほうれい線やマリオネットライン、フェイスラインのくぼみを浅くして、整えることができる（図7A）<sup>21)</sup>。

#### 3 輪郭の治療

加齢に伴い、側頭部は陥凹し、頬骨弓の骨が目立ち、頬部隆起した点は尾側に落ち、フェイスライン（下顎縁のライン）はブルドッグのようにたるむ。この原因としては、頬骨と下顎骨の吸収、側頭部と頬骨周囲の脂肪は減少、下顎部の脂肪は増加、皮膚は伸びてたるみ、弾性がなくなるなどの複合的要因がある。本来、骨の吸収、皮下脂肪の部位による吸収や増加、余剰皮膚の問題をすべて治療しなければ、完全に良い形態を



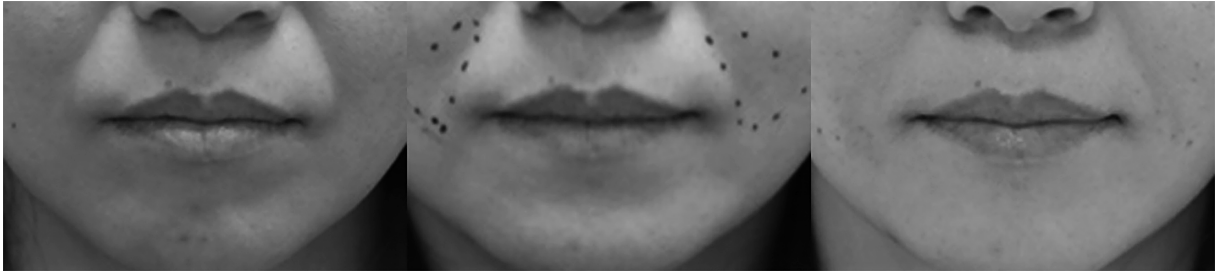

図7A ほうれい線の深さを改善するヒアルロン酸注射

ほうれい線だけでなく、ほうれい線外側の皮膚陥凹にもヒアルロン酸注射を行うことで注射の直後から、ほうれい線の陥凹が改善したことがわかる。

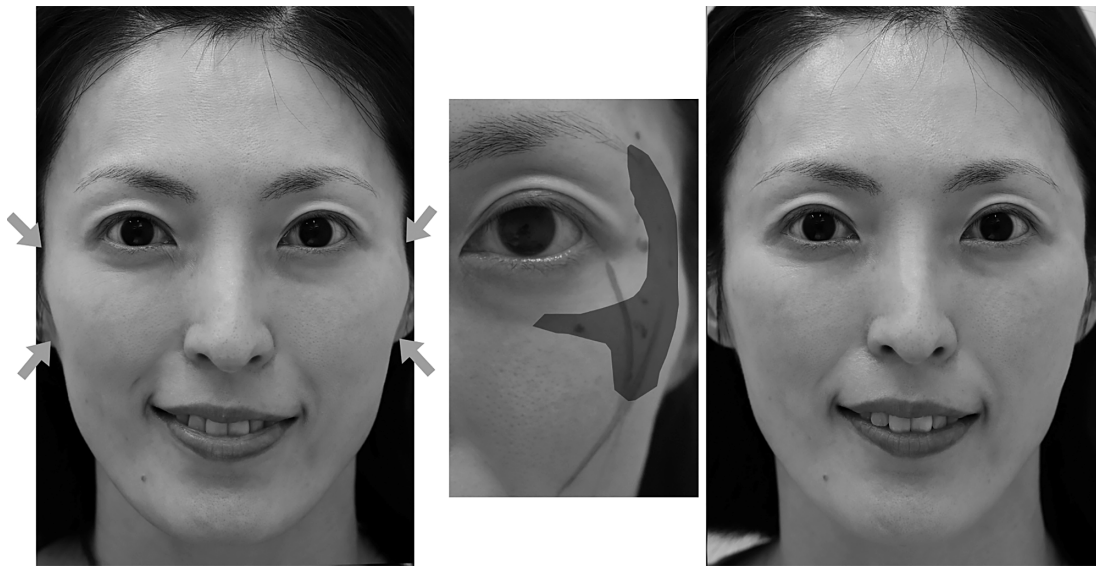


図7B ヒアルロン酸注射による輪郭の矯正

左：加齢に伴い、頬骨弓の浮き出しが強くなり、側頭窩と頬骨弓下の陥凹、下眼瞼のクマが目立つ。右：眼窩周囲へのヒアルロン酸注射により、頬の垂れさがりがなくなり、頬がふっくらとして、卵型の顔に戻り、クマも目立たなくなっている。

取り戻すことはできないが、治療としてすべてを行うことは現実的でない。骨や脂肪が吸収された部位にヒアルロン酸注入によるボリューム負荷を行うことで、形態的な若返りを図ることができる(図7B)。

#### 4 上眼瞼の皮膚余剰(加齢性眼瞼下垂)と腱膜性眼瞼下垂

瞬目(まばたき)の回数は1分間に約20回であり、1年間には約700万回行われている。上眼瞼皮膚は瞬目の度に伸展と収縮を繰り返すので、皮膚が伸ばされやすく、加齢に伴い皮膚弛緩症を生じて、上眼瞼皮膚が瞼縁に被って視野を障害しやすい。同時に、繰り返される開閉瞼動作により、上眼瞼挙筋腱膜が作用点の瞼板から滑って外れることにより、加齢性の腱膜性眼瞼下垂症を生じる<sup>22)</sup>。

上眼瞼では、加齢による多量の皮膚の余剰や、眼瞼

挙筋腱膜の解剖学的変化を生じているので、手術治療が第1選択となる。

腱膜性眼瞼下垂の程度が著しくない場合には、眉毛下皮膚切除術(眉の下での皮膚と眼輪筋の切除)を行うと、患者のidentityに変化を生じにくく、若返りと同時に、視野の改善、肩こりの改善、頭痛の改善などの機能的改善が得られる(図8)<sup>23)</sup>。

腱膜性眼瞼下垂の程度が強い場合には、視野、頭痛、肩こり、羞明、手足の冷感など、交感神経刺激症状を強く伴うことが多い。重瞼線部(二重瞼の折れ癖の位置)での皮膚切除と眼瞼挙筋腱膜の再固定を行うことにより、上記の症状改善が得られる(図9)<sup>24)</sup>。

5 下まぶたのクマ(Buggy eyelid)、頬部脂肪の下垂  
下まぶたに生じたクマの治療を希望する患者は多い。手提げバッグのように下眼窩縁に沿って脂肪が飛び出

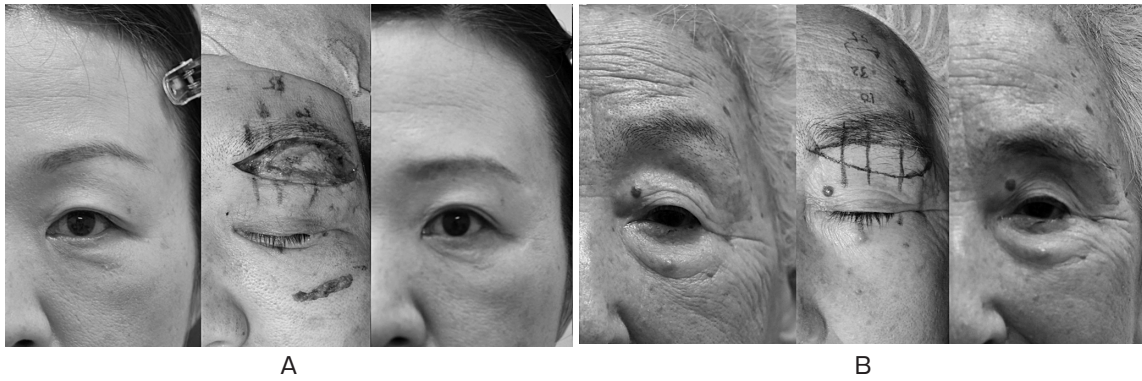


図8 眉毛下皮膚切除術による上眼瞼皮膚弛緩症の治療

A：50代の症例

手術により重瞼線がきれいに見えるようになり，眉毛挙上も消失し，きつい印象の顔でなくなった。

B：80代の症例

手術により視野が改善するとともに，前額の皺が減少し，顔貌が自然な感じで若返っている。

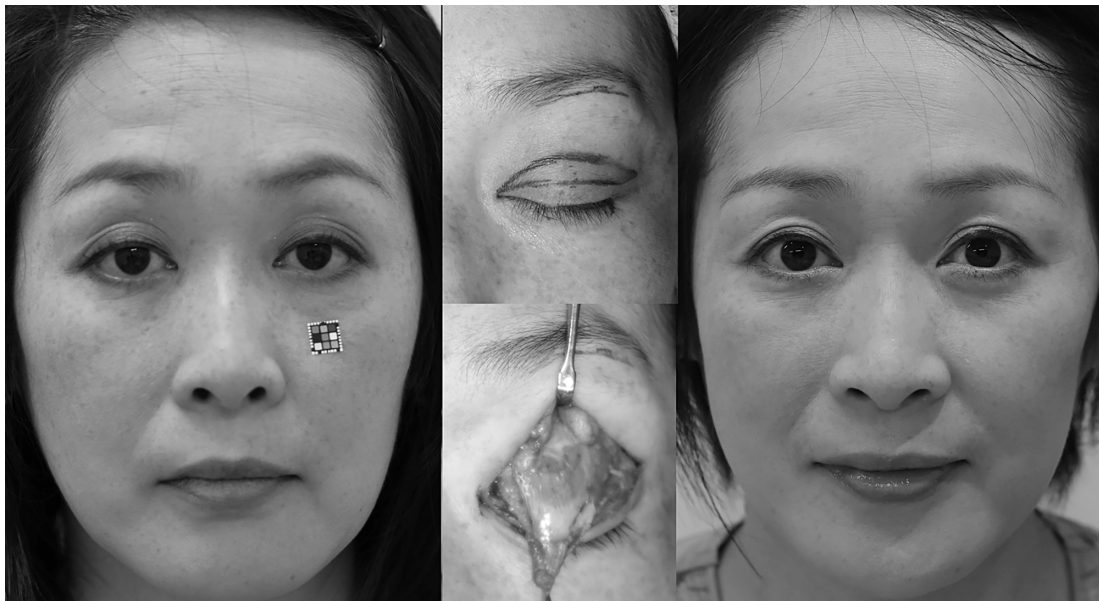

図9 眼瞼下垂症に対する松尾法での腱膜固定手術

眼瞼挙筋機能不全に陥っている症例では，重瞼線部での皮膚切除とともに眼瞼挙筋腱膜の瞼板への固定を行う。

手術により，視野の改善とともに，頭痛，肩こり，羞明，冷え性の改善が得られ，顔貌も若返っている。

すので美容外科医は buggly eyelid と称する。下眼瞼のバッグ状の突出は眼窩脂肪の突出である。眼窩脂肪は眼球の重みで眼窩から前方に飛び出す方向に力がかかっているが，眼輪筋と皮膚の緊張により抑え込まれている。加齢により，眼輪筋と皮膚の緊張が低下すると，眼窩脂肪の突出が抑えきれなくなり，クマを生じる。フラクショナルレーザーなどを用いて，皮膚と眼輪筋の厚みを再生する治療もある程度効果があるが，下眼瞼の加齢性変化に対する治療で最も有効なのは，上眼瞼と同様に除皺術（しわ取り手術）である（図10）。

## Ⅷ おわりに

見た目の抗加齢医療の現況と実際について概略を述べた。

見た目の抗加齢医療治療の希望患者は多く，伊那中央病院の美容外科受診患者数は開設後10年経過し，現在は年間5,000人を超えている。受診患者の90%以上は見た目の抗加齢医療を希望する患者であり，上伊那医療圏からの受診である。他の医療圏においても本来は同様の需要があるにもかかわらず，医療機関への美

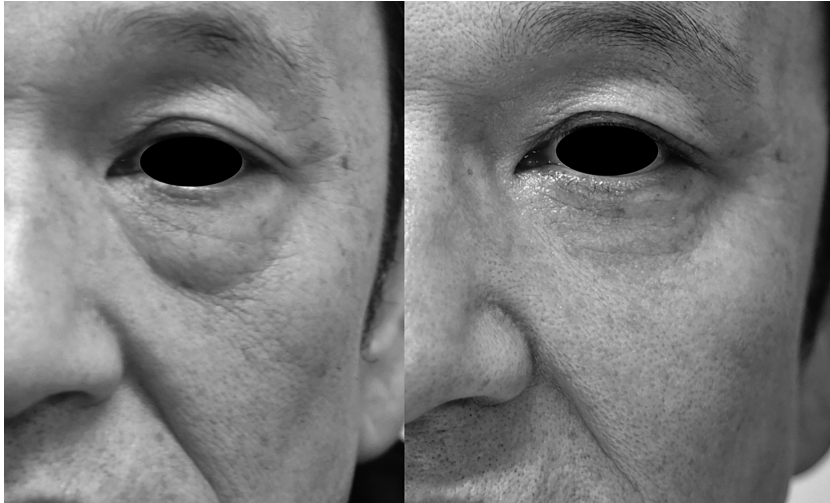

図10 下眼瞼除皺術

下眼瞼のクマ (Buggy eyelid) と頬全体の下垂に対して、下眼瞼除皺術 (クマ取り手術) と中顔面のフェイスリフトを同時に行った症例。クマの改善とともに、頬部の皮膚脂肪下垂、ほうれい線の深みも同時に改善している。下眼瞼部の瘢痕は目立たない。

容外科の整備がされていないために、患者は受診機会が得られていないと考えられる。

見た目の抗加齢医療は、形態を改善することが主目的であり、その多くが保険適応外のため、医師の間でも医療として認知されにくいことは承知しているが、患者の身体的悩みに対応するのが医療の普遍的な一面であり、長野県の現状は患者の要求に応えきれていないのかもしれない。

1896年に建築家サリバンは、ビル建築に関するエッセイの中で、「形態は機能に従う」という言葉を使用

している。形成外科医にも「形態は機能をつくり、機能は形態をつくる」という格言が伝承されている。形態が良くなれば機能面での改善が得られ、機能が良くなれば形態も改善するという、形成外科・美容外科治療の本質をよく言い表している格言である。見た目の抗加齢医療は、形態的な若返りを治療の第1義とするものの、形態の改善に伴う機能的な改善も得られる治療であり、見た目の抗加齢医療を通して、健康寿命の延伸に貢献できる医療の未来が開けることを期待する。

## 文 献

- 1) アンチエイジング医学の基礎と臨床 第3版 日本抗加齢医学会 専門医・指導士認定委員会編集 I アンチエイジング (抗加齢) 医学の理解 アンチエイジング (抗加齢) 医学の理解. pp 2-13, メジカルビュー社, 東京, 2015
- 2) Christensen K, Thinggaard M, McGue M, et al: Perceived age as clinically useful biomarker of ageing: cohort study. *BMJ* 10; 339: b5262, 2009
- 3) Kligman LH: Photoaging Manifestations, Prevention, and Treatment. *Dermatologic Clinics* 4: 517-528, 1986
- 4) ISAPS EXECUTIVE OFFICE., ISAPS interanational survey on aesthetic/cosmetic procedures performed in 2019. pp 1-55, 2019
- 5) The American Society for Aesthetic Plastic Surgery. 2016 The American Society for Aesthetic Plastic Surgery Cosmetic Surgery National Data Bank Statistics. pp1-27, 2017
- 6) JSAPS 調査委員会 第3回全国美容医療実態調査最終報告書, 2020
- 7) 辻 卓夫: 皮膚の老化に伴う弾力線維の変化について. *皮膚* 22: 11-24, 1980
- 8) Mohammed A, Codner MA: Retaining ligaments of the face: review of anatomy and clinical applications. *Aesthet Surg J* 33: 769-782, 2013
- 9) Rohrich RJ, Pessa JE: The fat compartments of the face: anatomy and clinical implications for cosmetic surgery. *Plast Reconstr Surg* 119: 2219-2227, 2007

- 10) Mendelsson B, O'Brien J : The Aging Face. International Textbook of Aesthetic Surgery. pp 855-865 Scuderi N, Toth BA (eds), Springer, Berlin, 2016
- 11) Pullar JM, Carr AC, Vissers M : The Roles of Vitamin C in Skin Health *Nutrients* 9 : 866, 2017
- 12) Farris PK : Topical Vitamin C : A useful agent for treating photoaging and other dermatologic conditions. *Dermatol Surg* 31 : 814-817, 2005
- 13) Anderson RR, Parrish JA : Selective photothermolysis : precise microsurgery by selective absorption of pulsed radiation. *Science* 220 (4596) : 524-527, 1983
- 14) Watanabe S, Takahashi H : Treatment of nevus of Ota with the Q-switched ruby laser. *N Engl J Med* 331 : 1745-1750, 1994
- 15) 二条貞子 : トランキサム酸による肝斑の治療. 基礎と臨床 13 : 295-296, 1979
- 16) Kim HJ, Moon SH, Cho SH, Lee JD, Kim HS : Efficacy and Safety of Tranexamic Acid in Melasma : A Meta-analysis and Systematic Review. *Acta Derm Venereol* 97 : 776-781, 2017
- 17) Kligman AM, Willis I : A new formula for depigmenting human skin. *Arch Dermatol* 111 : 40-48, 1975
- 18) Zhang Y, Zheng X, Chen Z, Lu L : Laser and laser compound therapy for melasma : a meta-analysis. *J Dermatolog Treat* 31 : 77-83, 2020
- 19) Manstein D, Herron GS, Sink RK, Tanner H, Anderson RR : Fractional photothermolysis : a new concept for cutaneous remodeling using microscopic patterns of thermal injury. *Lasers Surg Med* 34 : 426-438, 2004
- 20) Hema S, Massimo S, Steven, et al : Global Aesthetics Consensus : Botulinum Toxin Type A-Evidence-Based Review, Emerging Concepts, and Consensus Recommendations for Aesthetic Use, Including Updates on Complications. *Plast Reconstr Surg* 137 : 518e-529e, 2016
- 21) Rohrich R, William HC, Mariano B, et al : Facial soft tissue fillers conference : assessing the state of the science. *Plast Reconstr Surg* 127 : 22S-S, 2011
- 22) Matsuo K : Restriction of involuntary tonic contraction of the levator muscle in patients with aponeurotic blepharoptosis or Honer syndrome by aponeurotic advancement using the orbital septum. *Sacnd J Plast Reconstr Surg Hand Surg* 37 : 81-89, 2003
- 23) 林 寛子, 富士森良輔 : 眉下しわ取り術の効果. 日本美容外科学会報 25 : 23-28, 2003
- 24) Matsuo K, Ban R : Surgical desensitisation of the mechanoreceptors in Müller's muscle relieves chronic tension-type headache caused by tonic reflexive contraction of the occipitofrontalis muscle in patients with aponeurotic blepharoptosis. *J Plast Surg Hand Surg* 47 : 21-29, 2013

(R 4. 1. 14 受稿)