

## GnRH agonist 使用と子宮鏡検査後に妊娠成立した 帝王切開癒痕部症候群の1例

村中 愛<sup>1)\*</sup> 石川久美子<sup>1)</sup> 堀澤 信<sup>1)</sup> 本藤 徹<sup>1)</sup>  
佐近 普子<sup>2)</sup> 西澤千津恵<sup>2)</sup> 森 篤<sup>2)</sup>

1) 長野赤十字病院産婦人科

2) 長野市民病院婦人科

### A Case of Cesarean Scar Syndrome in which Pregnancy was Established after Using GnRH Agonist and Hysteroscopy

Ai MURANAKA<sup>1)</sup>, Kumiko ISHIKAWA<sup>1)</sup>, Shin HORISAWA<sup>1)</sup>, Toru HONDOU<sup>1)</sup>

Noriko SAKON<sup>2)</sup>, Chizue NISHIZAWA<sup>2)</sup> and Atushi MORI<sup>2)</sup>

1) *Obstetrics and gynecology, Nagano Red Cross Hospital*

2) *Gynecology, Nagano Municipal Hospital*

At the age of 32, gravida 1 para 1, the patient delivered her first child by Cesarean section on the 1st day of the 38th week of pregnancy due to preeclampsia, and was referred to the hospital wishing for a second child. Pregnancy was not established by the timing method and artificial insemination with the husband (AIH), and irregular bleeding that continued from the follicular phase to the ovulation phase was observed during artificial insemination. At this time, fluid retention was also observed in the Cesarean section scar, and a diagnosis of Cesarean scar syndrome was made. As the patient did not desire for surgical treatment and wanted to step up fertility treatment, we decided to try to establish a pregnancy by reducing the endometrial retention by GnRH agonist, and started treatment by in vitro fertilization and embryo transfer.

Gonadotropin releasing hormone agonist (GnRH agonist) was administered for 6 months, and hysteroscopy 5 months after the start of administration showed no evidence of bleeding in the uterus, unlike before treatment. The pooling had disappeared. Considering that the environment in the uterus had improved, frozen embryo transfer was performed in the hormone replacement cycle, and pregnancy was established. On the 0th day of the 38th week of pregnancy, delivery was performed by scheduled Cesarean section.

In Cesarean section scar syndrome, the pooling of fluid in the scar and intrauterine cavity is considered to be one of the causes of infertility. In this case, administration of GnRH agonist suppressed bleeding from the Cesarean section scar and improved fluid retention in the uterus by hysteroscopy, which is considered to have contributed to the establishment of pregnancy. Currently, surgical treatment is often used for Cesarean section scar syndrome. However, improvement of fluid retention in the uterine cavity by hormone therapy and/or hysteroscope and using in vitro fertilization and embryo transfer together may be an opinion for conservative therapy. *Shinshu Med J 69 : 217-221, 2021*

(Received for publication January 18, 2021 ; accepted in revised form March 22, 2021)

**Key words** : Cesarean scar syndrome, Gonadotropin releasing hormone agonist, in vitro fertilization, Cesarean-induced isthmocele

帝王切開癒痕部症候群, ゴナドトロピン放出ホルモンアゴニスト, 体外受精, 帝王切開創部癒合不全

\* 別刷請求先 : 村中 愛 〒380-8582  
長野市若里 5-22-1 長野赤十字病院産婦人科  
E-mail : kuagu2001@gmail.com

#### I はじめに

我が国における分娩件数は減少傾向であるが、帝王

切開術の割合は増加傾向となっている。厚生労働省の保健統計では1990年には全分娩の11.2%であった帝王切開術の割合が、2014年には24.8%を占めるに至った。近年、帝王切開術の増加に伴い、術後に子宮創部に陥凹性瘢痕（Cesarean scar defect：以下CSD）を認め、その部位の血液貯留により過長月経、不正出血や骨盤痛などの症状をきたす帝王切開瘢痕部症候群（Cesarean Scar Syndrome：以下CSS）が注目されている。CSSは、1996年にMorrisらにより提唱され<sup>1)</sup>、続発性不妊症の原因としても注目されている。CSSに対する治療方針は未だ確立していないが、外科的治療後の症状改善や妊娠成立の症例報告が多く報告されている。一方、挙児希望に対する外科的処置を行わない保存的治療の報告は多くない。今回 GnRH agonist (Gonadotropin Releasing Hormone agonist) 投与、子宮内洗浄後に妊娠成立した帝王切開瘢痕部症候群の1例を経験したため報告する。

## II 症 例

症例は32歳、1妊1産の女性で、28歳時に妊娠高血圧症候群のため緊急帝王切開術で分娩した後、第二子挙児希望のため30歳時に紹介受診した。当科初診までの不妊期間は約1年であった。不妊症スクリーニング検査では、経陰超音波検査で子宮頸部にCSDを認める以外には子宮および両側付属器に異常を認めなかった。月経3日目の内分泌検査はFSH 4.92 mIU/ml, LH 2.07 mIU/ml, E2 57.0 pg/ml, 抗ミュラー管ホルモン（AMH）検査希望なく未実施、クラミジアトリコマチス抗体IgG陽性、クラミジアトリコマチスIgA陽性、子宮頸管クラミジア抗原検査陰性、子宮卵管造影検査では子宮形態異常なく両側卵管の疎通性は認めるが、左側卵管描出後の拡散が不良であった。精液検査所見は、量 7.2 ml, 濃度  $66 \times 10^6$ /ml, 運動率 52%であった。クラミジアトリコマチスに対して内服治療後に、タイミング療法を5回、配偶者間人工授精を2回実施したが妊娠成立せず、すべての治療周期で卵胞期から排卵期まで茶褐色の性器出血を認めた。2回の配偶者間人工授精時、経陰超音波検査でCSDの液体貯留（図1）と外子宮口からの出血を確認した。造影MRI検査ではCSDの残存子宮筋層の厚さは2.32 mmであり、同部位に液体の貯留を認めた（図2）。加えて、骨盤痛はなかったが、月経困難症（visual analog scale 5/10）、過長月経、続発性不妊症が認められたことより、CSSと診断した。

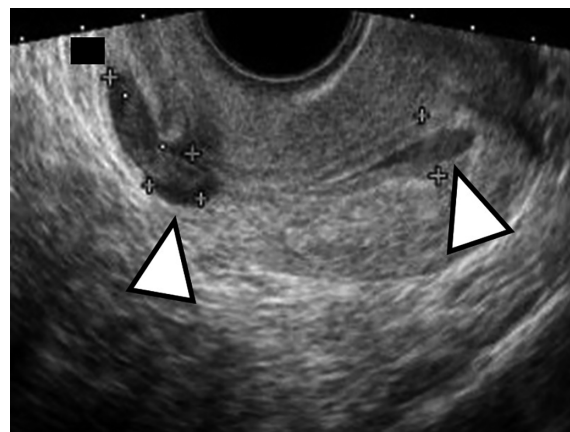


図1 卵胞期（月経開始13日目）  
帝王切開瘢痕部と子宮体部に輝度の高い液体貯留（△）があり、茶褐色の性器出血を認めた。

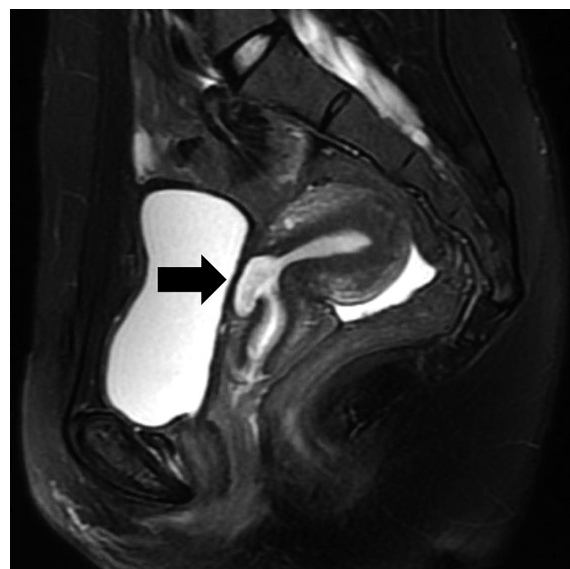


図2 単純MRI T2強調画像  
帝王切開瘢痕部（黒矢印）に液体の貯留を認める。

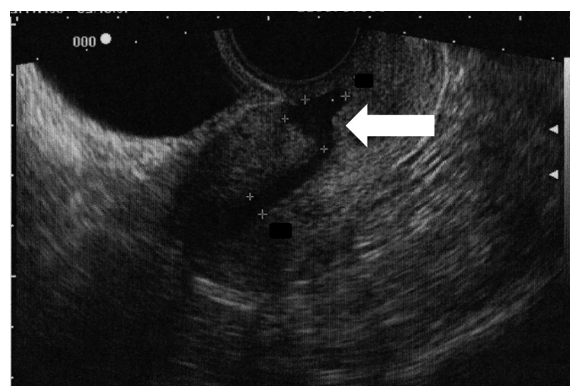


図3 GnRH agonist 投与開始から5か月後の  
経陰超音波検査画像  
CSD（白矢印）部位の液体貯留と、子宮底に  
連続して液体貯留が認められる。

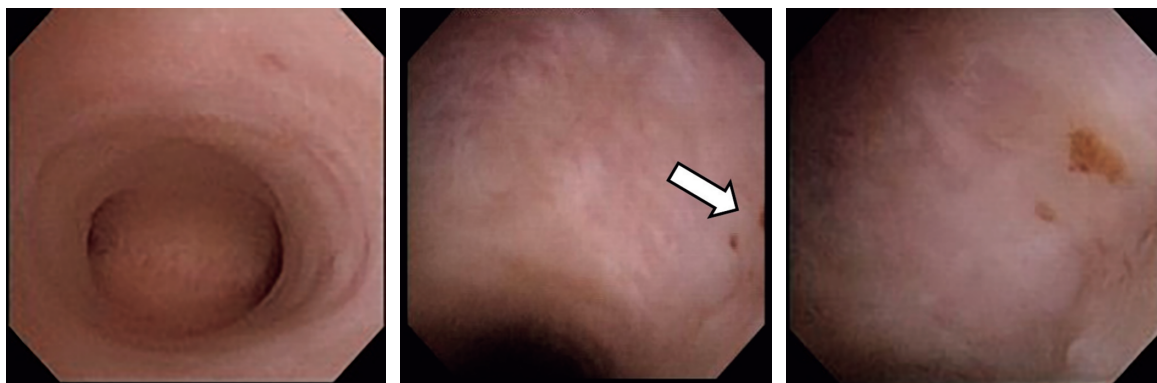


図4 子宮鏡検査 (a :子宮体部全体, b :帝王切開癒痕部全体像, c :茶褐色出血斑の拡大画像)  
子宮体部には異常所見なく, 帝王切開癒痕部はドーム状で同部位表面に茶褐色の出血斑様の所見 (白矢印)。持続的な出血や発赤, 血管露出はなかった。

子宮鏡下手術, 開腹もしくは腹腔鏡下手術による癒痕部切除を行う手術療法, 子宮内洗浄後の配偶者間人工授精や体外受精・胚移植を行う保存的療法を提示したところ, 患者が外科的治療を希望せず, 不妊治療のステップアップを望んだことより, GnRH agonist を使用して月経停止による月経困難症状の緩和と子宮内貯留を減少させる方針とし, 体外受精・凍結融解胚移植による治療を開始した。調節卵巣刺激法の一つである GnRH antagonist 法により卵巣刺激を行い, 経陰超音波ガイド下に14個の卵子を採取し, 媒精による体外受精を行った。培養5日目に, 胚盤胞に到達した3個の受精卵 (Gardner 分類4BB, 3BB, 3BC) を凍結した。受精卵凍結の1か月後から GnRH agonist であるリュープロレリン酢酸塩1.88 mg の皮下注射を4週おきに開始したところ, 投与1か月後から不正性器出血は認めなくなった。また, リュープロレリン酢酸塩1.88 mg 投与4か月目より, 融解胚移植周期への移行を目的にリュープロレリン酢酸塩1.88 mg 皮下注射から酢酸ナファレリン点鼻薬へ変更した。1か月毎の経陰超音波検査では, 癒痕部の液体貯留とそれに連続した子宮内の液体貯留があり, GnRH agonist 投与5か月後の子宮鏡検査実施前まで変化なく存在した (図3)。

GnRH agonist 投与5か月後の子宮鏡検査では, 子宮内腔は異常なく, 帝王切開癒痕部はドーム状で同部位表面に茶褐色の出血斑様の所見があったが, 持続的な出血や発赤, 血管露出も認めなかった (図4)。子宮鏡検査は, 観察のみで終了とした。

子宮鏡検査に起因した合併症がないことを確認して, 凍結融解胚移植周期を開始した。ホルモン補充周期下

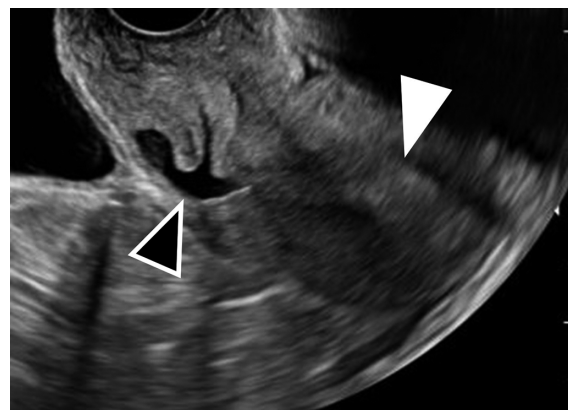


図5 凍結融解胚移植時の超音波検査画像  
移植前にはCSD部分のみの液体貯留 (▲) であり, 子宮体部 (△) には液体貯留は認めない。

に Gardner 分類 4BB 胚盤胞を1個移植した。凍結融解胚移植時には, 経陰超音波検査でCSDに液体貯留を認めたが, 子宮底には液体貯留は認めず (図5), 移植後のカテーテル先端に血液付着は認めなかった。この治療周期で妊娠成立し, 経過中に不正出血は認めなかった。癒痕部の液体貯留は妊娠15週まで認められ, それ以降は判別不可能となった。妊娠経過は順調であり, 妊娠38週0日に既往帝王切開の適応により選択的帝王切開術で分娩した。帝王切開術時には, 子宮漿膜面からは癒痕部は目視で判別できず, 術後6日目の経陰超音波検査で癒痕部の液体貯留は認めなかった。分娩1か月後の産褥検診では, 経陰超音波検査で癒痕部に悪露の血液と思われる液体貯留を認めた。その後は有症時に受診としたが, 分娩7か月後まで月経はまだ再開しておらず, 受診はない。



### Ⅲ 考 察

本症例では、GnRH agonist により CSD からの出血を抑え、子宮腔内の液体貯留を減らすことが妊娠成立に対して有効である可能性が示された。

現在、挙児希望のない CSS 症例には鎮痛剤、経口避妊薬と同成分である低用量エストロゲンプロゲステン配合剤 LEP (Low dose estrogen progestin) や黄体ホルモン製剤であるジェノゲストにより症状コントロールが可能であるとする報告があるが<sup>2)</sup>、これらのホルモン療法を続行した場合には妊娠は望めない。挙児希望症例に対しては子宮鏡下手術、開腹あるいは腹腔鏡下手術が有効であるとする報告がある<sup>3)</sup>。CSS に対する標準的な治療方針はまだ定まっていないが、外科的治療後の症状改善や妊娠成立の症例報告は多い。外科的治療における瘢痕部修復術はどのような症例にどのような手術が適応するのかは、まだ一定の指針が定まっていない。Tanimura らは、残存子宮筋層厚と子宮位置による診断基準と手術方針を示している。残存子宮筋層厚が 2 mm 未満の場合には子宮破裂や子宮鏡下手術時の膀胱損傷の危険性が高くなり、子宮鏡手術後に 2 mm 以上の筋層厚を維持するためには術前の子宮筋層厚が 2.5 mm 以上必要であるとし、残存子宮筋層厚 2.5 mm を手術方式選択の判断基準としている。残存子宮筋層厚 2.5 mm 未満の場合は子宮鏡下手術と腹腔鏡下手術の併用、2.5 mm 以上の場合には後屈子宮の場合には子宮鏡下手術と腹腔鏡下手術の併用、後屈子宮以外は腹腔鏡下手術の適応とすることを提案している<sup>4)</sup>。また、Marotta らは、残存子宮筋層厚が 3 mm 未満の場合には、膀胱損傷の可能性が高まるため腹腔鏡下手術または子宮鏡下手術と腹腔鏡下手術の併用、3 mm 以上の場合には子宮鏡下手術を適応することを提案している<sup>5)</sup>。今回の症例は、残存子宮筋層厚が 2.32 mm であり、子宮鏡下手術や腹腔鏡下手術の手術適応であったが、患者本人の手術希望がなかった。一方、保存的治療の報告は多くなく、さらに体外受精・胚移植を用いた保存的治療の報告は少ない。Sami らは、体外受精・胚移植による治療患者において GnRH agonist を 3 か月以上投与することで CSD の液体貯留が減少し、胚移植時の移植カテーテル先端に血液に由来する分泌物の付着がないことを確認している。その後の凍結融解胚移植により 8 人中 2 人が妊娠成立したと報告している<sup>6)</sup>。また、本邦では、GnRH agonist を 2 か月投与後、移植前に分泌物の吸引、培

養液による洗浄で妊娠成立した 2 例<sup>7)</sup>の学会報告などがある。これらは CSD からの出血を抑え、子宮内の液体貯留を改善することを目的として GnRH agonist が投与されており、これが妊娠成立に至った可能性があることを示唆している。

Tsuji らの後方視的検討では、対象を以下の 3 群に分類し、比較検討している。排卵誘発剤の使用、人工授精や体外受精などの治療を行った一般治療群、子宮腔内の液体貯留の吸引洗浄や酸化セルロースを陥凹部に挿入する保存的治療群、開腹あるいは腹腔鏡下手術を施行した手術治療群において、自覚症状（過長月経、卵胞期不正性器出血、排卵期不正性器出血、黄体期不正性器出血、月経痛、慢性骨盤痛、性交痛等）のない集団では、3 群間の治療後妊娠率に差はなかったが、自覚症状のある集団では、手術治療群が一般治療群、保存的治療群と比較して妊娠率が有意に高かったとしている<sup>8)</sup>。この報告では、CSD が炎症や血液・液体貯留、出血の原因となりうる可能性があり、その部分を外科的切除することで子宮内環境が改善されることが妊娠率向上につながった可能性を指摘している。また、Tanimura ら、Florio らの報告でも、外科的切除による摘出瘢痕組織には、多くの症例で慢性的な炎症が示され、瘢痕部周辺の新生血管やその部分からの出血の可能性が指摘されている<sup>6)9)10)</sup>。さらに、木下らは子宮内腔の液体貯留に注目し、液体貯留の範囲が子宮底部近傍まで貯留している場合には臨床妊娠は確認できず、瘢痕部や瘢痕部から頸部に限局している場合には臨床妊娠が確認されたと報告している。子宮内腔に液体貯留がない状態で胚移植した場合には、臨床妊娠率は 69.8 % であった。加えて、液体貯留の範囲を把握し、胚移植周期を選択することで、帝王切開術の前後での臨床妊娠までの移植回数に有意差がないことが示された<sup>11)</sup>。これらは、保存的治療の場合でも子宮内腔に液体貯留がない状態にできれば、妊娠率が改善する可能性を指摘している。

今回の症例では GnRH agonist 投与により不正性器出血は消失したが、瘢痕部と子宮体部の液体貯留は改善しなかった。胚移植前に施行した子宮鏡検査の灌流液により子宮腔内、瘢痕部が洗浄され、移植時には液体貯留は瘢痕部に限局し、子宮体部には認めなかった。胚移植時に使用したカテーテル先端にも血液付着はなく、凍結胚移植時の出血を抑え子宮体部内腔の液体貯留を減らすことが今回の症例における妊娠成立に寄与した可能性があると考えられる。

#### IV 結 語

CSS の根本的治療としては外科的治療がより効果的である可能性が高い。しかし、CSS は帝王切開術後の疾患であり、患者は育児している場合が多く、入

院加療が困難な場合がある。保存的治療では永続的な効果は得られないが、今回の症例のように手術を希望しない場合の不妊治療として GnRH agonist および子宮鏡検査が治療の選択肢となりえる可能性があり、更なる症例の蓄積が望まれる。

#### 文 献

- 1) Morris H: Cesarean scar syndrome. S Afr Med J 86: 1558, 1996
- 2) 谷村 悟, 田中有理, 細野 隆, 舟本 寛: 帝王切開術瘢痕部症候群の月経異常に対する保存的対応—LEP/OC・ジェノゲストの使用経験. 産婦の実際 65: 853-856, 2016
- 3) 生殖・内分泌委員会: 報告. 日産婦誌 67: 1493-1511, 2015
- 4) Tanimura S, Fnamoto T, Hosono T, et al: New diagnostic criteria and operative strategy for cesarean scar syndrome: endoscopic repair for secondary infertility caused by cesarean scar defect. J Obstet Gyneaeol Res 41: 1363-1369, 2015
- 5) Marotta ML, Donnez J, Squifflet J, et al: Laparoscopic repair of post-cesarean section uterine scar defects diagnosed in nonpregnant woman. J Minim Invasive Gynecol 20: 386-391, 2013
- 6) Gurbuz AS, Gode F, Ozcimen N: Non-invasive Isthmocele Treatment: A new therapeutic option during assisted reproductive technology cycles? J Clin Med Res 12: 307-314, 2020
- 7) 佐藤 修: 子宮の帝王切開瘢痕部に貯留する分泌液に対し、胚移植前に GnRH の長期投与と分泌液の反復吸引・洗浄を行い着床した 2 症例. 日生殖医会誌 57: 411, 2012
- 8) Tsuji S, Murakami T, Kimura F, et al: Management of secondary infertility following cesarean section: Report from the Subcommittee of the Reproductive endocrinology Committee of the Japan Society of Obstetrics and Gynecology. J Obstet Gyneaeol Res 41: 1305-1312, 2015
- 9) Tanimura S, Hosino T, Minami R, Funamoto H: Hemorrhage from a Cesarean scar is a cause of Cesarean scar syndrome. J Minim Invasive Gynecol 24: 340-341, 2017
- 10) Florio P, Gubbini G, Marra E, et al: A retrospective case-control study comparing hystroscopic resection versus hormonal modulation in treating menstrual disorder due to isthmocele. Gynecological Endocrinology 27: 434-438, 2011
- 11) 木下孝一, 服部幸雄, 若原靖典, 他: 帝王切開後陥凹性瘢痕を認める不妊症患者の体外受精成績. 日受精着床会誌 32: 93-97, 2015

(R 3. 1. 18 受稿; R 3. 3. 22 受理)