

貫通結紮および18ゲージ針による ドレナージホール作成を用いた縫合法

麻沼和彦* 前澤 毅

前澤病院

Suture Method Using Penetration Ligation and Drainage Hole Creation with 18 Gauge Needle

Kazuhiko ASANUMA and Tsuyoshi MAEZAWA

Maezawa Hospital

For many years we have closed wounds using our own suture method and good results have been obtained. The suture method makes penetration ligation to eliminate dead space and to reduce the tension of the skin, and drainage hole creation with the 18 gauge needle. We report herein five cases of wound closure using our method after trauma treatment and removal of a subcutaneous mass. *Shinshu Med J 68: 265—269, 2020*

(Received for publication January 9, 2020; accepted in revised form May 11, 2020)

Key words: penetration ligation, drainage hole creation

貫通結紮, ドレナージホール作成

I はじめに

機械的原因による外傷には、擦過創（傷）、挫創、挫滅創、挫傷、切創、割創、裂創、刺創、剥脱創、銃創、咬創、爆創、轢創などがある。擦過創、皮膚欠損創では全てのデブリスを徹底的に除去した後の治療に創傷被覆材がよく使用され¹⁾³⁾、止血用材での被覆も有効である⁴⁾。従来、挫創の修復には縫合が用いられてきたが、現在は、主に張力がわずかしかかからない直線的な特定の挫創に対して金属ステーブル、粘着テープ、液体の局所皮膚接着剤が使用され¹⁾²⁾、使用する素材にかかわらず創傷の予備的ケアは同じである。粘着テープは、最も迅速な修復方法であり、感染率も非常に低い¹⁾²⁾。張力のかかからない切創をはじめとする創傷に有用であり、ギプスを装着する四肢の挫創に特に利点を発揮するが、有毛部には使用できない¹⁾。毛髪を用いた閉鎖法が効果的な場合もある²⁾。縫合は、

不規則で出血が多い、複雑なあるいは深い挫創、皮膚がたるんだ部位、張力のかかる部位、真皮縫合が必要な創傷の修復に有利である¹⁾²⁾。

創は十分な洗浄、必要ならば鋭的切離によってデブリードメント後、創面を整形し皮下組織の中縫いや皮膚縫合を行うのは理想であるとしても、局所麻酔下短時間一人でその処置を適切に行うことは容易ではない。われわれは長年、死腔をなくすために中縫いあるいはドレーン挿入が必要と思われる、顔面などの露出部ではない挫創、に対し、容易で、かつ内部に異物である縫合糸を残さない手技を行い良好な結果を得ている。その手技は外傷のみならず皮下腫瘍摘出後の縫合に対しても有効だと考えている。今回外傷処置および皮下腫瘍摘出後にその手技を行った5症例を報告する。

II 手術方法（貫通結紮ドレナージ法）

われわれが行ってきた手技は、死腔をなくし創の安静を保つために皮膚から剥離面深部までの貫通結紮を行い、浸出液の処理のためにドレナージが必要な場合には18G針により皮膚から皮下剥離面に至るドレナ-

* 別刷請求先：麻沼和彦 〒399-4114
長野県駒ヶ根市上穂南11-5 前澤病院
E-mail: knasanum@fk2.so-net.ne.jp

ジルートを作ることである。ドレナージルートは、貫通距離が短い場合には貫通結紮後でも行える（図1）。

Ⅲ 症 例

症例1：84歳女性。

転倒した際に右膝を木製の箱の角にぶつけ受傷した。翌日になっても出血が止まらないため外来を受診した。同日局所麻酔下で洗浄後（図2 a）、貫通結紮（図2 b）ドレナージ法を用いて閉創し、軽く圧迫した。ドレナージホールからの乾いたガーゼ汚染は翌日のみに見られた。経過良好で問題となるイベントはなく7日目に全抜糸し、外来通院を終了とした。

症例2：91歳女性。

認知症で入院中に車椅子のフットサポート部に足を強打し、3.0×3.5 cmの挫創を負った（図3 a）。局所麻酔、生理食塩水で洗浄、イソジン消毒後、3-0ナイロン糸で5針貫通結紮後皮膚切離面を縫合、18G針で5か所ドレナージホールを作成した。局所の安静が保てないため貫通結紮はやや強く行った。翌日に認められたドレナージホールからの浸出液による乾いたガーゼ汚染は翌々日には認められず、ガーゼ保護を行い8日目に抜糸した。貫通結紮部に3か所の痂皮が認められた（14日後図3 b）が、自然経過により治癒し、28日後に終了とした。

症例3：66歳女性。

犬に噛まれ右下肢外側に12.5×7.0 cmの皮下組織層で剥離した挫創のため外来を受診した。局所麻酔、生食にて洗浄、3-0ナイロン糸で10針貫通結紮および皮膚縫合、18G針で20か所ドレナージホールを作成した。翌日ガーゼには比較的多量の浸出液による乾いたガーゼ汚染がみられた。浸出液が貯留している部位が一か所あったため、その部にドレナージホールを再度作成した。そこからの浸出液は1日間のみであった。12日目に全抜糸したが、2.0×1.5 cmの皮膚壊死が頭側に認められたため外来で処置を継続した。26日目に壊死部位は痂皮となり、その後外来で経過観察と処置を行い、74日後に外来通院を終了とした（図4）。

症例4：68歳女性。

背部痛と腫瘍のため当院の外来を受診した。直径約4 cmの感染性粉瘤を同部に認めた。一部は自潰し排膿していた。同日局所麻酔下にて自潰した部位の周囲皮膚を船形に切除し、一部正常周囲組織もあわせて腫瘍の摘出術を行った後、貫通結紮ドレナージ法を用いて閉創し、軽く圧迫した。ドレナージホールからの浸

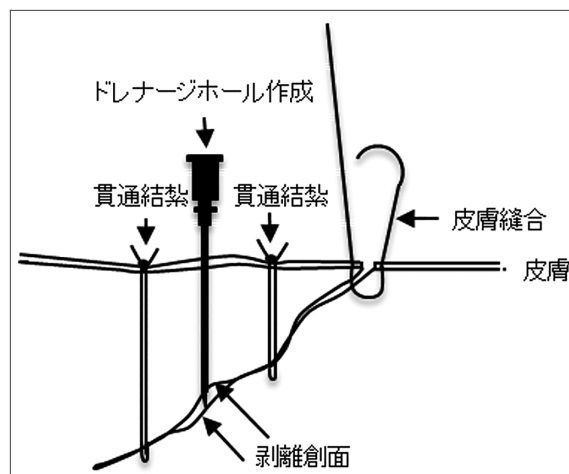


図1 貫通結紮とドレナージのイメージ

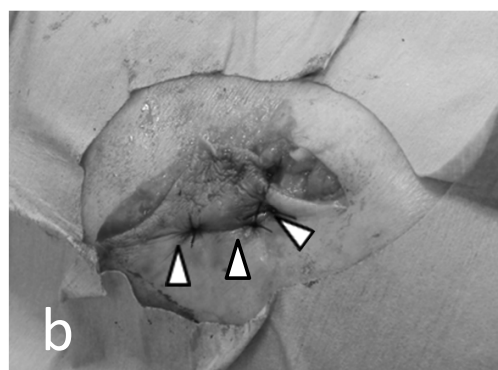
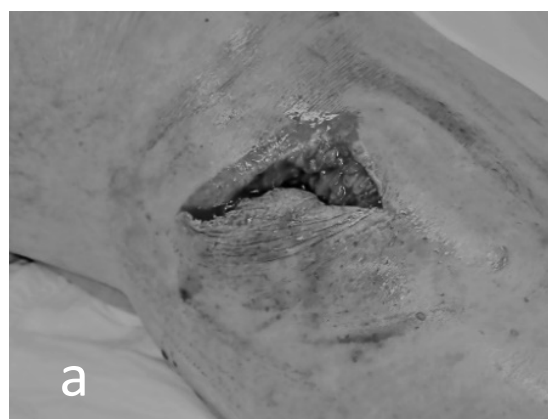

図2 症例1の術前と術中

a：症例1の縫合前。

b：症例1の貫通結紮終了時。矢頭が貫通結紮糸。

出液によるガーゼ汚染は翌日のみに見られた。皮下で薄切した箇所は痂皮となった（図5）。術後9日目に全抜糸したが、痂皮は残存したため外来通院により経過観察および処置を行い、72日後に通院を終了とした。

症例5：63歳男性。

突然左前胸部に腫瘍が出現したとの主訴で当院外来

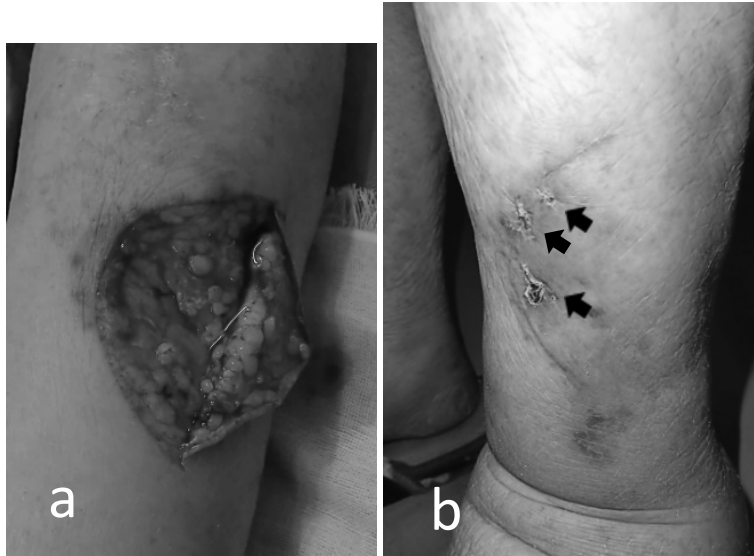

図3 症例2の術前と術後
a：症例2の縫合前。
b：症例2の14日後。
矢印が貫通結紮部の壊死部位。

を受診した。超音波検査およびCT検査で脂肪腫と診断され経過観察となった。しかし、10か月後に腫瘤の摘出を強く希望して来院した(図6 a)。局所麻酔下で摘出術を行い、閉創は貫通結紮ドレナージ法を行い(図6 b)、軽く圧迫した。ドレナージホールからの浸出によるガーゼ汚染は翌日のみに見られた。経過良好で問題となるイベントはなく7日後に全抜糸し、外来通院を終了とした。

IV 考 察

機械的原因による創傷に関しては、損傷の仕方が鋭いか鈍のか、傷の深さが真皮までに限局しているかそれとも皮下組織にまで及んでいるか、皮膚ないしその他の組織欠損を伴うか、などから分類される。そのうち、挫創、挫滅創、裂創、皮膚剥奪創においては、死腔ができるおそれがある場合、ドレーンがあれば留置、ない場合は創をやや粗に縫合後やや圧迫気味にガーゼ・包帯被覆をすることが広く行われている¹⁾。それらの創処置における一般的な目標は、十分な止血・異物除去、皮膚の辺縁を密接に近づける、層別縫合、血流への配慮、死腔を除去する、創傷および個々の縫合での張力を最小にする(テンションフリー)、適切な縫合糸、皮下の縫合材料の量を最小にする、などである¹⁾²⁾⁵⁾⁻⁷⁾。

外来手術においては針付きナイロン糸1本を使用して縫合処置を行うことが一般的である。この際、症例1(図2 a)の様に皮下剥離層が深く狭い場合には一針の結合織の層々吻合によって皮下剥離層の直視が困難になり適切な層々吻合は不可能になる。それに比し

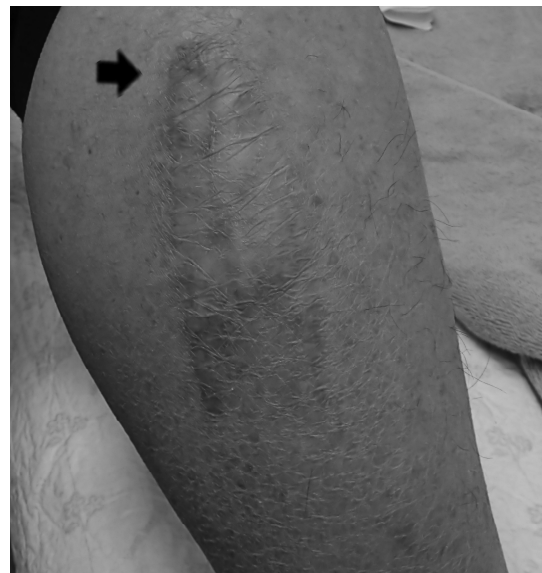

図4 症例3の74日後
矢印が術後壊死した部位。

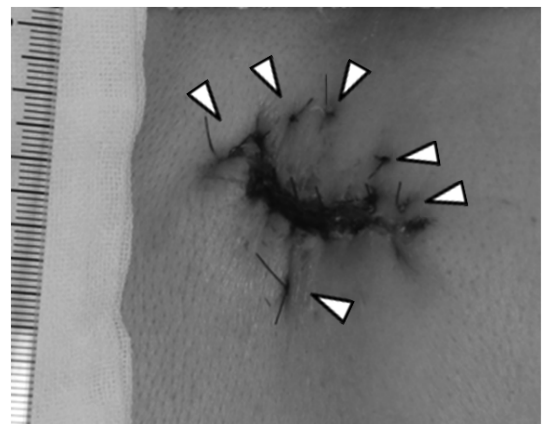


図5 症例4の4日後
矢頭が貫通結紮糸。

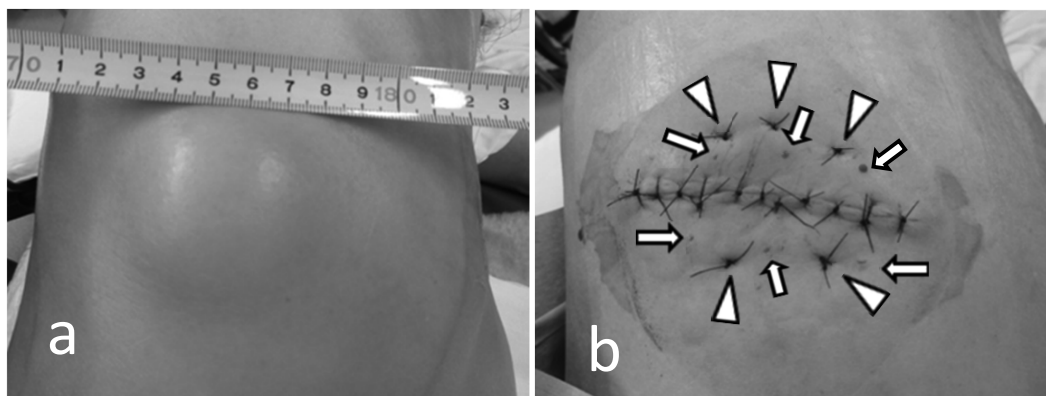


図6 症例5の術前と術直後

a：症例5の術前の脂肪腫の体表像。

b：症例5の貫通結紮および18ゲージ針によるドレナージホール作成後。ドレナージホールから血液がドレナージされている（矢印）。矢頭が貫通結紮糸。

貫通結紮は皮膚縫合部位より遠方の位置より行うと次に貫通結紮を行う部位の直視ができ層々吻合に比し有利である。貫通縫合によって死腔を残さないのみならず皮膚縫合の際の tension を軽減できるという利点もあり、貫通結紮を行った後の皮膚縫合は皮下層々吻合を行った後の様に、切創の縫合に近い形で行うことができる（図1）。またその後の経過は皮層別吻合を行った後と変わらない。

貫通結紮ドレナージ法は、皮膚の辺縁を密接に近づける、死腔を除去する、創傷および個々の縫合での張力を最小にする、皮下の縫合材料の量を最小にする、などの目的にかなっている。今回提示した症例1のように深い創、あるいは症例2（図3 a, b）、症例3（図4）のように表皮剥離に近くかつ広い創、あるいは症例5（図6 b）の様に筋層前面までの長径10 cm程度となった創など、適応症例は広い。出血がコントロールできており筋肉に達していない創ならば貫通結紮ドレナージ法を考慮してよいと思われる。

閉創に際しては十分な止血が前提となる。貫通結紮で皮下組織の剥離層面が圧迫されるのみならず、閉創終了時に用手圧迫した際に貯留していた血液などの浸出液をドレナージし、閉創後、軽い圧迫を継続することもあり、縫合翌日にガーゼにはドレナージホールからドレナージされた乾いた浸出液の跡が認められるが、創内に明らかな浸出液の貯留はなく、創閉鎖翌日にはほとんどの場合にドレナージホールは閉鎖している。本法を行う以前には、閉創翌日に皮膚縫合部位からの浸出液によるガーゼ汚染がみられることをたびたび経験したが、このドレナージを皮膚縫合部位からではな

くドレナージホールより行うことが本法の18G針によるドレナージの目的である。

貫通結紮ドレナージ法は容易で短時間に行える。またドレナージ法ではドレナージ管を挿入した際のドレナージ管の抜去の必要はなく、ドレナージ管の抜去部の皮膚縫合がきれいに治癒しないという欠点もない。貫通結紮により創面が圧迫されるため止血効果が望めるが、一方剥離面の空間は狭くなるためその部位で行われにくくなるドレナージを、その部位にドレナージホールを置くことにより行えると考えている（図1）。

症例3では縫合翌日の創処置の際にガーゼにはかなりの浸出液がみられた。このような浅く広い創の場合、従来は皮膚を密に縫合せず、疎な皮膚縫合の間から浸出液を排出する方法がとられていたと思われるが、本法では皮膚は密に縫合でき、浸出液はドレナージホールから排出できた。また創が浅いため翌日再度ドレナージホールを作成することができた。しかし一方、フラップ状となった創の先端部位には血流障害のためと思われる壊死が見られ、従来の方法に比し創傷治癒までの期間を短縮することはないであろうと考えられた。また症例4も治癒まで長期を要したが、これは皮膚を薄切したためであり、中縫いを行う技法を用いても違いはないと考える。また、症例2のように貫通結紮を強く行うと皮膚に限局性の壊死を起こすことがあり注意が必要だと思われる。

貫通結紮ドレナージ法は、出血傾向がある、創感染の危険がある、あるいは控減が著しいなどの理由で、従来には結合織の層々吻合を行ったりドレナージ管を挿入したりしなければならなかった創処置に対して、従来

の外傷処理に劣らない満足を得られ、かつ、短時間で
行える手法である。本法は中縫いの結果としての異物
を創内に残さない利点があるため外傷の閉創に用い、
従来の方法と術後経過に劣るところはないことを確認
してきた。皮下腫瘍摘出後の閉創でも本法を行っている
が、特別な問題点はこれまで認められておらず今後
も行っていく価値があると考ええる。

貫通結紮による密着縫合について耳介軟骨と皮膚に
関しての報告があり⁸⁾、密着縫合に関しても報告はあ
る⁹⁾が、創処置および皮下腫瘍摘出後に対する文献報
告は見つけられなかった。

V 結 語

長年われわれが行ってきた創閉鎖手技（貫通結紮ド
レナージ法）が外傷処理のみならず皮下腫瘍摘除後の
閉創にも有効であると考ええる。

手術創の写真撮影はおよびそれを用いた発表は、個
人が特定できない様にして行うことの同意を患者さん
から得て行った。

貫通結紮ドレナージ法を用いた外傷処置の症例報告
は第65回長野県医学会で紙上発表を行った。

利益相反：なし

文 献

- 1) メルクマニュアルプロフェッショナル版 22. 外傷と中毒, 挫創, Merck & Co., Inc., 2017 (accessed 3/3/2020, at <https://www.msmanuals.com/ja-jp/プロフェッショナル/22-外傷と中毒/挫創%EF%BC%88laceration%EF%BC%89/挫創>)
- 2) 今日の臨床サポート マイナー外傷, エルゼビアジャパン, 2015 (accessed 4/12/2020, at http://elsevierjapan.news-site.net/TCS/page/0762_all_pre.pdf#search=%27%E5%88%87%E5%89%B5+%E7%B8%AB%E5%90%88%E6%B3%95%27)
- 3) 岡崎 誠：新しい外傷治療 閉鎖療法. 外科 67：1189-1192, 2005
- 4) 高木信博, 尾山かおり, 針生光博, 他：指尖損傷に対する創傷被覆材（コムフィール, ソープサン）を用いた保存療法. 臨整外 32：1211-1216, 1997
- 5) へき地・離島の保健医療サービスを担う医師の研鑽等のための「へき地・離島医療マニュアル」PDF版 7. 外傷・救急疾患, 厚生労働省医療技術評価総合研究事業「持続可能なへき地等における保健医療を実現する方策に関する研究」班, 2006 (accessed 3/3/2020, at http://www.hekichi.net/index.php/bunsho/bunsho_c)
- 6) 北島政樹, 吉田 昌：創傷治癒, 出月康夫, 古瀬 彰, 杉町圭蔵（編）, NEW 外科学, 改訂第3版, p 88, 南江堂, 東京, 2012
- 7) 市田正成：スキル外科手技アトラス, 第3版, pp 36-42, 文光堂, 東京, 2006
- 8) Sugeno A, Matsuo K, Asanuma K, et al: Management of tracheal wall resection for thyroid carcinoma by tracheocutaneous fenestration and delayed closure using auricular cartilage. Head Neck 17: 339-342, 1995
- 9) 新地洋之, 高尾尊身, 前村公成, 他：臍頭十二指腸切除術における臍消化管吻合手術手技—安全確実な臍胃密着吻合法—. 鹿大医誌 64：1-7, 2012

（R 2. 1. 9 受稿；R 2. 5. 11 受理）