

トルコ鞍部アスペルギルス膿瘍により 両側外転・動眼神経麻痺を呈した1例

神谷 圭祐^{1)*} 萩原 利浩²⁾ 佐々木 哲郎¹⁾
佐藤 篤¹⁾ 本郷 一博¹⁾

1) 伊那中央病院脳神経外科

2) 信州大学医学部脳神経外科学教室

A Case of Severe Bilateral Abducens and Oculomotor Nerve Palsy Caused by Aspergillus Sellar Abscess

Keisuke KAMIYA¹⁾, Toshihiro OGIWARA²⁾, Tetsuo SASAKI¹⁾

Atsushi SATO¹⁾ and Kazuhiro HONGO¹⁾

1) *Department of Neurosurgery, Ina Central Hospital*

2) *Department of Neurosurgery, Shinshu University School of Medicine*

An 82-year-old man had suffered from diplopia for 1.5 months, and he was referred to our department by an ophthalmologist due to bilateral abducens and oculomotor nerve palsy. Head CT and contrast brain MRI revealed a mass lesion with compression of the pituitary gland and bilateral cavernous sinus at the parasellar region. Bony erosion in the sella turcica and clivus was also confirmed. The serum β -D glucan and aspergillus antigen level were not elevated. The lesion was removed by the endoscopic endonasal approach. Creamy yellow pus and a black necrotic mass were removed. Histopathological examination demonstrated numerous aspergillus hyphae. Voriconazole and prednisolone were given postoperatively. The bilateral abducens and oculomotor nerve palsy gradually improved. Aspergillus sellar abscess is extremely rare and not recognized well among neurosurgeons. However, aspergillus sellar abscess is a life-threatening infection. Systemic antifungal therapy following endoscopic surgical resection in the acute phase is required for improvement of cranial nerve palsy and prevention of intracranial invasion. Preoperative diagnosis of aspergillus abscess in the sellar region is difficult in some cases. We report the clinical features, characteristics of radiological findings and optimal treatment for aspergillus sellar abscess. *Shinshu Med J* 68 : 209–216, 2020

(Received for publication March 13, 2020 ; accepted in revised form April 10, 2020)

Key words : aspergillus, sellar abscess, abducens nerve palsy, oculomotor nerve palsy

アスペルギルス, トルコ鞍部膿瘍, 外転神経麻痺, 動眼神経麻痺

I 緒 言

トルコ鞍部アスペルギルス膿瘍は浸潤型アスペルギルス症の一つで、これまでの報告はわずか20例と極めて稀な疾患である¹⁾。浸潤型アスペルギルス症は副鼻腔真菌症の一つとしても知られており、本疾患と類似

する蝶形骨洞アスペルギルス症は耳鼻咽喉科から多数の報告例がある。一方で脳神経外科からの浸潤型アスペルギルス症の報告は少なく、臨床的に遭遇する機会が少ないため認知度が低いものと予想される。しかしながら眼窩先端や海綿静脈洞への病変や炎症の波及による脳神経麻痺の合併に加え、頭蓋内へ進展する可能性があり、さらには日、週単位で悪化する急性浸潤型は診断・治療が遅れた場合には致命的となる可能性があるため、本疾患について認知しておく必要がある。

* 別刷請求先：神谷圭祐 〒390-8621
松本市旭3-1-1 信州大学医学部脳神経外科学教室
E-mail : kkamiya@shinshu-u.ac.jp

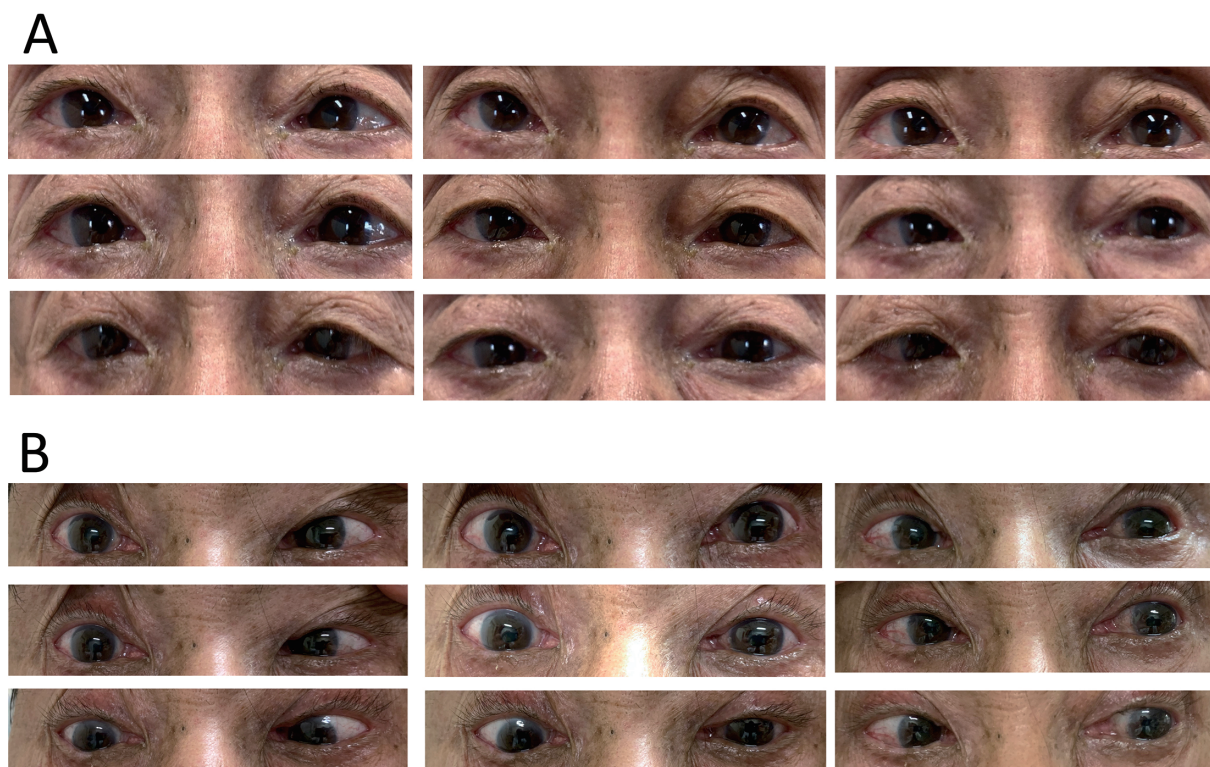

図1 治療前後の眼球運動

A：治療前，右完全外転神経麻痺，右不全動眼神経麻痺，左不全外転神経麻痺，左動眼神経麻痺を認めた。
 B：術3週間後，両側外転神経麻痺と動眼神経麻痺は部分的に改善した。

今回我々はトルコ鞍部アスペルギルス膿瘍による両側外転・動眼神経麻痺を呈し，診断後早期の治療で改善を得た1例を経験したため，本疾患の臨床的特徴や画像所見，適切な治療について文献的考察を含め報告する。

II 症 例

症例：82歳，男性。

主訴：複視。

既往歴：副鼻腔炎治療歴なし，糖尿病なし，ステロイド長期使用歴なし，膠原病や血液疾患の指摘なし，悪性腫瘍の指摘なし。

職業歴：麦栽培農家。

生活歴：アルコールは機会飲酒，喫煙歴なし。

現病歴：来院の1.5か月前に転倒し顔面を打撲した。その翌日から複視が出現し，徐々に増悪したため近医眼科を受診した。両側外転神経・動眼神経麻痺を指摘され，当科へ紹介された。

入院時現症：身長159.0 cm，体重51.3 kg，体温36.8℃，意識清明，眼位は両眼軽度内転位，両側外転神経麻痺（右：完全，左：不全），両側不全動眼神

経麻痺（図1 A），瞳孔2.5/2.5 mm，対光反射は両側迅速，眼瞼下垂なし，顔面の感覚障害なし。頭痛なし。鼻汁・鼻閉なし。

血液生化学検査所見：WBC4,400/ μ l，好中球64.6%，リンパ球22.8%，CRP2.68 mg/dl， β -D グルカン8.0 pg/ml（基準値は11.0 pg/ml 未満），アスペルギルス抗原0.3（基準値は0.5未満）であった。

頭部単純CT：トルコ鞍から蝶形骨洞にかけて最大径28 mm 大の辺縁明瞭な低～等吸収域を認め，内部には下垂体直下に約2 mm 大の高吸収域と，斜台前方に約10 mm 大の等～高吸収域が不均一に混在する腫瘤を認めた。トルコ鞍から斜台にかけ骨の欠損を認め，蝶形骨洞前壁に骨肥厚を認めた（図2）。病変はトルコ鞍から蝶形骨洞内に局限し，他の副鼻腔や脳内に病変は認められなかった。骨折や血腫は認められなかった。

頭部造影MRI 検査：トルコ鞍から蝶形骨洞にかけて最大径28 mm のT1強調像等信号，T2強調像高信号，FLAIR 高信号，拡散強調像にて低信号で辺縁が造影される嚢胞様腫瘤と，その内部に下垂体直下硬膜外に約2 mm，斜台部硬膜外にT1等～高信号，T2，

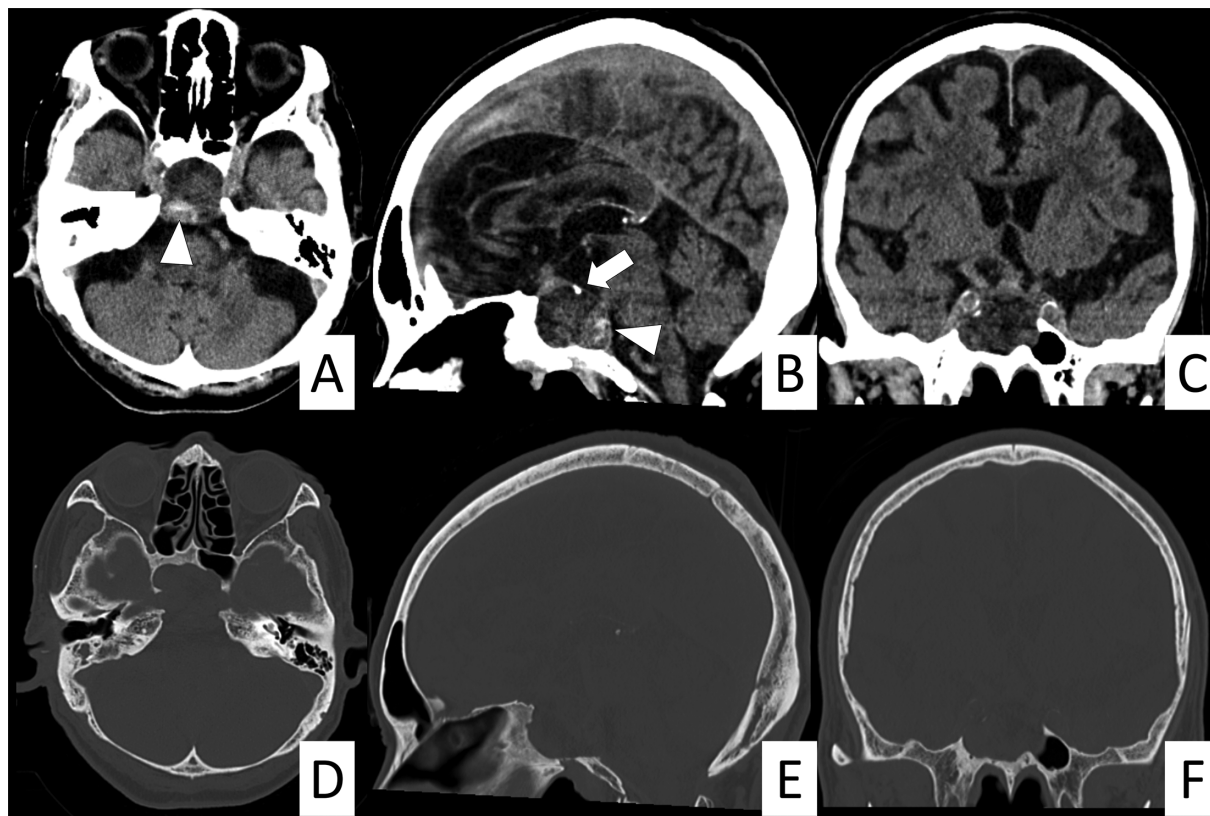


図2 来院時頭部単純CT

A：水平断，B：矢状断，C：冠状断，D：骨条件水平断，E：骨条件矢状断，F：骨条件冠状断
トルコ鞍から蝶形骨洞にかけて低～等吸収域を認め、内部の下垂体直下に約2mm（矢印）の、斜台前部に約10mm（矢頭）の高吸収域あり。骨条件ではトルコ鞍から斜台にかけ骨の脱灰を認め、蝶形骨洞前壁に骨肥厚を認めた。

FLAIR, T2*強調像, 拡散強調像にて低信号で、辺縁が造影される充実性腫瘍を認めた。嚢胞様腫瘍によって下垂体は上方に圧排され、海面静脈洞は外側に偏位し、さらに骨欠損のある斜台後方への突出が認められた（図3）。他の副鼻腔や脳内に病変は認められなかった。

胸腹部単純CT：胸腹部に特記すべき異常所見は認めなかった。

血液検査では β -Dグルカンは陰性であったが、画像所見が過去のトルコ鞍部アスペルギルス膿瘍の報告例と酷似していたため本疾患を疑った。眼球運動障害の改善には早急な治療介入が必要と判断し、入院後3日目に準緊急的に経鼻内視鏡手術を行った。

手術所見：全身麻酔下に経鼻内視鏡手術を行った。肥厚した鋤骨をドリルで削除し蝶形骨洞前壁を開窓すると黄色の被膜を確認した。内部には黄色の膿汁が充満しており吸引除去した。また、膿汁の他に真菌塊と思われるような乾酪様物質を認めたため摘出した。蝶形骨洞を広く開窓し深部を確認すると、トルコ鞍や斜

台、蝶形骨洞上外側壁の骨は欠損しているが、硬膜は拍動を呈し、欠損は見られなかった。硬膜外に黄色の小腫瘍が散在しており、硬膜にも浸潤していたため摘出は行わなかった（図4）。明らかな髄液漏はなく、人工髄液で洗浄後手術を終了した。術中に提出した膿汁を鏡検したところアスペルギルスと思われる糸状菌を検出した。

病理検査所見：嚢胞被膜にはリンパ球、形質細胞を主体とする炎症細胞浸潤を伴った肉芽組織の形成を認めた。摘出した真菌塊からアスペルギルスが同定された（図5）。

術後経過：術後よりポリコナゾールの静脈内投与を開始した。さらに外転神経麻痺・動眼神経麻痺に対し抗炎症作用を期待してプレドニゾン0.5 mg/kg/dayの投与を開始した。その後、まず左優位に両側の動眼神経麻痺が改善傾向を認め、さらに左優位に両側の外転神経麻痺も改善傾向を認めた（図1B）。しかしながら完全回復には至らず複視は残存した。ステロイドは副作用の懸念もあり、1か月の経過で漸減終了とし

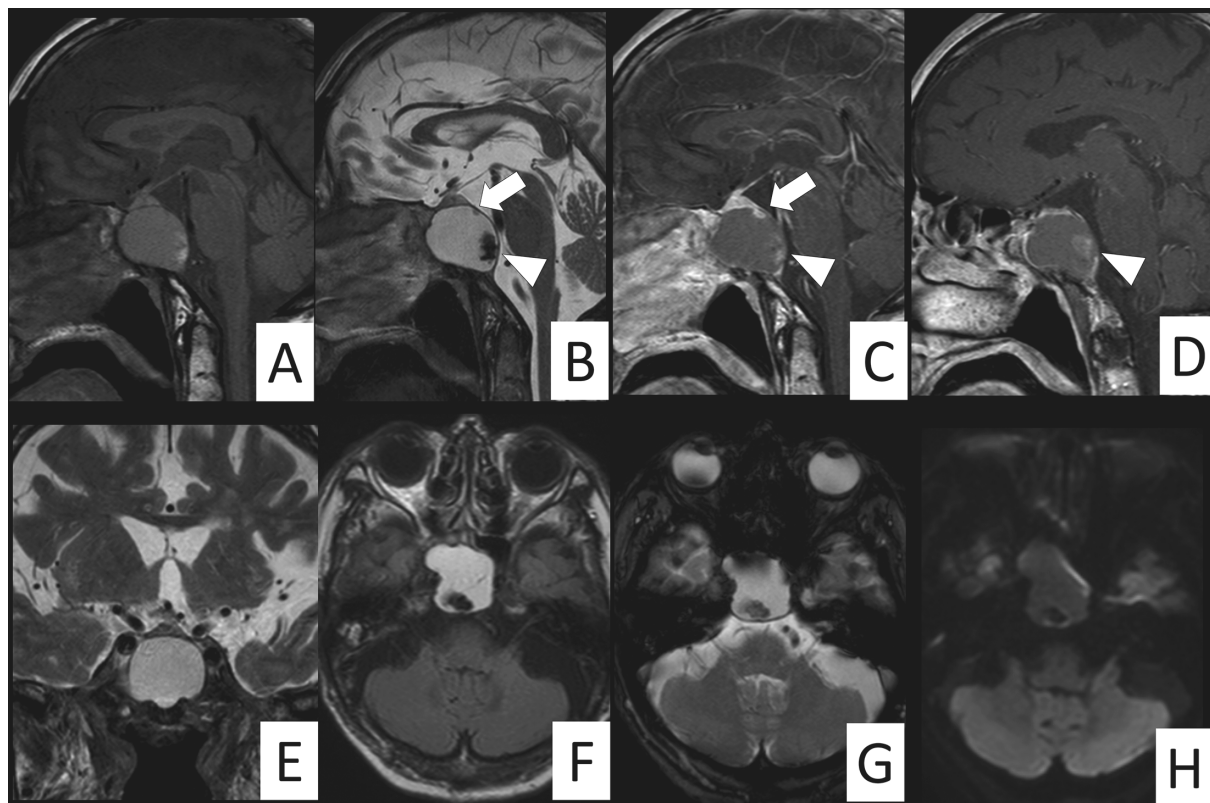


図3 来院時頭部造影MRI

A : T1強調像, 矢状断, B : T2強調像, 矢状断, C, D : 造影 T1強調像, 矢状断, E : T2強調像, 冠状断, F : FLAIR, 水平断, G : T2*強調像, 水平断, H : 拡散強調像, 水平断

トルコ鞍から蝶形骨洞にかけて最大径28 mmの T1等信号, T2高信号, FLAIR 高信号, 拡散強調像にて低信号で, 辺縁が造影される嚢胞様腫瘍と, その内部に下垂体直下硬膜外に約2 mm (矢印), 斜台部硬膜外に約10 mm (矢頭) の T1等~高信号, T2, FLAIR, T2*強調像, 拡散強調像にて低信号で, 辺縁が造影される充実性腫瘍を認めた。嚢胞様腫瘍によって下垂体は上方に圧排され, 骨欠損のある斜台後方への突出も認められた。海面静脈洞は嚢胞性腫瘍により外側に偏位していた。

た。術後β-D グルカンは検出感度未満へ低下し, アスペルギルス抗原の上昇を認めなかった。フォローの頭部造影MRIでは, 蝶形骨洞内の約28 mm 大の腫瘍は摘出され, 下垂体直下の造影病変の縮小を認めた(図6)。ポリコナゾールは血中濃度をモニタリングし, 目標トラフ値を2~4 μg/mL に設定し, 内服へ切り替えた。投与量を調整し, 独歩退院した。

III 考 察

トルコ鞍部や蝶形骨洞を含めた副鼻腔のアスペルギルス症は浸潤型と非浸潤型に分類され, 浸潤型は真菌が周囲組織, 骨, 血液に浸潤することにより眼窩内や海綿静脈洞, 頭蓋内に進展しうる。さらに症状の経過が4週間以内のものを急性(電撃性)浸潤型, それ以上のものを慢性浸潤型と分類され, 急性浸潤型は日(時間)から週単位に急速に進行し致命的となるため

早期診断・治療が求められる²⁾。

真菌性トルコ鞍膿瘍の原因のほとんどはアスペルギルスによるもので, 多くの場合糖尿病や抗がん剤治療, ステロイドの長期投与, 臓器移植後³⁾⁴⁾などの免疫不全患者などの易感染性宿主に発生しやすいと言われている。本症例は検査した限りでは易感染性宿主と思われるような所見は見られなかったが, 過去の報告では健常者においてもキノコ栽培歴のある者⁵⁾や90歳の超高齢者における感染例の報告⁶⁾がある。本例ではキノコ栽培歴はなかったが, 82歳と高齢である点がリスクファクターであると思われた。

真菌性トルコ鞍膿瘍の術前診断は, 症状・検査所見ともに非特異的であることから困難であることが多いとされている⁷⁾。最も多い症状は頭痛で, トルコ鞍内の圧が上昇することに起因すると言われている。発熱は伴わないことが多く, 海綿静脈洞への真菌浸潤や炎

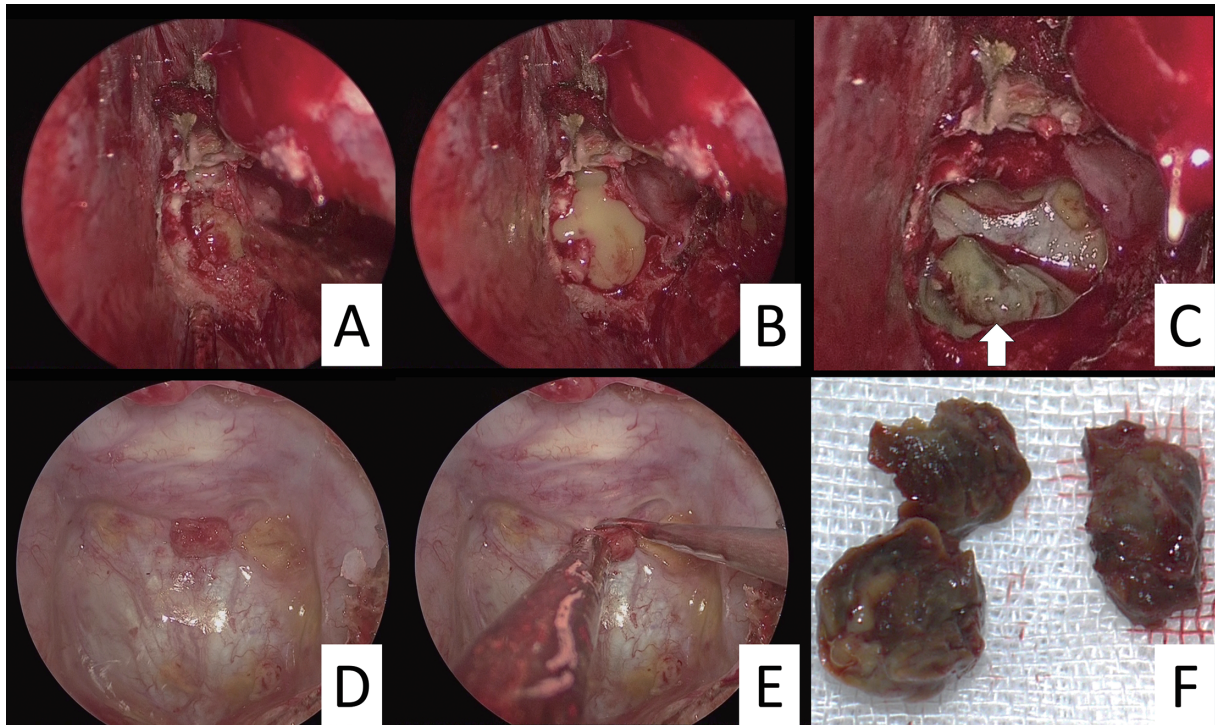


図4 術中画像所見

- A：囊胞被膜
 B：囊胞内部に充満していた膿汁
 C：囊胞内部の真菌塊
 D：硬膜に付着する黄色の小腫瘍
 E：小腫瘍の硬膜への浸潤
 F：摘出した菌塊

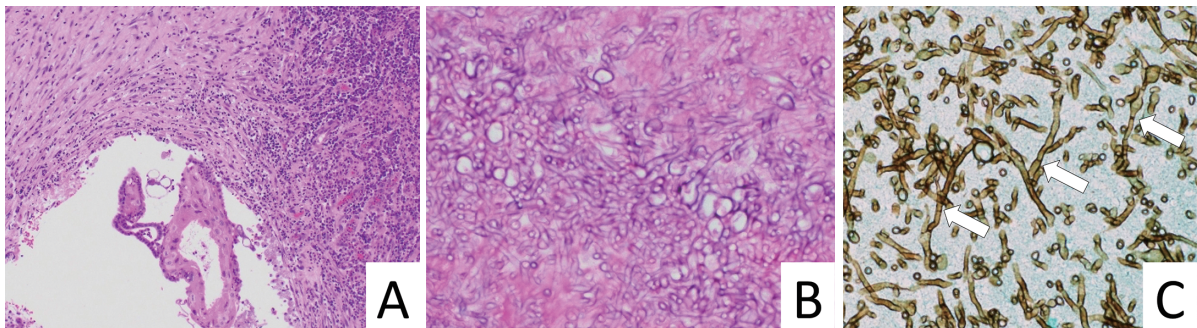


図5 病理組織所見

- A：囊胞被膜 対物10倍：リンパ球，形質細胞を主体とする炎症細胞浸潤を伴った肉芽組織の形成を認めた。
 B：乾酪様物質 HE 染色対物40倍， C：乾酪様物質，グロコット染色対物40倍
 Y字型の分岐を示し，菌糸内部に隔壁様の構造物（矢印）が確認され，*Aspergillus fumigatus* と同定された。

症の波及による外転神経麻痺例⁸⁾や動眼神経麻痺例⁹⁾が報告されている。本例では頭痛はなく，おそらく骨を破壊したことにより，圧が蝶形骨洞に分散されたものと予想される。血液検査では β -D グルカンとアスペルギルス抗原が診断の補助として有効とされているが，本例では両者ともに陰性であった。これは菌の血中への移行はなく，海綿静脈洞への限局的な炎症の波及，病変の拡大による内圧亢進が外転神経・動眼神経麻痺につながったのではないかと考えた。膿瘍除去術

後に海綿状脈洞の外側偏移の改善と，症状の改善を見たことから，病変の海綿静脈洞への圧迫が主因であった可能性が高い。また，本症例では顔面打撲を契機に症状が出現している。来院時の頭部単純CTで骨の脱灰と肥厚は見られたものの，骨折や血腫などの外傷性変化は明らかではなかった。しかし，受傷から1.5か月が経過しており，受傷当時に外傷による骨折や血腫が存在し症状出現の原因となった可能性も考えられる。顔面打撲前からトルコ鞍部アスペルギルス膿瘍が存在

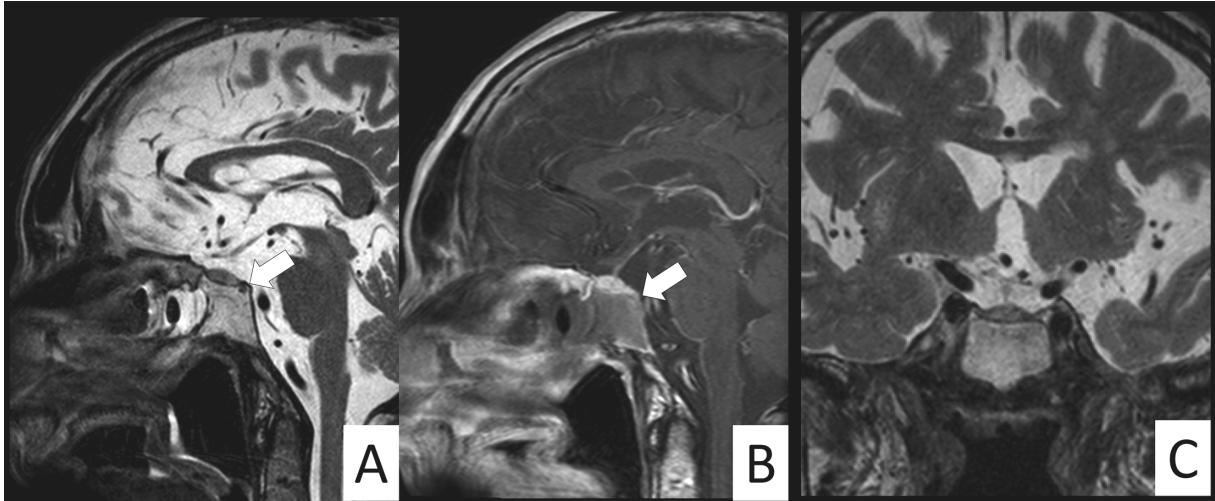


図6 術後頭部造影MRI

A：T2強調像，矢状断，B：造影T1強調像，矢状断，C：造影T1強調像，冠状断
真菌塊は摘出され，嚢胞内容物は減少し下垂体や両側海綿静脈洞への圧迫は軽減した。
下垂体直下のT2低信号域は残存したが造影効果の減弱を認めた（矢印）。

していたかどうかは不明であるが，外傷をきっかけに蝶形骨洞内の粘膜バリアが破綻し，吸入によりアスペルギルスが侵入し，膿瘍を形成して症状が徐々に増悪した可能性も考えられる。

浸潤型アスペルギルス症の画像所見ではCTで骨の脱灰や肥厚がみられ，菌塊はリン酸カルシウムや硫酸カルシウムを多く含むため高吸収域像を呈する。また菌塊には鉄が沈着するためMRIで菌塊はT2強調像で低信号を呈し，菌塊の存在はアスペルギルス症に特異的であるとされている¹⁰⁾。ガドリニウムにより腫瘍周辺がリング状に造影効果を示すことがあり，慢性炎症によるものと考えられている⁵⁾。本例も菌塊の存在と腫瘍周辺のリング状造影効果から術前に診断し得たためMRIは有用である。しかし脳神経外科領域においてよく遭遇する脳膿瘍のMRI所見では，一般的にリング状の造影効果と拡散強調画像で高信号を呈する。これは内部の膿が高い粘稠度や細胞密度のためプロトンの動きが制限されるため拡散強調画像で高信号になると考えられている¹¹⁾。本症例は，拡散強調画像では膿瘍部分は低信号で，通常の脳膿瘍とは異なっていた。この要因について，本例は症状出現から1.5か月経過しており，経過のなかで粘稠度が低下し，プロトンの拡散性が保たれた可能性がある。このように拡散強調画像のみで膿瘍でないと判断してはならない。菌塊がない症例ではMRIにおいて腫瘍は様々な信号強度を呈し，下垂体腫瘍との鑑別に難渋することもあるとされており³⁾⁶⁾¹²⁾，術前画像診断は容易ではない。

確定診断は粘膜や組織への浸潤が病理組織学的に証明されることや，膿瘍から起因菌が培養されることとされる。本症例では嚢胞内に存在した菌塊からアスペルギルスが検出され診断し得た。しかしながら生検を行っても診断がつかない場合があり，そのような場合には繰り返し生検を行うことが推奨されている¹³⁾。

治療は経鼻内視鏡による病変の摘出と術後の全身性抗真菌薬の投与が有効である。本例のように病変が被包化されている場合には，開窓により好気性の環境を作り，真菌塊や粘膜を除去することが必要である。トルコ鞍部アスペルギルス症では硬膜への浸潤や血中へ移行している可能性があるため，術後に抗真菌薬の全身投与が勧められる。深在性真菌症の診断治療ガイドライン2014では，浸潤性アスペルギルス症の抗真菌薬の第一選択はボリコナゾールである¹⁴⁾。副作用として幻覚や低ナトリウム血症に注意が必要で，これらを予防するためには血中薬物濃度モニタリングが重要である。トラフ値は1.0～2.0 μg/ml以上を維持し，かつ4.5～6.0 μg/mLを超えない濃度が適切であるとされる¹⁵⁾。本症例は来院から早期の治療により，脳神経麻痺の軽減と硬膜内への進展を防ぐことができた。術前診断には難渋することが多い疾患であるが，緊急で治療を要する疾患であることから本疾患については，脳神経外科医師を含め，全ての医師が認知しておく必要があると考える。確定診断及び治療のためには，発見後は緊急～準緊急的に経鼻内視鏡手術を行い，確定診断後早期に抗真菌薬を開始すべきである。

治療による外転神経や動眼神経麻痺の改善率については現時点では不明であるが、外転神経麻痺発症から8日目、動眼神経麻痺発症後9日目に手術と術後抗真菌薬を実施した例では麻痺の改善が得られたと報告されている。本症例は発症から約1.5か月が経過していたため完全には改善が得られなかったものと思われ、症状出現から早期に治療介入がなされれば、脳神経麻痺の寛解が得られた可能性がある。抗真菌薬の投与期間は一定の見解を得ていないが、本例においては造影効果病変の消退を確認するまで投与を継続する予定である。浸潤型副鼻腔真菌症におけるメタ解析において、807例中の全生存率は49.7%と予後不良であるとされ

るため¹⁶⁾、1か月程度の短期間でのフォローアップをまずは1年行い、再発時には早期に病変の再摘出を行うべきと考える。

IV 結 語

健康・高齢男性におけるトルコ鞍部アスペルギルス症の一例と臨床的特徴や画像所見、治療について報告した。トルコ鞍部の病変を見た場合には本疾患を鑑別疾患として考慮すべきである。術前診断は困難である可能性が高く、発見後早期に経鼻内視鏡手術による減圧を兼ねた確定診断と病変の摘出、術後抗真菌薬の全身投与が必要とされる。

文 献

- 1) Divyashree S, Karthik R, Prabhu K, Chacko G: Pituitary aspergillosis-A report and review of the literature. *Neurol India* 66: 1176-1178, 2018
- 2) 初鹿恭介, 増山敬祐: 部位別真菌症診療の実際 鼻副鼻腔: 侵襲型(浸潤型). *耳鼻咽喉科・頭頸部外科* 87: 394-401, 2015
- 3) Vijayvargiya P, Javed I, Moreno J, et al: Pituitary aspergillosis in a kidney transplant recipient and review of the literature. *Transpl Infect Dis* 15: E196-200, 2013
- 4) Jeremy C Lim, Te Whiti Rogers, James King, Frank Gaillard: Successful treatment of pituitary sella Aspergillus abscess in a renal transplant recipient. *J Clin Neurosci* 45: 138-140, 2017
- 5) Wenyao Hong, Yuqing Liu, Mingwu Chen, Kun Lin, Zhengjian Liao, Shengyue Huang: Secondary headache due to aspergillus sellar abscess simulating a pituitary neoplasm: case report and review of literature. *Springerplus* 4: 550, 2015
- 6) Ahmadzai H, Raley DA, Masters L, Davies M: An unusual case of a pituitary fossa aspergilloma in an immunocompetent patient mimicking infiltrative tumor. *J Surg Case Rep* 4, 2013
- 7) Larrañaga J, Fandiño J, Gomez-Bueno J, Rodriguez D, Gonzalez-Carrero J, Botana C: Aspergillosis of the sphenoid sinus simulating a pituitary tumor. *Neuroradiology* 31: 362-363, 1989
- 8) 吉田充裕, 佐藤進一: 外転神経麻痺で発症し臨床的に浸潤型蝶形骨洞真菌症が疑われた症例. *日鼻科会誌* 55: 535-543, 2016
- 9) 北村みわ, 村田英之, 友田幸一: 動眼神経麻痺のみを呈した蝶形骨洞アスペルギルス症例. *耳鼻臨床* 100: 197-200, 2007
- 10) Wenke Liu, Haifeng Chen, Bowen Cai, Guoping Li, Chao You, Hao Li: Successful treatment of sellar aspergillus abscess. *J Clin Neurosci* 17: 1587-1589, 2010
- 11) Nakaiso M, Uno M, Harada M, Kageji T, Takimoto O, Nagahiro S: Brain abscess and glioblastoma identified by combined proton magnetic resonance spectroscopy and diffusion-weighted magnetic resonance imaging: two case reports. *Neurol Med Chir* 42: 346-348, 2002
- 12) Lee JH, Park YS, Kim KM, Lee JH, et al: Pituitary aspergillosis mimicking pituitary tumor. *Am J Radiol* 175: 1570-1572, 2000
- 13) Sivak-Callcott JA, Livesley N, Nugent RA, Rasmussen SL, Saeed P, Rootman J: Localised invasive sino-orbital aspergillosis: characteristic features. *Br J Ophthalmol* 88: 681-687, 2004
- 14) 深在性真菌症ガイドライン作成委員会: 深在性真菌症の診断と治療のフローチャート. 深在性真菌症の診断・治療ガイドライン2014. pp 42-43, 協和企画, 東京, 2014

- 15) 日本化学療法学会抗菌薬 TDM ガイドライン作成委員会, 日本 TDM 学会 TDM ガイドライン策定委員会—抗菌薬領域— : “抗菌薬 TDM ガイドライン” 第 1 版. pp 393-445, 日本化学療法学会, 東京, 2012
- 16) Turner JH, Soudry E, Nayak JV, Hwang, PH: Survival outcomes in acute invasive fungal sinusitis: a systematic review and quantitative synthesis of published evidence. *Laryngoscope* 123: 1112-1118, 2013

(R 2. 3. 13 受稿; R 2. 4. 10 受理)
