

What's new? —研究室探訪—

信州大学医学部眼科学教室

村田 敏規

眼科学では、大きく分けて基礎研究と臨床研究の両方をすすめています。この中で基礎研究は、信州大学大学院医学研究科 臓器発生制御医学講座 発生再生医学分野 循環病態学教室の新藤隆行教授のご指導を仰いでいます。若い先生たちが大学院生として、主にアドレノメデュリンの網膜疾患における役割を解析し、新しい治療法の開発につながらないかと日々研鑽に励んでいます。このなかから現在、家里康弘先生がハーバード大学医学部の professor Vavvas の Angiogenesis ラボに留学して、さらに研究を進めています。

眼科学教室の臨床研究は、現在大きく二本の柱があります。一つめは糖尿病網膜症や加齢黄斑変性の治療の主角となってきている、抗 VEGF (vascular endothelial growth factor) 薬の、より安全で効率的な治療法の開発です。私は1995年に大学院生の頃の研究成果を *Vascular endothelial growth factor plays a role in hyperpermeability of diabetic retinal vessels.* (*Ophthalmic Res.* 1995;27:48-52) に報告しました。VEGF が糖尿病網膜症、特に黄斑浮腫の原因であることを報告した最初の論文であり、その後のわたしの Harvard 大学の Dr. Volkman の研究室への招聘につながりました。その時の直属の上司がバイオベンチャーを立ち上げて、眼科で初めての抗 VEGF 薬が作られました。この時、ボスについて企業いくことは考えもしなかったのですが、もしついていていたら私の人生は経済的に遥かに余裕があるものになっていたはずですが、今は、患者さんのために少しでも役に立つ抗 VEGF 薬の使い方を調べる臨床研究を、多施設共同研究で行っているところです。

もう一つの柱が、目の中の光を感じる神経である網膜の血管を、造影剤と放射線を使わずに造影する、optical coherence tomography angiography (OCTA) の臨床応用の研究です。ものが見えるように、光が通る目の組織は角膜、水晶体、硝子体は透明に作られています。したがって放射線を使わずに血管造影を行うことができます。しかし、従来造影剤は必要で、蛍光色素を静注して、光でこれを励起させ、発する蛍光で血管を可視化していました。この方法では一定の確率でアナフィラキシーショックが避けられなかったのですが、OCTA は赤血球の動きによる光干渉を利用して、血管を描出しますから、安全な、くり返し行える検査になります。図1は糖尿病網膜症の OCTA 画像です。従来 3 mm × 3 mm の範囲しか撮影できなかつたのですが、この2年程度で急速に進歩し、下に示すのは一度撮影した 23 mm × 18 mm の画像を、AI を使ってより高精細な画像に作り変えたものです。

今後も、信大眼科は基礎研究と臨床研究の両方から、あたらしい治療法の開発に挑んでいきたいと考えています。

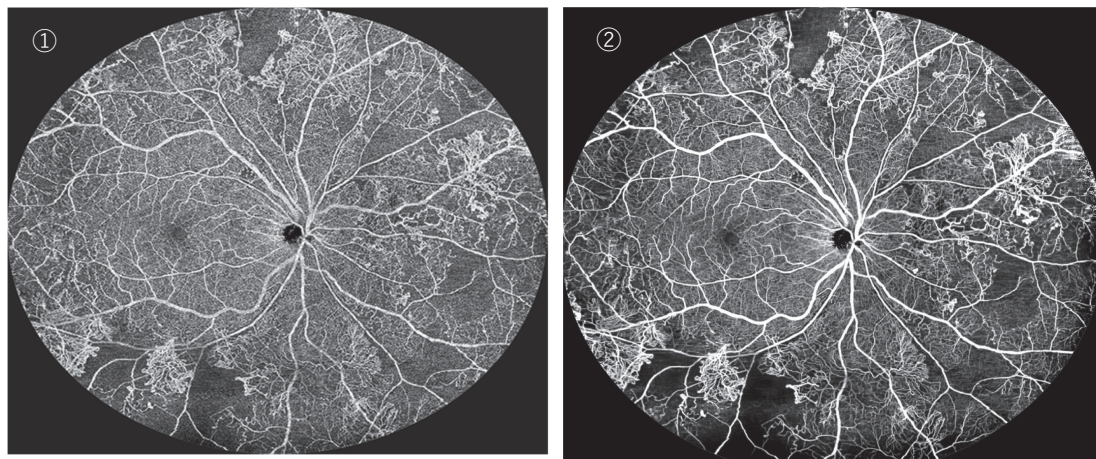


図1 OCT-Angiography で撮影した、糖尿病網膜症の網膜血管

赤血球の動きを白い線として描出することで、網膜血管を造影画像化している ①は撮影直後の画像、全体的に白くノイズがかかっている。②はこれを AI 処理してノイズを除去したもの。血流がない部分はノイズがないので、より黒く描出される。針金細工のような新生血管もより明瞭に確認できる。