信州医誌，66(1)：51～56，2018

帝王切開の術後瘢痕部に生じた腹壁子宮内膜症の２例

島田奈緒*　飯沼伸佳　北川敬之
秋田眞吾　三輪史郎

岡谷市民病院外科

Two Cases of Abdominal Wall Endometriosis on the Cesarean Section Scar

Nao Shimada, Nobuyoshi Iinuma, Noriyuki Kitagawa, Shingo Akita and Shiro Miwa
Department of Surgery, Okaya City Hospital

Endometriosis is a benign disease in which endometrial tissue exists outside the endometrium and the myometrium, and it occurs in all parts. We report two cases of abdominal wall endometriosis. Case 1 : A 37-year-old woman complained of a subcutaneous mass with pain associated with her menstrual cycle. She had a solid mass on the right side of the scar 8 years after undergoing a cesarean section. The biopsy from the mass indicated a diagnosis of endometriosis, and she underwent a complete resection of the tumor. Case 2 : A 42-year-old woman presented with persistent lower abdominal pain. She had had a cesarean section 12 years earlier. Computed tomography showed a 12 mm mass in the context of the scar associated with tenderness. Wide surgical excision was performed and the pathological diagnosis was endometriosis.

Although endometriosis is a common disease in reproductive women, some reports about abdominal wall endometriosis have been published. Most abdominal wall endometriosis is associated with obstetrics and gynecological surgeries, especially a cesarean section. Many patients complain of a painful subcutaneous mass at the surgical scar. We should consider endometriosis for the differential diagnosis of an abdominal wall mass on a surgical scar and resect totally without residual tumor. *Shinshu Med J 66 : 51—56, 2018*

(Received for publication July 31, 2017 ; accepted in revised from October 10, 2017)

Key words : abdominal wall endometriosis, cesarean section, surgical scar
腹壁子宮内膜症，帝王切開術，手術瘢痕

Ⅰ　はじめに

子宮内膜症とは，子宮内膜組織が異所性に存在，増殖する疾患で，生殖年齢女性によく見られる[1)]。あらゆる部位に発生するが，時に腹壁に発生する子宮内膜症を経験することがあり，手術瘢痕部に生じた皮下腫瘤の診療において，鑑別すべき疾患の一つである。今回，帝王切開術後瘢痕部に生じた腹壁子宮内膜症の２例を経験したので，文献的考察を加えて報告する。

* 別刷請求先：島田奈緒　〒394-8512
岡谷市本町四丁目11番33号　岡谷市民病院外科
E-mail : sh_nao@shinshu-u.ac.jp

Ⅱ　症　　例

症例１：37歳，女性。

主訴：有痛性皮下腫瘤。

既往歴：29歳時，帝王切開。

現病歴：３カ月前より右下腹部腫瘤を自覚。月経１週間後に増強する疼痛を伴っていた。徐々に腫瘤の増大傾向を認め，当院を受診した。

現症：下腹部に横切開の手術瘢痕があり，その右端に母指頭大の圧痛を伴う硬結を認めた。可動性は良好で皮膚の発赤や熱感はなかった。

血液検査所見：WBC は6,600/μl と基準値内だがCRP は0.28 mg/dl と軽度上昇。CA 125は46.4 U/ml と軽度上昇を認めた。

腹部造影CT所見：右下腹部腹直筋直上に28×30 mmの充実性腫瘤を認め，辺縁不整で造影にて遅延性に濃染した。腹直筋との境界は不明瞭であった（**Fig. 1**）。

上記の腫瘍に対して，診断目的に切開生検を施行し，生検部皮膚にマーカーをおいた。病理組織検査にて子宮内膜症と診断された。当院婦人科と相談し，画像上腹直筋への浸潤が疑われ，合併切除や腹壁再建が必要な可能性があるため，当科にて手術の方針となった。

手術所見：全身麻酔下にて腫瘤切除術を施行した。腫瘤から2 cmのマージンを取り，生検部分を含む直上皮膚を含めて切除した。深部では腹直筋前鞘と癒着を認めたため，一部前鞘を合併切除したが，再建せず縫合閉鎖可能であった。

病理組織検査所見：子宮内膜組織とヘモジデリン貪食組織球を認め，陳旧性出血巣を伴った子宮内膜症と診断された。摘出標本表面への腫瘤の露出は認めなかった（**Fig. 2，3**）。

症例2：42歳，女性。

主訴：下腹部痛。

既往歴：30歳時，帝王切開。うつ病で近医通院中。

現病歴：5カ月前からの持続的な下腹部痛を主訴に当科を受診した。

現症：下腹部正中に手術瘢痕があり，その中点やや下方に超音波検査にて18 mm大の嚢胞状腫瘤を認め，圧迫すると腫瘤部位に一致した圧痛を認めた。

血液検査所見：CRP 0.50 mg/dlと軽度の上昇を認めたが，その他は特記すべき異常所見を認めなかった。CA 125も15.5 U/mlと基準範囲内であった。

腹部造影CT所見：下腹部正中の皮下に12 mmの不整形結節を認め，淡く遅延性の造影効果を伴っていた（**Fig. 4**）。

上記の腫瘍に対し，診断的治療目的に局所切除の方針となった。

手術所見：局所麻酔下に摘出術を施行した。腫瘍から2 cmのマージンを取り，直上の皮膚を含めて切除した。筋膜前面への癒着はなく，肉眼的に腫瘍を露出せずに摘出可能であった。

病理組織検査所見：皮下脂肪織内に腺と間質よりなる子宮内膜組織を認め，子宮内膜症と診断された。摘出標本表面への腫瘍の露出は認めなかった（**Fig. 5，6**）。

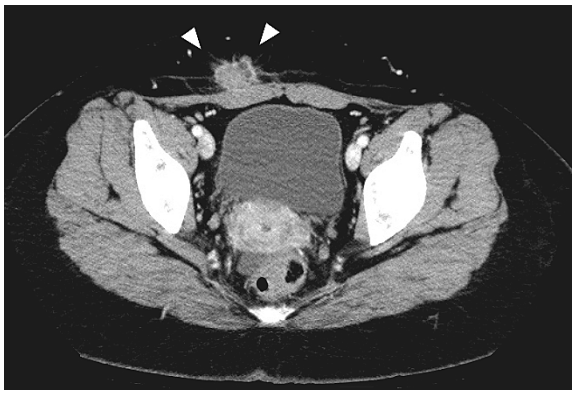

Fig. 1　腹部造影CT
右腹直筋直上に遅延性に濃染される辺縁不整な腫瘤を認めた（矢頭）。腹直筋との境界は不明瞭で浸潤を否定できない。

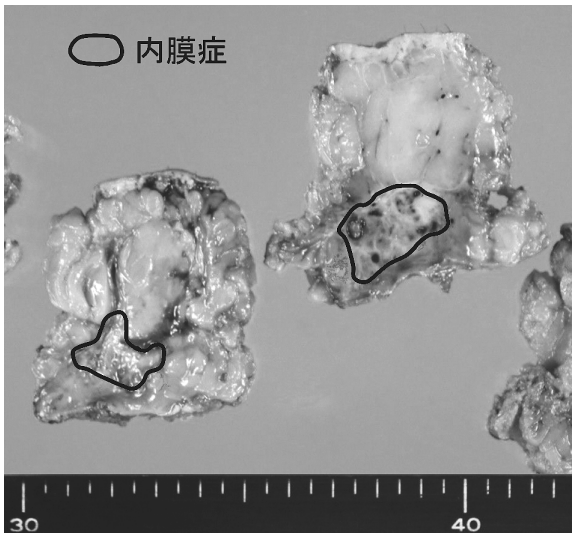

Fig. 2　切除標本肉眼所見
内膜組織を認めた範囲を図に示す。腫瘤の露出は認めなかった。

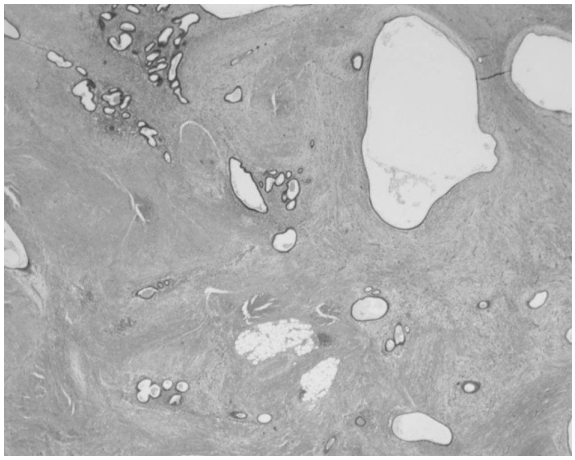

Fig. 3　病理組織所見
腺と間質からなる内膜組織を認め，子宮内膜症と診断された（HE染色）。

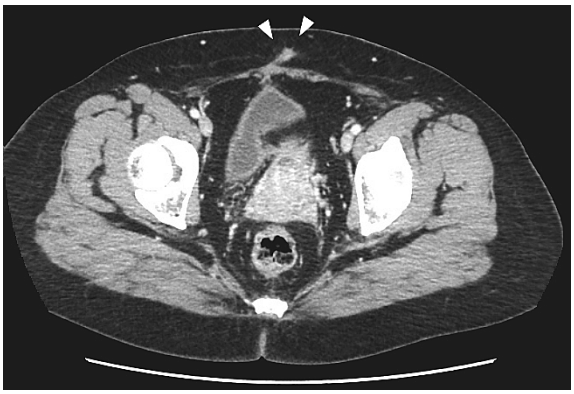

Fig. 4　腹部造影 CT
下腹部正中の皮下に淡く遅延性の造影効果を持つ不正形結節を認めた（矢頭）。

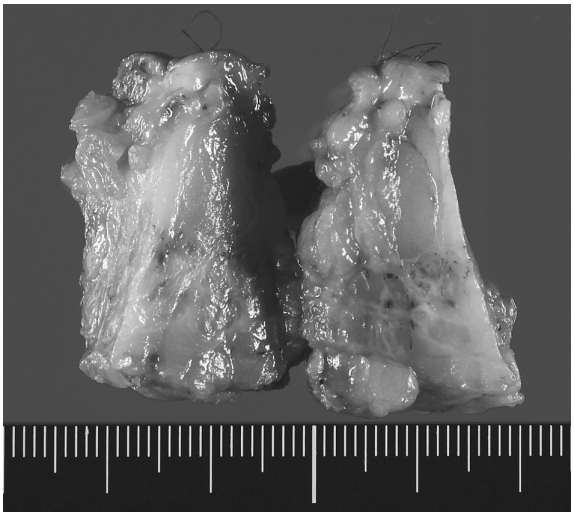

Fig. 5　切除標本肉眼所見
明らかな腫瘤の露出は認めなかった。

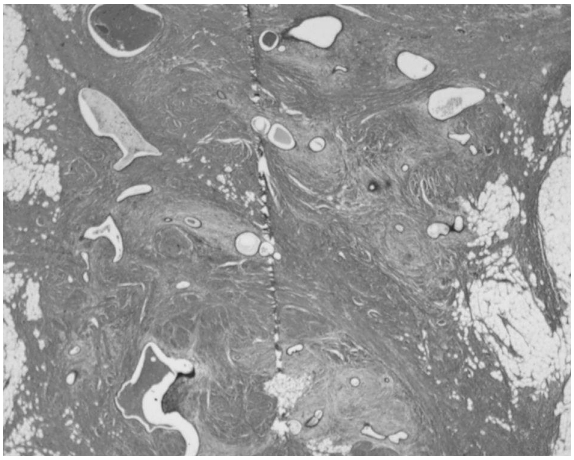

Fig. 6　病理組織所見
脂肪織内に腺と間質からなる内膜症を認めた。子宮内膜症の露出は認めなかった（HE 染色）。

Ⅲ　考　　察

子宮内膜症とは，子宮内膜組織が子宮内腔以外に存在し，組織学的には良性でありながら，あらゆる部位に増殖，浸潤する疾患である。生殖年齢女性の５～10％に認められるとされるが[1]，時に腹壁に発生する子宮内膜症を経験することがある。腹壁子宮内膜症は全子宮内膜症の1.34％との報告があり[2]，そのほとんどが手術瘢痕部位への発生である[3]。

子宮内膜症の発生機序としては以前より様々な仮説があり，子宮内膜細胞移行説，体腔上皮化生説，胎生組織遺残説に大きく分類される[4]。子宮内膜細胞移行説はさらに手術手技に伴う機械的移植説，月経血が卵管経由で腹腔内に逆流する経卵管移植説，血管やリンパ管を経由する転移性移行説，子宮筋層を介して直接骨盤腔に侵入する直接進展説に分けられる。本症例のような手術瘢痕部に発生する腹壁子宮内膜症については，機械的移行説が最も有力である[5)6]。しかし，一般的な骨盤内子宮内膜症であっても免疫因子，液性因子，内分泌因子や遺伝因子，環境因子など様々な因子が影響すると考えられており，一元的な説明は困難であり，最終的な結論は得られていない[3]。

医学中央雑誌にて1977年から2016年の期間で「腹壁子宮内膜症」をキーワードとして検索しえた37例の症例報告（会議録を除く）に，今回経験した２例を加えて検討した（**Table 1**）[5)-34]。平均年齢は35.5歳，既往手術から治療までの期間は平均して60.8カ月であった。既往手術としては産婦人科手術が37例（94.9％），中でも帝王切開が34例（87.2％）を占めていた。石田ら[7]や前多ら[25]も同様の報告をしており，平均年齢は34歳で内膜症の多い30～40代にピークがあり，既往手術から治療までの期間は平均51.8カ月～75.8カ月，既往手術は産婦人科手術が92～97％，帝王切開が80～82.7％にのぼった。他には虫垂切除や腹腔鏡下胆嚢摘出術などの報告がある[7)17]。本症例は２例とも40歳前後で帝王切開の手術瘢痕部に生じていたが，以前の報告と比較して既往手術から治療までの期間が長い結果であった。自覚症状としては，手術瘢痕部に疼痛を伴う腫瘤として認識されることが多い。月経周囲に一致した疼痛や腫脹を認める場合には診断は比較的容易と思われるが，月経随伴症状を伴う症例は59.5％と多くはなく，過去の報告では46～48.1％と半数に満たない[7)25]。本症例でも，症例１は月経１週間後にピークのある疼痛を伴っていたが，症例２では疼痛は

Table 1　腹壁子宮内膜症の本邦報告例39例の臨床的特徴

年齢（n＝39）		35.5±6.3歳
既往手術からの期間（n＝36）		60.8±52.2カ月
既往手術（n＝39）	産婦人科手術	37例（94.9％）
	帝王切開	34例（87.2％）
	単純子宮全摘術	２例（ 5.1％）
	内膜症手術	１例（ 2.6％）
	腹腔鏡下胆嚢摘出術	１例（ 2.6％）
	開腹虫垂切除術	１例（ 2.6％）
発生部位（n＝38）	皮下	32例（84.2％）
	筋膜，筋腹内	６例（15.8％）
大きさ（n＝35）		32.6±25.7 mm
疼痛（n＝37）	月経周期に関連	22例（59.5％）
	持続的	15例（40.5％）
治療（n＝38）	外科的切除	33例（86.8％）
	ホルモン療法後に切除	２例（ 5.3％）
	ホルモン療法	２例（ 5.3％）
	経過観察	１例（ 2.6％）

持続的で月経周期との関連を認めなかった。大きさは平均32.6 mm で，皮下脂肪織内の発生がほとんどだが，筋膜や腹直筋内への発生の報告もあった。画像検査においても，MRI にて T1強調像で点状に高信号となり内部の出血を疑う所見があれば鑑別に有用であるが[35]，CT や超音波検査では特異的な所見はなく，存在診断や病変範囲の同定には有用と思われるが，確定診断には繋がりにくい。

手術瘢痕部に発生する腫瘤性病変としては，他にデスモイド腫瘍や Schloffer 腫瘍，縫合糸膿瘍，悪性腫瘍の腹壁転移などが鑑別となる。デスモイド腫瘍は筋膜や筋腱膜に発生する良性腫瘍だが，浸潤性に発育し，摘出後も局所再発を来すことがある。20～40代の女性に多く見られ，結合織の損傷に対する修復過程に異常を生じて発症し，性ホルモンが関与しているとされている[36]。一方，Schloffer 腫瘍は手術中に使用した糸やガーゼなど異物を核とした有痛性の肉芽腫で，瘢痕部であればどこでも生じうる[37]。術後比較的早期に発生する縫合糸膿瘍が慢性化し，周囲の肉芽組織の増生を来して腫瘤を形成したものとも考えられており[38]，術後数カ月から数年経ってから発症することもある。悪性腫瘍に対する手術の術後瘢痕部腫瘤であれば，稀ではあるが腹壁再発も考慮する必要がある。一般的な転移再発であれば FDG-PET は診断に有用だが，Schloffer 腫瘍など炎症性腫瘍との鑑別は困難とされている[37]。いずれの腫瘍であっても，画像所見や臨床所見，発生した部位などから確定診断を得るのは困難であり，病理組織学的検査が重要である。

前述の様な理由から，診断的意義も含め外科的切除が選択されることが多く，今回の検討では92.1％で外科的切除が施行されていた。術前診断がついた症例に対して内分泌療法が行われた症例もあるが[15)29]，治癒に至らず最終的に外科的切除が行われた症例も報告されている[7)34]。近年では，ホルモン療法にて腫瘍を縮小させ，計画的に外科的切除を施行した報告もある[20)21]。外科的切除で残存が疑われる症例では再発の報告があり[39]，また腹壁子宮内膜からの悪性転化の報告もあるため[40)41]，腫瘍の露出や残存のないように完全切除が重要であり，最低でも１cm のマージンが必要とされる[39]。

Ⅳ　結　　語

帝王切開の術後瘢痕部に発生した腹壁子宮内膜症の２例を経験した。女性において術後瘢痕部に皮下腫瘤を生じた場合には，本疾患も念頭に置いて完全切除することが重要と考えられる。

文　献

1) Gupta P, Gupta S : Scar endometriosis : a case report with literature review. Acta Med Iran 53 : 793-795, 2015
2) Khan Z, Zanfagnin V, El-Nashar SA, Famuyide AO, Daftary GS, Hopkins MR : Risk factors, clinical presentation, and outcomes for abdominal wall endometriosis. J Minim Invasive Gynecol 24 : 478-484, 2017
3) Cozzolino M, Magnolfi S, Corioni S, Moncini D, Mattei A : Abdominal wall endometriosis on the right port site after laparoscopy : case report and literature review. Ochsner J 15 : 251-255, 2015
4) 田中信幸，大竹秀幸，片淵秀隆，岡村　均：子宮内膜症の発生機序．産婦治療 83：409-413，2001
5) 松村祥幸，岩井和浩，川崎亮輔，妻鹿成治，市之川正臣，高橋　透：帝王切開術後に腹直筋内に腫瘤を形成した腹壁子宮内膜症の１例．日臨外会誌 67：890-893，2006
6) 泉　徳子，日高隆雄，今井敏啓，中村　隆，斎藤　滋：帝王切開術後に発生した腹壁子宮内膜症の１例．臨婦産 57：1229-1233，2003
7) 石田　隆，篠崎浩治，寺内寿彰，遠藤和洋，木全　大，古川潤二，小林健二，尾形佳郎：腹腔鏡下胆嚢摘出術後の創部に認めた腹壁子宮内膜症の１例．日消外会誌 49：563-568，2016
8) 三又義訓，多田広志，高橋裕孝，西郷峻瑛，佐伯絵里，土井田稔：帝王切開術後に発生した腹直筋子宮内膜症の１例．整形外科 67：646-649，2016
9) 本城晴紀，端　晶彦，大木麻喜，大森真紀子，笠井　剛，平田修司，三浦真梨子：帝王切開術瘢痕部に生じた腹壁子宮内膜症の４症例．山梨産婦会誌 6：30-39，2016
10) 長谷川道子，倉石夏紀，田村敦志：帝王切開手術瘢痕に生じた腹壁子宮内膜症の２例と本邦報告例の文献的考察．日皮会誌 124：2291-2297，2014
11) 大野晴子，斎藤陽子，入江太一，永田のぞみ，福岡真弓，林　雅綾，濱田佳伸，榎本英夫，坂本秀一，今井康雄，上田善彦，林　雅敏：帝王切開腹壁創部に発生した子宮内膜症の１例．埼玉産婦会誌 43：148-152，2013
12) 原内大作，宇山　攻，島田良昭：帝王切開術後創に生じた腹壁子宮内膜症の１例．日農医誌 61：722-725，2013
13) 山本聖人，松木　充，東山　央，中井　豪，赤木弘之，結城雅子，伊藤康志，鳴海善文：帝王切開術後に発生した腹壁子宮内膜症の１例．臨放 57：1106-1108，2012
14) 櫻井信行，篠崎　悠，梅山　哲，若松修平，本田能久，寺西貴英，福庭一人：帝王切開術の創部瘢痕に生じた腹壁子宮内膜症の１例．産婦の実際 61：1099-1101，2012
15) 徳田妃里，中後　聡，小野佐代子，松木理薫子，柴田貴司，張　友香，村井　隆，加藤大樹，新小田真紀子，森本規之，大石哲也：ジエノゲストで保存的に加療した腹壁子宮内膜症の１例．愛仁医研誌 43：120-122，2012
16) 高須惟人，辻　秀樹，杉浦正彦，春木伸裕，工藤淳三，呉原裕樹，溝口公士，鈴木卓弥，林　祐一，坂根理司：瘢痕部腫瘤にて見つかった腹壁子宮内膜症の一例．トヨタ医報 21：81-84，2011
17) 水谷和毅，中西香織，平城　守，小野博典，尾崎邦博，永野剛志：虫垂切除術後腹壁子宮内膜症の１例．日臨外会誌 73：993-996，2012
18) 久保麻衣子，内田光智子，窪田吉孝：帝王切開術後瘢痕部から離れて発生した腹壁子宮内膜症の１例．日形会誌 31：652-654，2011
19) 松岡　歩，木村博昭，寺岡香里，江口　修，神山正明：帝王切開術の皮膚瘢痕部に発生した腹壁子宮内膜症の１例．産と婦 78：1147-1152，2011
20) 有川俊輔，小川智子：術前にホルモン療法を併用した腹壁子宮内膜症の１例．日形会誌 31：176-180，2011
21) Nara S, Murakami M, Oki K, Kaseki H, Matsushima T, Hyakusoku H : Preoperative administration of planovar in two cases of abdominal wall endometriosis after cesarean section. J Nippon Med Sch 77 : 260-264, 2010
22) 細野味里，小池智之，荻野浩希：帝王切開術後瘢痕に生じた腹壁子宮内膜症の経験．日形会誌 30：694-700，2010
23) Tanaka T, Terai Y, Ohmichi M : Abdominal wall endometriosis after cesarean section. 日臨細胞誌 49：364-368，2010
24) 中西美紗緒，池田悠至，岡　朱美，水主川純，桝谷法生，定月みゆき，五味淵秀人，箕浦茂樹：帝王切開の手術瘢痕部に発生した腹壁子宮内膜症の一例．日産婦関東連会誌 47：35-40，2010

25） 前多　力，北村大介，関英一郎，権田厚文：帝王切開瘢痕部に生じた腹壁子宮内膜症の１例．日外系連学誌 34：669-673，2009
26） 奥野厚志，越川尚男：帝王切開術後創部に発生した腹壁子宮内膜症の１例．日臨外会誌 69：1232-1237，2008
27） 岡澤美佳，光田信明，位藤俊一，水野　均，水島恒和，宇田津有子，楠本英則，中川　朋，岩瀬和裕，伊豆蔵正明：保存的に経過観察した腹壁子宮内膜症の１例．日外系連会誌 32：909-913，2007
28） 杉山浩一，中島容一郎：腹壁子宮内膜症の１例．超音波医 34：593-594，2007
29） 中辻友希，米田佳代，島津美紀，飯島隆史，増原完治，信永敏克：GnRH Clinical Report GnRH アゴニストが著効した異所性子宮内膜症の２例．HORM FRONT GYNECOL 14：163-165，2007
30） 四方寛子，木村俊雄：帝王切開術後創瘢痕部に生じた腹壁子宮内膜症の１例．日産婦滋賀会誌 3：23-25，2005
31） 田中麻紀子，伊藤治夫，石崎純子，原田敬之：帝王切開の手術瘢痕部に生じた腹壁子宮内膜症の１例．臨皮 60：89-91，2006
32） 丹羽由紀子，石山聡治，森岡祐貴，前田佳之，澤田憲朗，梶川真樹，加藤伸幸，木村保則，山本隆男：婦人科手術瘢痕に生じた腹壁子宮内膜症の２症例．陶生医報 19：25-29，2003
33） 藤堂幸治，金内優典，桑原道弥，佐藤　力，桜木範明，藤本征一郎：手術瘢痕部に生じた腹壁子宮内膜症の１症例．産婦の実際 50：265-270，2001
34） 石川みずえ：帝王切開術瘢痕部に反復した腹壁子宮内膜症．日産婦東京会誌 48：203-206，1999
35） McDermott S, Oei TN, Iyer VR, Lee SI : MR imaging of malignancies arising in endometriomas and extraovarian endometriosis. Radiographics 32 : 845-863, 2012
36） 澤口悠子，船橋公彦，小池淳一，塩川洋之，栗原聰元，牛込充則，島田英昭，金子弘真：虫垂癌の手術創部に発生した腹壁デスモイド腫瘍の１例．日外系連会誌 37：1050-1055，2012
37） 塚本義貴，中尾照逸：直腸癌術後のポートサイト再発が疑われた Schloffer 腫瘤の１例．日臨外会誌 75：2824-2827，2014
38） 成田和広，鈴木直人，草野満夫：縫合糸膿瘍．臨外 59：196-198，2004
39） Mistrangelo M, Gilbo N, Cassoni P, Micalef S, Faletti R, Miglietta C, Brustia R, Bonnet G, Gregori G, Morino M : Surgical scar endometriosis. Surg Today 44 : 767-772, 2014
40） 渡邉祐亮，小澤栄人，黒崎　亮，長谷川幸清，安田政実，岡田吉隆，木村文子：クローン病術後の腹壁瘢痕部に発生した明細胞腺癌の１例．臨床放射線 59：1235-1238，2014
41） Ferrandina G, Palluzzi E, Fanfani F, Gentileschi S, Valentini AL, Mattoli MV, Pennacchia I, Scambia G, Zannoni G : Endometriosis-associated clear cell carcinoma arising in caesarean section scar : a case report and review of the literature. World J Surg Oncol 14 : 300, 2016

（H 29．7．31 受稿；H 29．10．10 受理）