

孤立性腹部内臓動脈解離の2例

鈴木史恭* 清水文彰 福島健太郎 土屋拓司

独立行政法人国立病院機構信州上田医療センター外科

Two Cases of Spontaneous Isolated Dissection of Visceral Arteries

Fumitaka SUZUKI, Fumiaki SHIMIZU, Kentaro FUKUSHIMA and Takuji TSUCHIYA

Department of Surgery, National Hospital Organization Shinshu Ueda Medical Center

Spontaneous isolated dissection of a visceral artery is rare. We report here two cases of isolated dissection of visceral arteries. Case 1 was a 57-year-old man and Case 2 was a man of 46, both of whom suddenly experienced severe abdominal pain without signs of peritoneal irritation. A subsequent abdominal CT scan demonstrated dissection of the superior mesenteric artery, and dissection of the celiac artery and its branches, such as splenic, hepatic, and gastroduodenal arteries, respectively. Both patients were successfully managed by conservative medical therapy with antihypertensive drugs without exacerbation. Two years have passed since onset, and there have been no findings of recurrence. There is a possibility of aneurysm formation and relapse, so it is necessary to continue close observation. It has become possible to make a definitive diagnosis of this disease at an early stage due to recent developments in diagnostic imaging. It is considered important always to keep this disease in mind as one of the differential diagnoses of sudden abdominal pain in emergency medicine. *Shinshu Med J* 63 : 167–172, 2015

(Received for publication December 2, 2014 ; accepted in revised form January 21, 2015)

Key words : isolated dissection, visceral arteries, conservative therapy

孤立性動脈解離, 腹部内臓動脈, 保存的治療

I はじめに

腹部内臓動脈解離は、突然発症し、動脈瘤の形成や破裂、血管閉塞につながりうる病態であるが、最近では画像診断の発展により早期の確定診断が可能となっており、保存的治療によって改善する症例もみられる。今回我々は、孤立性腹部内臓動脈解離症例を2例経験したので報告する。

II 症 例

患者1 : 57歳, 男性。

主訴 : 臍周囲痛。

既往歴 : 特記事項なし。

喫煙歴 : 20本/日, 40年間。

飲酒歴 : 機会飲酒。

現病歴 : 2012年4月, 特に誘因なく、臍を中心とした腹痛が出現し近医を受診。解熱鎮痛剤の坐薬を使用するも改善しないため、同日当院救急外来へ紹介受診となった。

身体所見 : 身長162 cm, 体重67 kg。血圧169/86 mmHg, 脈拍78回/分。触診では臍周囲の自発痛を認めたが、腹部全体の圧痛、腹膜刺激症状や筋性防御は認めなかった。

血液検査所見 : WBC 13,000/ml (基準値 : 3,100–8,500/ml) の他は異常所見なし。

腹部超音波検査所見 : 腸管ガスにて描出不良。

腹部造影CT検査所見 : 造影にて上腸間膜動脈 (superior mesenteric artery, 以下SMA) の狭小化 (66%狭窄) と三日月状の不染域を認めたため、SMAの解離と診断された。解離は末梢血管まで広範囲にわ

* 別刷請求先 : 鈴木 史恭 〒386-8610
上田市緑が丘1-27-21
独立行政法人国立病院機構信州上田医療センター外科
E-mail : f.suzuki@nagano-hosp.go.jp

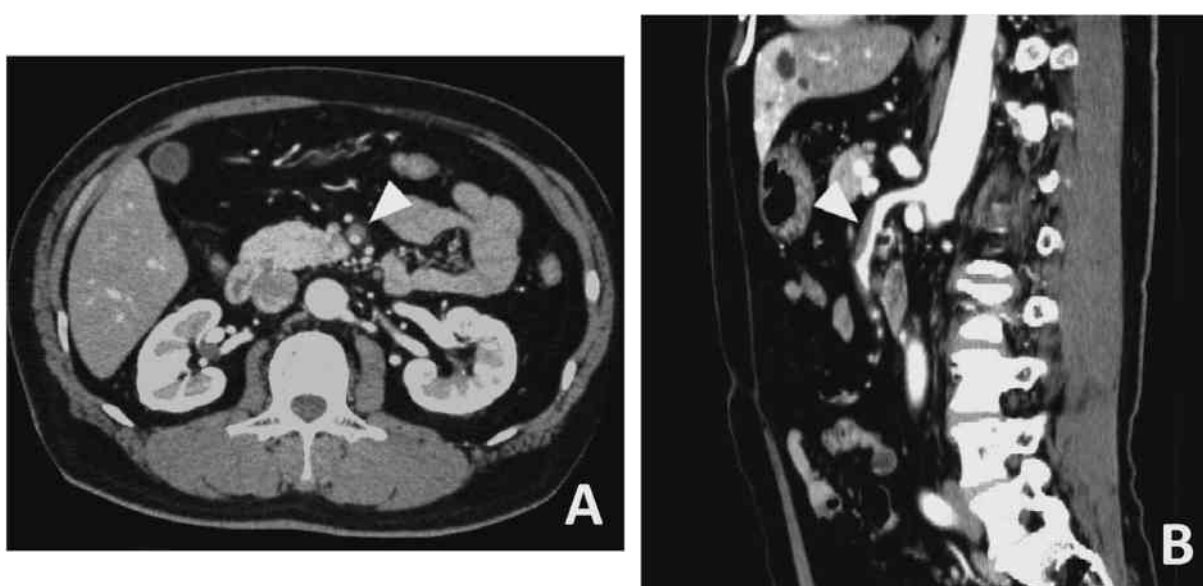


図1 症例1。初診時の腹部造影CT検査
上腸間膜動脈の解離と狭小化を認めた(矢頭)。(A) 軸位断, (B) 矢状断。

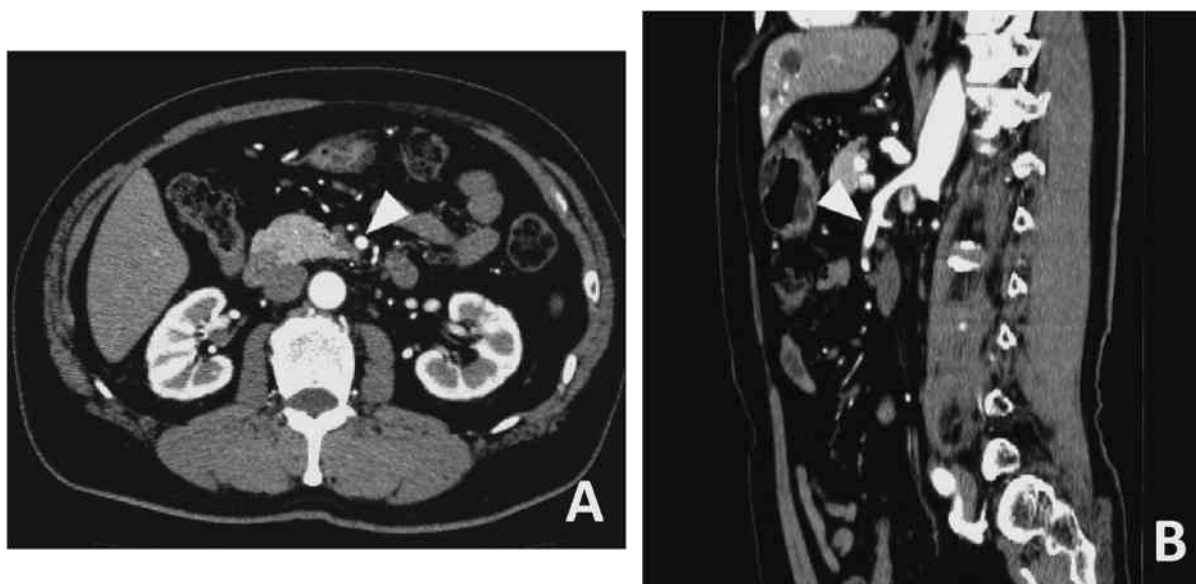


図2 症例1。発症後10カ月後の腹部造影CT検査
上腸間膜動脈の壁在血栓は縮小しており、血流も良好であった(矢頭)。(A) 軸位断, (B) 矢状断。

たり、腸間膜脂肪織に淡い濃度上昇を認めたが、腸管虚血の所見はみられなかった(図1)。

入院後経過：SMA 解離に対する治療法を検討したが、血栓による閉塞や腸管虚血の所見を認めていないことから、保存的加療を優先する方針とし、降圧剤による血圧管理を行った。入院翌日には症状は改善し、第7病日に施行した腹部CT検査では解離性動脈瘤(径13.1×13.1 mm)を認めたが、内腔の造影効果は保たれていた。第14日病日の腹部CT検査では解離腔は縮小して動脈内腔は拡大し、動脈瘤は縮小していた

(径12.8×10.5 mm)。10カ月後の腹部CT検査ではSMAの壁在血栓および動脈瘤はさらに縮小しており(径10.1×7.8 mm)、腸管虚血の所見はみられなかった(図2)。

症例2：46歳，男性。

主訴：上腹部痛。

既往歴：虫垂切除術。

職場健診にて中性脂肪値，LDL-コレステロール値の異常を指摘されていた。

喫煙歴：なし。

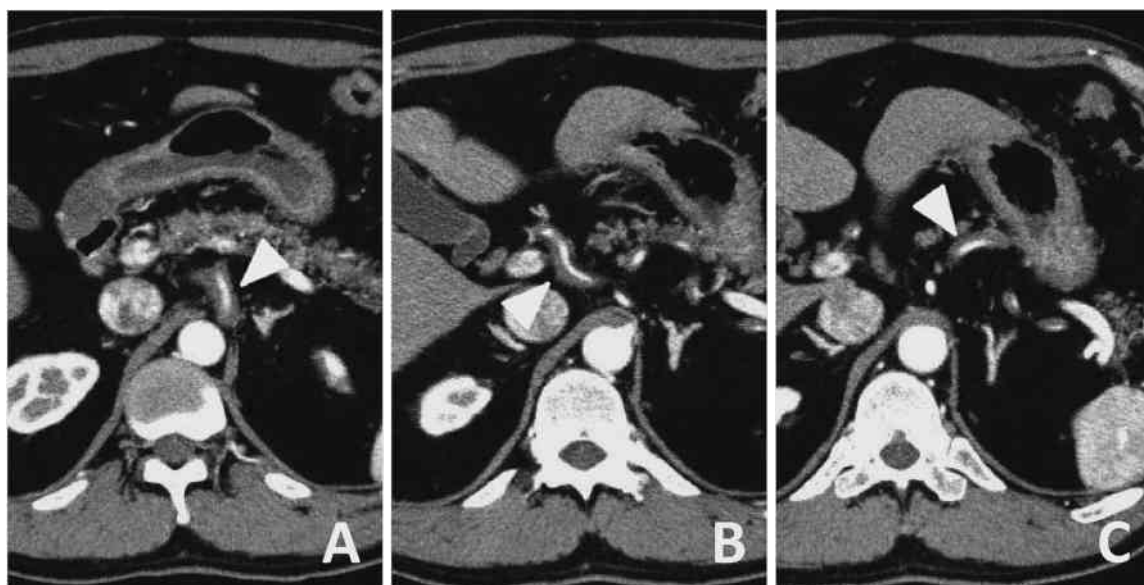


図3 症例2。初診時の腹部造影CT検査
(A) 腹腔動脈, (B) 総肝動脈, (C) 脾動脈に各々動脈の解離と狭小化を認めた (矢頭)。

飲酒歴：缶ビール350 ml/日。

現病歴：2012年7月，特に誘因なく，突然上腹部を中心とした腹痛が出現したため，当院救急外来を受診した。

来院時所見：身長175 cm，体重80 kg。血圧182/120 mmHg，脈拍70回/分。触診では心窩部を中心とした圧痛を認めたが，腹膜刺激症状や筋性防御は認めなかった。

血液検査所見：WBC 12,700/ml, CK 307 IU/L (基準値：13-142 IU/L) の他は異常所見なし。

腹部超音波検査所見：腸管ガスにて描出不良。

腹部造影CT検査所見：腹腔動脈 (celiac atrety, 以下CA) から総肝動脈，脾動脈，胃十二指腸動脈，固有肝動脈，左右肝動脈に至る解離を認めた (図3 A-C)。偽腔は造影欠損となっており血栓閉塞が疑われた。真腔は狭小化していたが開存しており，腸管や肝臓，胆嚢，膵臓，脾臓の虚血所見は認めなかった。また，胸腹部大動脈や上下腸間膜動脈には解離を認めなかった。

入院後経過：臨床症状および検査所見から治療法を検討した。広範囲に連続した多発性病変であること，内臓虚血がないこと，などから保存的治療を行う方針とし，偽腔の血栓閉塞を阻害させないように抗凝固および抗血小板療法は行わず，降圧剤のみを開始した。入院翌日には症状は改善し，第2病日，第7病日の腹部CT検査では偽腔の縮小と真腔の拡大を認め，第10病日に退院となった。発症7カ月後の腹部CT検査で

は解離はほぼ消失し，総肝動脈に軽度の壁肥厚を認めるのみであった (図4 A-C)。

いずれの症例も発症2年後の腹部CT検査では動脈瘤形成や血管閉塞の所見はみられていない。現在も外来にて厳重な経過観察と血圧管理を継続している。

III 考 察

腹部内臓動脈解離は一般に腹部大動脈解離に合併することが多く，大動脈解離を伴わない孤立性の腹部内臓動脈解離は，これまで報告例が少なく稀な疾患とされてきた。その病態については未だ不明な点があり，治療法についても一定の見解がない¹⁾。近年の腹部CT検査を始めとした画像診断の発展に伴って，早期の確定診断が可能となり報告例が増加してきているが，従来は見過ごされていた症例もあったと思われる。

大動脈解離を伴わないSMA解離はBauersfeld²⁾によって1947年に報告されたのが最初である。本邦での孤立性腹部内臓動脈解離の報告例は，SMA解離が98例³⁾，CA解離が68例⁴⁾であり，男女比は5～10：1程度で男性に多く，年齢は40～50歳代と比較的若年者の発症が多い¹⁾。

本疾患の成因としては，動脈硬化，線維筋性異形成 (fibromuscular dysplasia, FMD)，血管炎，外傷，感染，カテーテル損傷などの医原性，などが考えられている⁵⁾⁶⁾。また，膵下面ではSMA根部が固定されており，末梢血管の可動域が腸管の位置によって回転することでずれ応力が生じ，その結果加わるSMA壁

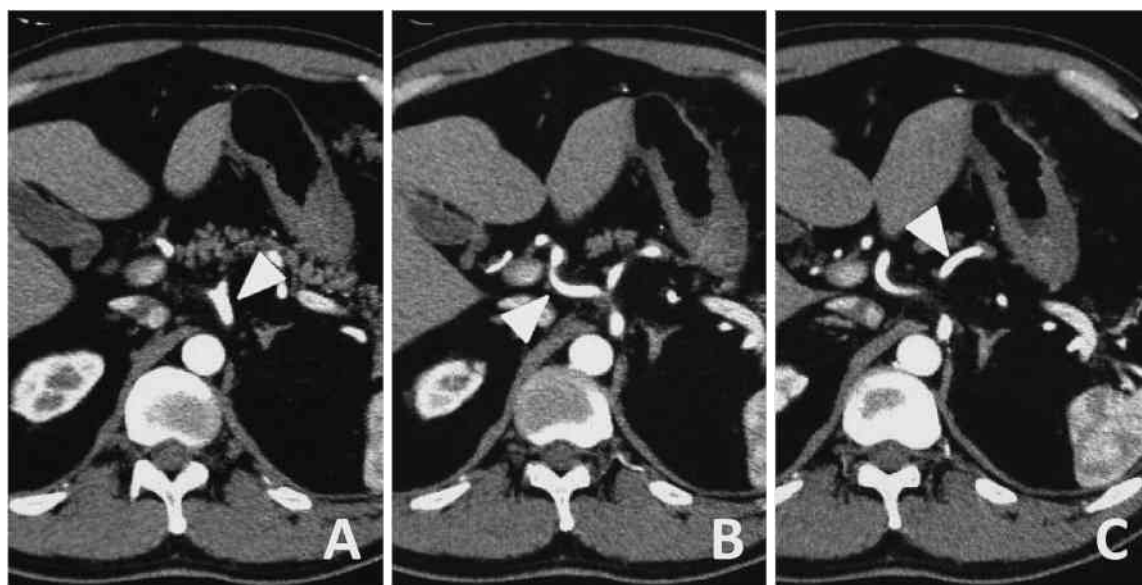


図4 症例2。発症後7カ月後の腹部造影CT検査
動脈の解離は消失し、血流も良好であった(矢頭)。(A) 腹腔動脈, (B) 総肝動脈, (C) 脾動脈。

への物理的ストレスが原因とする仮説もある⁷⁾。木村ら⁸⁾は、高血圧症、喫煙が本疾患の危険因子であると報告している。自験例のいずれもが受診時に高血圧を指摘されており、症例1では長期の喫煙歴も有していた。その他、近年では segmental arterial mediolysis (以下SAM) が成因として注目されている⁹⁾。SAMは Slavin と Gonzalez-Vitale¹⁰⁾によって1976年に初めて提唱されたもので、主として腹部内臓動脈(筋性動脈)の中膜が分節性に融解し、解離性病変や動脈瘤を形成する非炎症性、非粥状硬化性の変性疾患である。稲田ら¹¹⁾の報告によれば、SAM症例の35.7%が多発症例であり、腹部内臓動脈瘤で単一あるいは複数の動脈系に瘤が多発している例はほとんどSAMと断定してよいのではないかと述べている。また、SAMによる解離性動脈瘤は破裂しない場合には数カ月で治癒するのではないかと推測している¹²⁾。

自験例では、保存的治療で軽快したため病理組織学的診断がなされていない。しかしながら、SMAやCAを中心に広範囲にわたって多発性の動脈解離を認めており、保存的に治癒した経過からも、高血圧症や喫煙の他、SAMが原因の一つであった可能性もある。

腹部内臓動脈解離の症状は、急性期においては腹痛、背部痛、腹部血管雑音、腸雑音減弱、麻痺性イレウスなどが挙げられ、慢性期においては体重減少などが挙げられる⁸⁾¹³⁾。また、稀な症状として肝動脈瘤で総胆管が圧迫されたことによる黄疸の報告もある¹⁴⁾。自験例では2例とも症状は腹痛のみであり、いずれも発症

翌日には改善している。

確定診断には腹部CT検査が有用で、真腔や偽腔の血流や開存、血栓化、臓器虚血の有無、動脈瘤の合併などの診断が短時間で可能であり、治療方針の決定や経過観察にも有用である¹⁾。腹部超音波検査は診断能力が腸管ガスや施行者の熟練度に左右されやすく、末梢までの評価が難しいといった難点がある¹⁵⁾。自験例でも腸管ガスによって血管の描出が不良であった。

孤立性腹部内臓動脈解離の治療法として、経過観察、降圧療法、抗凝固・血小板療法、血管内ステント留置術、バイパスグラフト術、壊死腸管切除術などが報告されている。治療方針は急性期と慢性期に分けて考えられ、急性期には瘤破裂や切迫破裂、重症腸管虚血があれば緊急手術が必要である⁸⁾。そのような重篤な所見がなければ真腔の狭窄の有無が治療方針の決定に重要である。真腔に狭窄所見があれば抗凝固療法や抗血小板療法を施行することが多く狭窄所見がなければ経過観察とする¹⁶⁾。抗凝固療法や抗血小板療法を施行しても内腔が狭窄する場合や症状が持続する場合にも手術を検討する必要がある⁹⁾。また、カテーテル治療や血管内ステント留置術によって良好な経過を得られた症例の報告もある¹⁷⁾。Sparksら¹⁸⁾は、保存的治療後の経過観察中に解離が増悪し、外科的治療を必要とした症例を報告している。さらに、解離の延長や閉塞は多くが発症後6カ月以内に起こっており、それまでは血管径の増大による破裂や腸管虚血に伴う壊死および狭窄の可能性がある¹⁹⁾ことから、保存的治療を施行し

た症例に関しては慢性期にも慎重な経過観察が必要である。慢性期には、腹部内臓動脈瘤の手術適応に準じ、20 mm以上の瘤化が認められた場合や、食後の腹痛、体重減少などの慢性腸管虚血症状が認められた場合には、手術、血管内治療など何らかの観血的治療が必要であると考えられている⁸⁾¹³⁾¹⁶⁾。

自験例ではいずれも受診時に血圧上昇を認めており、降圧剤による治療を開始している。2例とも降圧剤の投与による血圧管理のみで自然に軽快し、発症後2年以上が経過した現在でも動脈瘤の発生や血管閉塞などの所見は認めていない。しかしながら、いずれの症例も腹部造影CT検査でわずかな解離と血栓が残存しており、今後も長期にわたって嚴重な経過観察を行う必要がある。

孤立性腹部内臓動脈解離を初診時に確定診断する意義は大きい。自験例でも腹膜刺激症状はなく、発症翌日には疼痛がほぼ改善しているため、単なる急性腹症として見過ごされてしまっていた可能性もあり、腹部CT検査が診断に重要であった。

動脈解離から動脈瘤の形成などの続発症を来すこと

もあり、患者本人が本疾患を認識することによって、高血圧症や高脂血症を嚴重に管理し、生活上でもストレスを軽減するなど増悪の予防を心がけることができる。

また、定期検査を行うことで、早期に動脈瘤形成などの続発症を発見し、破裂を予防するための塞栓術などの対応が可能になると考えられる。

本疾患は迅速かつ適切な診断と加療によって救命しうる救急疾患である。本疾患の報告例は近年増加傾向にあり、救急領域では高血圧症などの既往を有する中高年の突然の腹痛症例の鑑別診断として、常に念頭に入れておく必要があると考えられた。

IV 結 語

保存的に治療し得た孤立性腹部内臓動脈解離の2例を経験したので、文献的考察を加えて報告した。

なお、本論文の要旨は第68回日本消化器外科学会総会（2013年7月：宮崎）にて発表した。

文 献

- 1) 兼城達也, 嘉数 修, 當山鉄男, 與那覇俊美, 平安山英義: 当院における孤立性内臓動脈解離6症例の検討. 脈管学 52: 89-93, 2012
- 2) Bauersfeld SR: Dissecting aneurysm of the aorta; a presentation of 15 cases and a review of the recent literature. Ann Intern Med 26: 873-889, 1947
- 3) 矢鋪憲功, 斉藤 裕, 高田宗尚: 孤立性腹部内臓動脈解離の4例. 日血外会誌 22: 1001-1004, 2013
- 4) 田中晴祥, 三輪高也, 福岡伴樹, 大島健司, 木村保則, 中尾昭公: 孤立性特発性腹腔動脈解離の1例. 日臨外会誌 74: 2406-2411, 2013
- 5) 秋山芳伸, 尾曲健司, 松原健太郎, 北郷 実, 服部裕昭, 鈴木文雄, 大高 均: 無症候性孤立性上腸間膜動脈解離の1例. 日消外会誌 41: 1619-1624, 2008
- 6) 出雲明彦, 内田孝之, 安藤廣美, 安恒 亨, 田中二郎, 鮎川勝彦: 孤立性上腸間膜動脈解離の5例. 日血外会誌 18: 517-521, 2009
- 7) Solis MM, Ranval TJ, McFarland DR, Eidt JF: Surgical treatment of superior mesenteric artery dissecting aneurysm and simultaneous celiac artery compression. Ann Vasc Surg 7: 457-62, 1993
- 8) 木村まり子, 松田 徹, 深瀬和利, 奥本和夫, 間部克裕, 鈴木克典, 青山一郎, 堺 順一, 斉藤 博, 佐藤信一郎: 上腸間膜動脈解離の臨床的検討. 日消誌 99: 145-151, 2002
- 9) 上月章史, 篠崎浩治, 高里文香, 小林健二, 加瀬建一: 孤立性上腸間膜動脈解離10例の検討. 日腹部救急医会誌 29: 815-822, 2009
- 10) Slavin RE, Gonzalez-Vitale JC: Segmental mediolytic arteritis: a clinical pathologic study. Lab Invest 35: 23-29, 1976
- 11) 稲田 潔, 池田庸子, 林 俊之: 腹部内臓動脈の多発動脈瘤を伴う segmental arterial mediolysis (SAM) の20例. 日臨外会誌 69: 3101-3106, 2008
- 12) 稲田 潔, 渋谷宏行, 橋立英樹, 池田庸子: 肝動脈, 上腸間膜動脈の非破裂性解離性動脈瘤を伴った segmental arte-

- rial mediolysis—剖検により明らかにされた修復期の1例—. 病理と臨 25 : 823-827, 2007
- 13) 杉山佳代, 久米誠人, 尾本 正, 乗松東吾, 秋田作夢, 賀嶋俊隆, 保坂 茂, 木村壮介 : 腹腔内臓動脈解離 5 例の検討. 脈管学 45 : 541-546, 2005
 - 14) Bret PM, Partensky C, Bretagnolle M, Paliard P, Burke M : Obstructive jaundice by a dissecting aneurysm of celiac axis and hepatic artery. Dig Dis Sci 32 : 1431-1434, 1987
 - 15) 古川大輔, 堂脇昌一, 和泉秀樹, 岡本祐一, 今泉俊秀, 幕内博康 : 保存的に治療した孤立性上腸間膜動脈解離の 2 例—本邦報告例の集計—. 日消誌 7 : 1031-1038, 2009
 - 16) 細川 勇, 保坂晃弘, 大島 哲 : 孤立性腹部内臓動脈解離の 3 例. 外科 73 : 338-340, 2011
 - 17) Yoon YW, Choi D, Cho SY, Lee DY : Successful treatment of isolated spontaneous superior mesenteric artery dissection with stent placement. Cardiovasc Intervent Radiol 26 : 475-478, 2003
 - 18) Sparks SR, Vasquez JC, Bergan JJ, Owens EL : Failure of nonoperative management of isolated superior mesenteric artery dissection. Ann Vasc Surg 14 : 105-109, 2000
 - 19) 大原勝人, 関根裕樹, 後藤 均, 佐藤 成 : 孤立性内臓動脈解離 4 症例の検討. 日血外会誌 20 : 861-865, 2011
(H 26. 12. 2 受稿 ; H 27. 1. 21 受理)
-