

関節リウマチに起因する間質性肺炎の経過中に 発症した肺原発悪性リンパ腫の1例

出浦 弦^{1)*} 吾妻俊彦¹⁾ 角田敏行¹⁾
横山俊樹²⁾ 久保惠嗣²⁾ 小泉知展³⁾

- 1) NHO 国立病院機構信州上田医療センター呼吸器内科
- 2) 信州大学医学部内科学第一講座
- 3) 信州大学医学部附属病院がん総合医療センター

Development of Primary Pulmonary Lymphoma in a Patient with Interstitial Pneumonia Due to Rheumatoid Arthritis

Gen IDEURA¹⁾, Toshihiko AGATSUMA¹⁾, Toshiyuki TSUNODA¹⁾
Toshiki YOKOYAMA²⁾, Keishi KUBO²⁾ and Tomonobu KOIZUMI³⁾

- 1) *Department of Respiratory Medicine, National Hospital Organization Shinshu Ueda Medical Center*
- 2) *First Department of Internal Medicine, Shinshu University School of Medicine*
- 3) *Comprehensive Cancer Center, Shinshu University School of Medicine*

A 76-year-old female, who had been under observation for interstitial pneumonia due to rheumatoid arthritis for over 10 years, was admitted to our hospital because of dyspnea. Her chest CT showed consolidation in both lower lung fields positive for FDG-PET. Transbronchial lung biopsy was performed and diffuse large B-cell lymphomas were histologically observed. The patient was treated with 6 cycles of Rituximab-CHOP (cyclophosphamide, doxorubicin, vincristine, prednisolone) and has remained disease free for over three years. This is the first case of primary pulmonary lymphoma developing during the clinical course of interstitial pneumonia associated with rheumatoid arthritis in patients after cessation of methotrexate or with Sjogren syndrome. *Shinshu Med J 61: 13-18, 2013*

(Received for publication October 4, 2012; accepted in revised form November 6, 2012)

Key words: IIPs, malignant lymphoma, NTM, methotrexate

特発性間質性肺炎, 悪性リンパ腫, 非結核性抗酸菌症, メソトレキセート

I 緒 言

肺原発悪性リンパ腫 (primary pulmonary lymphoma; 以下 PPL) は non-Hodgkin lymphoma 全体の 0.34%¹⁾とされまれな疾患である。また関節リウマチの治療薬である Methotrexate (MTX) 長期低用量投与は MTX-associated lymphoproliferative disorder を引き起こす²⁾³⁾とされ悪性リンパ腫の一因と考えられている。今回我々は関節リウマチに合併した間質性肺炎患者で、MTX 治療中止後に間質性肺炎の病巣に

PPL を発症した 1 例を経験したので文献の考察とともに報告する。

II 症 例

症例: 76歳, 女性。

主訴: 息切れ, 呼吸困難, 体重減少 盗汗。

家族歴: 弟; 咽頭癌。

社会歴: 喫煙歴なし, アルコール機会飲酒。

既往歴: 63歳時関節リウマチと間質性肺炎と診断され当院整形外科と当科にてそれぞれ経過観察されていた。64歳から MTX にて加療を受けていたが、72歳時 2 回連続して喀痰から *Mycobacterium avium* が検出され非結核性抗酸菌症 (non-tuberculous

* 別刷請求先: 出浦 弦 〒386-8610

上田市緑ヶ丘 1-27-21 NHO 国立病院機構

信州上田医療センター呼吸器内科

Table 1 Laboratory findings on admission

Hematology		Chemistry		Serology	
WBC	6300/ μ L	TP	7.2 g/dL	CRP	0.3 mg/dL
neu	65.0 %	LDH	203 IU/L	ANA	\times 40
lym	23.3 %	AST	23 U/L	RF	127 U/mL
mon	7.3 %	ALT	20 IU/L	MMP-3	63.7 ng/mL
eos	3.6 %	BUN	22.4 mg/dL	CCP ab	99.1 U/mL
baso	0.8 %	Cre	1.0 mg/dL	VCA-IgG	7.3 (+)
RBC	493 \times 10 ⁴ / μ L	Na	141 mEq/L	VCA-IgM	0.0 (-)
Hb	11.7 g/dl	K	5.0 mEq/L	EA-IgG	0.2 (-)
Ht	36.8 %	Cl	107 mEq/L	EA-IgA	<10
Plt	16.0 \times 10 ⁴ / μ L	Tumor makers		EA-IgM	<10
		CA-19-9	51.1 U/mL	EBNA	4.2 (+)
		sIL-2R	5130 U/mL	HBs ag	(-)
		KL-6	640 U/mL	HCV ab	(-)
		SP-A	21.3 U/mL	HIV	(-)
		SP-D	116.0 U/mL	HTLV-1	(-)

mycobacteria : NTM 症) と診断された。画像的には間質性陰影は著変なく、NTM の画像上の責任病変の同定は困難であった。MTX は NTM 感染の増悪への懸念から中止され sarazosulfapyridine (アザルフィン®) に変更された。

現病歴：2009年5月頃から盗汗、体動時の息切れおよび呼吸困難を自覚した。また6カ月間で6kgの体重減少を認め、2009年7月の胸部画像で両側下肺野に浸潤影を認めたため精査加療目的に入院となった。

入院時現症：意識清明、身長157 cm、体重56.9 kg、体温36.4度、血圧127/76 mmHg、脈拍92/分、室内気 SpO₂ 95 %。表在リンパ節を触知せず。左胸部下部に fine crackle を聴取したが、その他特記すべき所見を認めなかった。入院時心電図所見に異常なく、入院時呼吸機能検査では、FVC ; 2,080 ml, % FVC ; 90.0 %, FEV1.0 ; 1,600 ml, FEV1.0% 76.9 % であった。

入院時検査所見：血算、生化学検査を Table 1 に示す。RF, MMP-3, CCP, KL-6の上昇に加えて可溶性 IL-2レセプター抗体 (sIL-2R) と CA-19-9の上昇を認めた。また EB ウイルスは VCA-IgG 抗体と EBNA 抗体が陽性で既感染パターンであった。慢性関節リウマチおよび間質性肺炎で当院通院中の胸部 CT 所見 (2007年5月) を Fig. 1に示す。両側肺底部胸膜沿いに帯状変化、間質陰影を認めていた。今回の入院時 CT では左肺優位に両側下葉に浸潤影の出現を認め (Fig. 2A), ¹⁸F-Fluorodeoxy glucose positron emission tomography (FDG-PET) (Fig. 2B) にて

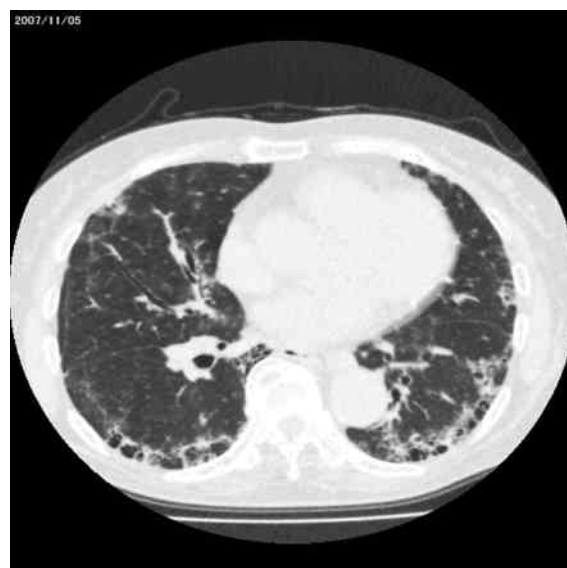

Fig.1 Chest CT scan showed belt-like and honeycomb changes in the bilateral lungs before admission.

両側下肺野に SUV max 18.8の著明な集積を認めた。なお、縦隔・肺門のリンパ節腫大は認めず、他臓器にも異常集積を認めなかった。気管支内視鏡検査が施行され、左B10入口部区域気管支および左B10末梢より生検を施行した。両検体 (Fig. 3) より HE 染色では核形体不正な大型の異型細胞と密なりンパ球浸潤を認め、免疫染色では CD20陽性で, diffuse large B cell lymphoma (DLBCL), germinal center B cell (GCB 型) と診断した。以上より両側下葉の PPL, DLBCL, stage IIIBと診断した。治療としてRituximab

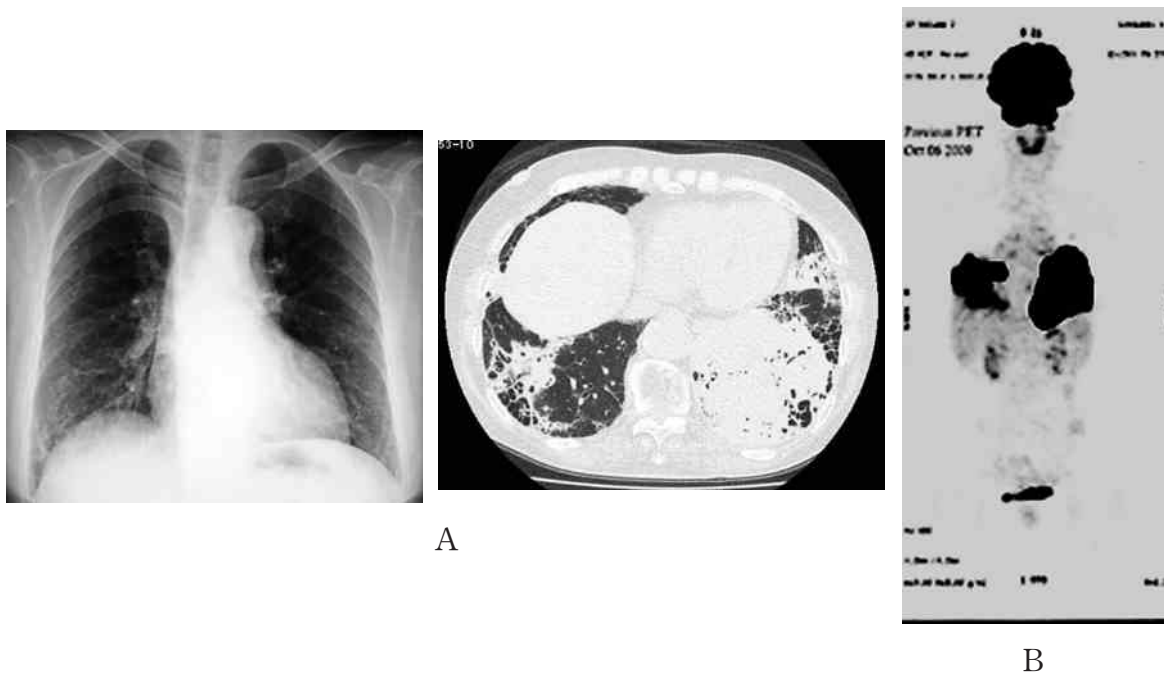


Fig. 2 Chest radiograph and CT scan showed infiltration in both lower lung fields (A), which were positive for ^{18}F -Fluorodeoxy glucose positron emission tomography (FDG-PET) (B).

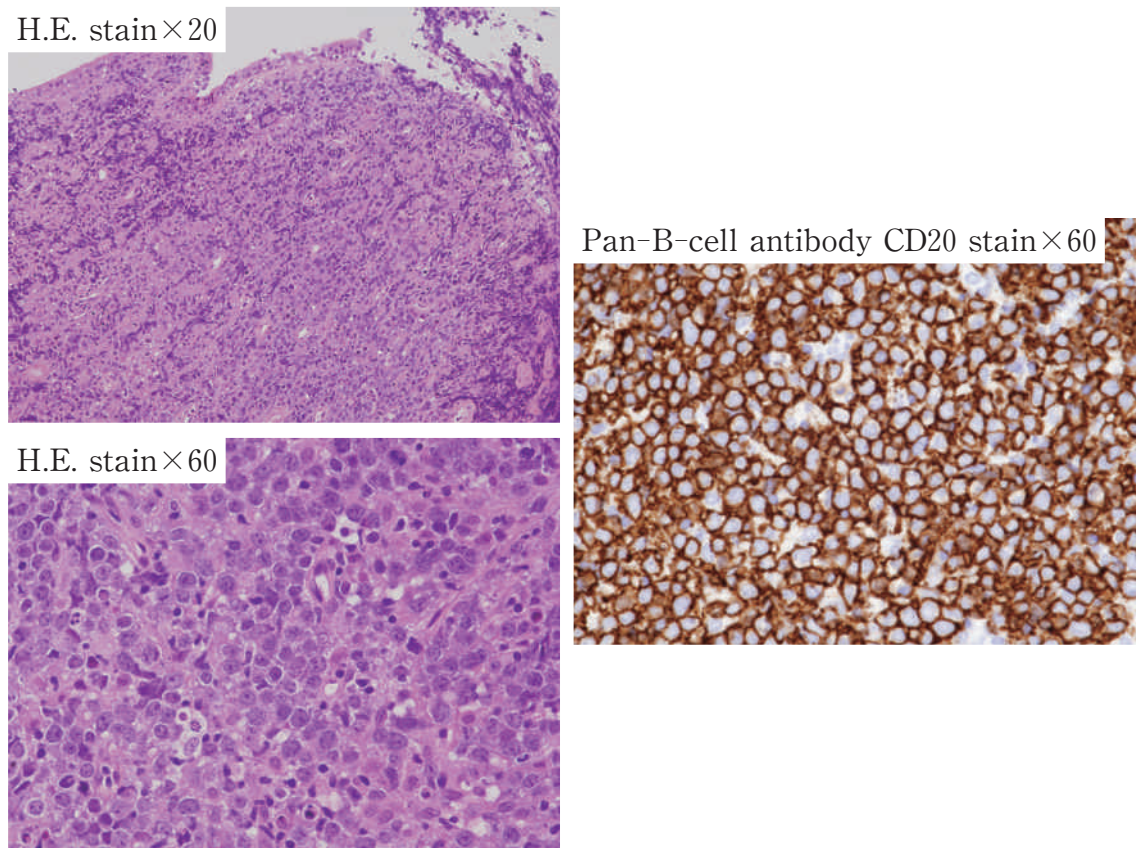
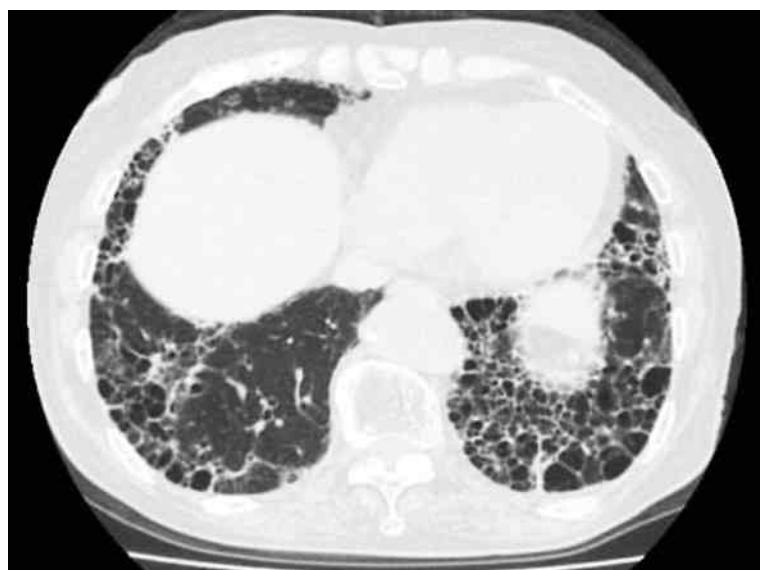
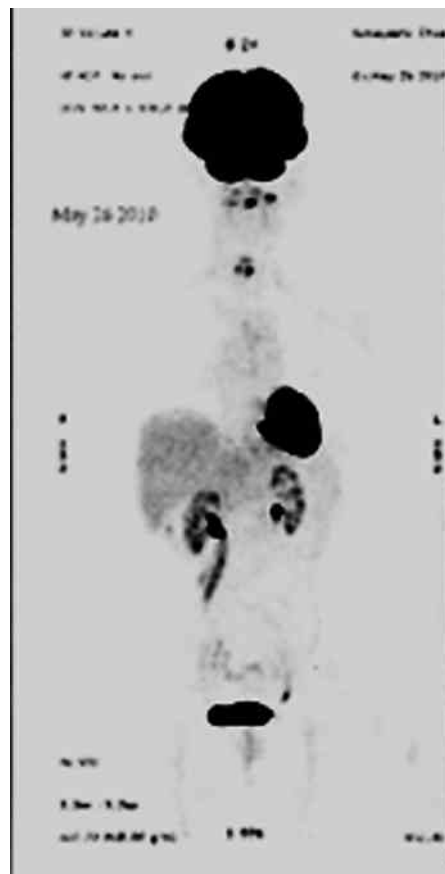

Fig. 3 Large atypical cells with irregular nuclear shapes and dense lymphocyte infiltration were observed. Immunostaining study showed most lymphocytes were positive for CD20.



A



B

Fig. 4: Chest CT scan (A) and ^{18}F -Fluorodeoxy glucose positron emission tomography (FDG-PET) findings (B) revealed improvement of infiltration in both lower lung fields after six cycles of R-CHOP chemotherapy.

併用のcyclophosphamide, doxorubicin, vincristine, prednisolone (R-CHOP)による化学療法が開始され、grade3の白血球減少を認めた以外は大きな有害事象を認めず計6コースを行った。画像上両下肺の浸潤陰影は改善し (Fig. 4A), 蜂巣肺の形成を認めた。治療後のFDP-PET所見も陰性化し (Fig. 4B), sIL-2RおよびKL-6はそれぞれ658 U/mL, 460 U/mLまで低下した。治療開始から約3年経過し、無再発生存中である。

III 考 察

本例は、慢性関節リウマチの間質性肺病変を呈する両下肺に発症した悪性リンパ腫である。病変が肺内のみで組織確定診断後少なくとも3カ月以上全身性に転移などの肺外病変を認めておらずSaltzsteinらの提唱するPPLの定義⁴⁹⁾を満たす。また、以前はPPLの組織学的診断には外科的肺生検が主流であったが本例のような経気管支肺生検にて組織診断に至った症例

報告が年々増加しており、Ferraroら⁶⁾によればPPLの約半数が経気管支肺生検にて確定診断されている。

慢性関節リウマチと悪性リンパ腫との関連性に関しては既に数多く報告されておりその合併率は一般対照の2倍⁷⁾から80倍⁸⁾と報告されている。この背景には、関節リウマチの治療薬であるMTXの長期低用量投与はMTX-associated lymphoproliferative disorderを引き起こす²⁾³⁾こと、また関節リウマチにシェーグレン症候群を合併する場合にはさらに高率にmucosa-associated lymphoid tissue lymphoma (MALT)を含む悪性リンパ腫を合併すること⁹⁾¹⁰⁾があげられる。我々が検索した範囲では、いったんMTX-associated lymphoproliferative disorder発症後約3年間の間に再発をきたした報告¹¹⁾があるが、本例のように非発症例で、MTX中止後4年経過してからのDLBCL発症例の報告はない。また血清学的小および自覚症状からもシェーグレン症候群の合併はなく、本例でのPPL発症にはこれらの関与は否定的と判断した。一方で、悪

性リンパ腫の発症リスクは、関節リウマチへの治療内容ではなく、病勢に相関するといった報告¹²⁾もある。本例では関節変形や炎症反応は軽微であり、関節症状自体も約10年間安定していた。本例の経験から、比較的安定した慢性関節リウマチ患者でも、画像所見や病態が変化した際には、悪性リンパ腫の発症・合併を考慮する必要がある。

PPLの胸部画像所見は結節性陰影、腫瘤陰影、びまん性網状陰影、気管支透亮像など多彩な変化を呈する¹³⁾。本例では、一部に気管支透亮像を含んだ浸潤陰影を呈し、既存の間質性病変の比較的強い部位からPPLが発症していると考えられた。肺原発MALTリンパ腫の画像的検討でも、既存との間質性病変から発症・進展している症例が報告され¹³⁾、本例においても末梢気道から間質における持続性の慢性炎症が何らかのリンパ腫発症への関与が推定される。間質性肺炎の存在自体が、悪性リンパ腫発症の危険因子になるかは依然不明である⁹⁾が、特発性肺線維症の患者に肺がん合併が多いことは周知であることから、免疫異常に伴う疾患の間質性陰影の増悪変化では、悪性リンパ腫

等の悪性疾患の合併・進展も関与してことを考慮して日常診療を当てる必要がある。

本例では画像的に明らかな責任病変を指摘・提示することは困難であるが、NTM感染症も併発していた。MALTリンパ腫の発症には抗酸菌による気道炎症が関与している¹⁴⁾との報告もある。また関節リウマチ自体でも肺内のMALTの存在を指摘されている¹⁵⁾。本例では既存の間質性肺炎に対する精査が行われていないため推測ではあるが、本例の悪性リンパ腫の発症には、基礎疾患の存在と間質性肺炎、NTM感染症といった複雑な免疫学的な因子が関与していると考えられた。

IV 結 語

慢性関節リウマチに伴う間質性肺炎の経過中に、肺原発のびまん性B細胞性リンパ腫を合併した症例を報告した。

本論文の要旨は第190回日本呼吸器学会関東支部会(2010年7月東京)にて発表した。

文 献

- 1) L'Hoste RJ Jr, Filippa DA, Lieberman PH, Bretsky S: Primary pulmonary lymphomas: A clinicopathologic analysis of 36 cases. *Cancer* 54: 1397-1406, 1984
- 2) 星田義彦, 青笹克之: 悪性リンパ腫のすべてーリンパ腫の発病機序 メトトレキサート (MTX) 血腫瘍 49: 136-140, 2004
- 3) 駄場中研, 小林道也, 並川 努, 吉岡龍二, 岡本 健, 岡林雄大, 前田広道, 秋森豊一, 杉本健樹, 花崎和弘: 脾臓原発T細胞悪性リンパ腫の1切除例 日消外会誌 40: 1834-1838, 2007
- 4) Saltzstein SL: Pulmonary malignant lymphomas and pseudolymphomas: classification, therapy and prognosis: *Cancer* 16: 928-955, 1963
- 5) Fiche M, Caprons F, Berger F, Galateau F, Cordier JF, Loire R, Diebold J: Primary pulmonary non-Hodgkin's lymphomas. *Histopathology* 26: 529-537, 1995
- 6) Ferraro P, Trastek VF, Adlakha H, Deschamps C, Allen MS, Pairolero PC: Primary non-Hodgkin's lymphoma of the lung. *Ann Thorac Surg* 69: 993-997, 2000
- 7) Franklin J, Lunt M, Bunn D, Symmons D, Silman A: Incidence of lymphoma in a large primary care derived cohort of cases of inflammatory polyarthritis. *Ann Rheum Dis* 65: 617-622, 2006
- 8) 生島 香, 上田孝文, 久田原郁夫, 吉川秀樹, 小松原良雄: 慢性関節リウマチ患者における悪性腫瘍の発症ーとくにメソトレキサートと悪性リンパ腫発症の関連についてー. *臨床リウマチ* 11: 19-25, 1999
- 9) Sutcliffe N, Inanc M, Speight P, Isenberg D: Predictors of lymphoma development in primary Sjögren's syndrome. *Semin Arthritis Rheum* 28: 80-87, 1998
- 10) Voulgarelis M, Dafni UG, Isenberg DA, Moutsopoulos HM: Malignant lymphoma in primary Sjögren's syndrome: a multicenter, retrospective, clinical study by the European Concerted Action on Sjögren's Syndrome. *Arthritis Rheum* 42: 1765-1772, 1999
- 11) Mariette X, Cazals-Hatem D, Warszawski J, Liote F, Balandraud N, Sibilia J; Investigators of the Club Rhumatis-

- mes et Inflammation. Lymphomas in rheumatoid arthritis patients treated with methotrexate : a 3-year prospective study in France. *Blood* 99 : 3909-3915, 2002
- 12) Baecklund E, Iliadou A, Askling J, Ekbom A, Backlin C, Granath F, Catrina AI, Rosenquist R, Feltelius N, Sundström C, Klareskog L : Association of chronic inflammation, not its treatment, with increased lymphoma risk in rheumatoid arthritis. *Arthritis Rheum* 54 : 692-701, 2006
 - 13) Cadranel J, Wislez M, Antonie M : Primary pulmonary lymphoma. *Eur Respir J* 20 : 750-762, 2002
 - 14) Inadome Y, Ikezawa T, Oyasu R, Noguchi M : Malignant lymphoma of bronchus-associated lymphoid tissue (BALT) coexistent with pulmonary tuberculosis. *Pathol Int* 51 : 807-811, 2001
 - 15) Sato A, Hayakawa H, Uchiyama H, Chida K : Cellular distribution of bronchus-associated lymphoid tissue in rheumatoid arthritis. *Am J Respir Crit Care Med* 154 : 1903-1907, 1996

(H 24. 10. 4 受稿 ; H 24. 11. 6 受理)
