

## チアマゾールによる汎血球減少を認めたバセドウ病の1例

小野真由<sup>1)\*</sup> 春日好雄<sup>2)</sup> 原田道彦<sup>2)</sup> 家里明日美<sup>2)</sup>

1) 長野県厚生連長野松代総合病院初期臨床研修医

2) 長野県厚生連長野松代総合病院乳腺内分泌外科

## A Case of Graves' Disease with Antithyroid Drug-induced Pancytopenia

Mayu ONO<sup>1)\*</sup>, Yoshio KASUGA<sup>2)</sup>, Michihiko HARADA<sup>2)</sup> and Asumi IESATO<sup>2)</sup>1) *Junior Resident, Nagano Matsushiro General Hospital*2) *Department of Breast and Endocrine Surgery, Nagano Matsushiro General Hospital*

We report herein a very rare case of Graves' disease with antithyroid drug-induced pancytopenia. A 75-year-old woman was diagnosed with Graves' disease by thyroid hormone and anti-TSH receptor antibody, and administration of thiamazole was started. Seven weeks later the patient visited our hospital because of high fever and sore throat. The laboratory examination revealed pancytopenia with agranulocytosis and elevated C-reactive protein. Administration of thiamazole was stopped because antithyroid drug-induced pancytopenia was considered. The patient was admitted to an isolated single room and treated with granulocyte colony-stimulating factor, immunoglobulin, antibiotics and platelet transfusion. The patient recovered from agranulocytosis 13 days after the beginning of treatment for pancytopenia. *Shinshu Med J 60 : 201-204, 2012*

(Received for publication February 2, 2012; accepted in revised form April 20, 2012)

**Key words:** antithyroid drug-induced pancytopenia, agranulocytosis, thiamazole, Graves' disease

抗甲状腺薬による汎血球減少, 無顆粒球症, チアマゾール, バセドウ病

## I はじめに

抗甲状腺薬であるチアマゾール (methylmercaptoimidazole: MMI) はバセドウ病に対する第一選択薬として普及している薬剤であるが, その副作用のうち頻度はまれながらも重篤なものとして無顆粒球症がよく知られている。抗甲状腺薬による無顆粒球症の頻度は0.1~0.3%<sup>1)2)</sup>と報告されているが, その中には無顆粒球症に汎血球減少を合併する症例が存在し, その頻度は0.01%程度<sup>1)</sup>とされ, 非常にまれである。今回, MMIによる無顆粒球症を含む汎血球減少を呈した症例を経験したので, 若干の文献的考察を加えて報告する。

## II 症 例

患者: 75歳, 女性, 農業。  
主訴: 発熱, 咽頭痛。  
既往歴: 脂質代謝異常症 (内服歴なし), 心房細動 (半年前よりワルファリンカリウム1.5 mg/日で内服中)。  
家族歴: 特記すべきものなし。  
現病歴: 某年9月, 手指振戦, 発汗多量, 呼吸苦, 体重減少にて当院内科を受診した。血液検査にて FT<sub>3</sub> 10.73 pg/ml (基準値, 2-4.5), FT<sub>4</sub> 4.40 ng/ml (0.7-1.8), TSH 0.02  $\mu$ IU/ml (0.3-4.5), 抗 TSH 受容体抗体 69.0% (0-15), 抗サイログロブリン抗体 3,000 ng/ml < (0-12.2), マイクロゾームテスト 25,600倍 (<100) であった。バセドウ病と診断され当科を紹介され, 同日 MMI 30 mg/日で投与を開始した。投与後18日目には手指振戦, 発汗の症状は改善

\* 別刷請求先: 小野 真由 〒390-8621  
松本市旭3-1-1 信州大学医学部外科学講座  
(外科学第二)

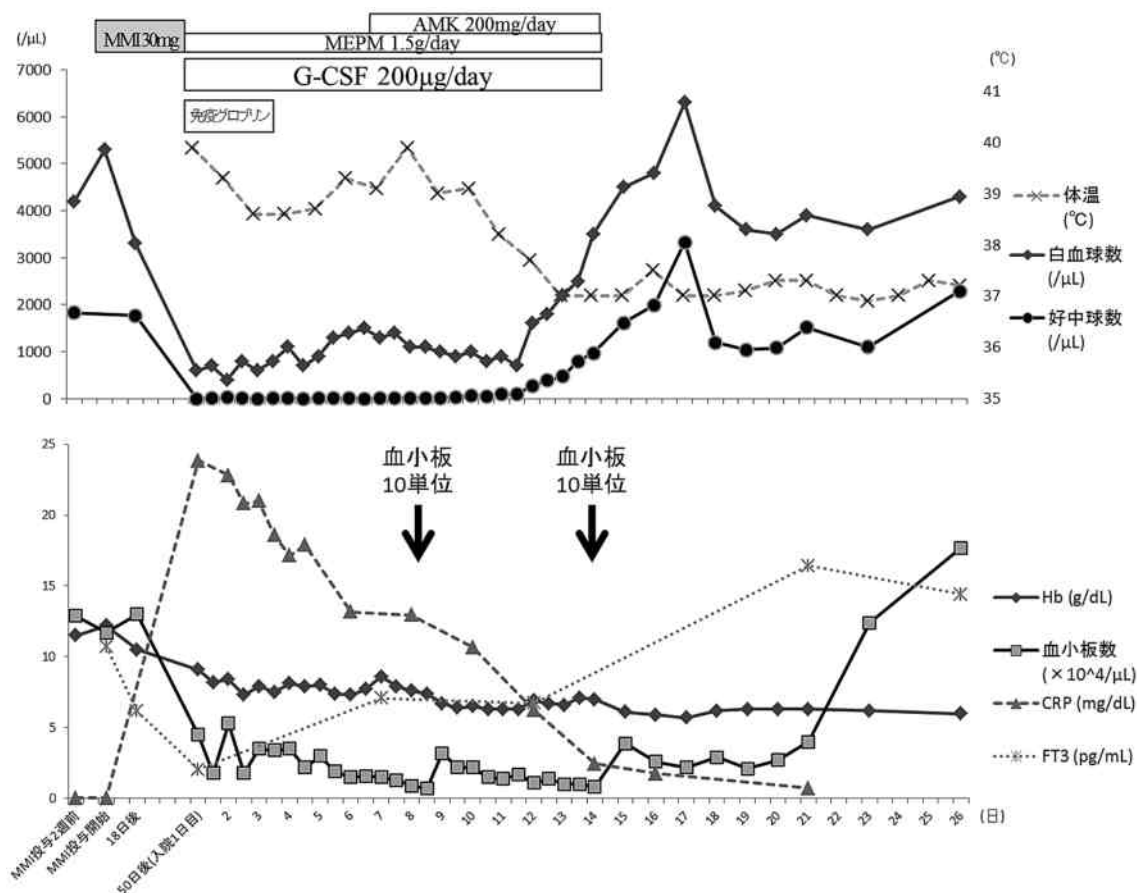


図1 経過表

傾向を認め、血液検査ではFT<sub>3</sub> 6.16 pg/ml, FT<sub>4</sub> 1.51 ng/ml, TSH 0.02 μIU/ml, 抗TSH受容体抗体 69.4%であり、MMI 30 mg/日で投与を継続した。投与後50日目に、前日より続く発熱と咽頭痛を主訴に受診した。血液検査所見は白血球600/μl (4,000-9,000), 好中球0.0% (40-70), ヘモグロビン9.1 g/dl (11.5-16.5), 血小板4.5×10<sup>4</sup>/μl (13-40) と汎血球減少を認め、重症感染症の合併を疑い加療のため入院となった。

入院時現症：身長145 cm, 体重42.7 kg, 血圧100/58 mmHg, 脈拍72回/分, 不整, 呼吸数24回/分, 体温39.9°C, SpO<sub>2</sub>98%, 甲状腺は弾性軟でびまん性腫大, 手指振戦(-), 両口蓋扁桃腫大(+), 咽頭発赤(+), 小豆大の両側頸部リンパ節を数個触知した。

入院時血液検査所見：WBC 600/μl (Neu0.0%, Lym94.8%, Mon5.2%, Eos0.0%, Bas0.0%), Hb 9.1 g/dl, Plt 4.5×10<sup>4</sup>/μl, CRP 23.85 mg/dl (0-0.4), FDP 5.6 μg/ml (0-5), フィブリノーゲン 391 mg/dl (200-500), PT比 1.31 (0.85-1.15), FT<sub>3</sub> 2.05 pg/ml, FT<sub>4</sub> 0.48 ng/ml, TSH 0.02 μIU/

ml, 抗TSH受容体抗体 63.7%であった。

胸部単純レントゲン写真：両下肺野に軽度の浸潤影を認め、心胸郭比は58%であった。

入院後経過：経過は図1に示す。MMIを含めた全ての内服薬を中止、陽圧換気個室での管理とし、granulocyte colony-stimulating factor (G-CSF) 200 μg/日, 免疫グロブリン製剤 5g/日, カルバペネム(メロペネム：MEPM 1.5g/日)の経静脈的投与を開始した。入院後、咽頭痛と発熱が持続し5日目に右口蓋扁桃の軽度白苔付着を認めた。38.5°C以上の発熱が連日続いたため7日目にアミノグリコシド(アミカシン硫酸塩：AMK 200 mg/日)の追加投与を開始した。また血小板は減少傾向が続き、入院8日目に0.7×10<sup>4</sup>/μlまで低下したため濃厚血小板10単位の輸血を施行し一時的な回復を認めたが、17日目には0.8×10<sup>4</sup>/μlへ低下し10単位の追加輸血を行った。その後24日目から上昇傾向となり17.7×10<sup>4</sup>/μlまで回復した。経過中、新たな感染徴候や出血傾向は認めず、血液培養は陰性、β-Dグルカン 6.8 pg/ml (0-20)であった。CRPは入院後から徐々に低下、凝固系検

査でも播種性血管内凝固症候群の出現傾向は認めなかった。入院10日目から好中球の増加傾向を認め、13日目には好中球数 $500/\mu\text{l}$ を越え、同時に発熱も消失した。またヘモグロビンは入院後から漸減し、17日目に $5.7\text{ g/dl}$ まで低下、以後6台前半で推移した。またMMI中止により $\text{FT}_3$ 値は入院21日目に $16.41\text{ pg/ml}$ まで上昇したが、入院中は甲状腺機能亢進症状がなく経過した。今後の方針として、放射性ヨード治療より外科治療を強く希望したため、退院後よりヨウ化カリウムを前処置として投与開始し外科手術を行う予定とした。入院30日目に退院となった。

### III 考 察

無顆粒球症とは、一般的に好中球数が $500/\mu\text{l}$ 以下の状態である<sup>1)</sup>。様々な原因で発症するが、薬剤性としてはバセドウ病に対する抗甲状腺薬による報告数が最も多い<sup>3)</sup>。抗甲状腺薬による無顆粒球症は、多くは投与開始から2～3カ月以内に発症し<sup>1)4)5)</sup>、休業期間を経た再投与後の発症も報告されている<sup>4)6)</sup>。症状としては発熱および咽頭痛が挙げられるが、無顆粒球症の発症時に症状を有する典型例よりも、血液検査結果で無顆粒球症と診断された後に症状を呈する症例や無症状のまま経過する症例の頻度が高いとの報告があり注意を要する<sup>2)7)</sup>。また本邦でのMMIによる無顆粒球症での死亡例の検討では早期診断、早期治療の重要性が示唆されており<sup>8)</sup>、投与開始もしくは再開時から少なくとも2カ月間は2週間ごと、それ以降も定期的な白血球分画を含んだ血液検査が推奨されている。特に、無顆粒球症発症例の多くがMMI高用量(30 mg)投与例で副作用発現頻度は15 mgより30 mgで有意に高いと報告されており<sup>4)5)9)</sup>、高用量での治療を要する場合は慎重に経過観察すべきである。近年、MMIの初期投与量は、 $\text{FT}_4$ が $7\text{ ng/dl}$ 以上のような重症患者や早期のホルモン正常化を要するような中等症の患者は30 mg、その他の患者には15 mgが推奨されている<sup>9)</sup>。本症例のホルモンレベルは軽症から中等症で、早期の正常化を目指し30 mgでの投与開始となったが、副作用の点から15 mgでの投与を検討すべきであった。また本症例ではMMI投与以前より、バセドウ病によると考えられる白血球および好中球数の低下傾向(好中球数 $1,700\sim 2,200/\mu\text{l}$ で経過)を認め、投与後18日目の白血球および好中球数の低下(白血球数 $3,300/\mu\text{l}$ 、好中球数 $1,772/\mu\text{l}$ )が副作用の徴候であったかは判定困難であるが、投与後2週間ごとの分画を含めた血液

検査は厳密に行うべきであった。

本症例は、投与後50日目の発熱、咽頭痛といった典型的な発症経過をたどり、発見時は無顆粒球症を含む汎血球減少の状態であった。このような抗甲状腺薬による汎血球減少の報告は一般的に非常に少なく疫学的検討は十分ではないものの、その頻度は無顆粒球症よりも極めて少なく0.01%程度とされ、出血傾向による死亡例の報告もある<sup>1)</sup>。またMMI投与から汎血球減少出現までの期間や症状は無顆粒球症の経過とほぼ同様の例が多く本症例も矛盾しない。両者の発生機序の関連性については、無顆粒球症を好中球に対する免疫学的機序によるとする説では汎血球減少との関連性を説明できないが、造血幹細胞レベルでの障害が存在し無顆粒球症の重症型を汎血球減少とする説もあり<sup>1)</sup>、さらなる検討を要する。汎血球減少経過中の骨髄穿刺施行例では再生不良性貧血と同様の低形成骨髄像が報告されており<sup>1)</sup>、本症例で退院2カ月後に施行した骨髄検査では異常像を認めなかったことから、可逆的な骨髄障害による汎血球減少の可能性が示唆された。

無顆粒球症の治療に関しては、原因薬剤の中止と発熱性好中球減少症に準じた感染症対策の他、G-CSF投与の有用性が示唆されている<sup>4)10)~13)</sup>。本症例では広域抗生物質と緑膿菌含むグラム陰性桿菌感染を考慮したアミノグリコシドの併用を行い、免疫グロブリン製剤、G-CSFを経静脈的に投与し、敗血症等の重症感染症を防ぐと同時に顆粒球の回復が得られ良好な経過をたどったと考えられる。咽頭および口蓋扁桃の感染徴候以外の感染症を疑う所見や培養結果は得られず、発熱は咽頭および扁桃感染によるものであったと思われるが、好中球数がほぼ0である免疫学的背景から重篤細菌感染症発症の可能性は否定できず、高リスクの発熱性好中球減少症治療に基づいた抗生物質の選択を行った。また好中球数がほぼ0となる重症の無顆粒球症の回復経過は10～14日程度と報告されており<sup>7)</sup>、本症例も13日と比較的長い経過を要した。さらに汎血球減少を伴う症例では、貧血および出血傾向への対応を追加した厳重な管理が必要であろう。本症例では血小板輸血を2回施行し、出血傾向は防止できたと考えられる。いずれにせよ敗血症や播種性血管内凝固症候群を想定した早目の治療が必要と考える。

原疾患のコントロールには必要に応じて $\beta$ ブロッカー、無機ヨード、ステロイドを用い、最終的には放射性ヨードや手術治療を行うが<sup>14)</sup>、汎血球減少合併症例で手術治療を選択する場合は、貧血や血小板数の改

善を図るためある程度の術前期間を考慮した上で、無機ヨードの投与スケジュールと手術日を設定する必要がある。本症例では外科的治療を希望されたため、退院後早期に手術を行う方針とし、外来にて無機ヨードの投与を開始する予定となり退院した。しかし退院後の心機能の状態から手術困難と判断され、後に放射性ヨード治療が施行された。

#### IV 結 語

今回、MMI による副作用として汎血球減少を呈した非常にまれな症例に対し、集約的治療にて良好な経過が得られたので報告した。抗甲状腺薬による汎血球減少の報告は少ないが、致命的となり得る重篤な副作用であり、無顆粒球症と併せ今後さらなる検討が必要であると思われる。

#### 文 献

- 1) Watanabe N, Narimatsu H, Noh JY, Yamaguchi T, Kobayashi K, Kami M, Kunii Y, Mukasa K, Ito K, Ito K: Antithyroid drug-induced hematopoietic damage: a retrospective cohort study of agranulocytosis and pancytopenia involving 50,385 patients with Graves' disease. *J Clin Endocrinol Metab* 97: 49-53, 2012
- 2) 田尻淳一, 野口志郎, 森田三雄, 田丸正明, 村上信夫: 抗甲状腺剤による無顆粒球症: 特に“Normal white blood cell count agranulocytosis”について. *日内分泌会誌* 69: 1013-1016, 1993
- 3) 厚生労働省: 重篤副作用疾患別対応マニュアル 無顆粒球症. pp 9-14, 東京, 2007
- 4) Dai WX, Zhang JD, Zhan SW, Xu BZ, Jin H, Yao Y, Xin WC, Bai Y: Retrospective analysis of 18 cases of antithyroid drug (ATD)-induced agranulocytosis. *Endocr J* 49: 29-33, 2002
- 5) Tsuboi K, Ueshiba H, Shimojo M, Ishikawa M, Watanabe N, Nagasawa K, Yuasa R, Yoshino G: The relation of initial methimazole dose to the incidence of methimazole-induced agranulocytosis in patients with Graves' disease. *Endocr J* 54: 39-43, 2007
- 6) 島岡有貴, 柏井 卓, 長谷川友規子, 西山 沢, 多田尚人, 日高 洋, 綱野信行: 23年後のメルカゾール再投与により無顆粒球症を発症したバセドウ病の1例. *総合臨床* 47: 3240-3242, 1998
- 7) 田尻淳一, 野口志郎, 森田三雄, 田丸正明, 村上信夫: 抗甲状腺剤による無顆粒球症の発症様式について. *日内分泌会誌* 69: 530-533, 1993
- 8) 永澤恵理子, 安部康信, 大野博文, 佐田絵里子, 谷本美佐子, 本多絵美, 白土基明, 高 涼一: 当科で経験した薬剤性無顆粒球症7例の検討. *臨床と研究* 88: 85-88, 2011
- 9) 日本甲状腺学会(編): バセドウ病治療ガイドライン2011, 南江堂, 東京, 2011
- 10) 田村和夫: Febrile Neutropenia 診療の現状と課題. *感染症誌* 80: 358-365, 2006
- 11) Andersohn F, Konzen C, Garbe E: Systematic review: agranulocytosis induced by nonchemotherapy drugs. *Ann Intern Med* 146: 657-665, 2007
- 12) 田尻淳一, 野口志郎, 森田三雄, 田丸正明, 村上信夫: 抗甲状腺剤による無顆粒球症: Granulocyte-colony-stimulating-factor (G-CSF) 投与4時間後の顆粒球測定の有用性について. *日内分泌会誌* 70: 517-520, 1994
- 13) Kohno H, Yanai S, Ohno Y, Ohgami H: Treatment of methimazole-induced agranulocytosis with granulocyte colony-stimulating factor. *Clin Pediatr Endocrinol* 3: 31-33, 1994
- 14) 寺田哲也, 牧本一男, 和田公平, 藤村 紫: 無顆粒球症を発症したバセドウ病の手術経験. *耳鼻臨床* 93: 575-580, 2000

(H 24. 2. 2 受稿; H 24. 4. 20 受理)