

綜 説

IgG4関連疾患

川 茂 幸

信州大学総合健康安全センター

IgG4-Related Disease

Shigeyuki KAWA

Center for Health, Safety and Environmental Management, Shinshu University

Key words: IgG4-related disease, IgG4, autoimmune pancreatitis, Mikulicz's disease
IgG4関連疾患, IgG4, 自己免疫性膵炎, ミクリッツ病

I はじめに

New Engl J Med の2012年2月9日号に, “IgG4-Related Disease”のReviewが掲載された¹⁾。このことによりIgG4-related disease (IgG4関連疾患)という疾患概念が全世界的に認知されたと考えられる。信州大学から発信したsclerosing pancreatitis (autoimmune pancreatitis) とIgG4との関連に関する論文が, 同誌の2001年3月8日号に掲載されてから11年が経過し²⁾, ようやくIgG4が関連する全身性疾患の存在が広く認められた。自己免疫性膵炎でIgG4が病態と関連し, 自己免疫性膵炎では様々な膵外病変が合併し^{3,4)}, それらが同様にIgG4と関連している⁵⁾, という一連の事実がこの間に明らかになり, 今では毎年200報以上のIgG4関連の論文がinternational journalに掲載されるまでになった。その間多くの論文が本邦の研究者から発信された。さらに, 2011年10月, 米国ボストンでIgG4関連疾患に関する第1回国際シンポジウムが開催された。本稿ではIgG4関連疾患の疾患概念成立までの歩み, IgG4関連疾患診断基準, 個々のIgG4関連疾患の概要について, 概説する。

II IgG4 関連疾患, 疾患概念の成立までの歩み

1967年, Comings ら⁶⁾は後腹膜線維症, 縦隔線維症, 硬化性胆管炎, Riedel甲状腺炎, sicca complexなど多彩な病態から構成される疾患を multifocal idiopathic

fibrosclerosis (MIF) として報告した。後に Clark ら⁷⁾, Levey と Mathai⁸⁾は MIF に膵病変が含まれることを報告した。MIF の病変分布は IgG4 関連疾患と一致し, 同一の疾患概念と考えられている。2001年, Kawaguchi ら⁹⁾はリンパ球・形質細胞浸潤と線維化を特徴とする2例の膵炎を lymphoplasmacytic sclerosing pancreatitis (LPSP) として報告し, これが後に自己免疫性膵炎の組織像として認められた。この2症例は胆管, 胆嚢, 口唇唾液腺にも同様の病理組織像を認め, また膵組織に MIF に特徴的に認められる閉塞性静脈炎を認めたことから, LPSP (自己免疫性膵炎) と MIF との関連を指摘した。

IgG4 関連疾患の存在は, 自己免疫性膵炎に合併する多彩な膵外病変として認識されてきた。1978年, Nakano ら¹⁰⁾は副腎皮質ステロイド (以下, ステロイド) に良好に反応した自己免疫性膵炎例を報告したが, 同症例は Sjogren 症候群 (実際には Mikulicz 病) を合併していた。2002年, Hamano ら⁵⁾は自己免疫性膵炎に後腹膜線維症が合併すること, 膵病変組織, 後腹膜線維症組織に特徴的に IgG4 陽性形質細胞浸潤が認められることを報告した。IgG4 陽性形質細胞浸潤は, IgG4 関連疾患に共通して認められる病理学的特徴である。その後, 自己免疫性膵炎に涙腺・唾液腺炎¹¹⁾, 間質性肺炎¹²⁾, 尿細管間質性腎炎^{13,14)}, 硬化性胆管炎^{15,16)}, 甲状腺病変¹⁷⁾, 肝病変¹⁸⁾, 前立腺病変¹⁹⁾が合併することが報告された。膵病変, 膵外病変を包括する, IgG4 が関連する全身性疾患に対して多くの名称が提唱されてきたが, 前述した如く IgG4-related

別刷請求先: 川 茂幸 〒390-8621
松本市旭3-1-1 信州大学総合健康安全センター

disease (IgG4関連疾患) と呼称することで全世界的にも認知された。IgG4関連疾患は、① 全身性疾患、② 腫大、腫瘤、壁肥厚などの画像所見、③ 血清 IgG4 値上昇 (135 mg/dl 以上) の血液所見、④ リンパ球形質細胞浸潤、IgG4陽性形質細胞浸潤などの病理所見、⑤ 良好なステロイド反応性、⑥ 他の IgG4関連疾患の合併、という臨床的特徴を有する疾患概念と考えられる。

III IgG4 関連疾患診断基準

本邦の研究者により「IgG4関連疾患包括診断基準2011」が作成された（「IgG4関連全身硬化性疾患の診断法の確立と治療方法の開発に関する研究」班：岡崎班、「新規疾患、IgG4関連多臓器リンパ増殖性疾患 (IgG4+MOLPS) の確立のための研究」班：梅原班）(表1)²⁰⁾。診断項目は臨床的所見、血液所見、病理組織所見の3項目よりなる。すなわち(1)臨床的に単一または複数臓器に特徴的なびまん性あるいは限局性腫大、腫瘤、結節、肥厚性病変を認めること、(2)血液学的に高IgG4血症(135 mg/dl以上)を認めること、(3)病理組織学的に、①組織所見：著明なリンパ球、形質細胞の浸潤と線維化を認める。②IgG4陽性形質細胞浸潤：IgG4/IgG陽性細胞比40%以上、かつ

IgG4陽性形質細胞が10/HPFを超えること、が提案されている。これらの診断項目の組み合わせにより、確定診断群 (definite)、準確定群 (probable)、疑診群 (possible) と診断する提案がなされている。本診断基準の基本コンセプトとして、鑑別に最も重要な悪性腫瘍を除外するために病理組織所見を重視する、とあり病理所見の基準を満たさない場合には疑診群となってしまう。しかし、自己免疫性膵炎では膵組織の病理所見を得ることは困難であり、本診断基準によればほとんどが疑診群となってしまう。ただ、「本基準により確診できない場合にも、各臓器の診断基準により診断が可能である」とあり、本診断基準により当初疑診群とされても、自己免疫性膵炎診断基準により確診群と診断可能である。現在各臓器の診断基準として確立しているのは、自己免疫性膵炎以外に、IgG4関連 Mikulicz 病²¹⁾、IgG4関連腎臓病²²⁾である。本診断基準には画像所見、血清所見、病理所見を総合的に評価し、確実な症例を診断するという基本姿勢があり、昨今、IgG4陽性形質細胞浸潤のみをもって本症と診断する報告が増えてきており、疾患概念が曖昧となることに警鐘を鳴らす意味もある。今後、各IgG4関連疾患の詳細が明らかになり、それぞれの診断基準が作成されれば、診断もそれらに従うようになると考えられる。

表1 IgG4関連疾患包括診断基準2011 (厚生労働省 岡崎班・梅原班)

【概念】

IgG4関連疾患とは、リンパ球とIgG4陽性形質細胞の著しい浸潤と線維化により、同時性あるいは異時性に全身諸臓器の腫大や結節・肥厚性病変などを認める原因不明の疾患である。罹患臓器としては膵臓、胆管、涙腺・唾液腺、中枢神経系、甲状腺、肺、肝臓、消化管、腎臓、前立腺、後腹膜、動脈、リンパ節、皮膚、乳腺などが知られている。病変が複数臓器におよび全身疾患としての特徴を有することが多いが、単一臓器病変の場合もある。臨床的には各臓器病変により異なった症状を呈し、臓器腫大、肥厚による閉塞、圧迫症状や細胞浸潤、線維化に伴う臓器機能不全など時に重篤な合併症を伴うことがある。治療にはステロイドが有効なことが多い。

【臨床診断基準】

1. 臨床的に単一または複数臓器に特徴的なびまん性あるいは限局性腫大、腫瘤、結節、肥厚性病変を認める。
2. 血液学的に高IgG4血症(135 mg/dl以上)を認める。
3. 病理組織学的に以下の2つを認める。
 - ① 組織所見：著明なリンパ球、形質細胞の浸潤と線維化を認める。
 - ② IgG4陽性形質細胞浸潤：IgG4/IgG陽性細胞比40%以上、かつIgG4陽性形質細胞が10/HPFを超える。

上記のうち、1)+2)+3)を満たすものを確定診断群 (definite)、1)+3)を満たすものを準確定群 (probable)、1)+2)のみをみたすものを疑診群 (possible) とする。

ただし、できる限り組織診断を加えて、各臓器の悪性腫瘍(癌、悪性リンパ腫など)や類似疾患(Sjogren症候群、原発性硬化性胆管炎、Castleman病、二次性後腹膜線維症、Wegener肉芽腫、サルコイドーシス、Churg-Strauss症候群など)と鑑別することが重要である。

本基準により確診できない場合にも、各臓器の診断基準により診断が可能である。

IgG4関連疾患

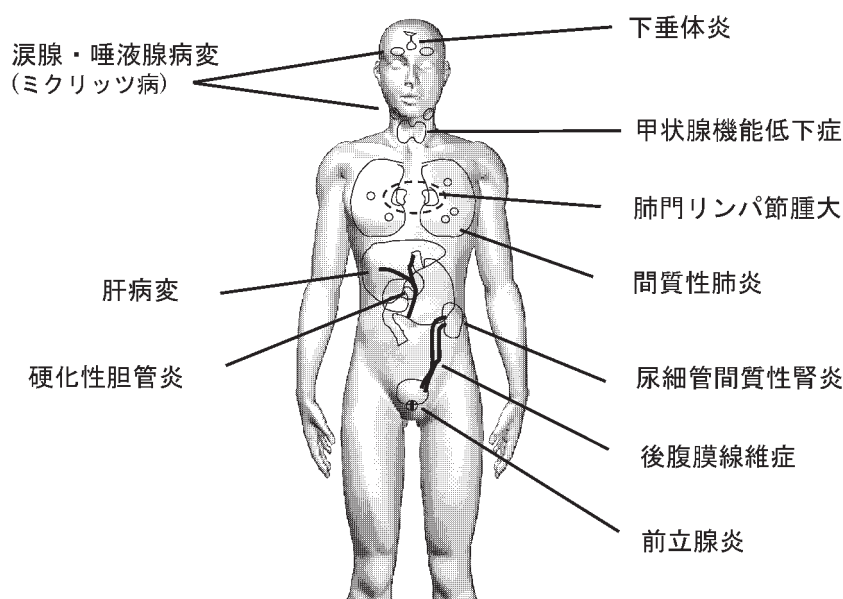


図1 自己免疫性膵炎の膵外病変
IgG4関連疾患として認識される。

IV IgG4 関連疾患について

IgG4関連疾患の頻度など個々の詳細な病態は不明である。現状では自己免疫性膵炎の膵外病変(図1)³⁾⁴⁾²³⁾²⁴⁾、Mikulicz病の腺外病変²⁵⁾として把握されている。自己免疫性膵炎の膵外病変は膵病変と同時に認められることが多いが、異時性に認める場合もある³⁾。自己免疫性膵炎に合併する膵外病変の頻度については、放射線科専門医がCT、MRI、FDG-PET、ガリウムシンチグラフィ所見を詳細に検討した結果、いずれかの病変を90%以上の症例に認めた。主な病変の頻度は涙腺・唾液腺炎48%、肺病変54%、胆道病変78%、腎病変14%、後腹膜線維症20%、前立腺病変10%であった⁴⁾。しかし消化器内科医、病理医が臨床的、病理学的に検討した場合、異なった頻度となる³⁾²⁶⁾。膵外病変を数多く合併する場合には、疾患活動性が高い病態と考えられ、血中IgG4高値となる。また膵外病変によっては血中IgG4値に違いを認め、涙腺・唾液腺炎は異常高値になることもあり、疾患活動性を反映していると考えられる³⁾。個々のIgG4関連疾患について概説する。

A 中枢神経病変

中枢神経病変として下垂体炎²⁷⁾²⁸⁾、肥厚性硬膜炎(hypertrophic pachymeningitis)²⁹⁾が報告されている。下垂体炎は視神経圧迫、汎下垂体機能低下症、SIADHなど多彩な症状を認め、画像検査では下垂体、下垂体

茎の腫大を認める。肥厚性硬膜炎は脳や脊髄硬膜が線維性に肥厚し、臨床的に頭痛、多発脳神経麻痺などをきたす比較的まれな疾患で、MIFとの関連が指摘されていた⁶⁾³⁰⁾。硬膜病変にIgG4陽性形質細胞の浸潤を認めたと報告されている。今後、症例を集積し検討を重ねていく必要がある。

B 涙腺・唾液腺炎

涙腺・唾液腺炎は、以前はSjogren症候群の合併とされていたが、現在はMikulicz病と診断される²⁴⁾³¹⁾³²⁾。両側の涙腺・唾液腺が対称性に腫脹し、上眼瞼、耳下部、顎下部の腫脹を呈する。眼や口内乾燥症状は軽度で認めないこともあり、血液所見で抗SS-A抗体や抗SS-B抗体はほとんど認めない。耳下腺造影では、シェーグレン症候群に特徴的な“apple tree sign”は認めないことが多い。組織学的には、膵病変と比較して花筵状繊維化の頻度は少なく、閉塞性静脈炎はほとんど認めない。2008年に日本シェーグレン症候群研究会において、IgG4関連ミクリッツ病診断基準が提案された²¹⁾。一方、涙腺病変は眼科領域ではMALTリンパ腫と鑑別困難例が存在し、サザンプロット法による免疫グロブリン遺伝子再構成、IgG4染色により鑑別されるようになった。涙腺を超えて眼窩部軟部組織、外眼筋にまで病変が拡がる症例も存在する³³⁾。

C 甲状腺炎

自己免疫性膵炎例で甲状腺機能低下例を多く認め、抗サイログロブリン抗体の陽性率が高かった¹⁷⁾。橋本

病の甲状腺組織をIgG4染色で検討した結果、IgG4陽性形質細胞が著明に浸潤する一群が存在し、これらはIgG4関連疾患に包括される可能性がある³⁴⁾。リーデル甲状腺炎がIgG4関連疾患であるという報告もあるが根拠に乏しく、症例を重ねて検証する必要がある³⁵⁾。

D 肺病変

自己免疫性膵炎症例の70～80%に肺門・縦隔リンパ節への集積をガリウムシンチグラフィーやFDG-PETで認める⁴⁾。IgG4関連肺病変として間質性肺炎¹²⁾、炎症性偽腫瘍³⁶⁾が報告されてきた。間質性肺炎は両側下肺野のびまん性網状影を呈する症例、限局性の網状影を呈する症例がある³⁷⁾。炎症性偽腫瘍は結節性病変を呈し、肺癌との鑑別が重要であるが、組織学的にはplasma cell granulomaと報告されている³⁶⁾。

E 硬化性胆管炎

IgG4関連硬化性胆管炎は胆管狭窄病変として捉えられ、胆管系に広範に認められる。下部胆管の狭窄は膵癌または下部胆管癌との鑑別が、肝内胆管に狭窄が多発する症例は原発性硬化性胆管炎(primary sclerosing cholangitis以下PSC)と、肝門部胆管に狭窄をきたす症例は胆管癌との鑑別が必要である³⁸⁾。下部胆管狭窄病変は膵頭部腫大による二次的な圧排狭窄が主体で³⁹⁾、胆管病変には含めないという考え方もある。一方、管腔内超音波検査法(IDUS)で壁肥厚が認められ、胆管病変として扱う考え方もあり論争が続いている⁴⁰⁾。肝門部胆管、肝内胆管病変とPSCとの臨床的鑑別点として、IgG4関連硬化性胆管炎は高齢者で閉塞性黄疸例が多く、炎症性腸疾患の合併がない、などに注目する。胆管造影所見ではIgG4関連硬化性胆管炎は下部胆管の狭窄と肝門部から肝内胆管にかけて比較的長い狭窄とその末梢胆管の単純拡張が特徴とされる。胆管壁は全周性に肥厚し、胆管像が正常な部位でも管腔内超音波法で肥厚所見を認めることがあり、生検でIgG4陽性形質細胞の浸潤を認める。

F 肝病変

自己免疫性膵炎例の肝生検組織の検討より、多彩な病理所見を示す肝病変の存在が明らかとなった¹⁸⁾。胆管病変のみならず肝細胞、肝実質障害を示すlobular hepatitis patternも認められ、IgG4が関連する肝病変はIgG4 hepatopathyと呼称され、これまでcryptogenic hepatitisと診断されていた症例のなかに含まれていた可能性がある⁴¹⁾。自己免疫性肝炎と診断されていた症例中にIgG4高値例を認め、IgG4関連自己免疫性肝炎と考えられる病態が存在する⁴²⁾。

G 消化管病変

自己免疫性膵炎患者では有意に胃潰瘍の合併が多く、病変部に著明なIgG4陽性形質細胞浸潤を認め、IgG4が関連する胃潰瘍の存在が考えられた⁴³⁾。しかし、花筈状線維化や閉塞性静脈炎は認めず、病変組織のIgG4陽性形質細胞浸潤は血液中IgG4陽性形質細胞の上昇を反映しているに過ぎないとも考えられ、これらの胃病変をIgG4関連疾患に包括することに批判的な考えもある。自己免疫性膵炎に合併する、IgG4陽性形質細胞浸潤を呈する大腸ポリープ病変が報告されているが、IgG4関連疾患に包括される病態か、今後の検討課題である⁴⁴⁾。自己免疫性膵炎ではファーター乳頭の腫大を認め⁴⁵⁾、膵頭部病変がファーター乳頭部へ進展したものと考えられている。IgG4陽性形質細胞の浸潤を認め、ファーター乳頭部の生検は自己免疫性膵炎の診断に有用である⁴⁶⁾。IgG4陽性形質細胞浸潤を伴うリンパ球形質細胞性肉芽腫がファーター乳頭部に限局して発生することが報告され⁴⁷⁾、IgG4関連ファーター乳頭病変が存在する可能性も考えられる。

H 後腹膜線維症・大動脈病変

後腹膜線維症は尿管周囲、大動脈周囲、椎体近傍、骨盤腔の軟部腫瘍として捉えられる⁴⁾。尿管周囲の腫瘍により尿管狭窄、水腎症、不可逆的な腎不全を呈することもある⁵⁾。大動脈外膜の肥厚と炎症性動脈瘤を呈する症例があり、IgG4-related inflammatory abdominal aortic aneurysmと呼称される⁴⁸⁾。一方、IgG4関連のperiaortitisが提唱されている⁴⁹⁾。

I 腎病変

自己免疫性膵炎に合併する腎病変は、ほとんどが尿細管間質性腎炎である¹³⁾¹⁴⁾⁵⁰⁾。タンパク尿、血尿ともに軽度で、高度の場合には糸球体病変の合併が疑われる。腎病変はCT、MRIなどの画像検査で腎皮質に多発小結節、球状影、楔状影、腎盂の腫瘍状影などとして捉えられ、病変分布の偏りが特徴的である。腎機能は正常から軽度低下が多いが、病変が広範に広がって腎不全を呈する症例も報告されている。尿細管間質にリンパ球、形質細胞を主体とする細胞浸潤を認め、好酸球が散在する。病巣は比較的局在化し、髄質深部から被膜外に及ぶことがある。尿細管基底膜にIgG、IgG4、補体の顆粒状沈着を認める⁵¹⁾。

J 前立腺病変

IgG4関連疾患は高齢、男性に多いため前立腺肥大の症状を呈することがあるが、ステロイド治療後に症状が改善する症例が存在し、IgG4関連前立腺炎の存

在が明らかとなった¹⁹⁾⁵²⁾⁵³⁾。左右対称性の圧痛のない肥大した前立腺が触知され、膵病変と同様の病理組織所見を認める¹⁹⁾⁵²⁾⁵³⁾。

K その他の病変

自己免疫性膵炎には血小板減少性紫斑病の合併も報告されている⁵⁴⁾。骨髄検査では巨核球数の減少を認めず、特発性血小板減少性紫斑病の所見である。*Helicobacter pylori*の除菌による軽快例も報告されている⁵⁵⁾。

V 今後の IgG4 関連疾患研究

IgG4関連疾患研究は現在、全世界的に非常に盛ん

になってきている。本疾患研究の黎明期に信州大学の果たした役割は大きかったと思われる。ここ数年間、本邦の多くの大学で厚生労働省が管轄する研究組織が立ち上がり、医学部・大学など施設を挙げて支援体制が確立し、大きな成果をあげている。しかし、病因、IgG4の役割、IgG4関連疾患の詳細な病態については未だ未解決な問題が多く存在する。今後、多くの施設がこれらの研究に参画し、本疾患に対する研究がさらに活発となってくると考えられる。信州大学においても本疾患に興味をもって活動を続けている研究者を支援する体制を確立し、特に若い研究者を熱心に指導し、研究環境の整備ならびに保証を行うことが望まれる。

文 献

- 1) Stone JH, Zen Y, Deshpande V : IgG4-related disease. N Engl J Med 366 : 539-551, 2012
- 2) Hamano H, Kawa S, Horiuchi A, Unno H, Furuya N, Akamatsu T, Fukushima M, Nikaido T, Nakayama K, Usuda N, Kiyosawa K : High serum IgG4 concentrations in patients with sclerosing pancreatitis. N Engl J Med 344 : 732-738, 2001
- 3) Hamano H, Arakura N, Muraki T, Ozaki Y, Kiyosawa K, Kawa S : Prevalence and distribution of extrapancreatic lesions complicating autoimmune pancreatitis. J Gastroenterol 41 : 1197-1205, 2006
- 4) Fujinaga Y, Kadoya M, Kawa S, Hamano H, Ueda K, Momose M, Kawakami S, Yamazaki S, Hatta T, Sugiyama Y : Characteristic findings in images of extra-pancreatic lesions associated with autoimmune pancreatitis. Eur J Radiol 76 : 228-238, 2010
- 5) Hamano H, Kawa S, Ochi Y, Unno H, Shiba N, Wajiki M, Nakazawa K, Shimojo H, Kiyosawa K : Hydronephrosis associated with retroperitoneal fibrosis and sclerosing pancreatitis. Lancet 359 : 1403-1404, 2002
- 6) Comings DE, Skubi KB, Van Eyes J, Motulsky AG : Familial multifocal fibrosclerosis. Findings suggesting that retroperitoneal fibrosis, mediastinal fibrosis, sclerosing cholangitis, Riedel's thyroiditis, and pseudotumor of the orbit may be different manifestations of a single disease. Ann Intern Med 66 : 884-892, 1967
- 7) Clark A, Zeman RK, Choyke PL, White EM, Burrell MI, Grant EG, Jaffe MH : Pancreatic pseudotumors associated with multifocal idiopathic fibrosclerosis. Gastrointest Radiol 13 : 30-32, 1988
- 8) Levey JM, Mathai J : Diffuse pancreatic fibrosis : an uncommon feature of multifocal idiopathic fibrosclerosis. Am J Gastroenterol 93 : 640-642, 1998
- 9) Kawaguchi K, Koike M, Tsuruta K, Okamoto A, Tabata I, Fujita N : Lymphoplasmacytic sclerosing pancreatitis with cholangitis : a variant of primary sclerosing cholangitis extensively involving pancreas. Hum Pathol 22 : 387-395, 1991
- 10) Nakano S, Takeda I, Kitamura K, Watahiki H, Iimura Y, Takenaka M : Vanishing tumor of the abdomen in patient with Sjogren's syndrome. Digestive Disease 23 : 75-79, 1978
- 11) Kamisawa T, Tu Y, Egawa N, Sakaki N, Inokuma S, Kamata N : Salivary gland involvement in chronic pancreatitis of various etiologies. Am J Gastroenterol 98 : 323-326, 2003
- 12) Taniguchi T, Ko M, Seko S, Nishida O, Inoue F, Kobayashi H, Saiga T, Okamoto M, Fukuse T : Interstitial pneumonia associated with autoimmune pancreatitis. Gut 53 : 770 ; author reply -1, 2004
- 13) Takeda S, Haratake J, Kasai T, Takaeda C, Takazakura E : IgG4-associated idiopathic tubulointerstitial nephritis complicating autoimmune pancreatitis. Nephrol Dial Transplant 19 : 474-476, 2004
- 14) Uchiyama-Tanaka Y, Mori Y, Kimura T, Sonomura K, Umemura S, Kishimoto N, Nose A, Tokoro T, Kijima Y,

- Yamahara H, Nagata T, Masaki H, Umeda Y, Okazaki K, Iwasaka T: Acute tubulointerstitial nephritis associated with autoimmune-related pancreatitis. *Am J Kidney Dis* 43 : e18-25, 2004
- 15) Nakazawa T, Ohara H, Yamada T, Ando H, Sano H, Kajino S, Hashimoto T, Nakamura S, Ando T, Nomura T, Joh T, Itoh M: Atypical primary sclerosing cholangitis cases associated with unusual pancreatitis. *Hepato-gastroenterology* 48 : 625-630, 2001
 - 16) Nakazawa T, Ohara H, Sano H, Ando T, Aoki S, Kobayashi S, Okamoto T, Nomura T, Joh T, Itoh M: Clinical differences between primary sclerosing cholangitis and sclerosing cholangitis with autoimmune pancreatitis. *Pancreas* 30 : 20-25, 2005
 - 17) Komatsu K, Hamano H, Ochi Y, Takayama M, Muraki T, Yoshizawa K, Sakurai A, Ota M, Kawa S: High prevalence of hypothyroidism in patients with autoimmune pancreatitis. *Dig Dis Sci* 50 : 1052-1057, 2005
 - 18) Umemura T, Zen Y, Hamano H, Kawa S, Nakanuma Y, Kiyosawa K: Immunoglobulin G4-hepatopathy : association of immunoglobulin G4-bearing plasma cells in liver with autoimmune pancreatitis. *Hepatology* 46 : 463-471, 2007
 - 19) Yoshimura Y, Takeda S, Ieki Y, Takazakura E, Koizumi H, Takagawa K: IgG4-associated prostatitis complicating autoimmune pancreatitis. *Intern Med* 45 : 897-901, 2006
 - 20) 「IgG4関連全身硬化性疾患の診断法の確立と治療方法の開発に関する研究」班「新規疾IgG4関連多臓器リンパ増殖性疾 (IgG4+MOLPS) の確立のための研究」班: IgG4関連疾患包括診断基準 2011. 日内会誌 101 : 795-804, 2012
 - 21) Masaki Y, Sugai S, Umehara H: IgG4-related diseases including Mikulicz's disease and sclerosing pancreatitis : diagnostic insights. *J Rheumatol* 37 : 1380-1385, 2010
 - 22) Kawano M, Saeki T, Nakashima H, Nishi S, Yamaguchi Y, Hisano S, Yamanaka N, Inoue D, Yamamoto M, Takahashi H, Nomura H, Taguchi T, Umehara H, Makino H, Saito T: Proposal for diagnostic criteria for IgG4-related kidney disease. *Clin Exp Nephrol* 15 : 615-626, 2011
 - 23) Kawa S, Fujinaga Y, Ota M, Hamano H, Bahram S: Autoimmune Pancreatitis and Diagnostic Criteria. *Current Immunology Reviews* 7 : 144-161, 2011
 - 24) Kawa S, Sugai S: History of autoimmune pancreatitis and Mikulicz's disease. *Current Immunology Reviews* 7 : 137-143, 2011
 - 25) 山本元久, 高橋裕樹, 苗代康可, 一色裕之, 小原美琴子, 鈴木千佐子, 山本博幸, 小海康夫, 氷見徹夫, 今井浩三, 篠村恭久: ミクリッツ病と全身性IgG4関連疾患. *Jpn J Clin Immunol* 31 : 1-8, 2008
 - 26) Zen Y, Nakanuma Y: IgG4-related disease : A cross-sectional study of 114 cases. *Am J Surg Pathol* 34 : 1812-1819, 2010
 - 27) van der Vliet HJ, Perenboom RM: Multiple pseudotumors in IgG4-associated multifocal systemic fibrosis. *Ann Intern Med* 141 : 896-897, 2004
 - 28) Tanabe T, Tsushima K, Yasuo M, Urushihata K, Hanaoka M, Koizumi T, Fujimoto K, Kubo K, Uehara T, Shigematsu S, Hamano H, Kawa S: IgG4-associated multifocal systemic fibrosis complicating sclerosing sialadenitis, hypophysitis, and retroperitoneal fibrosis, but lacking pancreatic involvement. *Internal Medicine* 45 : 1243-1247, 2006
 - 29) 陸 重雄, 橋詰良夫, 吉田眞理, 雄一 陸: 肥厚性硬膜炎は「IgG4関連疾患」か? *臨床神経* 49 : 594-596, 2009
 - 30) Berger JR, Snodgrass S, Glaser J, Post MJ, Norenberg M, Benedetto P: Multifocal fibrosclerosis with hypertrophic intracranial pachymeningitis. *Neurology* 39 : 1345-1349, 1989
 - 31) 山本元久, 高橋裕樹, 苗代康可, 一色裕之, 小原美琴子, 鈴木千佐子, 山本博幸, 小海康夫, 氷見徹夫, 今井浩三, 篠村恭久: ミクリッツ病と全身性IgG4関連疾患. *Jpn J Clin Immunol* 31 : 1-8, 2008
 - 32) 山本元久, 高橋裕樹, 苗代康可, 鈴木千佐子, 篠村恭久, 今井浩三: ミクリッツ病とIgG4. 川 茂幸, 川野充弘 (編), *IgG4関連疾患への誘い—IgG4研究会モノグラフ—*. 前田書店, 金沢, 2010
 - 33) 安積 淳: 眼科領域のIgG4関連疾患をふりかえって. 川 茂幸, 川野充弘 (編), *IgG4関連疾患への誘い*. pp 135-139, 前田書店, 金沢, 2010

- 34) Li Y, Bai Y, Liu Z, Ozaki T, Taniguchi E, Mori I, Nagayama K, Nakamura H, Kakudo K : Immunohistochemistry of IgG4 can help subclassify Hashimoto's autoimmune thyroiditis. *Pathol Int* 59 : 636-641, 2009
- 35) Dahlgren M, Khosroshahi A, Nielsen GP, Deshpande V, Stone JH : Riedel's thyroiditis and multifocal fibrosclerosis are part of the IgG4-related systemic disease spectrum. *Arthritis Care Res (Hoboken)* 62 : 1312-1318, 2010
- 36) Zen Y, Kitagawa S, Minato H, Kurumaya H, Katayanagi K, Masuda S, Niwa H, Fujimura M, Nakanuma Y : IgG4-positive plasma cells in inflammatory pseudotumor (plasma cell granuloma) of the lung. *Hum Pathol* 36 : 710-717, 2005
- 37) 全 陽, 井上 大, 北尾 梓, 松井 修, 宮山士郎, 中沼安二 : IgG4関連肺疾患の病態と診断. *日本胸部臨床* 67 : s245-s249, 2008
- 38) Nakazawa T, Ohara H, Sano H, Ando T, Joh T : Schematic classification of sclerosing cholangitis with autoimmune pancreatitis by cholangiography. *Pancreas* 32 : 229, 2006
- 39) Hirano K, Tada M, Isayama H, Yamamoto K, Mizuno S, Yagioka H, Yashima Y, Sasaki T, Kogure H, Togawa O, Arizumi T, Matsubara S, Nakai Y, Sasahira N, Tsujino T, Kawabe T, Omata M : Endoscopic evaluation of factors contributing to intrapancreatic biliary stricture in autoimmune pancreatitis. *Gastrointest Endosc* 71 : 85-90, 2010
- 40) 長谷部修, 新倉則和, 今井康晴, 横澤秀一, 床尾万寿雄, 後藤 暁, 古田精市 : 自己免疫性膵炎の画像診断 IDUS でみた胆管病変. *消化器画像* 4 : 41-48, 2002
- 41) 梅村武司 : 肝病変. 岡崎和一, 川 茂幸, 神澤輝実 (編), 新版 自己免疫性膵炎. pp 137-141, 診断と治療社, 東京, 2009
- 42) Umemura T, Zen Y, Hamano H, Ichijo T, Kawa S, Nakanuma Y, Kiyosawa K : IgG4 associated autoimmune hepatitis: a differential diagnosis for classical autoimmune hepatitis. *Gut* 56 : 1471-1472, 2007
- 43) Shinji A, Sano K, Hamano H, Unno H, Fukushima M, Nakamura N, Akamatsu T, Kawa S, Kiyosawa K : Autoimmune pancreatitis is closely associated with gastric ulcer presenting with abundant IgG4-bearing plasma cell infiltration. *Gastrointest Endosc* 59 : 506-511, 2004
- 44) Ueno K, Watanabe T, Kawata Y, Gotoh T, Tsuji Y, Ida H, Tada S, Yazumi S, Chiba T : IgG4-related autoimmune pancreatitis involving the colonic mucosa. *Eur J Gastroenterol Hepatol* 20 : 1118-1121, 2008
- 45) Unno H, Saegusa H, Fukushima M, Hamano H : Usefulness of endoscopic observation of the main duodenal papilla in the diagnosis of sclerosing pancreatitis. *Gastrointest Endosc* 56 : 880-884, 2002
- 46) Kubota K, Iida H, Fujisawa T, Ogawa M, Inamori M, Saito S, Kakuta Y, Oshiro H, Nakajima A : linical significance of swollen duodenal papilla in autoimmune pancreatitis. *Pancreas* 35 : e51-60, 2007
- 47) Hisa T, Ohkubo H, Shiozawa S, Ishigame H, Furutake M, Takamatsu M : Lymphoplasmacytic granuloma localized to the ampulla of Vater : an ampullary lesion of IgG4-related systemic disease? *Gastrointest Endosc* 68 : 1229-1232, 2008
- 48) Kasashima S, Zen Y, Kawashima A, Endo M, Matsumoto Y, Kasashima F : A new clinicopathological entity of IgG4-related inflammatory abdominal aortic aneurysm. *J Vasc Surg* 49 : 1264-1271 ; discussion 71, 2009
- 49) Matsumoto Y, Kasashima S, Kawashima A, Sasaki H, Endo M, Kawakami K, Zen Y, Nakanuma Y : A case of multiple immunoglobulin G4-related periarteritis : a tumorous lesion of the coronary artery and abdominal aortic aneurysm. *Hum Pathol* 39 : 975-980, 2008
- 50) 佐伯敬子, 伊藤朋之, 山崎 肇, 今井直史, 西 慎一 : IgG4関連腎症の臨床. 川 茂幸, 川野充弘 (編), IgG4関連疾患への誘い. pp 79-83, 前田書店, 金沢, 2010
- 51) 山口 裕, 川野充弘, 山中宣昭, IgG4腎研究グループ : IgG4関連腎症の病理学的研究. 川 茂幸, 川野充弘 (編), IgG4関連疾患への誘い. pp 85-92, 前田書店, 金沢, 2010
- 52) Nishimori I, Kohsaki T, Onishi S, Shuin T, Kohsaki S, Ogawa Y, Matsumoto M, Hiroi M, Hamano H, Kawa S : IgG4-related autoimmune prostatitis: two cases with or without autoimmune pancreatitis. *Intern Med* 46 : 1983-

1989, 2007

- 53) Uehara T, Hamano H, Kawakami M, Koyama M, Kawa S, Sano K, Honda T, Oki K, Ota H : Autoimmune pancreatitis-associated prostatitis : distinct clinicopathological entity. *Pathol Int* 58 : 118-125, 2008
- 54) Taniguchi T, Hamasaki A, Okamoto M : A case of suspected lymphocytic hypophysitis and organizing pneumonia during maintenance therapy for autoimmune pancreatitis associated with autoimmune thrombocytopenia. *Endocr J* 53 : 563-566, 2006
- 55) Miyatani H, Yoshida Y, Ikeda M, Sagihara N : Improvement of thrombocytopenia in a patient with autoimmune pancreatitis after *Helicobacter pylori* eradication. *Intern Med* 47 : 321-322, 2008

(H 24. 3. 2 受稿)
