

綜 説

コンピュータ支援脊椎手術

高 橋 淳

信州大学医学部附属病院整形外科

Computer-Assisted Spinal Surgery

Jun TAKAHASHI

Department of Orthopaedic Surgery, Shinshu University Hospital

Key words : computer-assisted surgery, pedicle screw, Magerl screw, osteotomy, spinal navigation, scoliosis

コンピュータ支援手術, 椎弓根スクリュー, マガールスクリュー, 骨切り, 脊椎ナビゲーション, 側弯症

I はじめに

脊椎手術は、脊髄、神経根、椎骨動脈に近接した部位にスクリューを刺入したり、脊髄、大動脈に近接した部位の骨を削ったりと危険な操作が多い。そこでこれらの手術操作をより正確にかつ安全に行うために、信州大学整形外科では1996年に日本で初めて脊椎手術にコンピュータナビゲーションシステム (STEALTH-STATION® TREON® plus; Medtronic Navigation, Inc., Louisville, Co., USA) を導入し、模擬骨実験を経て¹⁾、臨床応用してきた²⁾⁻³¹⁾。現在までに Magerl 法15例、頸椎椎弓根スクリュー89例、側弯症65例、頸椎生検2例、側弯症以外の胸椎腰椎椎弓根スクリュー59例、合計230例の脊椎手術に使用してきた²⁾⁻³¹⁾。本稿では、このシステムの紹介と、臨床応用の現状、手術成績、また筆者が考案した、頸椎、側弯症手術での Multi-level Registration⁴⁾²⁹⁾につき述べる。

II CT ベースナビゲーション

当科で使用しているナビゲーションは (STEALTH-STATION® TREON® plus) である。コンピュータワークステーションとカメラから構成される (図1)。このシステムで脊椎手術に使用可能なナビゲーション方法として CT ベースとフルオロベースがある。前者

は術前に手術部位の CT を1.25 mm スライスで撮影しておき、軸状断、矢状断、冠状断、3D に構築して、スクリューのサイズ、刺入可能かどうかなどの術前計画をたてる。術野が展開されたら、椎骨の棘突起にリファレンスフレームを立て、コンピュータ上の画像と術野の骨との位置合わせを行う。これをレジストレーションと呼ぶ。まず特徴的なポイントを4点以上とり



図1 STEALTHSTATION® TREON® plus
左がコンピュータワークステーション, 右がカメラである。

別刷請求先: 高橋 淳 〒390-8621
松本市旭3-1-1 信州大学医学部附属病院整形外科

(ポイントレジストレーション), 次に椎骨の表面を30ポイント以上なぞる(サーフェスレジストレーション)。精度が1mm未満になればナビゲーションが可能となる。この手順に5分程度かかる。プローブの先に赤外線発光ダイオードがついており、カメラで情報を察知し、プローブが指している点、プローブが向かっている方向がリアルタイムにコンピュータ画面上で確認できる(図2)。これに対してフルオロベースは、術中任意イメージ画像を撮影することにより、ナビゲーションできるものである¹⁰⁾。近年、O-arm[®] といって、術中のCT画像を撮影し、ナビゲーションできるシステムがあるが、高価であること、術前計画がたてられないなどの欠点もある。我々は、頸椎椎弓根スクリュー²⁾³⁾⁹⁾¹¹⁾¹⁵⁾¹⁷⁾²¹⁾²³⁾²⁵⁾²⁹⁾, Magerl法¹⁸⁾²¹⁾, 側弯症の椎弓根スクリュー⁴⁾²⁴⁾²⁶⁾²⁷⁾, 先天性脊柱変形の奇形椎の骨切り¹⁹⁾²⁸⁾³⁰⁾にナビゲーションを使用している。イメー

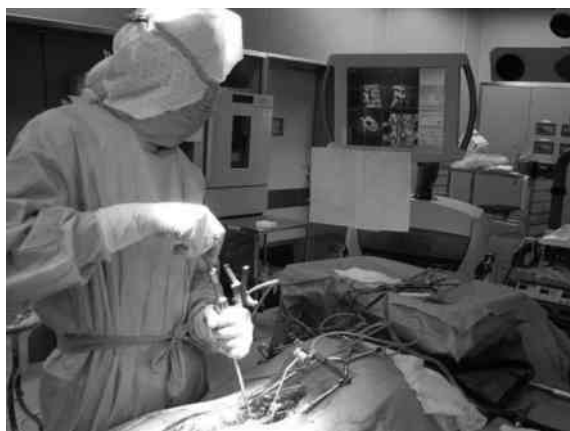

図2 ナビゲーション脊椎手術の風景

ナビゲーション画面を見ながら、小谷のプローブ³⁹⁾で椎弓根スクリューホールを作成しているところ。

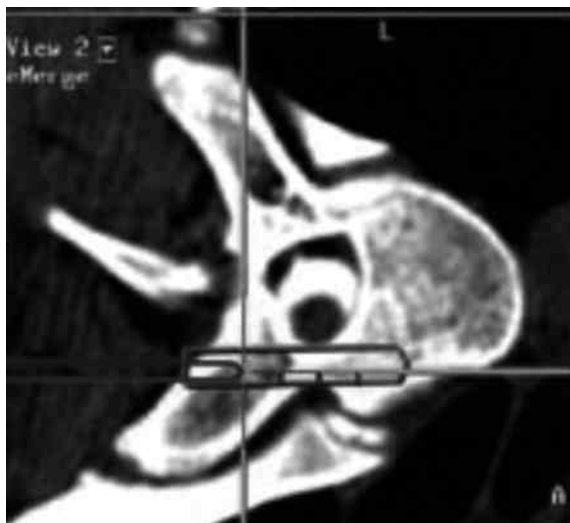

図3 側弯症の頂椎付近の軸状断
側弯症の頂椎の凹側は椎弓根が細く、脊髄が近い。

ジ画像の正面像, 側面像のみよりは, CTでの軸状断を重要視しており, CTベースナビゲーション(以下ナビゲーション)を使用している。これは頸椎椎弓根スクリューが椎骨動脈の通り道である横突孔に向かって, 外側に行きやすいこと, 側弯症の頂椎は回旋している上に, 脊髄が凹側にシフトしており, 凹側の椎弓根スクリュー刺入の際, 脊髄損傷のリスクを危惧するためである(図3)。

III Multi-level Registration

ナビゲーションにはレジストレーションに時間がかかるという欠点があった。特に側弯症手術は10椎程度にも及ぶ椎骨にスクリューを挿入するため, 1椎ずつレジストレーションを行うと極めて時間がかかった。そこで頸椎では不安定性のない椎間に限り, 2椎ずつ, 側弯症では3椎ずつレジストレーションを行う, Multi-level Registration⁴⁾²⁹⁾を考案した。ポイントレジストレーションのためのポイントとして, 頸椎では棘突起先端と下関節突起先端を2椎で6ポイント, 側弯症では棘突起先端と横突起先端を3椎で9ポイントをとる(図4)。思春期特発性側弯症手術での検討では, サーフェスレジストレーションでの精度が平均 0.51 ± 0.16 (0.3-0.9) mmと極めて低値であった⁴⁾。また頸椎では2003年以降Multi-level Registrationを行っているが, それより以前の1椎ずつレジストレーション(Single-level Registration)と比較して, スクリューの逸脱率に有意差はなく, さらに手術時間, 出血量が有意に少なかった²⁹⁾。

IV Magerl法への応用

環軸椎不安定性を呈する症例に対する環軸椎椎間関節スクリュー固定(以下, Magerl法)は, 1979年にMagerlが考案した術式³²⁾で, 左右の環軸関節をスクリューで直接固定することにより生体力学的にもっとも強固な支持性をもたらすと考えられている。適応疾患は関節リウマチの整復性の環軸椎亜脱臼, 歯突起骨折, 歯突起骨, 外傷性の環軸椎亜脱臼などである。しかし, スクリュー刺入に際して椎骨動脈の走行異常による椎骨動脈損傷の危険が伴う。特に片側の椎骨動脈が閉塞している場合は, 優位側の椎骨動脈損傷は致死的である³⁾。実際にMagerl法施行時の椎骨動脈損傷は2.4~5.8%とその確率はかなり高率であり, 脳梗塞などの重大な合併症を引き起こす頻度は0.2%, 死亡に至る頻度は0.1%との報告もある³³⁾⁻³⁶⁾。そこでわれわれは術前計画とスクリュー刺入に際してナビゲーションシステムを使用している¹⁸⁾²¹⁾。

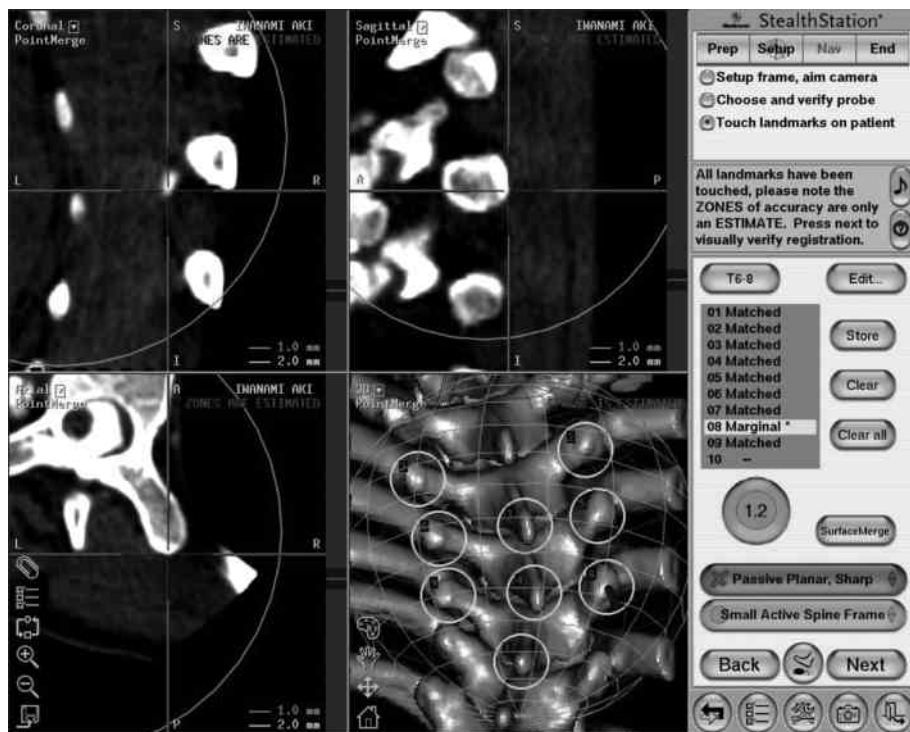


図4 Multi-level Registration
ポイントレジストレーションで1.2 mmの精度となっている。

術前に整復位またはハローベストによる整復位でナビゲーション用のCTを撮影する。術前3～4日前にハローベストを装着し、側面イメージ下に亜脱臼を整復する。スクリュー刺入部がなるべく頭側になるよう、患者を仰臥位にして頭部に枕を当て、頸部に特性のネックバンドを装着し（前弯をつくるため）、意識下に整復する。側面のレントゲンでスクリューの刺入部の高位を確認しておく。第1から第3頸椎までの皮切で展開し、第2頸椎棘突起にリファレンスフレームを取り付け第2頸椎、第3頸椎で棘突起先端、両側下関節突起先端の6ポイントをとリレジストレーションを行う（Multi-level Registration²⁹⁾）。スクリューの刺入部に3mmエアドリルで刺入孔をあけ、プローベで向きを決めスクリュー刺入部を決定する。スクリュー刺入部は約1cmの小切開で、ナビゲーションが可能なガイドを挿入し（図5）、ガイドピン、ドリル、スクリューと挿入していく。図6は刺入孔に小皮切部を通してナビゲーションが可能なガイドをあて、方向を確認している時のナビゲーション画面である。側面のイメージも併用し、ガイドピンが関節を貫通する時、助手に第2頸椎棘突起を押してもらい整復する。基本的に高分子ポリエチレンケーブルを用いたBrooks法を併用している。術直後にハローベストを除去し、術翌日から歩行を許可している。術後カラーも使用していない。



図5 小皮切 Magerl 法
別皮切からナビゲーションができるガイドを刺入しているところ。

Magerl法を1998年10月から2009年6月まで15例に行った。1例は片側の刺入は術前計画で不可能と考え、片側刺入となり、計29本刺入された。術後のCTによ

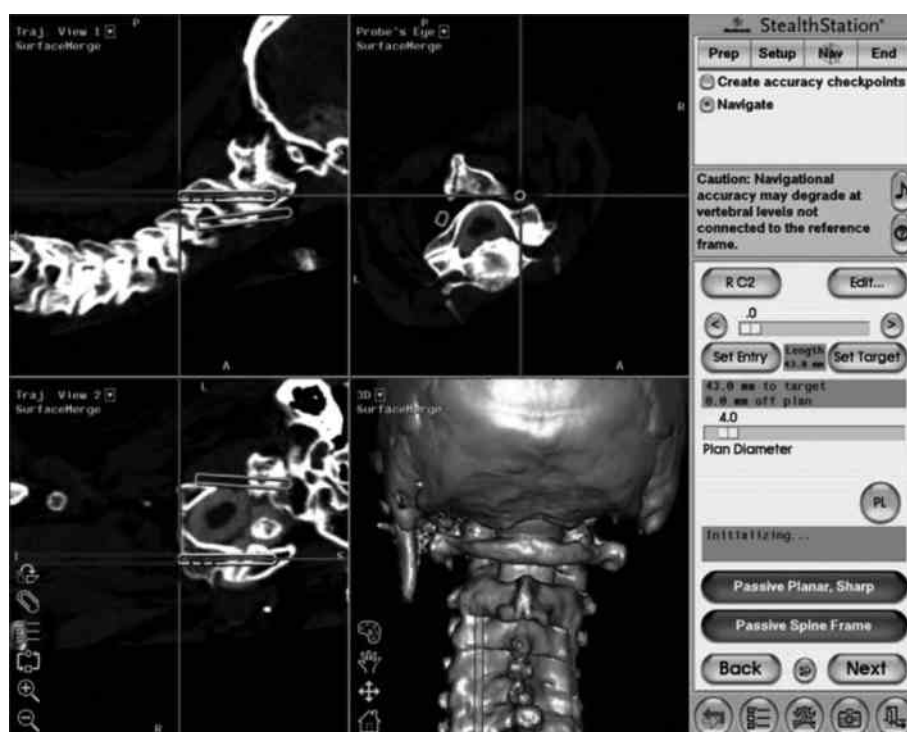


図6 Magerl 術中のナビゲーション画面

右 C2 に Magerl screw を刺入しようとしているところ。4.0 mm 径で長さ 42 mm のスクリーを刺入した。

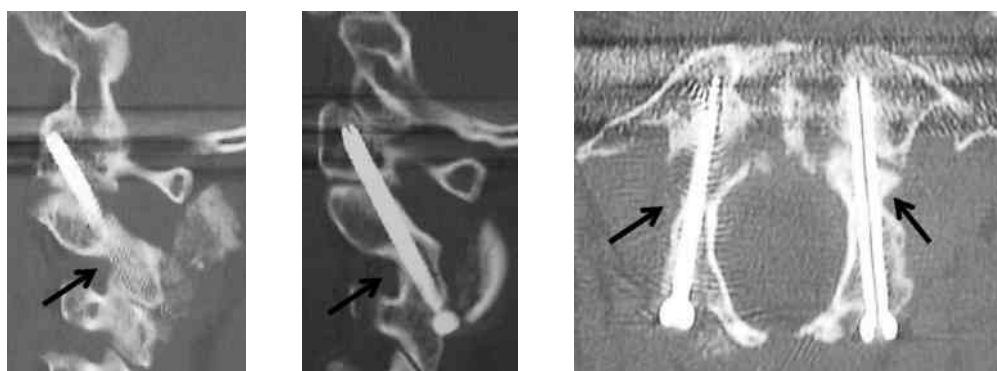


図7 術後の Reconstruction CT

スクリーは 2 本とも横突孔すれすれを通り、正確に環軸関節を貫通している。

る、スクリーの位置評価では、1本が脊柱管内に逸脱したが、残りの28本は正確に環軸関節を貫いていた(図7)。逸脱率は3.4%であった。逸脱したスクリーによる神経血管合併症は生じなかった。術後1年以上経過した14例全例に骨癒合が得られ、神経症状は全例が改善または不変、術前頸部痛を訴えていた症例は、全例軽快または消失した。

V 頸椎椎弓根スクリーへの応用

頸椎椎弓根スクリー固定は、AbumiとKaneda³⁷⁾により開発され、外傷(頸椎脱臼骨折など)、リウマチ頸椎病変、破壊性脊椎関節症、転移性脊椎腫瘍、不

安定性を伴う頸髄症、Klippel-Feil 症候群、ダウン症候群、アトローゼ型脳性麻痺に伴う頸髄症、頸椎後弯症など適応となる症例が多い。Jones ら³⁸⁾は、頸椎椎弓根スクリーは頸椎外側塊スクリーと比較して生体力学的に強固な固定材料と述べている。実際我々の症例でも、椎弓根スクリーの固定性が良好であれば、術後ハローベスト、ネックカラーなどの外固定が不要である。また頸椎の後方から、椎弓形成術、椎弓切除術、椎間孔開放術などの脊髄、神経根の除圧術と併用でき、頸椎変形の矯正も可能であるすぐれた固定材料である。しかし、刺入に際して、脊髄、神経根、椎骨動脈が近接し、神経血管合併症の危険性がある²⁾³⁾⁹⁾¹¹⁾¹⁷⁾²⁵⁾³¹⁾。

特に片側の椎骨動脈が閉塞している場合は、優位側の椎骨動脈損傷は致死的である³⁾¹⁷⁾²⁵⁾。そこで頸椎椎弓根スクリューを正確に安全に刺入するために、また術前計画で刺入不可能な椎弓根を評価するために、ナビゲーションを使用してきた。

術前に手術計画をたてておく。刺入可能なスクリューの径、長さ、内側に振る角度、余裕で刺入可能な椎弓根は○、刺入ギリギリの椎弓根は△、刺入不可能な椎弓根は×、以上の情報を術前に把握しておく。また椎骨動脈のMRAで、片側の椎骨動脈が閉塞している場合、優位側の椎弓根が細い場合は、無理をして椎弓根スクリューを入れないようにしている。固定椎の上下1椎まで、棘突起、椎弓、外側塊外側まで展開する。不安定性のない椎間に限り、時間短縮のために2椎つづけてレジストレーションを行う²⁹⁾。プローベで刺入点を確認後、3mmのダイヤモンドバーで刺入点を作成する。次に小谷のプローベ³⁹⁾で、スクリュー孔を作成する。サウンダーで壁を探り、0.5mm細い径のタップで刺入予定の5mm短い深さまでタップをきり、再度サウンダーで壁を探り、椎弓根スクリューを刺入する。椎弓根は外側の壁が薄く、スクリュー刺入時に傍脊柱筋にスクリュードライバーが押され、外側

に逸脱しやすいため、場合によっては外側に別皮切を作成して、そこから刺入するなどの工夫も必要である。

1997年9月から2009年5月までにナビゲーションを使用した頸椎上位胸椎椎弓根スクリュー固定術を89例に行った。平均年齢61歳、男性50例、女性39例、疾患はリウマチ頸椎病変25例、外傷18例、破壊性脊椎関節症12例、脊椎腫瘍6例、脳性麻痺4例などであった。平均手術時間は263分であった。術後のCTによる椎弓根スクリューの位置評価として、Grade 1：正確に椎弓根内に挿入されている、Grade 2：スクリュー径の50%以内の逸脱、Grade 3：スクリュー径の50%以上の逸脱とした。第2頸椎から第3胸椎まで合計373本の椎弓根スクリューが挿入され、Grade 1が325本、Grade 2が37本、Grade 3が11本であり、Grade 3のメジャーな逸脱とすると、逸脱率は2.9%であった。椎体レベルの逸脱率はC2：4.9%、C3：6%、C4：6%、C5：3.8%、C6：0%、C7：1.6%、T1～T3：0%となり、C3、C4の逸脱率が大きかった。また逸脱した65%が外側への逸脱であった。

症例を供覧する。72歳の女性で関節リウマチによる環軸椎亜脱臼と垂直亜脱臼により脊髄麻痺を来した症例である(図8)。ハローベストでは整復されなかつ

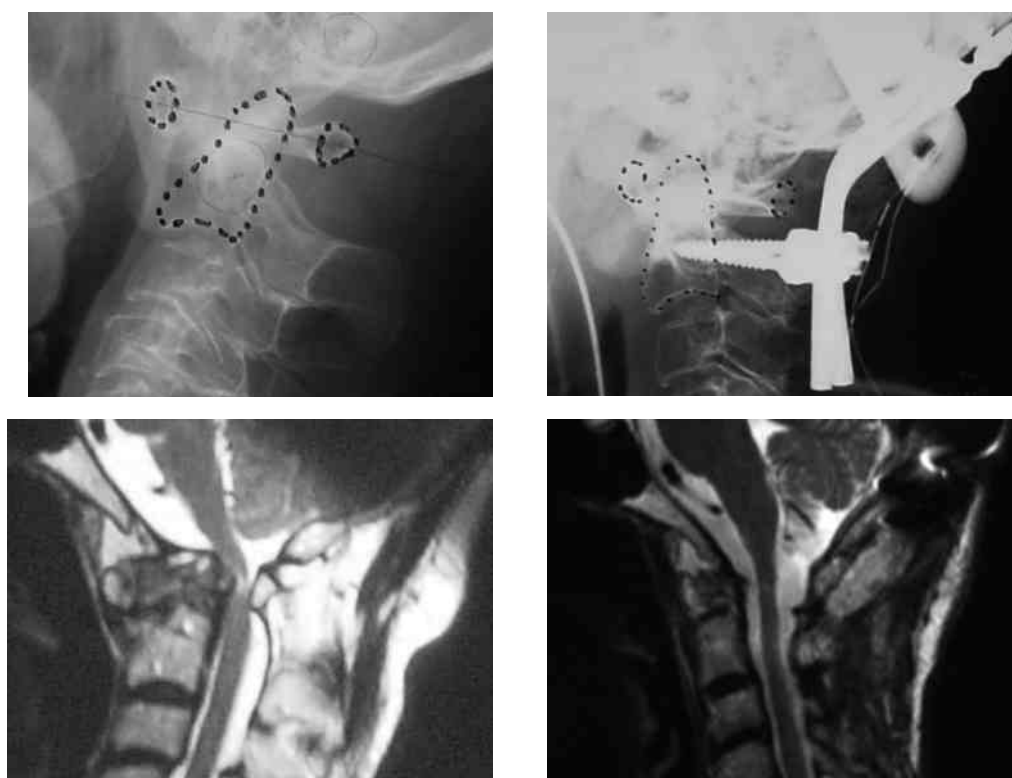

図8 72歳、女性。関節リウマチによる環軸椎亜脱臼と垂直亜脱臼
左が術前の単純レントゲン側面とMRI T2 sagittal。右が術後の単純レントゲン側面とMRI T2 sagittal。

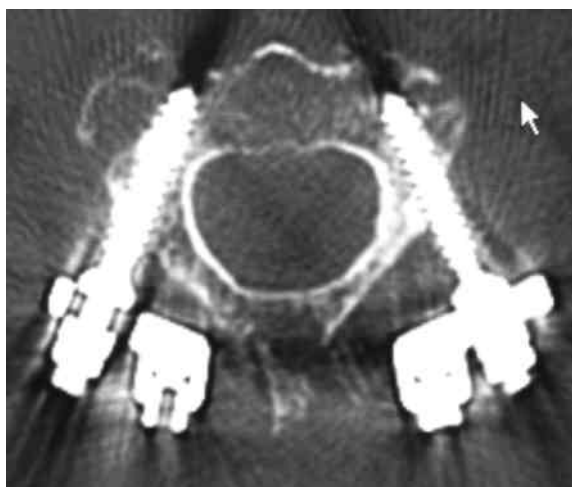


図9 C2レベルのCT
C2椎弓根スクリューは正確に刺入されている。

た。ナビゲーション下にC2に椎弓根スクリューを刺入し、C1の椎弓切除を行った。後頭骨ロッドのC0-1の彎曲を少し強めに曲げておいて、C2椎弓根スクリューにコネクターとともに装着し、スクリューを前方に押しこむようにして、後頭骨スクリューを挿入した。手術時間は2時間6分、出血量は20gであった。術後のMRIを見ると、延髄頸髄移行部の圧迫が著明に改善し、脊髄前後にクモ膜下腔が形成されている。術後CTでは椎弓根スクリューは正確に挿入されている(図9)。術後は外固定なしで、頸部痛、神経症状は著明に改善した。術後6カ月で骨癒合が得られた。

VI 側弯症手術への応用

脊柱側弯症は特発性側弯症、マルファン症候群、神経線維腫症などの症候性側弯症、先天性側弯症に分類される。思春期特発性側弯症は原因不明であるが、小学校高学年の学校検診で指摘される。Cobb角が25度以上で、成長期であれば(Risser sign 0~2)、装具治療の適応である。しかしながら、胸椎カーブでは45度以上、胸腰椎/腰椎カーブでは40度以上は手術適応とされる。胸椎カーブでCobb角60度以上では肺活量が低下することが明らかになっている。また胸腰椎/腰椎カーブは腰椎の変性が進み、のちに腰痛、神経症状の原因となる可能性がある。

側弯症に対する脊椎インストゥルメンテーション手術はHarrington⁴⁰⁾により、1962年に開発された。ISOLA⁴¹⁾、ルーキー⁴²⁾、Zielke⁴³⁾、CD⁴⁴⁾、Kaneda devise⁴⁵⁾、胸腔鏡視下前方矯正固定術⁴⁶⁾⁴⁷⁾などを経て、現在ではSukら⁴⁸⁾が提唱したSegmental pedicle screw

fixationが主流となっている。この方法は側弯の凹側のすべての椎体に椎弓根スクリューを刺入し、椎体を回旋させて、3次的に矯正する方法で、より短い固定範囲、強固な初期固定力と、肋骨隆起の著明な改善(図10)、さらに高い骨癒合率が特徴である⁴⁸⁾。しかしながら胸椎腰椎椎弓根スクリュー刺入に対して、脊髄、神経根、大動脈損傷などの重篤な合併症の報告がある^{49)~52)}。しかも胸椎側弯の凹側は椎弓根が細く、さらに脊髄が凹側にシフトして(図3)、椎体が回旋しているため、椎弓根スクリュー刺入は困難を極める⁵³⁾。そこで正確に安全に椎弓根スクリューを挿入するために、1997年8月から側弯症患者への椎弓根スクリューにナビゲーションシステムの使用を開始した。

欧米ではすべての椎体に椎弓根スクリューを刺入する、Segmental pedicle screw fixation⁴⁸⁾が主流であるが、我々は、なるべく少ない数のスクリューで同等の矯正ができないかということを目指しており、今のところ、術前計画で椎弓根が刺入不可能なレベルはスキップして、基本的に両側の1から2椎に椎弓根スクリューを刺入し、1から2椎をスキップするといった、skip pedicle screw fixationを考案した⁴⁾²⁶⁾²⁷⁾。しかし固い大きなカーブ、腰椎レベルには術前プランで刺入可能なすべての椎体レベルにスクリューを刺入している(図11)。T4からT11までの椎弓根スクリュー刺入を例にとると、T4-6でレジストレーションして、両側のT4、T6にスクリューを刺入し、T8-10でレジストレーションして両側のT8とT9にスクリューを刺入し、それを参考に(椎弓根が太い場合)T11にスクリューを刺入する(図12)。ナビゲーションを使ってスクリューを刺入している時間は平均68分であった。これによって安全性とスピードが実現でき、患者さんにはより正確で低侵襲な手術を提供できるようになった。この方法を2005年8月から採用してきた。

脊柱側弯症65例に対して、ナビゲーションを用いて椎弓根スクリュー刺入を行った。平均年齢16歳、男性13例、女性52例である。胸椎腰椎椎弓根スクリューは合計634本挿入され、Grade 3の逸脱は20本で、メジャーな逸脱率は3.2%であった。思春期特発性側弯症にskip pedicle screw fixationを行い、術後2年以上経過した19例の検討では、平均手術時間310分、平均出血量1,138 ml、メインカーブの平均矯正率は66%であった⁴⁾。

症例を供覧する。15歳、女性。T1-5:21度、T5-11:48度、T11-L3:46度、Lenke 1CNの思春期特

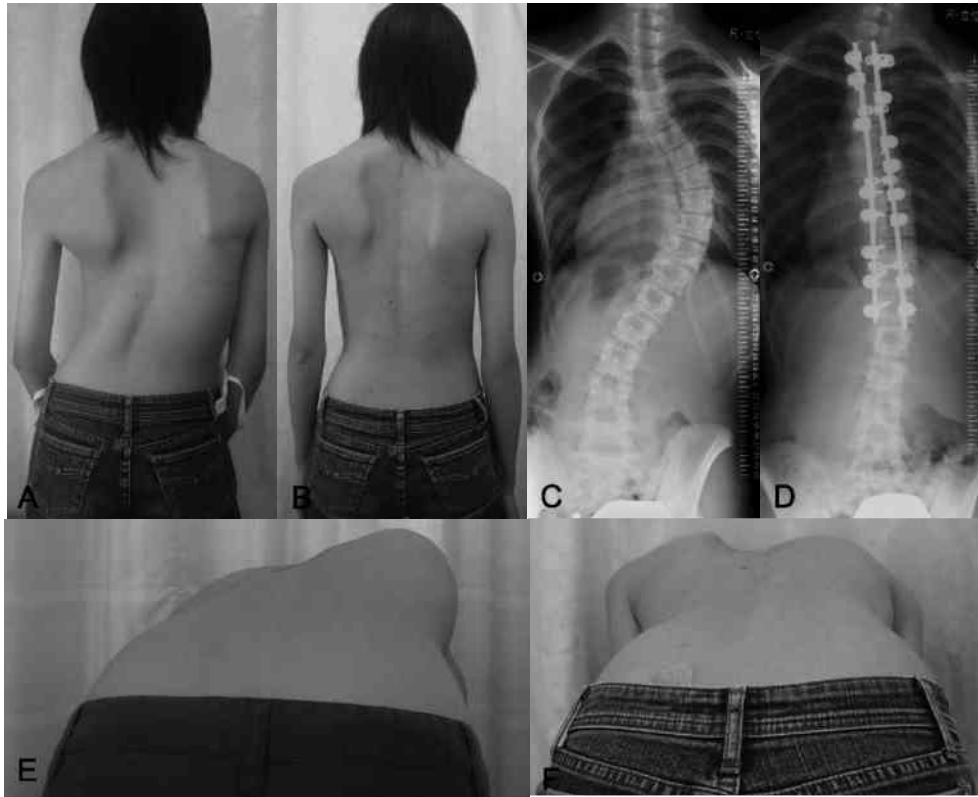


図10 15歳女児，思春期特発性側弯症

A：術前背部写真，B：術後1年時背部写真，C：術前立位 PA XP，D：術後1年時立位 PA XP，
E：術前前屈での肋骨隆起，F：術後1年時で肋骨隆起が著明に改善している。

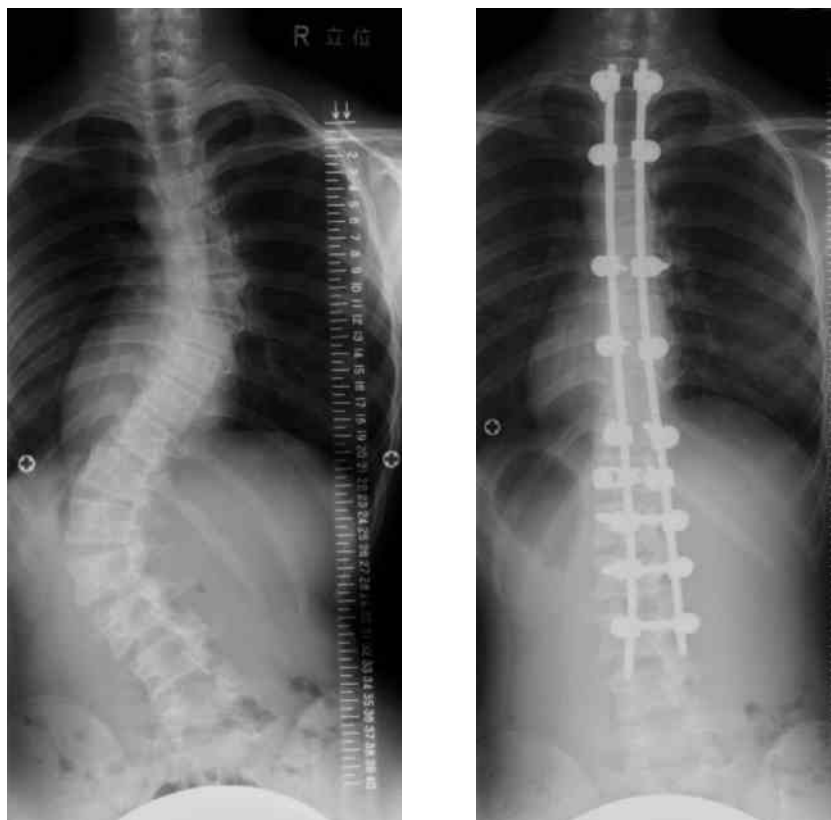


図11 14歳女児，思春期特発性側弯症

胸椎はスキップ，胸腰椎は固いカーブであったのですべての椎体レベルにスクリューを刺入した。胸椎は52度から12度に，胸腰椎は76度から12度に矯正された。

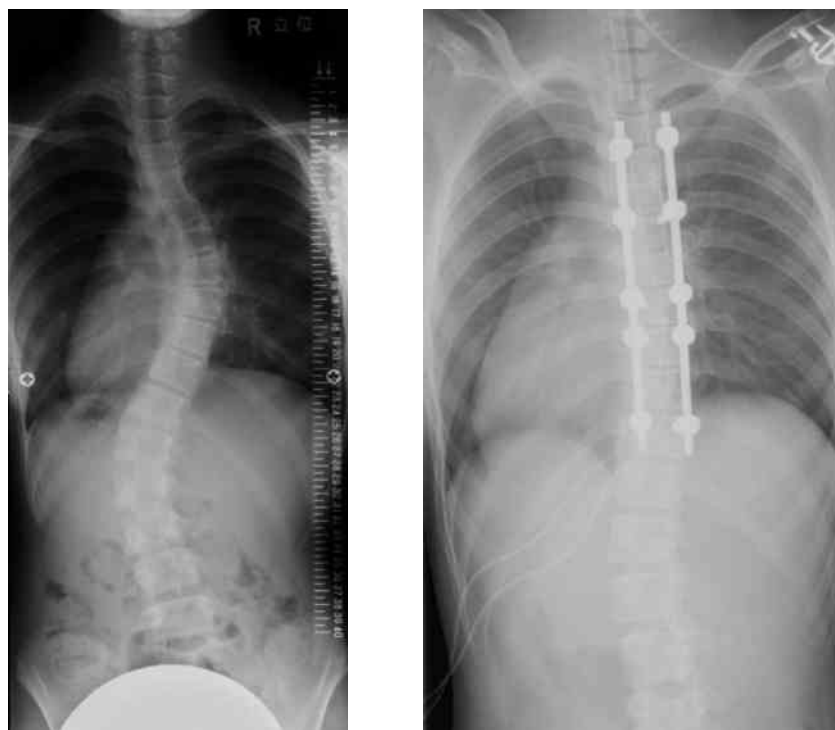


図12 15歳女児，思春期特発性側弯症

胸椎が主カーブ，胸腰椎が代償性カーブ。胸椎のみの選択的矯正固定術を行った。胸椎は48度から11度に，胸腰椎は Spontaneous に46度から13度に矯正された。

発性側弯症である。T4-11の選択的胸椎矯正固定術 (Selective thoracic fusion⁵⁴⁾) を行った。胸椎カーブは11度，胸腰椎カーブは13度まで矯正された。矯正率はそれぞれ77%，72%であった (図12)。手術時間は2時間47分，出血量は600 mlであった。術後CTではスクリューはすべて正確に椎弓根に挿入されていた (図13)。

Ⅶ 先天性脊柱変形への応用

先天性脊柱変形は稀な疾患であるが，しばしば進行する傾向があり，とくに先天性後弯症はのちに腰痛，神経症状が生ずる可能性がある⁵⁵⁾。したがって脊柱変形が進行性の場合手術適応となる。先天性脊柱変形の手術はいわゆる半椎の骨切りと上下の椎体の椎弓根にスクリューを刺入し，後方から矯正固定を行う手術であるが，半椎の近傍には脊髄，神経根，大動脈があり，骨切りに際して，神経血管損傷の危険性がある。そこで骨切りを安全で効果的に行うために，ナビゲーションシステムを使用してきた¹⁹⁾²⁸⁾³⁰⁾。

2003年3月から2008年3月までにナビゲーションを使用して後方単独で骨切りと矯正固定術を7例に行った³⁰⁾。男性3例，女性4例，平均年齢19歳である。術

前平均 Cobb 角は46度，後弯を伴った症例の平均後弯角は51度であった。平均手術時間は399分，平均出血量は657 gであった。術後最終平均 Cobb 角は27度，側弯の平均矯正率は42%，術後最終平均後弯角は19度，後弯の平均矯正率は57%であった。胸椎腰椎椎弓根スクリューの椎弓根からの逸脱は50本中1本のみで，逸脱率は2%であった。神経血管合併症，術後創感染は発生しなかった。

症例を供覧する。22歳女性。L3半椎による先天性側弯症。腰痛と右下肢痛 (右 L3神経根症) を来した。L3半椎の骨切り (図14) と L1から L5の後方矯正固定術を行った。側弯は45度から33度に (図15)，14度の後弯が13度の前弯になった (図16)。腰痛，右下肢痛は消失した。

半椎を伴う先天性脊柱変形の骨切りに対して，前方，後方，前後合併手術が報告されている。後方のみでは侵襲は少ないが，骨切りに際して，半椎と脊髄，大血管が近接しているため，骨切りと矯正が不十分となる可能性がある。本法では，骨切り部と脊髄，血管の位置関係をリアルタイムに確認しながら骨切りが可能で，安全で特に後弯に際して比較的良好な矯正を得ることができた。

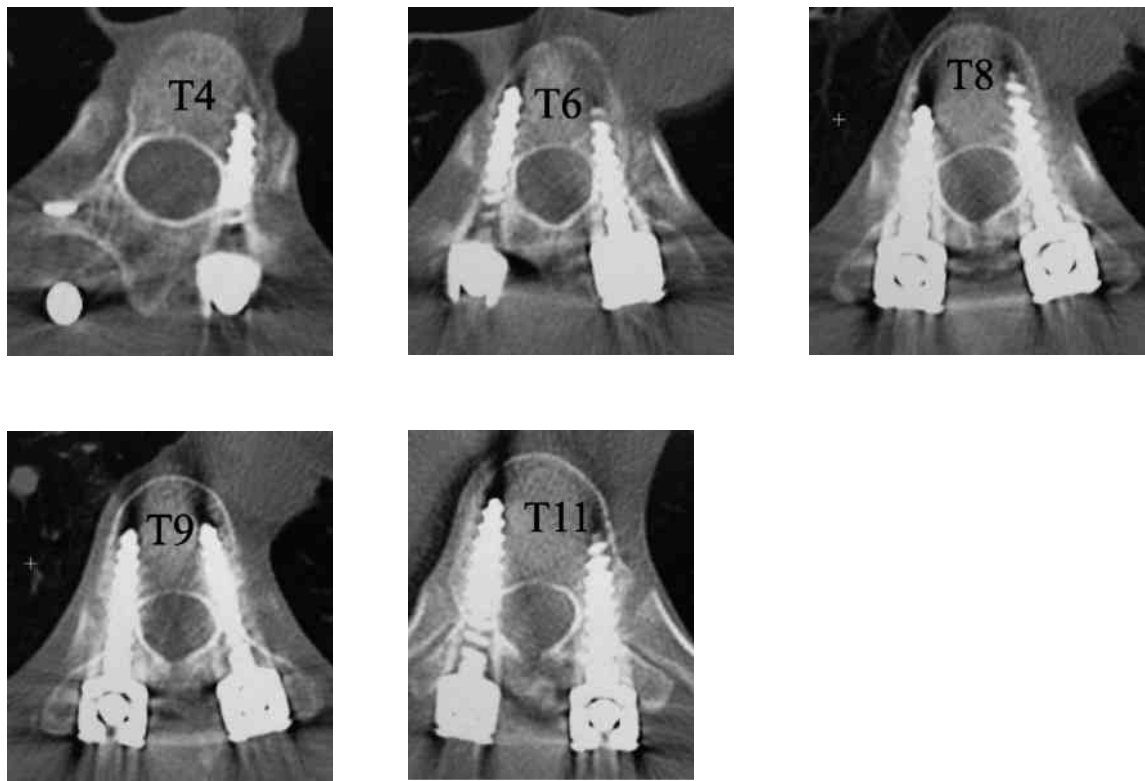


図13 術後の CT でのスクリューの位置

術後の CT では、胸椎椎弓根スクリューは正確に刺入され、椎体 derotation により椎体の回旋も矯正されている。

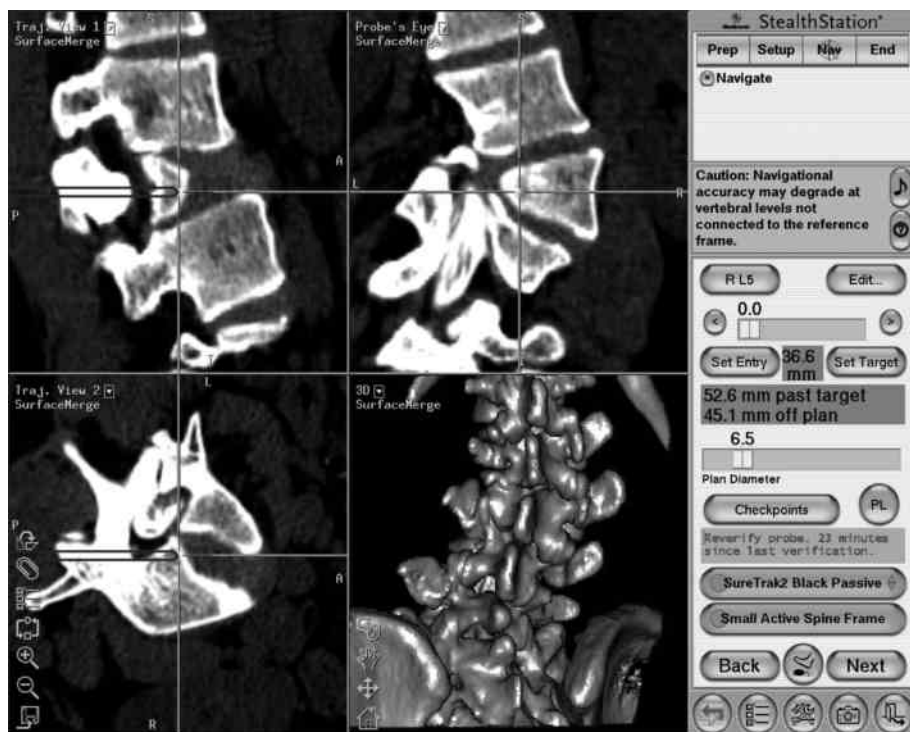


図14 半椎骨切り術中のナビゲーション画面

術中 L3半椎を骨切りして、位置を確認しているナビゲーションの画面。

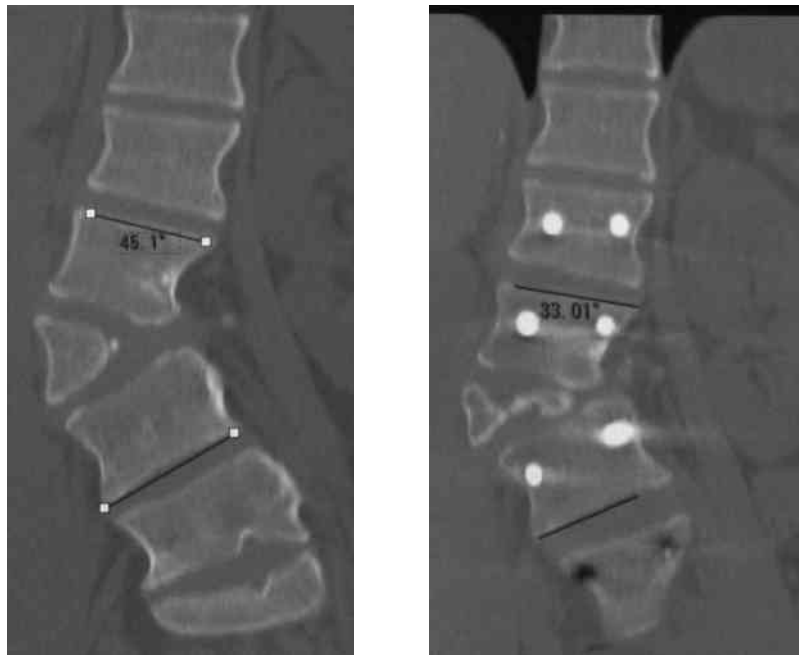


図15 Coronal reconstruction CT
左が術前の Coronal reconstruction CT。右：骨切りにより、側弯が矯正されている。

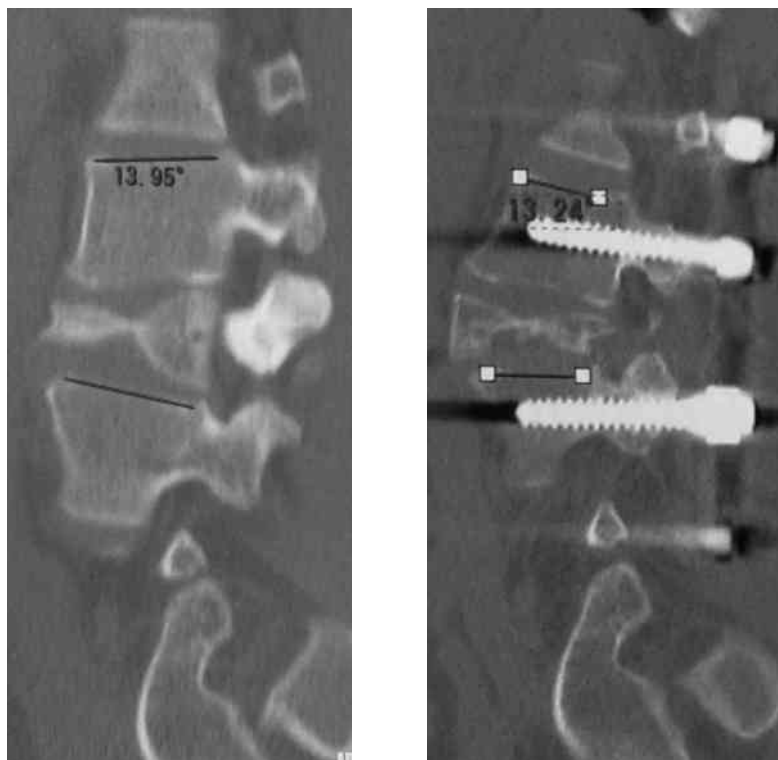


図16 Sagittal reconstruction CT
14度の後弯（左）が13度の前弯（右）となった。

VIII おわりに

CT ベースナビゲーションシステムを使用した脊椎手術を概説した。頸椎椎弓根スクリュー、奇形椎骨切

りなど、以前は技術的に不可能な手術がナビゲーションを使用することにより可能となった。また、ナビゲーションを使うと時間がかかり、手術侵襲が大きくなるといった問題点は、Multi-level Registrationで

解消された。しかし、ナビゲーションを使用しても、椎弓根スクリューの逸脱率は0%にはならない。リファンレンスフレームが術中ずれる、またMulti-level Registration をすることにより、頭尾側で弱冠ずれることがある。術中ナビゲーションが示している位置、

方向がおかしいと感じたら、レントゲンを撮影するなど、細心の注意が必要である。

(稿を終えるに当たって、脊椎ナビゲーションを日本でいち早く信州大学に取り入れて、指導を賜った、かみむらクリニック院長上村幹男先生に深謝する。)

文 献

- 1) Kamimura M, Ebara S, Itoh H, Tateiwa Y, Kinoshita T, Takaoka K: Accurate pedicle screw insertion under control using a computer-assisted image guiding system: Laboratory test and clinical study. J Orthop Sci 4: 197-206, 1999
- 2) Kamimura M, Ebara S, Itoh H, Tateiwa Y, Kinoshita T, Takaoka K: Safe and accurate cervical pedicle screw insertion guided by a computer assisted image-guidance system. J Spinal Disord 13: 218-225, 2000
- 3) Takahashi J, Shono Y, Nakamura I, Hirabayashi H, Kamimura M, Ebara S, Kato H: Computer-assisted screw insertion for cervical disorders in rheumatoid arthritis. Eur Spine J 16: 485-494, 2007
- 4) Takahashi J, Hirabayashi H, Hashidate H, Ogihara N, Kato H: Accuracy of multilevel registration in image-guided pedicle screw insertion for adolescent idiopathic scoliosis. Spine (in press)
- 5) 江原宗平, 上村幹男, 伊東秀博, 木下哲也, 湯澤洋平, 高橋 淳: 脊椎外科におけるナビゲーションシステム. 整形災害外科 42: 59-63, 1999
- 6) 上村幹男, 伊東秀博, 木下哲也, 湯澤洋平, 高橋 淳, 江原宗平: ナビゲーションシステムの利点と問題点. 脊椎脊髄ジャーナル 12: 97-102, 1999
- 7) 上村幹男, 伊東秀博, 木下哲也, 湯澤洋平, 高橋 淳, 中村 功, 平林洋樹: 脊椎脊髄外科における Navigation Surgery. 脊椎, 手術 54: 141-147, 2000
- 8) 上村幹男, 木下哲也, 湯澤洋平, 高橋 淳, 中村 功, 平林洋樹, 伊東秀博: 脊椎ナビゲーション手術. 骨関節靱帯 14: 137-142, 2001
- 9) 上村幹男, 伊東秀博, 木下哲也, 湯澤洋平, 高橋 淳, 中村 功, 平林洋樹: イメージガイドシステムを使用した頰椎椎弓根スクリュー固定の正確性. 脊椎脊髄ジャーナル 14: 227-232, 2001
- 10) 上村幹男, 中川浩之, 木下哲也, 湯澤洋平, 高橋 淳, 中村 功, 平林洋樹, 内山茂晴, 宮坂忠篤: 新しいコンピュータナビゲーション (仮想イメージ) システム FluoroNav™. 臨整外 36: 763-768, 2001
- 11) 上村幹男, 木下哲也, 湯澤洋平, 高橋 淳, 中村 功, 伊東秀博: 頰椎手術への Navigation System の応用. 整形外科最小侵襲ジャーナル 22: 36-41, 2002
- 12) 上村幹男, 木下哲也, 伊東秀博, 湯澤洋平, 高橋 淳, 中川浩之: コンピュータ技術の診断と治療への応用. 整形外科 53: 1104-1110, 2002
- 13) 上村幹男, 木下哲也, 伊東秀博, 湯澤洋平, 高橋 淳, 中川浩之: 腰椎疾患への応用: コンピュータナビゲーションシステム. リウマチ 28: 245-250, 2002
- 14) 江原宗平, 高橋 淳, 中村 功, 平林洋樹, 北原 淳: 特集 ナビゲーションシステムによる脊椎手術の支援: 胸椎・腰椎における経験. 脊椎脊髄ジャーナル 16: 23-29, 2003
- 15) 成田伸代, 高橋 淳, 江原宗平, 上村幹男, 加藤博之: ムチランス型リウマチ頰椎病変に対するコンピュータ支援手術. 中部整災誌 46: 631-632, 2003
- 16) 上村幹男, 中川浩之, 高橋 淳: 脊椎外科とコンピュータナビゲーションシステム. 先端医療シリーズ22 整形外科整形外科の最前線, pp 346-350, 先端医療技術研究所, 東京, 2003
- 17) 高橋 淳, 江原宗平, 庄野泰弘, 平林洋樹, 檜崎勝巳, 上村幹男, 加藤博之: コンピュータ支援頰椎再建術の手術成績. 日本シュミレーション外科学会誌 11: 48-51, 2004
- 18) 檜崎勝巳, 高橋 淳, 江原宗平, 加藤博之, 上村幹男: Magerl 法におけるナビゲーションシステムの有用性. 脊椎脊髄 18: 725-730, 2005
- 19) 高橋 淳, 江原宗平, 平林洋樹, 檜崎勝巳, 庄野泰弘, 加藤博之: 先天性脊柱変形に対するコンピュータ支援骨切り術. 脊柱変形 20: 64-68, 2005
- 20) 高橋 淳, 上村幹男, 江原宗平, 加藤博之: コンピュータ支援脊椎手術. 中部整災誌 49: 385-386, 2006
- 21) 江原宗平, 金森康夫, 檜崎勝巳, 高橋 淳: 特集 コンピュータ支援手術の現状: 環軸椎部における術中コンピュータ支援. 整・災害 49: 1463-1467, 2006

- 22) 高橋 淳, 平林洋樹, 外立裕之, 荻原伸英, 庄野泰弘, 上村幹男, 江原宗平, 加藤博之: コンピュータ支援脊椎手術. 日本脊椎インストゥルメンテーション学会誌 6: 49-53, 2007
- 23) 荻原伸英, 高橋 淳, 中村 功, 平林洋樹, 外立裕之, 加藤博之: コンピュータ支援頭蓋頸椎(胸椎)固定術の手術成績. 中部整災誌 50: 977-978, 2007
- 24) 高橋 淳, 平林洋樹, 庄野泰弘, 上村幹男, 江原宗平: 脊柱変形後方手術に対するナビゲーションの応用. 脊柱変形 22: 162-167, 2007
- 25) 高橋 淳, 加藤博之: コンピュータ支援リウマチ頸椎再建術. 関節の外科 34: 127-130, 2007
- 26) 高橋 淳: 脊柱側弯症に対するコンピュータ支援後方矯正固定術. 整形外科最少侵襲手術ジャーナル 49: 16-24, 2008
- 27) 高橋 淳, 平林洋樹: 脊柱側弯症に対するコンピュータ支援 Skip Pedicle Screw Fixation 法の短期成績. 脊柱変形 23: 133-137, 2008
- 28) 高橋 淳, 江原宗平: 先天性後弯症の矯正手術における CT-based Navigation system の使用. 脊椎脊髄ジャーナル 22: 487-491, 2009
- 29) 荻原伸英, 高橋 淳, 平林洋樹, 外立裕之, 加藤博之: コンピュータ支援頸椎後方固定術—Multilevel registration は有用か—. 日本脊椎脊髄病学会誌 20: 283, 2009
- 30) 高橋 淳, 平林洋樹, 外立裕之, 荻原伸英, 江原宗平, 加藤博之: 先天性脊柱変形に対するコンピュータ支援骨切り矯正術. 日整会誌 83: S570, 2009
- 31) 荻原伸英, 高橋 淳, 平林洋樹, 外立裕之, 加藤博之: コンピュータ支援頭蓋頸椎/胸椎固定術の中長期成績, 日本脊椎脊髄病学会雑誌 20: 123, 2009
- 32) Magerl F, Seemann PS: Stable posterior fusion of the atlas and axis by transarticular screw fixation. In: Kehr P, Weider A, Cervical Spine I, pp 322-327, Springer-Verlag, Berlin, 1987
- 33) 伊藤達雄, 加藤義治, 山本直也: Brooks 法と Magerl 法—Os odontoideum と RA の頸椎手術適応と成績. 整・災外 46: 477-488, 2003
- 34) Jeanernet B, Magerl F, Stanisic M: Thrombosis of the vertebral artery. A rare complication following traumatic spondylolisthesis of the second cervical vertebra. Spine 11: 179-182, 1986
- 35) 佐藤 栄: マガール法における X線透視下の安全で的確な刺入法について. 臨整外 38: 897-903, 2003
- 36) Wright NM, Laurysen C: Vertebral artery injury in C1-2 transarticular screw fixation: results of a survey of the AANS/CNS section on disorders of the spine and peripheral nerves. J Neurosurg 88: 634-640, 1998
- 37) Abumi K, Kaneda K: Pedicle screw fixation for nontraumatic lesions of the cervical spine. Spine 22: 1853-1863, 1997
- 38) Jones EL, Heller JG, Silcox DH, Hutton WC: Cervical pedicle screws versus lateral mass screws. Anatomic feasibility and biomechanical comparison. Spine 22: 977-982, 1997
- 39) Kotani Y, Abumi K, Ito M, Minami A: Improved accuracy of computer-assisted cervical screw insertion. J Neurosurg 99: 257-263, 2003
- 40) Harrington PR: Treatment of Scoliosis. Correction and internal fixation by spine instrumentation. J Bone Joint Surg Am 44-A: 591-610, 1962
- 41) Girardi FP, Boachie-Adjei O, Rawlins BA: Safety of sublaminar wires with Isola instrumentation for the treatment of idiopathic scoliosis. Spine 25: 691-695, 1976
- 42) Luque ER: Segmental spinal instrumentation for correction of scoliosis. Clin Orthop Relat Res 163: 192-198, 1982
- 43) Zielke K: Ventral derotation spondylodesis: Results of treatment of cases of idiopathic lumbar scoliosis. Z Orthop Ihre Grenzgeb 120: 320-329, 1982
- 44) Gioia G, M'Rabet A, Dubousset J: Frontal and sagittal reconstruction of idiopathic scoliotic curves treated by the Cotrel-Dubousset operation. Rev Chir Orthop Reparatrice Appar Mot 74: 558-562, 1988
- 45) Kaneda K, Shono Y, Satoh S, Abumi K: New anterior instrumentation for the management of thoracolumbar and lumbar scoliosis. Application of the Kaneda two-rod system. Spine 21: 1250-1261, 1996
- 46) Newton PO, Marks M, Faro F, Betz R, Clements D, Haheer T, Lenke L, Lowe T, Merola A, Wenger D: Use of video-assisted thoracoscopic surgery to reduce perioperative morbidity in scoliosis surgery. Spine 28: S249-254, 2003
- 47) Ebara S, Kamimura M, Itoh H, Kinoshita T, Takahashi J, Takaoka K, Ohtsuka K: A new system for the anterior restoration and fixation of thoracic spinal deformities using an endoscopic approach. Spine 25: 876-883, 2000
- 48) Suk SI, Lee CK, Kim WJ, Chung YJ, Park YB: Segmental pedicle screw fixation in the treatment of thoracic idiopathic scoliosis. Spine 20: 1399-1405, 1995

- 49) Liljenqvist UR, Halm HF, Link TM : Pedicle screw instrumentation of the thoracic spine in idiopathic scoliosis. *Spine* 22 : 2239-2245, 1997
- 50) Heini P, Scholl E, Wyler D, Eqqli S : Fatal cardiac tamponade associated with posterior spinal instrumentation. *Spine* 23 : 2226-2230, 1998
- 51) Papin P, Aebi M : Unusual presentation of spinal cord compression related to misplaced pedicle screws in thoracic scoliosis. *Eur Spine J* 8 : 156-160, 1999
- 52) Buchowski JM, Bridwell KH, Lenke LG, Good CR : Epidural spinal cord compression with neurologic deficit associated with intrapedicular application of hemostatic gelatin matrix during pedicle screw insertion. *Spine* 34 : E473-477, 2009
- 53) 倉石修吾, 高橋 淳, 平林洋樹, 外立裕之, 加藤博之 : 思春期特発性側弯症患者における CT-based navigation system による椎弓根径の計測. *日整会誌* 83 : S568, 2009
- 54) Takahashi J, Newton PO, Ugrinow VL, Bastrom T, Harms Study Group : Selective thoracic fusion in adolescent idiopathic scoliosis: Guidelines in selecting the optimal lowest instrumented vertebra. *North American Spine Society 24th Annual Meeting*, 2009
- 55) Warner WC : Kyphosis. In : Morrissy RT, Weinstein SL (eds) : *Pediatric Orthopaedics* : 6th ed, pp 797-837, Lippincott Williams & Wilkins, Philadelphia, 2006

(H 21. 8. 6 受稿)
