

2005年11月29日
新エネルギー・産業技術総合開発機構（NEDO）
東京大学農学部家畜病院
東京大学医学部附属病院
理化学研究所
（株）ネクスト

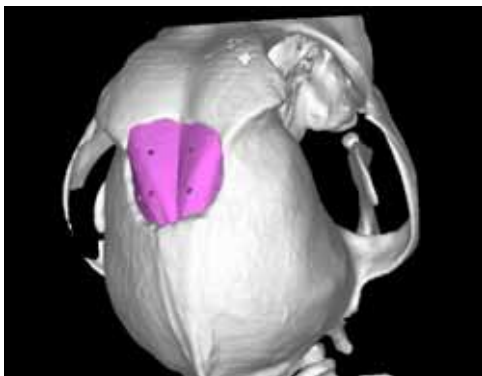
テラーメイド人工骨 来年、臨床研究へ

～患者のCT画像より個人に最適な人工骨の実現～

新エネルギー・産業技術総合開発機構（NEDO）の助成により、東京大学医学部附属病院（*1）ティッシュ・エンジニアリング部（*2）、東京大学大学院農学生命科学研究科 附属家畜病院（*3）、理化学研究所先端技術開発支援センター、（株）ネクスト（*4）は患者のCT画像から成形する個人に最適な人工骨を開発した。現時点で、動物への移植試験の結果から本人工骨の有効性と安全性を確認している。来年早々に、東大病院内の倫理委員会の承認を得て、口腔外科、形成外科、整形外科等で臨床研究をスタートさせる。

【要約】

2005年7月に本人工骨を使用し、家畜病院動物患者の腫瘍部を摘出して人工骨置換手術を行なった。頭部に骨腫瘍を患ったウェルシュ・コーギーの骨腫瘍を取り除き、本人工骨を移植した。コンピュータ上で、正常なCT画像から欠損部形状の差分をとり、骨再生に有利な内部構造を持った人工骨のデータを設計した。そして、そのデータをもとに、三次元積層造形装置で人工骨を成形した。コーギー犬は手術直後から現在に至るまで、血液検査およびCT撮影の所見から極めて順調である。本人工骨は欠損部分に完全に一致させた形状のため、手術操作が容易であり、短時間で移植が可能であった。この短時間での移植は患者への負担を軽減できる。また、本人工骨の連通孔部に侵入する骨髓組織には破骨細胞も活発であるという実験データがあるため、自家骨への早期置換が期待できる。今後、X線CTによる骨形成の促進状況を定量的に判断していく。



移植した人工骨



元気になったコーギー

【背景】

現状の骨移植手術には 自家骨移植（患者自らの骨を正常部より摘出移植する）、他家骨移植（骨バンクで保存されている他人から提供された骨を移植する）、人工骨移植が挙げられる。自家骨移植は現在のところ最も効果の望める治療法だが、自分の健全な骨の一部を削り取って移植するため、健康な骨に傷をつけ、術後審美性や摘出量に制限があるなどの問題がある。また、他家骨移植は骨の入手が困難なことと安全性が疑問視されている点から、最近あまり行われていない。現時点においては、種々の形状のハイドロキシアパタイトやリン酸カルシウムを骨代替材とした人工骨移植も行なわれている。しかし、形状の同一性（欠損部位の形状に合った人工骨の成形）、吸収置換性、強度の面で一長一短である。例えば、これまでは、原料を焼結させた焼結型人工骨補填剤が広く使用されてきたが、高強度である反面、事前に欠損部位の形状に合った人工骨の成形が困難なため、手術中に手技によって患部に合わせた形状を整えなければならないという課題がある。また、自分の骨に吸収置換されないか長時間を要するものがほとんどである。

本研究では、インクジェット方式による三次元積層造形法を用いた新たな人工骨の成形技術を開発した。この技術は、次のような特徴をもち、移植用テーラーメイド人工骨の成形と移植治療が可能となる。

- (1)患部のX線CT画像から、患者一人一人に最適な外観形状と吸収置換に優れた内部構造をもつ人工骨を再現。
- (2)安全性と吸収置換効率の良いことが確認されている人工骨材料粉末（主に、 β -型リン酸三カルシウム（ β -TCP））を原料に人工骨を成形。
- (3)内部に骨伝導や血管の導入に適した構造を設計でき、高度の生体同化性と強度を同時に実現。

2004年から現在まで、本人工骨の有効性と安全性を確認するために13頭のビーグル犬でテーラーメイド人工骨の移植を行なった。安全性の確認では、一般健康状態観察、血液検査、X線CT撮影から本人工骨の移植による局所的・全身的な副作用は観察されなかった。また、有効性の確認では、コントロール側に既存の人工骨（多孔性ハイドロキシアパタイト製品）と本人工骨を移植し、24週間にわたりX線CTによりCT値を計測した。CT値の術後変化量は、コントロール側の既存人工骨の変化量に対し、本人工骨に導入した連通孔の変化量は有意に大きい結果となった。ビーグル犬の組織を脱灰し、HE染色/MT染色/TRAP染色により観察すると、本人工骨は連通孔に骨組織が入り込んでいる様子が認められた。さらには赤芽球・巨核球を伴う骨髓の形成が認められ、長期的には骨組織へ置換されると考えられる。

【共同研究の概要】

本研究については、基礎研究から臨床研究まで、理化学研究所と東京大学との強力な連携、並びに学内の医学部・農学部との連携による研究体制が整った。このような、理想的なトランスレショナルリサーチ体制の構築を(株)ネクストがコーディネートしてきた。よりスムーズで現実的な実用化への移行を可能とする。具体的な開発協力体制は次の通り。

理化学研究所

骨の三次元成形に関する基盤技術の確立

東京大学大学院農学生命科学研究科 附属家畜病院 獣医外科学研究室

大型動物試験による有効性・安全性の確認を実施

東京大学医学部附属病院 ティッシュ・エンジニアリング部 および 外科系各臨床科

臨床研究及び実用化へ向けての開発指導を実施予定（2006年1月～）

【研究の展望】

動物試験において、本人工骨の安全性・有効性を確認した。また、従来的人工骨では不可能である骨再生に有利な内部構造を設計し、埋植後、骨組織だけでなく骨髄が形成されることを確認した。既に東大病院への臨床研究に関わる倫理委員会資料を提出しており、2006年初旬より臨床研究を実施していく。4月には本格的な臨床試験を(学外を含めて)実施する予定である。また、本人工骨の更なる高強度化を行い、非荷重骨部だけでなく荷重骨部への適用を目指す。適用領域の拡大を行なうとともに、来年には臨床現場への適用を進める。

【市場性について】

本人工骨の当面の対象疾患は、口蓋裂、骨腫瘍である。口唇・口蓋裂の発生率(対新生児)はアジア人で2.1/1000人、白人で1.0/1000人、黒人で0.41/1000人と非常に大きい(*5)。また、骨腫瘍では国内で約4,200人が対象となる(*6)。骨腫瘍以外に高齢化に伴う骨疾患も含めた場合では、骨置換手術用の補填材の市場は2008年時点で、19億ドル(年間・全世界)ともいわれており、本人工骨もより強度が向上するにつれ、高齢化に伴う骨疾患への適用が可能となる。

【注 釈】

(*1) 東京大学医学部附属病院 病院長 永井良三

所在地：〒113-8655 東京都文京区本郷7-3-1

<http://www.h.u-tokyo.ac.jp/>

(*2) 東京大学医学部附属病院 ティッシュ・エンジニアリング部

所在地：同上

<http://square.umin.ac.jp/t-e/>

(*3) 東京大学大学院農学生命科学研究科 附属家畜病院 獣医外科学研究室

所在地：〒113-8657 東京都文京区弥生1-1-1

<http://www.vm.a.u-tokyo.ac.jp/vmc/>

(*4) 株式会社ネクスト 代表取締役社長 鈴木茂樹

所在地：〒113-0033 東京都文京区本郷5-1-16 NP-ビル9F

<http://www.nxt21.com>

(*5) 出展：eMedicine

<http://www.emedicine.com/plastic/topic168.htm>

(*6) 出展：厚生労働省「患者調査(H8)」

<http://www.mhlw.go.jp/toukei/index.html>

《取材に関するお問合せ先》

東京大学医学部附属病院 広報企画部(担当：安倍)

電話：03-5800-9188(直通) E-mail：pr@adm.h.u-tokyo.ac.jp

《本件に関するお問合せ先》

東京大学大学院農学生命科学研究科 附属家畜病院 獣医外科学研究室 教授 佐々木 伸雄

電話：03-5841-5404,5420(直通) E-mail：asasaki@mail.ecc.u-tokyo.ac.jp

東京大学医学部附属病院 ティッシュ・エンジニアリング部 助教授 鄭 雄一

電話：03-3815-5411(代表)(内線)37014 E-mail：uichung-ky@umin.ac.jp
