第18回NUSS法漏斗胸手術手技研究会

会期：平成 30 年 11 月 10 日（土）
会場：大阪大学　銀杏会館
会長：奥山　宏臣
（大阪大学医学部 小児成育外科 教授）

主題：Nuss 法＆様々な胸郭形成術

第 18 回 Nuss 法漏斗胸手術手技研究会事務局：大阪大学医学部小児成育外科
〒565-0871 大阪府吹田市山田丘 2-2、TEL: 06-6879-3751、FAX: 06-6879-3759
協 賛：株式会社　メディカルユーアンドエイ

Simpleware™ Software

converting 3D images into models

World-leading software solutions for the conversion of 3D images into CAD, Rapid Prototype, CFD and Finite Element models.

DICOMからシミュレーションモデルや3Dプリンタ用STLデータの作成を！

Simpleware ソフトウェアは **DICOM** などの3次元画像データから中間フォーマットを介さずダイレクトにCADデータや高品質のメッシュデータを作成できるソフトウェアです。
世界中の医療研究分野、医工連携分野で幅広く活用されています。

Scanning

Volume image data e.g. MRI, CT, µCT etc

Software ScanIP

CAD Module		FE Module	NURBS Module
		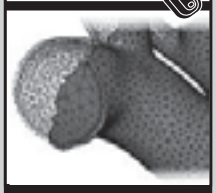	
CADデータ 統合ツール	3D画像処理＆ サーフェース作成ツール	ソリッドメッシュ ジェネレータ	NURBSパッチ ジェネレータ

様々な人体モデルを様々な用途に活用できます

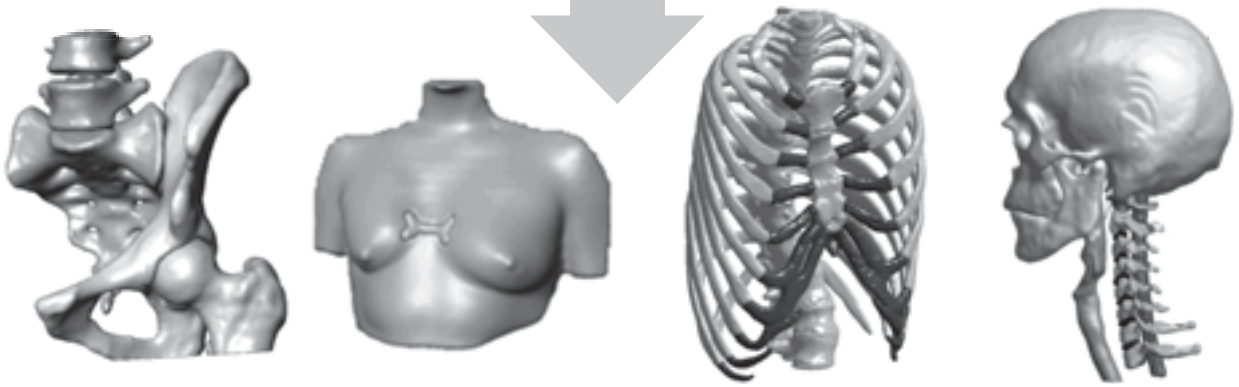

JSOL

NTT DATA Trusted Global Innovator
NTT DATA Group

E-mail **cae-info@sci.jsol.co.jp** URL **https://cae.jsol.co.jp/**

株式会社 JSOL　エンジニアリングビジネス事業部

■ **東　京**
〒104-0053 東京都中央区晴海 2-5-24 晴海センタービル 7F　TEL: 03-5859-6020　FAX: 03-5859-6035

■ **名古屋**
〒460-0002 名古屋市中区丸の内 2-18-25 丸の内 KS ビル 17F　TEL: 052-202-8181　FAX: 052-202-8172

■ **大　阪**
〒550-0001 大阪市西区土佐堀 2-2-4 土佐堀ダイビル 11F　TEL: 06-4803-5820　FAX: 06-6225-3517

第18回NUSS法漏斗胸手術手技研究会
プログラム・抄録集

会期：平成 30 年 11 月 10 日（土）
会場：大阪大学　銀杏会館
会長：奥山　宏臣
(大阪大学医学部 小児成育外科 教授)

主題：Nuss 法＆様々な胸郭形成術

会長挨拶

第 18 回 NUSS 法漏斗胸手術手技研究会
会長　奥山　宏臣
（大阪大学大学院外科学講座小児成育外科）

この度、第 18 回 NUSS 法漏斗胸手術手技研究会を開催させていただくことになりました。この伝統ある研究会を初めて大阪で開催できますこと、大変嬉しく光栄に存じます。

さて、本研究会のメインテーマである Nuss 法は、我が国に導入されて 20 年余りが経ち、今では多くの施設で漏斗胸に対する第一選択の術式となりました。このように Nuss 法が標準治療として定着する一方、Nuss 法だけでは満足した結果が得られないケースを経験しておられる施設も多いかと思います。そこで今回のテーマを、“Nuss 法＆様々な胸郭形成術”としました。結果として、全国から 33 題という多くの演題をご応募いただきました。御発表いただく内容は、Nuss 法の手術成績・画像評価・術後管理に加えて、Nuss 法だけでは対処できない場合の工夫や様々な胸郭形成術など、日々の診療で困った時に役立つ盛りだくさんな内容となりました。演題を登録していただいた皆様に、この紙面をお借りして改めて御礼申し上げます。

特別講演では、大阪大学大学院薬学研究科毒性学分野教授の堤康央先生に、「微粒子の生体への影響とその安全性確保～脆弱な世代への健康影響と金属アレルギー～」というテーマでご講演いただきます。生体異物に対する生体応答や防御機構における最新の知見をご紹介いただけると思います。

会場は大阪大学吹田キャンパス内にある銀杏会館です。大阪市内からは少し外れますが、JR 新大阪駅や伊丹空港からのアクセスは良好です。お車でお越しの方には構内の駐車場もご利用いただけます。48 年ぶりに内部公開された“太陽の塔”とともに、紅葉の始まる秋の万博公園で、皆様のご参加をお待ちしております。

【会場案内】

大阪大学　銀杏会館　阪急電鉄･三和銀行ホール

〒565-0871　大阪府吹田市山田丘 2

http://www.med.osaka-u.ac.jp/access/access

公共機関利用の場合

- 大阪モノレール『阪大病院前』下車
- JR 茨木駅から近鉄バス［阪大本部前行き］で『阪大医学部病院前』下車
- 阪急茨木市駅から近鉄バス［阪大本部前行き］で『阪大医学部病院前』下車
- 北大阪急行千里中央駅から阪急バス［阪大本部前行き］で『阪大医学部病院前』下車

いずれも、大学構内に入り、徒歩　　5 分

車でお越しの場合

・　P1：　患者さん用駐車場（有料、自由駐車可）

・　P2：　職員用駐車場：構内、休日は条件付きで無料

（本研究会へ参加の旨をゲートで提示し、入構券を得て、ご持参ください。）

【参加者ならびに演者の方々へのご案内】

Ⅰ. 参加される方々へ

1. 参加受付は、当日 8 時 30 分より会場前で行います。
2. 受付で、参加費 3000 円を納入していただき、領収書兼参加証をお受け取りください。
3. 会場内では発表の妨げにならないよう携帯電話はマナーモードに設定していただくか、電源をお切りください。ご協力お願いいたします。

Ⅱ. 演者の方々へ

1. 口演の発表時間は 6 分、討議時間は 3 分です。時間厳守でお願いします。進行は座長の指示に従ってください。
2. 発表データをメディア(USB メモリー、SD カード、DVD-R など)に保存し、ご発表セッション開始 15 分前までに PC 受付で受付を済ませてください。
3. 口演はすべて Microsoft Power Point を使用した PC 発表とします。準備している PC は Windows10です。
   Mac でのご発表も可能ですが、接続コード(D－SUB25Pin用)・電源コードを持参下さい。
4. 動画を含む場合は、作成編集した PC 以外に移して再生可能であることを確認してください。動作確認ができない際には PC をご持参ください。

Ⅲ. 座長へのお願い

座長の方は、セッション開始 30 分前までに受付までお越しいただきご連絡事項をご確認ください。

Ⅳ. 討議・質問について

1. 発表演題に対する活発な質疑・討議をお願いいたします。
2. 座長の指示に従い所属・氏名を述べてから発言してください。

第18回ＮＵＳＳ法漏斗胸手術手技研究会　日程表

8：30～	受付
9：00～ 9：05	開会あいさつ
9：05～ 9：50	1. 種々術式の成績 座長：野口　昌彦（長野県立こども病院　形成外科）
9：50～10：45	2. 手技の工夫 座長：飯田　浩司（葉山ハートセンター　胸壁外科）
10：45～11：00	休憩
11：00～12：10	3. 特殊例 座長：渡辺　敦（札幌医科大学　呼吸器外科）
12：10～13：00	昼休憩
13：00～13：20	施設代表者会議
13：20～14：10	特別講演 演者：堤　康央（大阪大学大学院薬学研究科　毒性学分野）
14：10～15：00	4. 画像評価 座長：浜島　昭人（群馬県立小児医療センター　形成外科）
15：00～15：10	休憩
15：10～15：50	5. 術後管理・看護 座長：芦塚 修一（東京慈恵会医科大学 外科）
15：50～16：45	6. 保存的治療・鳩胸・その他 座長：高木　誠司（福岡大学　形成外科）
16：45～16：50	最優秀演題発表、表彰
16：50～16：55	閉会あいさつ
16：55～17：00	次回会長あいさつ
17：00	閉会

第 18 回ＮＵＳＳ法漏斗胸手術手技研究会　プログラム

9:00　**開会**

9:00 ～ 9:05　**開会あいさつ**　奥山宏臣（大阪大学小児外科）

9:00 ～ 9:50　**1．種々術式の成績**

座長 野口昌彦（長野県立こども病院　形成外科）

1-1 Nuss 法による胸骨挙上術の治療成績と合併症の検討
中目和彦、村上雅一、大西　峻、山田耕嗣、
山田和歌、桝屋隆太、町頭成郎、向井　基、
加治　建、家入里志
（鹿児島大学学術研究院　小児外科学分野）

1-2 胸肋挙上術前後の胸郭の変化
飯田浩司、深井隆太、西田智喜
（葉山ハートセンター　湘南鎌倉総合病院）

1-3 筋層下 Nuss 法による漏斗胸外科治療の利点と欠点
笠置　康、笠置真知子、松岡明博
（社会医療法人笠置記念胸部外科
松山笠置記念心臓血管病院　胸部外科）

1-4 有症状高度漏斗胸 4 症例に対する Ravitch 変法の検討
鈴木幹人（慶應義塾大学医学部 外科学（呼吸器））

1-5 Extra-thoracic bracing technique その1　- 小児例 -
植村貞繁、吉田篤史、久山寿子、渡邊日向子
（川崎医科大学　小児外科）

9:50 ～ 10:45　**2．手技の工夫**

座長 飯田浩司（葉山ハートセンター　胸壁外科）

2-1 Extra-thoracic bracing technique その 3　- 高度非対称例 -
吉田篤史、植村貞繁、久山寿子、渡邊日向子
（川崎医科大学　小児外科）

2-2 Nuss 法による左右非対称の矯正 ～我々の工夫について
髙地　崇
（東北医科薬科大学･石巻赤十字病院　形成外科）

2-3 Nuss 手術の限界

芦塚修一、梶沙友里、内田豪気、金森大輔、
吉澤穣治、大木隆生
(東京慈恵会医科大学　外科学講座)

2-4 非対称性の漏斗胸に対する肋軟骨切開を伴う Nuss 手術

塚田　遼、奥山宏臣、田附裕子、上野豪久、
高間勇一 、阪　龍太、米山知寿
(大阪大学大学院医学系研究科　小児成育外科)

2-5 Nuss 法術後のバー挿入肋間の拡大予防に対するケーブルワイヤー固定の効果

野口昌彦、矢口貴一郎、星野夕紀
(長野県立こども病院形成外科)

2-6 Extra-thoracic bracing technique その 2 -Nuss 法術後の再発例 -

久山寿子、植村貞繁、吉田篤史、渡邊日向子
(川崎医科大学　小児外科)

10:45 ～ 11:00　**休憩**（15 分）

11:00 ～ 12:10　**3. 特殊例**

座長 渡辺　敦 (札幌医科大学　呼吸器外科)

3-1 頚部後方固定術後症例に対する下顎正中分割法を併用した
anterior mediastinal tracheostomy の 1 例

米倉竹夫[1)]、木村浩基[1)]、森下祐次[1)]、山内勝治[1)]、
石井智浩[1)]、神山雅史[1)]、山口万枝[2)]、上田吉生[3)]
(近畿大学医学部奈良病院　小児外科[1)]、
口腔外科[2)]、形成外科[3)])

3-2 胸郭扁平化による気管狭窄に対する胸郭形成術
(Manubrium lifting procedure)

梅田　聡[1)2)]、米倉竹夫[2)]、塚田　遼[1)]、米山知寿[1)]、
阪　龍太[1)]、高間勇一[1)]、上野豪久[1)]、田附裕子[1)]、
奥山宏臣[1)]
(大阪大学小児成育外科[1)]、
近畿大学医学部奈良病院小児外科[2)])

3-3 鎖骨頭蓋異形成症に合併した漏斗胸に対して Nuss 法を施行した 1 例

鈴木翔太郎、高木誠司、森田　愛、川上善久、
大慈弥裕之
(福岡大学　形成外科)

3-4 開胸術後の漏斗胸に対して Nuss 法手術で治療した 2 例
渡邉亮典、亀水優子、森島容子
(大垣市民病院　形成外科)

3-5 バー抜去に難渋した成人例からの反省
越智崇徳、岡和田学、矢崎悠太、今泉孝章、
東　貴大、山高篤行
(順天堂大学医学部　小児外科･小児泌尿生殖器外科)

3-6 高齢者に対する Nuss 法の限界
笠置　康、笠置真知子、松岡明博
(社会医療法人笠置記念胸部外科
松山笠置記念心臓血管病院　胸部外科)

3-7 金属アレルギー陽性漏斗胸患者に対するメッシュプレート
(スーパーフィクソーブ ®) を用いた胸骨挙上法の経験
松田康平、政井恭兵、中込貴博、鈴木幹人、
田中浩登、加勢田馨、朝倉啓介、菱田智之、
淺村尚生
(慶應義塾大学医学部外科学（呼吸器）)

12:10 ～ 13:00　**昼休み**（お弁当用意しています）

13:00 ～ 13:20　**施設代表者会議**

13:20 ～ 14:10　**特別講演**
微粒子の生体影響とその安全性確保
～脆弱な世代への健康影響と金属アレルギーを中心に～
堤　康央先生（大阪大学大学院薬学研究科毒性学分野）

14:10 ～ 15:00　**4. 画像評価**
座長 浜島昭人（群馬県立小児医療センター　形成外科）

4-1 術前3D-CT を用いたバー留置のデザインを術中に正確に再現する方法
植村貞繁、吉田篤史、久山寿子
(川崎医科大学　小児外科)

4-2 3D-CT による Nuss 法バー抜去後仮骨形成の検討
浜島昭人、 佐々木淑恵、 荒木夏枝
(群馬県立小児医療センター　形成外科)

4-3 CT3D モデルを利用した Nuss 手術前後の肺葉容積比率の解析
新井　航
(札幌医科大学呼吸器外科)

4-4 3D スキャナーによる漏斗胸の 3 次元評価
吉田篤史、植村貞繁、久山寿子、渡邊日向子
(川崎医科大学　小児外科)

4-5 第 4 肋骨の3D 形態比較　ー漏斗胸と正常胸郭ー
三品泰二郎、新井航、大川美穂、高橋有毅、
槙龍之輔、多田　周、宮島正博、渡辺　敦
(札幌医科大学呼吸器外科)

15:00 ～ 15:10　**休憩**（10 分）

15:10 ～ 15:50　**5. 術後管理・看護**
座長 芦塚修一（東京慈恵会医科大学付属病院　小児外科）

5-1 胸肋挙上術における術後疼痛管理の検討
深井隆太[1)]、飯田浩司[2)]、西田智喜[1)]
(湘南鎌倉総合病院・呼吸器外科[1)]
葉山ハートセンター・心臓血管外科[2)])

5-2 Nuss 術後無気肺に対して気管支内視鏡による喀痰吸引が有効であった 2 例
米山知寿、當山千巌、野村元成、松浦　玲、
阪　龍太、高間勇一、田附裕子、奥山宏臣
(大阪大学小児成育外科)

5-3 漏斗胸手術を受けた子どもの離床援助時における看護師のアセスメント
井上清香[1)]、中新美保子[1)]、植村貞繁[2)]
(川崎医療福祉大学　保健看護学科[1)]
川崎医科大学　小児外科教室[2)])

5-4 学校における漏斗胸の子どもへの支援の課題
ー養護教諭の理解の現状と患者の思いからー
進藤浩子[1)]、飯田浩司[2)]、深井隆太[2)]
(千葉県立千葉北高等学校[1)]、湘南鎌倉総合病院[2)])

15:50 ～ 16:45　**6. 保存的治療・鳩胸・その他**
座長 髙木誠司 (福岡大学医学部　形成外科)

6-1 当科における漏斗胸に対するバキュームベル療法の治療効果
古川泰三、坂井宏平、東　真弓、文野誠久、
青井重善、田尻達郎
(京都府立医科大学　小児外科)

6-2 漏斗胸に対するバキュームベル療法の治療経験
石川暢己、服部昌和
(福井県立病院　小児外科)

6-3 Nuss 法術後、インプラント挿入による豊胸術を施行した漏斗胸の 2 例
下髙原昭廣、大原博敏、東　紗弥、原田篤、
石塚悦昭、加藤源俊、富田紘史、下島直樹、
廣部誠一
(東京都立小児総合医療センター　外科
国立病院機構埼玉病院　形成外科)

6-4 ペクタスバー留置中に出産を経験した 2 例
梶沙友里、芦塚修一、金森大輔、内田豪気、
吉澤穣治、大木隆生
(東京慈恵会医科大学　外科学講座)

6-5 鳩胸に対する手術
飯田浩司　深井隆太　西田智喜
(葉山ハートセンター　湘南鎌倉総合病院)

6-6 Bar を用いた鳩胸手術に乳輪切開を用いた症例の検討
菊池雄二[1)2)]、長崎敬仁[1)]、竹田昌平[1)]、吉田光徳[1)]、
吉田栄香[1)]、樫村　勉[1)]、副島一孝[1)]、櫻井裕之[2)]、
仲沢弘明[1)]
(日本大学　医学部　形成外科学系形成外科学分野[1)]
東京女子医科大学　形成外科[2)])

16:45 ～ 16:50　**最優秀演題賞　発表・表彰**

16:50 ～ 16:55　**閉会あいさつ**

16:55 ～ 17:00　**次回会長あいさつ**

17:00　**閉会**

【同時開催会議・企画】

世話人会

日　時：　平成 30 年 11 月 9 日（金）17：00 ～

会　場：　千里阪急ホテル　梅桃の間

住所　〒 560-0082 大阪府豊中市新千里東町2丁目1

電話　06-6872-2211

施設代表者会議

日　時：　平成 30 年 11 月 10 日（土）13：00 ～ 13：20

会　場：　銀杏会館　大会議室

最優秀演題賞

研究会の全演題発表終了後、会長より 1 名（若干名）に賞状・賞金等が授与されます。

【特別講演】

微粒子の生体影響とその安全性確保
～脆弱な世代への健康影響と金属アレルギーを中心に～

大阪大学薬学研究科毒性学分野
堤　康央

ナノマテリアル（NM）は、3 次元のうち、いずれか一つでも 100 nm 以下の物質と定義されている（1 次元；長さ方向、2 次元；面、3 次元；粒子）。この点、我が国のナノ産業は、世界トップレベルの開発・実用化技術を誇っており、中でも、創薬を含め、医療分野への展開は目覚ましいものがある。一方で、曝露実態が不透明なまま、NM の有害性情報（ハザード情報）が独り歩きしてしまい、リスクを考えないまま、社会不安が高まると共に、その開発と実用化を規制しようとする動きも加速しつつある。

また、黄砂やディーゼル排ガス、都市大気粉塵、花粉など、微小粒子状物質（PM2.5）に加え、昨今のマイクロプラスティックや医科歯科材料の例にも観られるように、一次微粒子のみならず、溶け出してくる（あるいは再構成される）二次微粒子の生体影響も懸念されている。そのため、疫学的知見も相俟って、NM を含む、これら微粒子の（複合）曝露と疾病との関わりが注目されている。

リスクは、ハザードに出会う可能性であり、一般に、ハザードと曝露実態（曝露される量、時間）との積算によって理解される。そのため、二次的に微粒子を放出する材料を含め、安全な微粒子を開発するためには、微粒子の曝露実態（ADME：微粒子の形成・放出、微粒子の形状・品質、吸収、分布、代謝、排泄・蓄積）とハザード（毒性、有害性）を解明していかねばならない。

以上の背景のもと、我々は、医薬品・化粧品・食品・医科歯科材料の最適化の観点から、NM の社会受容の促進（Sustainable Nanotechnology）を目指し、Nano-Safety Science：ナノ安全科学研究および Nano-Safety Design：ナノ最適デザイン研究を進めている。

本講演では、微粒二酸化ケイ素（ナノシリカ）およびナノ金属を中心に、脆弱な世代への健康影響と金属アレルギーに関する話題を紹介させて頂く。

【参考文献】

1.Yamashita K., et al.: Nature Nanotechnology, 6(5):321-328, 2011.
2.Hirai T., et al.: Nature Nanotechnology, 11(9): 808-16, 2016.
3.Morishita Y., et al. : ACS Nano. 10(9): 8180-91, 2016.

1. 種々術式の成績

1-1 Nuss 法による胸骨挙上術の治療成績と合併症の検討

中目和彦、村上雅一、大西 峻、山田耕嗣、山田和歌、桝屋隆太、町頭成郎、向井 基、加治 建、家入里志

鹿児島大学学術研究院 小児外科学分野

【目的】漏斗胸に対しては Nuss 法による胸骨挙上術が主流となっている。今回 Nuss 法による胸骨挙上術の治療成績と合併症について検討した。
【対象と方法】2001 年 3 月より 2018 年 8 月までに 56 例に対して 58 件の Nuss 法による胸骨挙上術が施行され、50 例に対してバー抜去が施行された。当科における Nuss 法の術式として前期はバーを両側肋骨にワイヤーで固定（8 件）またはバーの片側に stabilizer を装着し縫合糸またはワイヤーで肋骨に固定（5 件）。後期はバーの両側に stabilizer を装着し、肋骨への固定は行わなかった（45 件）。バー留置期間は基本 3 年とした。前期（13 例）と後期（45 例）における患者背景、手術成績とに合併症に関して比較検討した。
【結果】手術症例の手術時平均年齢は 10.5 歳。Nuss 法術後入院日数は平均 12.6 日、バー留置期間は平均 33.6 ヶ月であった。Nuss 法導入初期の前期と手技が安定した後期では手術時平均年齢は前期 9 歳、後期 11 歳。Nuss 法術後平均入院日数は前期 18.2 日、後期 11.0 日、平均バー留置期間は前期 29.5 ヶ月、後期 36.5 ヶ月であった。合併症は前期ではバーの偏位 2 件（15.4％）を認め、再手術を要した。その他ワイヤーの断裂遺残 2 件（15.4％）, 感染 1 件（7.7％）を認めた。後期では感染 4 件（8.9％）、金属アレルギー 1 件（2.2％）、心外膜損傷 1 件（2.2％）を認めた。再手術を考慮する再発は前期 2 件（15.4％）に認めたが、後期は認めなかった。
【結語】当科では stabilizer を両側に使用することで手技が確立し、術後合併症を減少させた。しかし術後感染については満足できる成績ではなく、インプラント使用としての手技の検討および感染予防が必要と考えられる。

1-2 胸肋挙上術前後の胸郭の変化

飯田浩司、深井隆太、西田智喜

葉山ハートセンター 湘南鎌倉総合病院

【目的】

漏斗胸に対する手術である胸肋挙上術 (SCE) 変法前後の胸郭の変化について CT を用いて検討した。

【対象】

2013 年 10 月から 2016 年 8 月までの連続する漏斗胸手術 85 例。年齢は 4-56 (16.0+/-10.6) 歳、男：女は 62：23。

【術式】

SCE 変法 3 を標準術式とした。男性は胸部正中縦切開、女性は剣状突起を頂点として両側の乳房下に向かう横の皮膚切開から、筋層を剥離して第 3 または 4 から第 7 肋軟骨の一部と第 5 肋間以下の胸骨下端を切除した。陥凹の程度や左右差によって切除の範囲と長さを変えてすべての断端を引き寄せて再縫合した。陥凹は胸郭の弾力に引かれて挙上し左右差や肋骨弓の突出も矯正された。左右差が強い症例では、胸骨骨皮質に斜めの割線を入れて胸骨の捻じれを矯正する SCE4 を 2 例、背側に向かう胸骨右側下部を切除する SCE5 を 3 例に施行した。

【計測】

① Haller Index: CT で陥凹が最も深いスライスで胸腔内の縦径 / 横径。

②胸郭外径の縦横比 : 中鎖骨線付近の胸郭の最大前後径と横（水平）径の比。

③胸郭内の断面積

④心陰影が最も大きくなるスライスで心陰影の縦横比。

⑤ 3D 右側面像で第 6 肋骨と椎骨の角度。

【結果】

①術前の Haller Index は 6.12 ± 4.43

②胸郭外径縦横比は術前 0.62 ± 0.05、術後 0.67 ± 0.05($p<0.001$) と増加し中鎖骨線付近の厚さが増した。

③胸郭の断面積は術前 224.1 ± 62.0、術後 223.1 ± 58.6(cm2) であり断面積は変化しない。

④心陰影の縦横比は術前 0.64 ± 0.07、術後 0.71 ± 0.05($p<0.001$) と変化し心陰影は円に近づいた。

⑤椎骨と肋骨の角度は術前 57.58 ± 7.88、術後 65.01 ± 7.90($p<0.001$) と急角度で尾側に向かっていた肋骨の角度が緩徐になった。

【まとめ】

胸肋挙上術変法では肋軟骨の一部を切除するが胸郭は小さくならない。前胸部の陥凹を矯正するだけでなく、肋骨と椎骨間の関節の角度が変化して中腋窩線付近の胸郭の厚みが増加し、胸郭が薄い漏斗胸患者の特徴をよく矯正した。また胸郭の形態が改善されることによって心への圧迫が解除された。

1-3 筋層下 Nuss 法による漏斗胸外科治療の利点と欠点

笠置 康、笠置真知子、松岡明博

社会医療法人笠置記念胸部外科 松山笠置記念心臓血管病院 胸部外科

【目的】演者は漏斗胸外科治療に従事して 44 年目である。Nuss 法は漏斗胸治療として、米国の小児外科医である Dr. Donald Nuss により創出された。演者らは 2000 年7月より筋層下 Nuss 法を用いて 2018 年 9 月までに 978 例の外科治療を施行してきた。演者らの筋層下 Nuss 法と、Nuss 法原法について比較したので報告する。

【方法・結果】Nuss 法原法と筋層下 Nuss 法の利点と欠点について検討した。① Nuss 法一期的手術：Nuss 法原法は胸腔鏡を用い、皮下にバーを置く。胸腔鏡に習熟している事が必要である。バーが位置異常を来さないためのスタビライザーにより、皮下にある程度の膨隆が残る。皮下に金属バーが来る事により、感染の機会が多くなる。Nuss らはドレーンを入れない事が多いので、胸水貯留を来す事が有る。筋層下 Nuss 法は皮膚切開部より前方に大胸筋を、後方に前鋸筋を剥離し、バーは筋層下に収める。糸で固定する為に、バーの位置異常は 978 例中1例も認めていない。感染の機会は少ない。ドレーンを全例に留置する為、術後の胸水貯留は殆ど認めない。

②二期的手術（バー抜去術）:Dr. Park らはバー抜去術時に大量出血を来した症例を来たし、出血点と思われる部位を皮膚外側より圧迫して止血し得た例を2例経験した。筋層下 Nuss 法では筋層を剥離し、先端部を創外に出し、ベンダーで平坦にして抜去する。演者も大量の出血を経験した。肋間動脈から太い新たな動脈が筋層に出来ている事を認め、結紮止血した。

③成人 Nuss 法：成人においても可能にする為、肋軟骨を骨折させることで前胸壁を軟らかくした後、バーを回転させた。現在ではエンジンジャッキを用い挙上し、ソフトハンマーで押している。

【結論】今年の CWIG に出席し、他の演者らの演題を聞いていても、Nuss 法原法には限界がある。筋層下 Nuss 法は更に発展させる事が可能である。筋層下 Nuss 法は今後の Nuss 法の主流に成ると考える。

1-4　有症状高度漏斗胸 4 症例に対する Ravitch 変法の検討

鈴木幹人、政井恭兵、松田康平、中込貴博、田中浩登、加勢田馨、朝倉啓介、菱田智之、淺村尚生

慶應義塾大学医学部 外科学（呼吸器）

【背景】漏斗胸の外科的治療として近年は低侵襲とされるペクタスバーを使用した Nuss 法が広く普及している。しかし、高度漏斗胸に対しては現在でも Ravitch（変）法が有効な場合がある。当院では有症状の高度漏斗胸症例 4 例に対して、Ravitch 法に Nuss 法を併用した Ravitch 変法を施行したのでその有効性について検討した。

【症例1】64 歳、女性。1 年前からの労作時呼吸困難感を主訴とし、Hugh-Jones 分類 4 度の慢性呼吸不全を認め、在宅酸素を導入していた。CT-index 22.3 の非対称性高度漏斗胸で、右肺動脈本幹の狭窄を認めた。

【症例 2】28 歳、男性。5 年前より労作時呼吸困難感と動悸を自覚し、1 年前より症状の増悪を認めた。CT-index 19.1 の対称性高度漏斗胸を認めた。

【症例 3】26 歳、男性。増悪する呼吸困難感と動悸を主訴とし、CT-index 11.6 の非対称性高度漏斗胸と側弯を認めた。

【症例 4】74 歳、男性。30 年来続く労作時呼吸困難感を主訴に当院を受診した。Hugh-Jones 分類 4 度の慢性呼吸不全と CT-index 12.5 の対称性高度漏斗胸を認め、陥凹による右主気管支、右下肺静脈の狭窄を伴っていた。

いずれの 4 症例も左右第三から第七肋骨･肋軟骨と胸骨を露出させた後に変形した肋軟骨･胸骨の離断、整復を行い、再縫合固定を行った。胸骨挙上状態を保持し、胸郭動揺を防ぐ目的で胸骨後面にペクタスバーを1本挿入した。平均年齢 48 歳、平均手術時間 3 時間 18 分、出血量 317g、周術期有害事象なし。4症例とも術後呼吸困難感の改善を認めた。平均術後在院日数 9.5 日であった。

【結語】

Nuss 法のみでは縦隔操作が困難な成人の高度漏斗胸4症例に対し、ペクタスバーを用いた Ravitch 変法を用いることで症状緩和と十分な胸骨挙上、胸壁固定が得られ、短期成績は良好であった。

1-5 Extra-thoracic bracing technique. その1 - 小児例 -

植村貞繁、吉田篤史、久山寿子、渡邊日向子

川崎医科大学 小児外科

Nuss 法の手術適応年齢に関しては様々な意見があるが、近年は年齢が低い患者に対する手術は控える傾向にある。一方、年齢が低い漏斗胸における術後の呼吸機能評価では、10 歳までに手術した症例で改善することが示され、早期の治療が有用であるともいえる。われわれは低年齢でも陥凹が高度で症状のある場合は Nuss 法以外の手術で治療することを目指し、2017 年より extra-thoracic bracing technique（吊り上げ法）を開発してきたので報告する。

【症例】4 歳から 13 歳（平均 8.1 歳）の 28 例 ,(男女比は 21 : 7)

【手技】胸部正中の最陥凹部に 2cm の縦切開を入れ、皮下を剥離して胸骨下端と左右の 6,7 番肋軟骨を露出した。バーを入れる皮下トンネルを作成し、左右の第6肋骨前腋窩線の上に1cm の切開を入れた。ここより胸腔鏡を入れ、6,7 肋軟骨を吊り上げるための糸を左右1本ずつ通し、さらに胸骨下端に胸骨吊り上げ用の糸を2本通した。その後、皮下にバーを通し、計4本で中央の陥凹部をバーに吊り上げるようにした。バーの両端は第6肋骨に糸をかけて固定した。

【合併症】バーのずれ2例、バー感染1例、固定の緩みによる再陥凹2例。いずれも再手術が必要であった。

【結語】吊り上げ固定の糸は最初の 10 例はエチボンドを使用したが、これは緩むことがあり、その後の症例ではネスプロンケーブルシステムを使用した。バーのズレ対策として、左右のバー端はしっかり固定する必要がある。この手術法は侵襲が少なく、術後の回復も早いため有用と思われるが、長期的な経過観察が必要である。

2. 手技の工夫

2-1 Extra-thoracic bracing technique その 3 - 高度非対称例 -

吉田篤史、植村貞繁、久山寿子、渡邊日向子

川崎医科大学 小児外科

胸郭変形のなかで片方の胸郭は鳩胸様に突出し、対側は陥凹するという高度の非対称性変形を示す症例がある。このような高度変形例に対する治療は鳩胸の治療と漏斗胸の治療を同時に行うような工夫が必要である。突出した胸郭を抑え、陥凹した部位を挙上する Extra-thoracic bracing technique を開発したので、報告する。

【症例】21 歳女性。右胸郭陥凹と左胸郭が突出する非対称の漏斗胸のため、20 歳時に他院にて Nuss 法が行われたが、術後も胸郭変形は改善されていなかった。その後、交通事故を契機にバーを抜去されたが、当科での再手術を希望されて来院した。(Haller Index 3.76、胸骨捻れ角 32 度)

【手術手技】左胸郭の突出を抑え、胸骨の捻れを改善し右胸郭陥凹を挙上するため、Abramson 法に準じて左第3肋骨をバーで抑え、胸骨右縁、右第3,4肋骨の陥凹部はこのバーに吊り上げて固定した。固定に使用したのはネスプロンケーブルシステムである。右下部胸郭の陥凹が残ったため、これは Nuss 法に準じて陥凹部を挙上した。

【結果】術後に行った CT では、Haller Index 3.2、胸骨捻れ角が 19 度と改善し、肉眼的にも CT でもほぼ左右差はなくなり、本人の満足度は高かった。

【結語】高度非対称症例では通常の Nuss 法による改善はあまり期待できないため、手術の工夫が必要である。Extra-thoracic bracing technique はこのような変形に対して非常に有用である。

2-2 Nuss 法による左右非対称の矯正 ～我々の工夫について

高地 崇

東北医科薬科大学・石巻赤十字病院 形成外科

左右非対称漏斗胸に対して通常の Nuss 法をおこなった場合、バーが陥凹肋骨に押されてずれた位置に留置されてしまったり、バー留置部の上下に陥凹が遺残するなどの問題が生じることが多く、非対称の矯正は困難である。これに対し、我々は以前より右側（陥凹側）に段差を設定したバーを複数留置することで左右非対称の矯正を行う方法を報告していたが、それだけでは胸郭全体の非対称の矯正に限界があった。そこで、近年では左右でバーを通す肋間を変えることで左右差を矯正する方法を用いている。また、左右差が軽度な症例の場合には、陥凹側の段差を設けずに、肋間だけを変えることで良好な結果が得られているが、この場合にもバーの形状に多少の工夫をおこなっている。
Nuss 法による左右非対称の矯正について我々が近年おこなっている工夫と、問題点について報告する。

2-3 Nuss 手術の限界

芦塚修一、梶沙友里、内田豪気、金森大輔、吉澤穣治、大木隆生

東京慈恵会医科大学 外科学講座

【はじめに】漏斗胸に対する Nuss 手術は複数本のペクタスバー（バー）の使用や胸骨挙上などの工夫と手術時期を再考することで満足度が高いものとなった。しかし、適切と思われる十代前半に手術を行っても、術後の整容性に不満が残る症例は依然存在する。最近、我々が経験した 3 例を紹介する。

【症例 1】13 歳女児、呼吸苦と形状のコンプレックスで受診した。CT では Haller CT index(以下 CTI)8.82 で、左右非対称な胸郭で、胸骨の捻れと右肋骨の屈曲を認めた。挙上鈎と 2 本のバーを使用したが、術後も非対称が残存し、CT でも肋骨の屈曲による陥凹が残存していた。

【症例2】13 歳女児、胸痛と陥凹が気になり受診。CTI は 3.57 で胸骨の捻れに加え左右胸郭の前後径の差が目立つ非対称な形態で、挙上鈎と 2 本のバーを使用した。術後、CTI は 2.80 と改善したが乳房の非対称は残存した。

【症例3】14 歳男児、胸部の違和感と形状が気になり受診。CTI は 6.34 で胸骨の捻れが目立つ形状で、挙上鈎と 3 本のバーを使用した。術後 CTI は 3.29 で改善を認めるが、胸骨の捻れが残り、胸部正中に陥凹が残存した。

【考察】非対称な形状の陥凹では、10 代前半でもすでに肋骨・胸骨の捻れや屈曲が生じると Nuss 手術のみによる形状の改善には限界がある。肋骨や胸骨の骨切りの追加や変形前のやや早めの手術も検討すべきであると思われた。

2-4　非対称性の漏斗胸に対する肋軟骨切開を伴うNuss 手術

塚田　遼、奥山宏臣、田附裕子、上野豪久、高間勇一、阪　龍太、米山知寿

大阪大学大学院医学系研究科　小児成育外科

非対称性の漏斗胸症例に対して通常の Nuss 手術のみでは、将来的に胸郭変形を来し、満足できるような結果が得られないことから、近年 Nuss 手術に加えて肋軟骨切開を行う術式が報告されている。今回、当院において上記手術を実施した症例を経験したので報告する。
症例1は、13 歳の女児。幼児期より漏斗胸で通院。胸郭変形が進行したため手術を行った。術前の Heller CT index は約 3.5 で、胸骨の捻れ角は 25 度と非対称性の胸郭変形を認めた。手術は、ペクタスバー 1 本を第 3 肋間に挿入し、陥凹の強い第 2 ～ 4 肋軟骨を胸腔側から切開した。術後 2 年経過し良好な胸郭形成が得られている。
症例 2 は、20 歳の男性。生後早期より漏斗胸を指摘。胸郭変形が目立つようになったため当院を受診された。術前の Heller CT index は約 4.2 で、胸骨の捻れ角は 15 度と非対称性の胸郭変形を認めた。手術は、ペクタスバー 2 本を第 4 肋間と第 5 肋間に挿入し、第 3 ～ 5 肋軟骨を切開した。術翌日に血胸を合併したため、止血目的に再手術を行った。術後1年経過し良好な胸郭形成が得られている。
症例 3 は、8 歳の女児。幼児期より漏斗胸を指摘。胸郭変形が進行したため、手術を希望された。術前の Heller CT index は約 4.0 で、胸骨の捻れ角は 17 度と非対称性の胸郭変形を認めた。手術は、ペクタスバー 1 本を第 4 肋間に挿入し、第 4 ～ 6 肋軟骨を切開した。術後、炎症が遷延し発熱や体幹に皮疹の出現を認めたが、抗生剤の変更とステロイド軟膏を塗布することで改善を認めた。術後 2 か月経過しており、引き続き経過をみている。
以上の 3 症例で、肋軟骨切開を伴うNuss 手術を行ったが、現時点で良好な胸郭形成を認めており有用な術式だと考える。

2-5 Nuss 法術後のバー挿入肋間の拡大予防に対するケーブルワイヤー固定の効果

野口昌彦、矢口貴一郎、星野夕紀

長野県立こども病院形成外科

【緒言】我々は Nuss 法術後に再建した胸郭形態が維持出来ない症例を経験し、この原因として、バー挿入による負荷からのバー刺入肋間の拡大にともない、その支持点となる肋骨高の高さが減じることが問題であることを前回の同研究会で報告した。この変化は肋椎関節の構造的特徴から特に下部胸壁において生じており、この肋間の拡大を予防することは再建形態を良好な状態に維持するだけでなく、術後のバーの偏位予防にもなると考えられた。そこで肋間の拡大を予防する目的にケーブルワイヤーを用い問題となる下位肋間の固定を行った。同処置による術前後での刺入点位置の変化につき評価を行ったので報告する。
【方法】治療時年齢が思春期以降となる漏斗胸患者9 名で(A 群)、バーによる負荷が大きい下部胸壁でのバー刺入肋間上下の肋骨をスーパーケーブル ®（ユフ精機）を用い、肋間距離を保持した。術前後でのバー刺入点肋骨位置の変化につき CT 画像を用い、バー挿入肋間における頭側および尾側肋骨距離を測定するとともに、刺入点位置の高さについては刺入点自体の測定はアーチファクトに影響されるため、評価ポイントとして再現性の高い肋骨肋軟骨移行部の脊椎前面からの垂直距離を測定し、この結果を固定なしの群 (B 群：前回の対象例 n=11)と比較した。統計的評価には t 検定および Wilcoxon-Mann-Whitney 検定を用いた。
【結果】治療時年齢および術前の Haller index において両群間に有意差を認めなかった。肋間の拡大においては A 群で有意に小さく、支持点となる肋骨の高さでは第 4，5 肋骨位置は有意に高く、第 6 肋骨では有意差は認めなかったものの A 群で支持肋骨の高さが維持される傾向にあった。
【考察】ケーブルワイヤーによる刺入肋間の保持は胸骨挙上にともなう刺入点への負荷からのバー挿入肋間の拡がりを押さえ、刺入点位置の高さを維持するのに有効と考えられた。

2-6 Extra-thoracic bracing technique その 2 -Nuss 法術後の再発例 -

久山寿子、植村貞繁、吉田篤史、渡邊日向子

川崎医科大学 小児外科

Nuss 法術後の再発において、再度 Nuss 法で手術を行うことは技術的にも術後の良好な改善を得ることも難しい。再手術例に対して、皮下に入れたバーに陥凹した肋軟骨や胸骨を吊り上げるように形成する方法を開発したので、報告する。

【症例】21 歳男性。幼稚園時に他院で Nuss 法により手術うけた（詳細不明）。胸部の陥凹の残存に対し、治療希望あり、当科を受診した。身体所見で胸骨下端から剣状突起部に限局する陥凹及び右肋軟骨の突出を認めた。胸部 CT では前回バーが挿入されていたところに線維化があり、第 5，6 肋骨に癒合を認めた。 Extra-thoracic bracing による胸郭形成術の方針とした。

【手術手技】①胸骨下端部正中縦切開 3cm、前回手術創の切開②屈曲変形の強い右第 5 ～ 7 肋軟骨の部分切除③胸腔鏡下に左右第 6-7 及び左右第 5 肋骨にそれぞれ 5 号エチボンド糸を留置④胸骨下端に骨髄針を用いて、胸腔鏡下に 5 号エチボンドを留置⑤バーを皮下に留置し、両端を第 6 肋骨にエチボンド糸で固定⑥左右第 6-7 肋軟骨及び胸骨のエチボンド糸はネスプロンケーブルシステムに変更し、ネスプロン 3 本、5 号エチボンド 2 本の計 5 本で陥凹部全体を挙上し、バーに結紮固定。

【結語】小児の Nuss 法術後には、胸郭の成長に伴って様々な胸郭変形をもたらすリスクがあり、また縦隔癒着などにより再手術による矯正は非常に難しい。 Extra-thoracic bracing technique は、再発例に対し突出部の圧迫と陥凹部の挙上を同時に行うことが可能で、再手術に有用と考えられた。

3. 特殊例

3-1 頚部後方固定術後症例に対する下顎正中分割法を併用した anterior mediastinal tracheostomy の 1 例

米倉竹夫[1)]、木村浩基[1)]、森下祐次[1)]、山内勝治[1)]、石井智浩[1)]、神山雅史[1)]、山口万枝[2)]、上田吉生[3)]

近畿大学医学部奈良病院 小児外科[1)]、口腔外科[2)]、形成外科[3)]

【症例】頸椎脱臼に対し 3 歳時に頚部後方固定術の既往のある Larsen 症候群の男児。原病に伴う気管軟化症による上気道閉塞に対し 18 歳時に当科受診。
【術前評価と治療方針】四肢の関節脱臼と硬縮と重度側弯を認め、頚部後方固定術により頸部は前屈し下顎は前胸壁に接していた。胸部造影 CT 検査では喉頭は上縦隔の高さに位置し、気管全長は 4 cmしかなかった。頸部後方固定で頸部の展開ができずまた短気管であることから、通常の気管切開による気道確保は困難と判断し、下顎正中分割法を併用した Grillo 手術を施行した。
【手術】1) 下顎を正中切開、下顎下縁・口腔内も下顎に沿い孤状切開し、下顎骨を露出した。下顎正中を骨切りし、両側断端にワイヤーを通し、ケント鉤にて頭側外側に牽引し、頸部から上前胸部を展開した。2) 胸部上縁に襟状切開をおき skin flap を作成。廃用委縮していた胸鎖乳突筋および胸骨舌骨筋・胸骨甲状筋を胸骨付着部で切離した。3) 両側の胸鎖関節を切離し、両側第 1 肋軟骨および胸骨角を切断し胸骨柄を摘出した。4) 気管を露出し、第 1 気管軟骨尾側で喉頭気管分離し、頭側断端は輪状軟骨部分切除したのち閉鎖した。5) 腕頭静脈を結紮切離し、3cm 長の遠位側気管を腕頭動脈尾側に授動し、その間に皮下組織の flap をおき、胸骨体頭側の部位で縦隔気管孔とした。6) 分割した下顎は吸収性プレートで固定し再形成した。手術時間は 12 時間、出血量は 290 ml であった。
【術後経過】術後経過は良好で、術後 56 日に退院。短気管のため adjust fit の気切チューブのカフを気切口にフィトさせ在宅呼吸管理下で、食事は経口から、意思疎通は iPad のトーキングエイドを用いている。（J Pediatric Surg Int 2015;31:1001-4、2018 年第 13 回日本小児耳鼻咽喉科学会で既報）

3-2 胸郭扁平化による気管狭窄に対する胸郭形成術（Manubrium lifting procedure）

梅田 聡[1)2)]、米倉竹夫[2)]、塚田 遼[1)]、米山知寿[1)]、阪 龍太[1)]、高間勇一[1)]、上野豪久[1)]、田附裕子[1)]、奥山宏臣[1)]

大阪大学小児成育外科[1)]、近畿大学医学部奈良病院小児外科[2)]

健常児に認めた胸郭扁平化による高度気管狭窄に対し、Manubrium lifting procedure による新しい胸郭形成術（以下、本法）を施行したので報告する。

【症例】既往症のない 14 歳男児。特発性左副鼻腔血種のため当院耳鼻咽喉科にて緊急手術となった。全身麻酔導入直後に換気不全に陥り、緊急で気管切開術および PCPS 導入術を施行された。造影 CT にて胸郭扁平化により右鎖骨骨頭が脱臼し、腕頭動脈と気管を高度に圧迫していた。心肺蘇生後であったため、腕頭動脈離断は行わず、胸郭形成術による気管狭窄解除を行った。術式として、①胸鎖乳突筋の胸骨内側部および左右の胸鎖関節を離断し、第 1 肋軟骨頭を楔状に切除。②胸骨柄と胸骨体部の結合を谷折りに骨折させ、胸郭入口部を開大。③顎関節プレートを用いて鎖骨・胸骨柄・体部を固定。以上の方法により胸郭入口部は広がり気管の圧迫を解除できた。術後気管切開状態で呼吸状態は安定したが、術後1ヶ月で気管腕頭動脈瘻による多量の気道出血を認めたため、緊急で PCPS 下に腕頭動脈離断術を実施した。術後気管切開創部の管理に難渋したが、最終的には気管切開孔を閉鎖して後遺症なく退院した。術後 8 か月に施行した CT では気管の開存性は良好であった。

【結語】本法は、胸郭扁平化による気管狭窄に対する治療選択肢となりうる。

3-3　鎖骨頭蓋異形成症に合併した漏斗胸に対して Nuss 法を施行した 1 例

鈴木翔太郎、高木誠司、森田　愛、川上善久、大慈弥裕之

福岡大学　形成外科

【はじめに】鎖骨頭蓋異形成症（Cleidocranial dysplasia）は全身骨格の骨化遅延が基本病態である比較的稀な疾患である。今回、鎖骨頭蓋異形成症に合併した漏斗胸の 1 例に対して Nuss 法を施行し良好な結果が得られたため、若干の文献的考察を踏まえ報告する。
【症例】7 歳、男児。生後より鎖骨頭蓋異形成症を指摘されていた。左右対称な胸部の陥凹変形を認め、当科を 7 歳時に受診となった。臨床症状と CT 検査の結果より漏斗胸と診断し、9 歳時に Nuss 法を施行した。全身麻酔下に胸腔鏡補助下で第5肋間にプレートを1本留置し、合併症なく手術を終了した。術後経過は良好であり、まず術後 3 年目で胸郭の成長に合わせたプレート形状の修正を行い、術後 5 年目に抜釘術を施行した。術後経過は良好で、半年経過した現在も胸郭形態の後戻りはなく維持できている。
【考察・結語】鎖骨頭蓋異形成症は鎖骨低形成、頭蓋骨縫合骨化遅延、歯牙萌出遅延、低身長を特徴とする常染色体優性遺伝の骨系統疾患であり、発症率は 10 万人に 0.5 人と比較的稀である。表現型は多様であるが最も影響を受けるのは膜性骨化であると報告されている。本症例では、同年代の胸郭と比較し肋骨や胸骨が低形成であり、当科での一般的な留置期間の 3 年間を超えて5年間の留置とした。我々が渉猟する限り、これまで鎖骨頭蓋異形成症に合併した漏斗胸の治療は報告されておらず、治療方法は確立していない。抜釘後も再陥凹を認めず経過しているが、今後も長期的に慎重な経過観察が必要であると考えられる。

3-4　開胸術後の漏斗胸に対して Nuss 法手術で治療した 2 例

渡邉亮典、亀水優子、森島容子

大垣市民病院　形成外科

【目的】幼少期に先天性心疾患に対して開胸手術が施行された患者は成長につれて胸郭変形が出現し胸骨が心臓を圧迫することで心機能障害を及ぼす可能性がある。今回、漏斗胸患者に対し Nuss 法手術で治療した 2 例を報告する。
【症例】1症例目は 11 歳女性。生後 25 日で純型肺静脈閉鎖症に対して開胸手術となりその後成長につれて胸部の陥凹変形による右心系の拡張不全を認めた。2 症例目は 15 歳男性。生後 2 日で肺静脈還流異常症に対して開胸手術が施行され、その後成長につれて胸部の陥凹変形による肺静脈の狭窄を認めた。両症例とも胸部陥凹による心臓への圧迫解除及び今後の胸郭変形の増悪予防が必要と診断し、心臓外科と形成外科合同で開胸術及び Nuss 法手術による治療を施行した。心臓外科医により開胸し胸腔、縦隔の高度癒着を剥離し、形成外科にてペクタスバーを挿入した。術後経過では重篤な合併症は認められず、胸郭形態の矯正は良好で心機能障害の改善を認めた。
【考察】開胸術と同時施行した胸郭変形修正手術は Nuss 法手術、胸骨部分翻転挙上術、Ravitch 胸骨形成術変法などが報告されている。我々は他の術式よりも低侵襲、手術時間の短縮の利点から Nuss 法を選択した。また、Nuss 法手術は術後に様々な合併症が出現する可能性があるがその中に下大静脈閉塞症の報告がある。開胸術と同時に Nuss 法手術を施行することで直視下にてバー挿入することが可能になる。下大静脈を確認しながらバー操作を行うことで下大静脈閉塞リスクを減少すると考えられた。
【結語】従来の Nuss 法手術は内視鏡下で施行するが開胸手術の既往があると縦隔部に高度癒着があり胸腔内操作が困難である。本症例のように高度胸郭陥凹、心機能障害を有する症例では専門医による開胸、癒着剥離後に直視下でバー挿入することが安全かつ有用な手術法と考えられた。

3-5 バー抜去に難渋した成人例からの反省

越智崇徳、岡和田学、矢崎悠太、今泉孝章、東 貴大、山高篤行

順天堂大学医学部 小児外科・小児泌尿生殖器外科

【目的】成人期胸腔鏡下胸骨挙上術（Nuss 法）術後、bar 抜去難渋症例から問題点、対策について検討した。

【症例】22 歳、男性。19 歳時に漏斗胸（CT-index=6.4）に対し Nuss 法施行。胸郭右上方の非対称性陥凹のため bar は 2 本留置し（上方：右第 4- 左第 5 肋間の斜め挿入、下方：左右第 6 肋間）、bar の固定は、左端は上下の bar が近接したため stabilizer 装着せず、右端は上下とも stabilizer 装着して非吸収糸で筋膜と結紮固定。術後 21 日に bar の右側偏位に伴う炎症性胸膜炎による右胸水貯留を認め、排液後に bar 再固定を施行。Bar 再固定は、左端は上方のみ、右端は下方のみ stabilizer 装着。その後は合併症を認めず、22 歳時に bar 抜去術施行。Bar 抜去術前の胸部 X 線では不明確であったが、bar+stabilizer 周囲の癒着、仮骨形成、肋骨埋没により bar の露出に難渋した。肋骨剥離の際に肋骨硬度が高く、肋骨剪刀での切離による肋間動脈損傷を生じ、圧迫止血後 bar 抜去を行い、その後肋間動脈を直視下に露出し結紮処理。Stabilizer 未装着の右上方 bar は体表からの同定は困難で、胸腔鏡を挿入し壁側胸膜内に迷入した bar 先端を確認後左側より抜去。左下方 bar は肋骨埋没を認めたが、周囲との癒着剥離後右側より抜去。術中の血管損傷、癒着剥離の状況より両側胸腔ドレーン留置し手術終了。術後経過良好で術後 7 日に退院。

【考察】成長期以降の症例では、極度の非対称性陥凹や広範囲に渡る陥凹のため、複数 bar 挿入による胸郭形成が基本となる。また、骨硬度も高く術後早期に bar 偏位、炎症性胸水貯留、疼痛、無気肺などの合併症が生じやすい。本症例においても術後早期に合併症が生じ、再手術を要し、bar の高度埋没、肋間動脈損傷を生じた。また、術後 3 ヵ月より運動制限を解除し、大学山岳部での活動を許可したため、激しい体動による bar への不可抗力も bar の埋没迷入に繋がった可能性が高い。成長期を過ぎた成人例においても、通常よりやや長めの bar を選択し、両側 stabilizer を装着することで、肋骨への bar 陥入リスクを低減させられた可能性がある。

3-6 高齢者に対するNuss法の限界

笠置 康、笠置真知子、松岡明博

社会医療法人笠置記念胸部外科 松山笠置記念心臓血管病院 胸部外科

【目的】成人において筋層下Nuss法を数多くの症例に行ってきた。最近筋層下Nuss法をどの様な症例に行うと困難であるかについて経験したので報告する。
【症例】症例1は43歳男性。右側漏斗胸Grade 3に対し、陥凹部が上下に長かったので、3本のバーを用いて筋層下Nuss法を行う事とした。身長185cm、体重88.5kgと体格が大きかった。術中通常通り第5肋間にバーを挿入してバーを回転させた。次いで第4肋間にバーを挿入してバーを回転させた。右第5肋骨がバーに当たり骨折した為、第4肋間での挙上が脆弱となった。この為、Dr. Parkらが唱えているクロスバー方式で、右第3肋間から左第4肋間にバーを通してそれぞれ回転させ、最終的に前胸部の挙上が出来上がった。症例2は66歳男性。対称性漏斗胸Grade 2。身長168cm、体重62kg。で、2本のバーを用いて筋層下Nuss法を施行した。症例3は64歳男性。Grade 2の上下に長い陥凹で、比較的左右対称の陥凹であった。身長184cm、体重69kg。第3・第4・第5肋間に3本のバーを用いて前胸壁挙上を行い、良好な結果が得られた。症例4は24歳男性。身長182cm、体重61kg、右側漏斗胸Grade 4であった。第3・第4・第5肋間に3本のバーを通して改善した。症例5は31歳男性。身長197cm、体重65kg。対称性漏斗胸Grade 3であった。2本のバーを用いて改善した。
【考察】高齢者における筋層下Nuss法で、最も注意しなければならないのは、年齢では無く身長でも無く体重であると考える。次いで陥凹の程度と対称・非対称のタイプである。高齢者漏斗胸の手術適応として、体重が最重要である。高齢ということは演者は今のところ69歳が上限であると考えている。
【結論】高齢者漏斗胸の手術適応に当たり、骨が太く硬く身体が大きい症例は、充分に注意して手術に臨む必要があると考える。エンジンジャッキ等による胸骨体の挙上及び肋軟骨の確実な骨折は必須である。

3-7　金属アレルギー陽性漏斗胸患者に対するメッシュプレート（スーパーフィクソーブ®）を用いた胸骨挙上法の経験

松田康平、政井恭兵、中込貴博、鈴木幹人、田中浩登、加勢田馨、朝倉啓介、菱田智之、淺村尚生

慶應義塾大学医学部外科学（呼吸器）

症例は 15 歳、男性。軽度の労作時呼吸困難と胸骨陥凹の自覚があり、当院漏斗胸外来を受診した。胸骨下端に対称性陥凹を認め、CT Haller index は 3.98 であった。金属アレルギーを疑うエピソードがあり術前にパッチテストを行ったところ金、白金に対して陽性反応を認めた。以上から Nuss 法は施行できず、他の胸骨挙上法を施行する必要があった。仰臥位で手術を開始した。陥凹部にベンツ切開をおき、胸骨、肋軟骨移行部を露出させた。陥凹の強い第 6-8 肋軟骨を分節状に切除し、縫合結紮して胸骨を挙上させた。結紮した下部肋軟骨に凹凸の不整を認めたためメッシュプレート（スーパーフィクソーブ®）を留置し、胸骨挙上部の補強を行なった。周術期経過は問題なく術後 7 日目に退院し、現在外来通院中である。術後の CT Haller index は 3.60 である。金属アレルギーを有する患者では Nuss 法が施行できず、胸骨挙上法を施行することとなる。胸骨挙上法では再縫合した肋軟骨に凹凸の不整を呈することが多いことに加え、胸骨動揺の懸念がある。過去の文献で外科用メッシュを留置することで胸郭の保定を行った報告があるが、我々はより強度の高いメッシュプレートを使用し、胸郭の保定を行なった。漏斗胸に対するメッシュプレートの使用経験は過去に報告がない。

4. 画像評価

4-1 術前3D-CTを用いたバー留置のデザインを術中に正確に再現する方法

植村貞繁、吉田篤史、久山寿子

川崎医科大学 小児外科

Nuss法にとって術後の胸郭形態を決める最も重要な要素は、どこにバーを留置するかを決めるプロセスである。術前に胸部3D-CT画像を用いたバーの位置決めと、それを術中に正確に再現する方法について、我々の取り組みを報告する。

【術前準備】術前3D-CTはモニターに環状断と立体構築画像を同時に描出させ、hinge point（肋間を貫く位置）とtarget（再陥凹部）を定め、留置するバーの位置を決定する。この画像を基に、術前に患者の体表にマジックインクで肋骨をトレースし、CTと同じ位置にhinge pointとtargetに印を入れる。

【手術手技】印をつけた右hinge pointに経皮的に26G針を刺入し、右から入れた胸腔鏡で針先を確認しながらモスキートペアンでこの肋間を貫き、introducerを胸腔内に入れる。Crane techniqueで胸骨を釣り上げた状態で、鈍的に広く縦隔剥離を行い、左側の胸腔も胸腔鏡の視野に入れる。左hinge pointの肋間にも同様に針を刺し、introducerの先端でその肋間を貫く。このようにしてバーを通す作業を行い、術前のデザインどおりに陥凹部を挙上する。

【結語】術前にバーを通す位置を決めるには多くの経験が必要であるが、客観的にそれを示すことができれば、普遍的に応用できる可能性がある。正確にバーを留置することで、術前に予定した胸郭形成が可能となる。年齢が高い患者や陥凹の範囲が広い場合は複数本のバーを入れるが、その位置決めにも非常に有用である。

4-2 3D-CT による Nuss 法バー抜去後仮骨形成の検討

浜島昭人、 佐々木淑恵、 荒木夏枝

群馬県立小児医療センター 形成外科

【目的】Nuss 法では通常約 2 ～ 3 年バーを留置した後にバー抜去が行われるが、バー周囲に仮骨の形成がみられることがある。バー抜去後に撮影した3D-CT を用いて仮骨形成に関して検討を行った。

【方法】当院にて Nuss 法術後にバー抜去を施行した 101 例のうち、バー抜去後に3D-CT を撮影した 31 例を対象とした。バー挿入手術時年齢は 5 歳 1 ヵ月から 15 歳 6 ヶ月、バー留置期間は 2 年 8 か月から 3 年 8 ヶ月、バー抜去から3D-CT 撮影までの期間は、11 ヵ月から 9 年 11 ヵ月であった。バー使用本数は 1 本が 18 例、2 本が 13 例であった。挿入されていたバーはステンレスバー 5 例、プレベンドチタンバー 15 例、ソルブチタンバー 11 例であった。

【結果】術後3D-CT にて認められた仮骨を肋骨の架橋を認めたもの（架橋）と、肋間の 1/2 を超える仮骨を認めたもの（突起）に区別して判定した。架橋は 8 例（バー 1 本使用 4 例、2 本使用 4 例）、突起は 6 例（バー 1 本使用 3 例、2 本使用 3 例）であった。架橋、突起ともに右に多く認め、架橋は右 6 例、左 1 例、両側 1 例、突起は右 5 例、左 1 例であった。術前の胸郭形態ではほぼ対称な陥凹7例で架橋1例、突起2例、非対称性陥凹16例で架橋5例、突起1例、広く浅い陥凹8例で架橋 2 例、突起3例であった。

【考察】Nuss 法ではバーを用いて陥凹した胸骨を挙上するため、挿入されたバーにより肋間刺入部より尾側の肋骨に圧力が加わり仮骨が形成されると考えられる。今回の検討では架橋、突起ともに右側に多いという結果であった。また、スタビライザー装着症例においては、スタビライザーが左右どちらに装着されていても右側に架橋、突起が多く認められた。

4-3 CT3D モデルを利用した Nuss 手術前後の肺葉容積比率の解析

新井 航、大川美穂、高橋有毅、多田 周、槇龍之輔、三品泰二郎、宮島正博、
渡辺 敦

札幌医科大学呼吸器外科

【背景】漏斗胸患者は胸郭の変形により各肺葉容積が健常者と比較し差異があることが予測される。我々は Nuss 手術により胸郭が矯正された後に各肺葉の占有率が変化すると考えた。各々の肺葉の全肺野における Nuss 手術前後の容積比率の変化を測定した。
【対象】2010 年1月から 2018 年 9 月までに当院において Nuss 手術と Bar 抜去を施行した患者のうち、Halle index (HI) 5 以上の患者で Bar 抜去後の CT を撮影している 9 名を対象とした。
【方法】SYNAPSE VINCENT®（富士フイルム株式会社製）により肺の3D モデルを構築し、各肺葉の全肺野における容積比率を測定した。また、手術前、Bar 挿入時、Bar 抜去後の呼吸機能を比較した。
【結果】Nuss 手術施行時患者の平均年齢は 8.4 ± 4.2 (SD) 歳であった。HI は手術前 6.18 ± 0.15 から手術後 3.17 ± 0.24 と有意に改善が見られた。肺葉の容積比率は右下葉で手術前平均 31.2%から手術後 28.8%と低下が見られた (p=0.012)。ほかの肺葉では統計上有意差は出なかった。呼吸機能は% VC で術前平均 88.9%から術後平均 77.5%と低下傾向を認め (P=0.07)、% FEV1.0 で術前平均 88.4%から術後平均 95.4%と改善を認めた (p=0.05)。
【結語】Nuss 手術後には右下葉の容積比率が低下し、右上中葉が膨らむ可能性がある。また、Nuss 手術後に% VC の改善は見られないが% FEV1.0 には改善がみられる。

4-4　3D スキャナーによる漏斗胸の 3 次元評価

吉田篤史、植村貞繁、久山寿子、渡邊日向子

川崎医科大学　小児外科

【目的】漏斗胸の前胸部陥凹形態は、対称、非対称、広く浅い、急激な陥凹など、実に様々であり評価が難しい。近年体表を3D でスキャンする技術が進歩し、簡便に体表の立体的画像が得られるようになったが、これまでに体表 3D スキャナーの胸郭形態はまだ一般化していない。我々の体表3D 評価の取り組みを報告する。
【方法】2017 年 7 月～ 2017 年 12 月まで当院漏斗胸患者で、iPad に装着した3D スキャナー、Occipital 社製「structure sensor」を用い、全身麻酔下の仰臥位で手術前後に、身体に触れることなく体表の3D スキャンを施行した。3D 解析ソフトは Medic Engineering 社製の「BODY-Rugle」を使用した。
【結果】62 症例に施行した。陥凹形態は多彩であったが、視診に近い3D 画像がえられた。今回は導入初期評価として、11 人の対称性漏斗胸の男性を解析した。平均年齢 13 歳（9 ～ 20 歳）で身長 158.9 ± 4.8cm であった。術前評価は、Haller CT インデックス（HCT）による平均値は 5.2 ± 2.2 に対して、新考案した体表計測のインデックス（ベッドから最陥凹部までの高さ / 体表胸郭横径）は 2.2 ± 0.1、相関係数は 0.498 で正の相関を示した。胸部正中 CT 矢状断像で、胸骨上縁と下縁を結んだ線とベッド平面のなす角度が 8.2 ± 2.1 度に対して、3D スキャンでの頚切痕と最陥凹部を結ぶ線とベッド平面のなす角度は 3.9 ± 1.6 度で、この 2 つの相関係数は 0.71 と強い正の相関を示した。術後の3D スキャンによる胸骨角で 15.0 ± 1.1 度に改善していた。
【考察】3D スキャンは、簡便で放射線被曝のない漏斗胸の立体的な評価が可能である。今後定量的な評価が確立できれば一般的な方法となることが期待できる。

4-5 第 4 肋骨の3D 形態比較 ー漏斗胸と正常胸郭ー

三品泰二郎、新井 航、大川美穂、高橋有毅、槙龍之輔、多田 周、宮島正博、
渡辺 敦

札幌医科大学呼吸器外科

【はじめに】左右肋骨肋軟骨の成長不均等や、呼吸に伴う胸腔内陰圧による内向き牽引などが漏斗胸の原因と考えられているが明らかではない。漏斗胸の評価は主に冠状断 CT で行われてきた。3DCT を用いた漏斗胸評価の指標は確立されていない。画像解析ソフト SYNAPSE VINCENT を用いて第 4 肋骨を正常（N 群）と漏斗胸（F 群）で比較し漏斗胸評価の指標を検討した。

【対象と方法】13 歳漏斗胸患者と正常対照として 15 歳気胸患者を対象とした。第 4 肋骨・肋軟骨・胸椎・胸骨を3DCT から抽出。側面像・正面像・冠状断像・水平面像で比較し、漏斗胸評価の指標を抽出した。

【結果】視覚的相違点：1）側面像（RL）で、N 群ではほぼ直線的に位置しているのに対して、F 群では尾側に曲がっている。2）正面像で N 群では側胸部付近に膨らみがあり，より滑らかに肋軟骨に移行している。3）冠状断像では強い陥凹が認められる。4）水平面像では N 群でほぼ直線となっているが、F 群では両側肋骨が挙上している。これらの相違に基づき漏斗胸評価指標として以下を考案した。1）側面像 a）肋骨接線方向と肋骨両端を結んだ線でできる角度 F 群 vs N 群 =32° vs9° （以下数値表記は F 群 vs N 群）。2）正面像 b） 肋骨と肋軟骨の角度 100.0° vs 129.2° 。c） 胸椎側端から尾側に曲がり始める点までの距離と肋骨全長の比 30.4% vs 81.6%。d）肋軟骨の長さと肋骨全長の比 21.6% vs 17.7%。3）冠状断 e） 椎体前面から胸骨裏面までの距離と胸郭横径の比 2.16 vs 1.86。4）水平面 f）左右肋骨の開放角 88.9° vs 167.1° 。

【考察】今までの漏斗胸形態の評価は2DCT により行われてきたが3DCT を用いると様々な距離や角度が容易に計測可能である。肋骨・肋軟骨の長さの比較は中岡らによって、胸骨のねじれ角度の報告は park らによってなされているが、肋骨の角度についての報告は調べ得た限り存在しない。今回3D 第 4 肋骨・肋軟骨を比較すると明らかな形状の相違を認め、胸郭変形を評価しうる指標が抽出可能であった。今後は症例数を増やし各種指標の比較検討を予定している。

【結語】3D 第 4 肋骨を用いて胸郭変形の評価指標となりうる項目を抽出した。これらを用いることで新たな視点での漏斗胸変形の理解が進む可能性がある。

5. 術後管理・看護

5-1 胸肋挙上術における術後疼痛管理の検討

深井隆太[1)]、飯田浩司[2)]、西田智喜[1)]

湘南鎌倉総合病院・呼吸器外科[1)]、葉山ハートセンター・心臓血管外科[2)]

【背景】漏斗胸に対し、本邦では Nuss 法が普及しており、術後麻薬を含めた疼痛管理を要することが報告されている。我々は、漏斗胸・鳩胸に対し、独自の胸肋挙上術 (Sterno-costal elevation, 以下 SCE) を実施している。
【目的】SCE における術後疼痛管理状況を調べる。
【対象と方法】2013 年 10 月から 2017 年 5 月までに当院で漏斗胸、鳩胸に対し、SCE を施行した 77 例を対象として、術後疼痛管理に使用した薬剤について、10 歳以下と 11 歳以上に分けて後向きに検討した。
【結果】漏斗胸 75 例、鳩胸 2 例で、男性 60 例、女性 17 例、年齢は 16.9 ± 11.3 (4 ー 49) 歳。11 歳以上の 45 例で術後硬膜外麻酔を行い、6 例で術後 0.5 ー 2 日間、経静脈フェンタニル投与を行った (硬膜外麻酔との重複あり)。
10 歳以下の 27 例： 硬膜外麻酔使用症例はなく、アセトアミノフェンもしくはジクロフェナクナトリウムの坐薬を、頓用で使用していた。内ペンタゾシンを追加使用したのは 2 例のみであった。退院時 19 例で鎮痛剤の処方をせず、定時内服で鎮痛剤を処方したのは 1 例のみ、退院後外来で鎮痛剤処方をした症例はなかった。
11 歳以上の 50 例： 47 例にアセトアミノフェンもしくはジクロフェナクナトリウム (ロキソプロフェン) の定時内服処方を行い、内 20 例で頓用の追加薬剤処方を行った。また、退院時 12 例で鎮痛剤処方が不要であり、退院後外来で鎮痛剤の追加処方を要したのは 3 例のみであった。
【考察】Nuss らは小児で 1 週以内、成人で 2 ー 3 週の麻薬投与を行っているとしている。今回 SCE 術後に硬膜外麻酔以外で麻薬を使用した症例は 6 例のみであり、退院後の外来で鎮痛剤の追加処方を行ったのは 77 例中 3 例のみであった。
【結語】SCE は、術後麻薬や他の鎮痛剤使用期間が比較的短く、術後疼痛の観点から侵襲の少ない術式である。

5-2 Nuss 術後無気肺に対して気管支内視鏡による喀痰吸引が有効であった 2 例

米山知寿、當山千巌、野村元成、松浦玲、阪　龍太、高間勇一、田附裕子、奥山宏臣

大阪大学小児成育外科

漏斗胸術後の早期合併症に無気肺がある。術後早期に無気肺を発症した 2 例に対し気管支内視鏡（BF）による喀痰吸引を施行したので報告する。
【症例 1】9 歳男児。漏斗胸の陥凹が進行し、肺活量 50%と拘束性換気障害が認められた為、胸骨挙上術（NUSS 法）を施行した。術後早期に疼痛により離床が進まず、左下肺野に無気肺が出現した。吸入ネブライザーや理学療法を積極的に実施したが改善なく、術後 8 日目に全身麻酔下に BF を施行し粘稠痰を吸引した。処置後無気肺は軽快し術後 9 日目に退院となった。
【症例 2】8 歳女児、非対称性陥凹の漏斗胸に対し肋軟骨切除を伴う胸骨挙上術（NUSS 法）を施行した。術直後より発熱・無気肺を認め、吸入ネブライザーや理学療法および抗生剤治療を継続した。離床も進まず無気肺の改善も認めないため、術後 10 日目に全身麻酔下に BF を施行し粘稠痰を吸引した。処置後炎症反応･無気肺は改善し、術後 17 日目に退院となった。
【考察】Nuss 法の無気肺の予防には　早期離床・理学療法・疼痛管理などが重要である。当科では①持続硬膜外麻酔、②アセトアミノフェン定期投与、③フェンタネスト・ペンタジンの追加投与による術後疼痛管理のもと、早期離床･無気肺予防を心掛けている。しかし今回我々が経験したような術後早期の難治性の無気肺においては、通常治療では無気肺治療に難渋すると判断すればすぐに BF による喀痰吸引を実施することも有用と思われた。

5-3 漏斗胸手術を受けた子どもの離床援助時における看護師のアセスメント

井上清香[1)]、中新美保子[1)]、植村貞繁[2)]

川崎医療福祉大学 保健看護学科[1)]、川崎医科大学 小児外科教室[2)]

【目的】手術後の痛みは通常の開胸手術よりもはるかに強く、離床時は激しい痛みを伴う。そのため看護師は、患児の状態や反応をとらえながら離床援助を行っているが、術直後の痛みに対する判断や言語表出の乏しい児の反応に戸惑う場合もある。そこで本研究は漏斗胸手術後の離床援助を行うときの看護師のアセスメントを明らかにすることを目的とした。
【方法】研究対象者は、A 病院の小児外科において漏斗胸手術を受けた 7 歳から 15 歳までの患児と離床援助に関わった看護師とした。離床場面の参加観察と半構成面接を行い質的帰納的に分析した。データ収集期間は 2015 年 3 月～ 12 月であった。A 病院倫理委員会の承認を得た。
【結果】患児と看護師を 1 組とする計 6 組を対象とした。＜看護師＞経験年数は 5.6 年± 3.8、小児病棟経験年数は 2.2 年± 2.9 であった。＜患児＞平均年齢は 11.8 歳± 3.0、男子 3 人、女子 3 人であった。看護師は【体温】【脈拍】【呼吸】【血圧】【酸素飽和度】【睡眠】【食事】【体重】【既往歴】【疼痛】【表情】【母親の言葉】【言葉数】【多量の発汗】【性格】【過去の体験】を判断し離床援助を行っていた。
【考察】漏斗胸手術後の離床援助においては、継続している鎮痛剤と併せて頓用の鎮痛剤を使用する提案を看護師が行うこと、術前オリエンテーション時に患者に対して術後の疼痛管理に関する説明を行うこと、疼痛管理を含む離床援助の看護師教育は口頭での説明だけではなく、ビデオ作成するなど視聴覚教材を現場に備え、看護師全員が統一した援助を行えるような体制を整えることが必要であると示唆された。

5-4 学校における漏斗胸の子どもへの支援の課題
ー養護教諭の理解の現状と患者の思いからー

進藤浩子[1)]、飯田浩司[2)]、深井隆太[2)]

千葉県立千葉北高等学校[1)]、湘南鎌倉総合病院[2)]

【はじめに】養護教諭が行う漏斗胸の子どもに対する支援は、身体的・精神的問題が発現する前からの、健康診断後の対応や保健指導が望まれる。
【目的】漏斗胸に対する養護教諭の理解の現状と患者の思いから、学校における支援の課題について検討する。
【方法及び結果】**＜研究1＞**高等学校に勤務する養護教諭に対し自記式質問紙調査を行い 44 名の回答を得た。Q1 漏斗胸に伴う身体症状は、『呼吸苦』について 50.0%が認識していたが、それ以外の症状は 20%以下だった。Q2 医療機関での治療方法を知っているか（複数回答可）では、『外科的手術』72.7%（重度な変形や内臓への影響があれば適応 25.0%、金属で固定 6.8%、肋骨反転 4.5%、開胸しない手術法 2.3%、小～中学生に適応 2.3%、詳細な記載なし 31.8%）、『その他』25.0%、『無回答』27.3%だった。
＜研究2＞術後の患者（21歳女性）に対し、自己の胸郭変形に気づいた時から現在までの自己概念の変化を中心に半構造化面接を行い、データを質的に分析した結果、次のような理論記述を生成した。(1) 保護者の知識不足から成長に伴う症状軽微を推測 (2) 内科検診で指摘されたが学校からの介入なし (3) 思春期以降は他者への羨望や自己の身体への悲哀感が増長 (4) 保護者の顧慮しない態度に対して憂慮を隠匿し初診まで長期化 (5) 客観的無害と主観的心性の相反に悩む (6) 検査で無自覚だった心臓の変形を看取し現状認識の重要性を感じる (7) 術後は身体的自己の拒否から受容への変遷があり積極的行動につながる
【考察】養護教諭の漏斗胸に関する理解は不十分であることが推察された。また、漏斗胸の患者の心理は考慮すべき変遷があることが示唆された。このことから学校での支援の課題について提案する。本研究の一部は、ちば県民保健予防基金事業助成を受けて実施した。

6. 保存治療・鳩胸・その他

6-1 当科における漏斗胸に対するバキュームベル療法の治療効果

古川泰三、坂井宏平、東 真弓、文野誠久、青井重善、田尻達郎

京都府立医科大学 小児外科

【目的】バキュームベル療法（VB 法）は手術を望まない漏斗胸患児に対する治療法として全国的に導入が増加している。当科でも 2014 年より VB 法を導入しており、その治療効果を検討した。
【対象と方法】対象は 2014 年 12 月から 2018 年 4 月までに VB 法を開始した漏斗胸患児 18 例のうち 10 カ月以上装着できた 16 例を対象とした。16 例とも非手術症例であり手術治療を希望しないため VB 法の導入となっていた。各症例の導入時年齢、治療観察期間、1 日装着時間、1週装着日数、胸骨陥凹の改善率、合併症等について後方視的に検討した。尚、胸骨陥凹の改善率は Robert JO ら（J Pediatr Surg,2018）の評価方法に準じ、100% 以上の改善率を excellent，99%-67% を good，66%-34% を fair，33% 未満を poor とした。
【結果】性別は男児 9 例、女児 7 例であった。導入時年齢は中央値 7 歳、11 歳以下は 11 人（69%）であった。CT index は平均 4.7 であり、治療期間は平均 26 カ月、1 日の装着時間の平均は 1.55 時間、週5日以上装着できていたのが 11 例であった。VB 導入前の胸骨陥凹距離は平均 20.7mm、治療後胸骨陥凹距離の平均は 14.7mm であった。胸骨陥凹改善率は excellent(12.5%)、good(18.7%)、fair(25%)、poor(43.8%) であり、good 以上の群は全例8歳以下で、毎日装着できていた。また導入前の胸骨陥凹距離は、結果が good 以上の群と fair 以下の群で有意差はなく(p=0.08)、good 以上の群の治療期間は平均 22 カ月であり治療期間と改善率には明らかな相関は見られなかった。一方Robertらの結果(n=115, excellent: 20%, good: 16.5%）と比較すると改善率は低い傾向にあった。
【考察】今回の検討で、VB 法は約 3 割の患者で有効であったが、開始時期が早い方が効果はあると考えられた。また今回の検討での 1 日装着期間は短く、VB 装着指導の徹底が治療効果に影響することが示唆された。

6-2 漏斗胸に対するバキュームベル療法の治療経験

石川暢己、服部昌和

福井県立病院 小児外科

漏斗胸の保存的治療であるバキュームベル（Vacuum Bell、以下 VB）療法は 2009 年に本邦で報告されて以来、徐々に普及しつつある。Nuss 手術の適応年齢の変遷で年少児に対する治療法の一助となっている他、手術治療による合併症症例や Nuss 手術後の再発症例に対しても有用であるとの報告もある。当科でも 2014 年より VB 療法を導入したので、その治療成績を報告する。

当科では 8 歳以下の症例では VB 療法を推奨し、9 歳以上では手術治療と VB 療法のいずれにも選択できるよう説明している。これまで 9 例に導入しうち 7 例が継続している。性別は男児 6 例、女児 1 例で、治療開始時年齢は 5 歳から 8 歳であった。VB の装着は朝夕 2 回で 1 回 15-30 分を推奨したが、実際の装着回数や時間にはばらつきが多かった。追跡期間は 1 年 2 ヶ月から 3 年 10 ヶ月（中央値 2 年 2 ヶ月）、治療前の胸骨最陥凹は 14mm ～ 25mm（中央値 21mm）、治療後は 5 ～ 15mm（中央値 10mm）であった。施行中に皮膚炎や水疱形成などの合併症は認めなかった。

胸骨最陥凹が 10mm 以下となった症例は 7 例中 5 例であり、いずれも家族および本人の外観上の満足度は高く有用と考えられた。しかし、VB 療法では継続することが重要であることから、そのモチベーションの維持が問題となる。また VB 療法の施行期間が明確ではなく、中止後の再陥凹の問題なども指摘されているため、今後も長期的に経過を追跡する必要がある。

6-3 Nuss 法術後、インプラント挿入による豊胸術を施行した漏斗胸の 2 例

下髙原昭廣、大原博敏、東紗弥、原田　篤、石塚悦昭、加藤源俊、富田紘史、
下島直樹、廣部誠一

東京都立小児総合医療センター　外科、国立病院機構埼玉病院　形成外科

【はじめに】乳房形態を理由に治療を希望される女性漏斗胸患者は珍しくない。一般的に非対称性の漏斗胸では、陥凹側の乳房は対側と比べて小さく、乳頭は正中側を向いていることが多い。このような患者に漏斗胸手術を単独で行っても乳房の大きさに左右差が残ってしまう。一方、インプラント挿入による豊胸術のみを行っても、乳房が正中側を向いたままとなり十分な美容的効果が得られにくいことがある。Nuss 法で胸郭形状を矯正後、豊胸目的に乳房インプラント挿入術を施行した 2 例を報告する。

【症例】2 例とも非対称性（右寄り）で縦長の前胸部陥凹を認め、右乳房は左と比べ小さく、右乳頭は正中側を向いていた。

＜症例 1 ＞ 18 歳、女。陥凹は重度で CT index ＝ 7.3。Nuss 法施行し、16 か月後にバーを抜去。バー抜去後 8 か月で両側乳房にインプラントを挿入した。Nuss 法前後で右前胸壁面が前額面となす角度は、乳頭レベルで 38° → 19° 、最陥凹点のレベルで 52° → 11° と減少した。＜症例 2 ＞ 24 歳、女。陥凹は中等度で CT index ＝ 4.3。Nuss 法術後、30 か月後にバーを抜去。バー抜去後 15 か月で右乳房にインプラントを挿入した。Nuss 法前後で右前胸壁面が前額面となす角度は、乳頭レベルで 25° →－ 5° 、最陥凹点のレベルで 36° → 21° と減少した。

いずれの症例も、乳房の大きさに左右差がなくなり、右乳頭も前方を向いて、患者の高い満足が得られた。

【考察】Nuss 法で右前胸壁面が前額面に近づくよう矯正されたことが、その後のインプラント挿入術の結果が良好になった一因と考えた。

6-4　ペクタスバー留置中に出産を経験した 2 例

梶沙友里、芦塚修一、金森大輔、内田豪気、吉澤穣治、大木隆生

東京慈恵会医科大学　外科学講座

【はじめに】妊娠中は子宮の増大に伴い横隔膜が挙上し、胸郭が横に開大するなど全体的な胸郭の変化が起きる。しかし、漏斗胸患者において妊娠に伴うペクタスバーへの影響に関する報告はない。今回、バー留置中に妊娠出産を経験した 2 例を経験したので報告する。
【症例 1】39 歳女性。CT index4.5 の漏斗胸に対しペクタスバーを 2 本留置中であった。バー挿入後約 1 年で妊娠が発覚し、そのまま妊娠を継続。妊娠 36 週まで無症状で経過したが、胸部 X 線上 bar の軽度の変異を認めた。妊娠 40 週頃より右の創部の疼痛が出現するようになったが、症状は軽微であり妊娠を継続。妊娠 40 週 6 日（バー挿入後 2 年 2 か月）で経膣的に分娩となった。
【症例 2】29 歳女性。CT index4.65 の漏斗胸に対しペクタスバーを 2 本留置中であった。バー挿入後約 2 年 8 ヶ月で妊娠が発覚し、そのまま妊娠を継続。経過中、疼痛や bar の偏位など出現なく妊娠 38 週 2 日で誘発分娩となった。
【結語】ペクタスバー留置中に妊娠・出産を経験した 2 例を経験した。妊娠中は胸郭の変形に伴い bar の flipping を来す可能性があるが、今回 2 例とも flipping は来すことなく bar 留置のまま出産することができた。症例 1 では妊娠後期に軽度の偏位と疼痛を認めたため症例 2 では 38 週で誘発分娩を行うこととし bar 留置中でも問題なく出産すること出来た。

6-5 鳩胸に対する手術

飯田浩司、深井隆太、西田智喜

葉山ハートセンター 湘南鎌倉総合病院

【目的】鳩胸の治療法は確立されていない。異物を留置しない手術法を施行したので報告する。
【対象】1993 年から 2018 年 7 月までに施行した胸郭変形疾患に対する手術 466 例のうち 22 例が前胸部の突出を主訴とする変形であった。年齢は 5-41(18.7 ± 9.0) 歳、男：女＝ 15：7 であった。下部胸骨が突出した鳩胸を 17 例、上部胸骨の突出を 1 例、左右どちらかの肋軟骨の突出を 4 例に認めた。着衣の上からでも同定できる突出を有し、手術による矯正を希望する場合に手術適応とした。
【術式】漏斗胸に対する胸肋挙上術変法に準じて下部肋軟骨に付着する筋層を剥離し、第 3 または第 4 から第 7 肋軟骨までの肋軟骨の一部と第 5 肋間以下の胸骨下端を切除し、断端を引き寄せて再縫合した。突出部は胸郭の弾力によって背側に引き下ろされて矯正された。切除する本数と長さは変形によって調整した。
【結果】変形に気づいた時期は 1 歳未満が 4 例、1-5 歳が 4 例、6-10 歳 3 例、11 歳以上が 10 例であった。8 例では身体症状を有し、そのうち 4 例は突出部の痛みを訴えた。全例で手術室で気管内挿管を抜去し、5.8 ± 0.5 日で退院した。合併症や疼痛が遷延した症例はなかった。再入院、再手術を要した症例はなく、約 1 か月で登校、通勤を許可し、3 か月ですべての活動を許可した。全例が手術結果に満足した。術前と 1 か月後の CT を比較すると胸骨裏面と椎骨の距離は 8-26(16.9 ± 6.6)% 減少し、前胸部から背部皮膚までの距離は 0.4-11(4.4 ± 3.2)% 減少した。創長は体型によって異なるが 3.7-8(5.3 ± 1.3) ㎝であった。
【まとめ】
鳩胸は着衣によっても隠せないことがあり精神的な影響は少なくない。また胸痛などの身体症状を訴え手術を希望する患者がいる。胸肋挙上術変法を応用したこの方法は、術直後に自発呼吸が可能で、良好な矯正が得られ、1 回の手術で完結し、合併症が無く、短期間で社会復帰でき、患者満足度が高かった。

6-6 Bar を用いた鳩胸手術に乳輪切開を用いた症例の検討

菊池雄二[1) 2)]、長崎敬仁[1)]、竹田昌平[1)]、吉田光徳[1)]、吉田栄香[1)]、樫村 勉[1)]、
副島一孝[1)]、櫻井裕之[2)]、仲沢弘明[1)]

日本大学 医学部 形成外科学系形成外科学分野[1)]、東京女子医科大学 形成外科[2)]

【目的】漏斗胸治療の低侵襲手術であるナス法を応用して、われわれは、2001 年より鳩胸症例に対し、バーを用いた、小皮膚切開で骨・軟骨や筋肉の切除のないナス変法手術を行ない、いろいろな観点から発表してきた。今回、皮膚切開の瘢痕を目立ったなくする目的で乳輪切開を用いた症例を経験したので報告する。
【症例】現在まで6歳から33歳までの36例の鳩胸患者に対し、バーを用いた手術（Nuss 変法）を施行した。そのうちの2症例において、バー挿入のための皮膚切開に乳輪切開を用いた。症例1は33歳男性、症例2は32歳男性であった。
【方法】鳩胸用バーの挿入位置は、胸骨最突出部を中心とした皮下と、その外側延長線上の肋間で肋間を貫通したそれぞれ両側の胸腔内となる。胸腔内への挿入が手術の主な手技となるため、その直上に皮膚切開を加えることとなる。一般的には乳輪よりも数センチ足方となることがあるが、乳輪切開が可能であればより瘢痕を目立たなくさせることができる。症例1は矯正に2本のバーを用い頭側のバーは第3肋間を貫通させ、第4肋軟骨に固定した。症例2は矯正に1本のバー使用であったが第3肋間を貫通させ、第4肋軟骨に固定した。
【結果・考察】2症例とも乳輪切開の瘢痕は目立つことなく、本人も満足されている。乳輪切開は、有用な方法であるが、鳩胸バー挿入に用いるには症例は限られる。また、乳輪に瘢痕があると、いわゆる「乳房に手術をした」と思われることに抵抗があるとする報告もされているため。術前に十分な説明を行うことが必要である。
【まとめ】症例は限られるが、乳輪切開を行うことにより、前胸部の瘢痕が目立たなくなりより質の高い手術が可能であった。バーを用いた鳩胸手術法は挿入・抜去法を工夫する事により漏斗胸における Nuss 法と同様に有用な手術法であり、前縦隔の手術手技を伴わない事など Nuss 法より安全と言える面もあると思われた。

Nuss 法漏斗胸手術手技研究会　規約

第１条　名称

本会は「Nuss 法漏斗胸手術手技研究会」と称する。

第２条　目的

本会は漏斗胸の治療、研究、教育の発展を目的とし、年１回の学術集会を開催する。

第３条　会員

（１）　本会の会員は本会の目的に賛同して入会した施設会員に属する医師、コメディカルスタッフ、及び賛助会員とする。

（２）　本会に入会を希望する施設代表者は所定の入会申込書を事務局代表者に提出し会費を納めなければならない。

（３）　賛助会員は第２条の主旨に賛同する団体で、本会の学術集会に協賛するものとする。

第４条　役員

（１）　本会には会長と若干名の世話人を置く。

（２）　会長は世話人会の議を経て選出される。

第５条　事務局

（１）　本会に事務局を設置し、事務局代表者１名を定める。

（２）　本会の事務局代表は新規会員の受付、会員への連絡、会計事務を行う。

第６条　世話人会

（１）　世話人会は学術集会の前に会長が招集して会長がその議長となる。

（２）　世話人会は委任状を含め過半数の出席によって成立する。

（３）　世話人会は会の運営全般について責任を負い、会長の選出、新規世話人の選出、会計監査を行う。

（４）　世話人会の議事録は事務局が作成し、事務局が保管する。

第７条　施設代表者会

施設代表者会は学術集会当日に会長が主催し、世話人会の決定事項を報告する。

第８条　会計

（１）　本会の会計は施設会費、その他をもって構成される。

（２）　本会の会計事務は事務局代表が執行する。

（３）　本会の会計年度は毎年４月１日から３月３１日とする。

付則１　本会の設立年月日は平成２３年１月１日とする。

付則２　本会の会則は平成２３年６月１１日より発効する。

NUSS 法漏斗胸手術手技研究会　世話人

芦塚　修一　　（東京慈恵会医科大学附属病院　小児外科）

飯田　浩司　　（葉山ハートセンター　心臓血管外科）

植村　貞繁　　（川崎医科大学 小児外科）

奥山　宏臣　　（大阪大学　小児成育外科）

菊池　雄二　　（日本大学医学部附属板橋病院　形成外科）

坂本　和裕　　（広尾ガーデンヒルズクリニック　院長）

下高原昭廣　　（東京都立小児総合医療センター　外科）

髙地　　崇　　（東北医科薬科大学病院 形成外科）

髙木　誠司　　（福岡大学医学部　形成外科）

寺倉　宏嗣　　（あまぎユイの里医療センター　院長）

中新美保子　　（川崎医療福祉大学　　保健看護学科）

永竿　智久　　（香川大学医学部　形成外科）

野口　昌彦　　（長野県立こども病院　形成外科）

浜島　昭人　　（群馬県立小児医療センター　　形成外科）

渡辺　　敦　　（札幌医科大学 呼吸器外科）

（50 音順）

第 18 回 NUSS 法漏斗胸手術手技研究会　協賛企業一覧

小西医療器株式会社

株式会社 JSOL

ジョンソン・エンド・ジョンソン株式会社

ソルブ株式会社

一般社団法人日本血液製剤機構

株式会社八光

株式会社メディカルユーアンドエイ

（50 音順　敬称略）

第 18 回 NUSS 法漏斗胸手術手技研究会を開催するにあたり、上記の企業よりご協賛をいただきました。ここに深甚なる謝意を表します。

第 18 回 NUSS 法漏斗胸手術手技研究会
会長　　奥山　宏臣

ENSEAL® G2
Articulating

PDS PLUS®
モノフィラメント抗菌縫合糸

COATED
VICRYL PLUS®
ブレイド抗菌縫合糸

EES
LINEAR CUTTER

Generator
GEN11

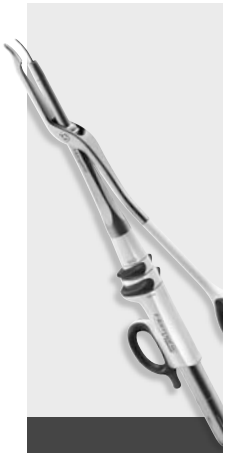

HARMONIC
FOCUS®
Long Curved
Shears

DERMABOND®
ADVANCED
TOPICAL SKIN ADHESIVE

Shaping the future of surgery

ENDOPATH®
XCEL
OPTIVIEW®



SURGICEL®
Absorbable Hemostat



Powered
ECHELON FLEX®
GST System



PROXIMATE®
ILS

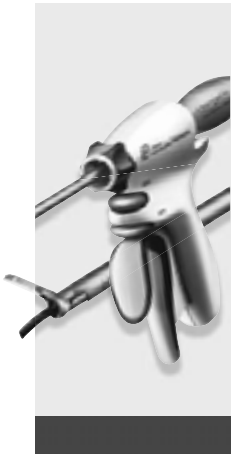

HARMONIC
ACE®+

blake®
SILICONE DRAINS

J-VAC®
SUCTION RESERVOIR

ETHICON
PART OF THE Johnson&Johnson FAMILY OF COMPANIES

製造販売業者：ジョンソン・エンド・ジョンソン株式会社 メディカル カンパニー　本社 〒101-0065 東京都千代田区西神田3丁目5番2号

一般医療機器 販売名：ダーマボンド　アドバンスド　届出番号：13B1X00204ME0008
管理医療機器 販売名：J-VAC　ドレナージ　システム　承認番号：20200BZY00540000
管理医療機器 販売名：エンドパス　トロッカーシステム　認証番号：21900BZX00882000
管理医療機器 販売名：EES リニヤー　カッター　ステイプラー　認証番号：223AABZX00075000
管理医療機器 販売名：エンドスコピック パワード リニヤー カッター　認証番号：22500BZX00396000
高度管理医療機器 販売名：バイクリル　プラス　承認番号　：22000BZX01652000
高度管理医療機器 販売名：PDS　プラス　承認番号　：22300BZX00333000
高度管理医療機器 販売名：プロキシメイト　ILS　承認番号　：21900BZX00879000
高度管理医療機器 販売名：エンシール　G2　ティシューシーラー　承認番号　：22500BZX00547000
処 方 箋 医 薬 品 販売名：サージセル・アブソーバブル・ヘモスタット　医薬品承認番号：14700AMY00205000
高度管理医療機器 販売名：GST カートリッジ　承認番号：22700BZX00155000
高度管理医療機器 販売名：EESジェネレーター　承認番号：22500BZX00119000
高度管理医療機器 販売名：ハーモニック　ACE　プラス　承認番号：22600BZX00425000
高度管理医療機器 販売名：ハーモニック　スカルペル　II　承認番号：21300BZY00662000
高度管理医療機器 販売名：ハーモニック　FOCUS　承認番号：22100BZX00832000

ETHD0021-02-201512

©J&JKK 2015

KNS 小西医療器株式会社　http://www.kns-md.co.jp/

本　　社　☎ 06-6941-1363
大阪営業所　☎ 06-4805-7350
東京営業所　☎ 03-5303-7887
京都営業所　☎ 075-693-9225
神戸営業所　☎ 078-686-0120
広島営業所　☎ 082-501-3702
鳥取営業所　☎ 0857-28-7107
米子営業所　☎ 0859-33-4671
松江営業所　☎ 0852-25-1590
出雲営業所　☎ 0853-22-9255
浜田営業所　☎ 0855-24-3533
大阪物流センター　☎ 06-4805-7231
近畿SPDセンター　☎ 06-4805-7281
山陰物流センター　☎ 0859-33-6611
山陰SPDセンター　☎ 0859-33-8080
松江SPDセンター　☎ 0852-25-1520

bsi.
FS 516014 / ISO 9001:2015
MD 516015 / ISO 13485:2016

新発売

血漿分画製剤（液状・静注用人免疫グロブリン製剤）　薬価基準収載

献血ヴェノグロブリン®IH10%静注

0.5g/5mL,2.5g/25mL,5g/50mL,10g/100mL,20g/200mL

Venoglobulin® IH 10% I.V. 0.5g/5mL, 2.5g/25mL, 5g/50mL,10g/100mL, 20g/200mL

献血　（生物学的製剤基準　ポリエチレングリコール処理人免疫グロブリン）

特定生物由来製品　処方箋医薬品注）　注）注意-医師等の処方箋により使用すること

※効能・効果、用法・用量、禁忌を含む使用上の注意等については、
添付文書をご参照ください。

製造販売元
JB 一般社団法人
日本血液製剤機構

VG（A4 1/2）2018年6月作成

［資料請求先］　日本血液製剤機構　くすり相談室　〒105-6107 東京都港区浜松町2-4-1
医療関係者向け製品情報サイト　http://www.jbpo.or.jp/med/di/

イージー 2mm、3/3.5mm E・Zトロッカー

用途
内視鏡下外科手術用トロッカー『2mm、3/3.5mmタイプ』

特長
- 内針先端はプラスチックブレードですので、安全性が向上し合併症が低減します。
- 極少切開（皮膚切開1-3㎜程度）での穿刺が可能です。
- トロッカーヘッドがコンパクトで、ホールドしやすい形状です。
- 外筒シャフトに特殊表面処理を施しているため、腹壁よりの逸脱を抑えます。
- 鉗子及びスコープ対応径
  2.0mmタイプ：外径 2.0 ～ 2.4mm
  3/3.5mmタイプ：外径 3.0 ～ 3.7mm
- 気腹ポート付きです。

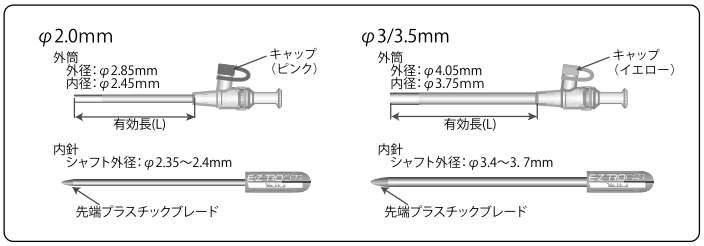

仕　様

製品コード	タイプ	有効長(L)	対応鉗子	キャップカラー	包装形態
29170160	2.0-50mm	50mm	φ2.0～2.4mm	ピンク	1箱5本入 1本毎ピールオープン包装 EOG滅菌済
29170170	2.0-80mm	80mm			
29170180	3/3.5-50mm	50mm	φ3.0～3.7mm	イエロー	
29170150	3/3.5-80mm	80mm			

hakko® 株式会社 八光
〒113-0033 東京都文京区本郷三丁目42 - 6 南江堂ビル ☎(03)5804-8500

ホームページ http://www.hakko-medical.co.jp/

札 幌 ☎(011)611-8520	横 浜 ☎(045)954-2111	名古屋☎(052)914-8500	福 岡 ☎(092)411-4100
仙 台 ☎(022)257-8502	長 野 ☎(026)276-3083	大 阪 ☎(06)6453-9102	熊 本 ☎(096)379-5806
柏　　☎(04)7131-8580	金 沢 ☎(076)225-8560	岡 山 ☎(086)243-3985	本郷商品管理センター
本 郷 ☎(03)5804-8500	静 岡 ☎(054)282-4185	松 山 ☎(089)935-8517	☎(03)5840-8502

Patients First.

すべては患者のために。

私たちにとって、扱う製品ひとつひとつは単なる「モノ」ではありません。
私たちは、製品の先に広がる人と人のつながりを強く信じています。
医療の現場で命と向き合うすべての人たちの手助けとなり、
患者ひとりひとりの笑顔と健康に貢献することが私たちの使命です。
U&A が地域社会においてかけがえのない存在となれるように
私たちは、より良い製品やサービスを追求し続けます。

Medical U&A Inc.