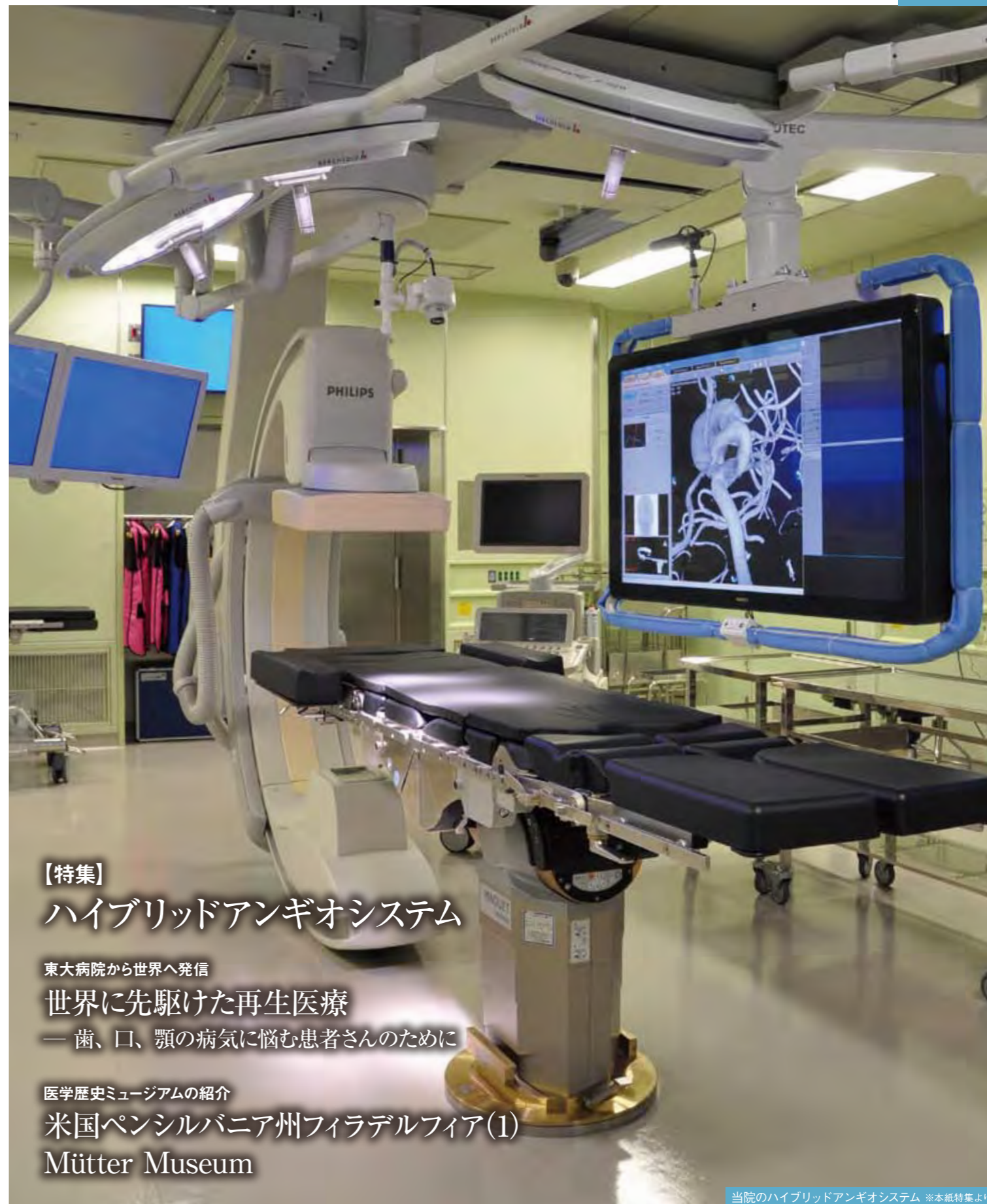



フリージアの贈り物



毎年当院には八丈島より素敵な贈り物が届けられています。それは、とてもいい香りのする、色とりどりのフリージアの花です。当院の医師が定期的に八丈島へ診療に赴くなど、地域医療に貢献していることから、町立八丈病院による表敬訪問が毎年行われており、フリージア娘さんと一緒に来院されます。

3月20日、今年も2人のフリージア娘さんとともにたくさんのフリージアを届けてくださいました。寒かった冬が終わり、爽やかな春が訪れたことを実感しました。



フリージア

学名：Freesia hybrida
科名：アヤメ科
属名：フリージア属
原産国：南アフリカ

多年草で3月～4月頃に開花するフリージア。日本では浅黄水仙(アサギスイセン)とも呼ばれます。品種改良が進み花の色も多彩で、一重咲き、半八重咲き、八重咲きなど種類も豊富です。花言葉は色ごとに異なり、黄色は「無邪気」、白は「あどけなさ」などがあります。

出来事 1月～4月



■ 2月5日(水)

ボランティア感謝状贈呈式

受診手続きのお手伝い、検査室等へのご案内、車イスの介助、院内学級への送迎など、患者さんのために無償で活動して下さる“ここにボランティア”の方々に当院から感謝状が贈られた。(医事課)



■ 2月3日(月)～3月3日(月)

ひなまつり

入院棟A 1F 玄関ホールに雛人形を飾り、入院中の患者さんやお見舞いに訪れた方々にお楽しみいただいた。(臨床倫理・サービス向上・接遇委員会)



■ 2月19日(水)

平成25年度第3回メディア懇談会

メディアの方を対象に当院の活動を紹介するメディア懇談会。平成25年度第3回目は「こころの発達診療部における診療、研究、教育」をテーマに開催した。(パブリック・リレーションセンター)



■ 3月19日(水)

東大医学部生有志によるパフォーマンスショー

外来診療棟玄関ホールにて医学部有志による、クラシック演奏、コント、ピアノ即興演奏&マジック、ジャグリング、といった多彩なパフォーマンスが繰り広げられた。(臨床倫理・サービス向上・接遇委員会)



■ 4月1日(火)

先端医療開発戦略室設置

高度医療を提供する大学附属病院が推進する臨床研究開発に関する総合的戦略を立案し実行することを目的とし、研究支援部に先端医療開発戦略室を設置。



■ 3月26日(水)

臨床研修修了式

プライマリケアから高度専門的な医療まで幅広い経験をおとして医師としての技能、知識、態度を身につけた研修医たちに終了証書が手渡された。(総合研修センター)



■ 4月1日(火)

入職式

伊藤謝恩ホールにて、研修医、看護師、その他の医療技術職員、事務職員らの入職式およびオリエンテーションが行われた。



■ 4月25日(金)

こいのぼり設置

外来診療棟前に今年もこいのぼりが設置された。晴れた日には大空を泳ぐこいのぼりの向こうにスカイツリーも見ることができ。(好仁会)

ハイブリッドアンギオシステム

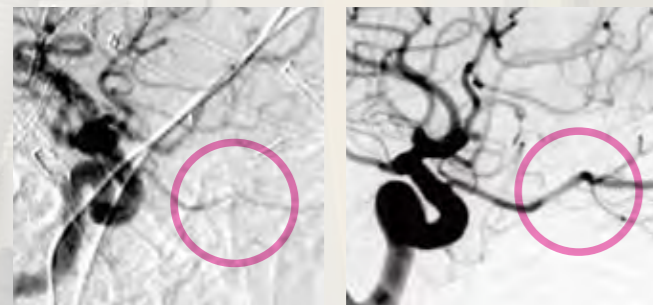
今年4月、手術室にハイブリッドアンギオシステムを導入しました。
手術の正確性と安全性を高め、治療の選択肢を広げる可能性を持っています。

■ 何と何のハイブリッド？

ハイブリッドとは「異なる種類のものが混ざり合った」という意味ですが、ハイブリッドアンギオシステムは何と何の「ハイブリッド」なのでしょう。「アンギオ」とはX線透視装置を使った血管造影検査のことです。本来、血管造影検査は放射線検査室で行っており、放射線検査室と手術室は別々の場所にあります。様々な治療法が開発されるにつれ、カテーテル治療などX線透視の技術を使い治療のための道具を体内に入れて処置をする方法が増え、放射線検査室で様々な治療が行われるようになりました。しかし、安全に処置を行う上で必要な設備や人員の面から考えて、検査室でできることには限界があります。そこで、放射線検査室の機能に手術室の機能を融合させたのがハイブリッドアンギオシステムです。手術室にあるため、検査室よりも厳しく管理された清潔環境であることや、処置を行う医師、患者さんの全身管理を行う麻酔科医、看護師、臨床工学技士、診療放射線技師など様々な職種の人員が1箇所に集まっていることから、検査室ではできなかったより複雑な治療にも対応することができます。

■ 高性能なX線透視装置

以前より移動型のX線透視装置を手術の補助に使うことはありました。しかし、放射線検査室にある装置に



従来の移動型X線透視装置(左)と新しいX線透視装置(右)の比較

脳内で最も太い血管である内頸動脈の画像です。○印の部分は、内頸動脈から枝分かれする眼窩に向かう動脈で、太いところが1mm程度、そこから枝分かれする血管は100～500μm程度しかありません。左は手術室にある従来の透視装置、右は新しいシステムと同じ性能の透視装置で撮影したもので、従来の装置は濃度解像度が低くぼやけてしまっていますが、新しい装置は画像が鮮明で細い血管まではっきりと描かれています。

比べ性能が悪いため画像がぼやけるとい問題があり、また平面の画像しか見ることができず、複雑な治療を行うには性能が不十分でした。ハイブリッドアンギオシステムのX線透視装置の画像は高画質でとても鮮明であり、ミリメートル単位より正確な操作が可能になりました。さらにこの画像をもとに画像処理が行われ、体内の血管の構造を立体的な画像としてすぐに見ることができ、手術をどのように進めていくかの判断がしやすくなりました。

■ 導入の契機～新しい治療を行うために

昨年の秋、大動脈弁狭窄症に対する新しい治療法である経カテーテル大動脈弁留置術(TAVI)が日本でも認可されました。この治療法はカテーテルを使って上手く機能しなくなった心臓の大動脈弁を人工弁に取り替える手術です。ハイブリッドアンギオシステムを導入したことで当院でもこの手術が可能になりました。

大動脈弁狭窄症は高齢者に多い病気です。これまで、胸を開き、人工心肺という補助装置を使い、心臓を一時的に止めて大動脈弁を取り替える手術が行われてきました。しかし、高齢の患者さんは心臓以外のどこかに合併症があることが多く、そのような場合、身体的負担が大きいこの手術は高い危険性を伴うため、あまり行われていないのが現状です。そのような中、数年前から欧米を中心に普及しはじめた治療法がTAVIであり、日本では3年ほど前に臨床試験が行われていました。その頃より当院の心臓外科でも、この治療法が認可されたら導入が必要と考えはじめ、そのためにはハイブリッドアンギオシステムが必要でした。そこで、心臓外科が中心となり、同様に高度な脳血管内治療のためにこのシステムが必要と考えていた脳神経外科をはじめ、他の診療科とともにこのシステムを導入しました。

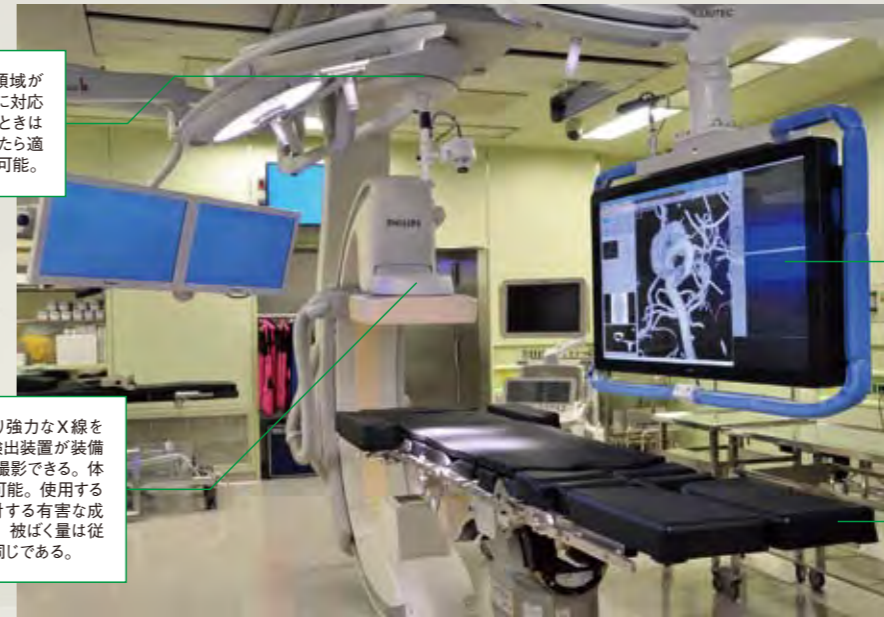■ どんな治療に使われるの？

心臓外科と循環器内科から成るハートチームが新た

各機器の保持アームは動く領域が広く、様々なスタイルの手術に対応できる。透視装置が不要なときは端によけておき、必要になったら適切な位置まで移動することも可能。

X線透視装置。これまでより強力なX線を出せる装置と高感度のX線検出装置が装備されており、高画質の画像を撮影できる。体の断面画像(CT)の撮影も可能。使用するX線は強力になるが、体に対する有害な成分のフィルターも強力になり、被ばく量は従来の移動型X線装置とほぼ同じである。

当院のハイブリッドアンギオシステム



60インチの大画面で画像を確認しながら手術を行う。撮影した画像は、特殊な画像処理が行われ、4Kという高画質で表示される。

手術台

に取り組むTAVIは、胸を開かず、ハイブリッドアンギオシステムを使うカテーテル手術です。カテーテルは足の付け根の大動脈から挿入するか、左胸から心臓に直接挿入しますが、どちらも3～4cm程度の小さな傷ですみます。心臓を止める必要はなく人工心肺も不要で、従来の方法に比べて患者さんの身体的負担が軽く、術後の合併症も減ります。そのため、これまで手術を諦め、長期入院など動けない生活を余儀なくされていた合併症を持つ高齢者にも手術を行える可能性が出てきます。この他にも、ステントグラフトを用いた大動脈の血管内治療も、このシステムを使うとより正確で安全に行うことができます。

脳神経外科で行っている脳動脈瘤のカテーテル手術は、今まで放射線検査室で行っていました。検査室のX線透視装置は性能が良く高画質ですが、局所麻酔での治療となるため、微妙な頭の動きで血管の画像がぶれてしまうことが少なくありません。ハイブリッドアンギオシステムは手術室にあるため全身麻酔での治療が可能で、頭が動いて画像がぶれることもなく、万が一動脈瘤が破裂したような場合でもより迅速に適切な処置を行うことができます。また、脳の中に血管の塊がある脳動脈奇形の治療では、大きいものに対しては開頭手術を行います。血管の塊には大量の血流があり、そこに向かう血管を1本ずつ遮断しながら塊を取り除く手術です。この際、このシステムを組み合わせれば「今日の血管を遮断したのか」、「次はどの血管を遮断するのか」を実際に見ながら進めることができ、開頭手術の正確性、確実性、安全性を高めることができます。

■ 導入に携った外科医たちの思い

「今まで高齢の大動脈弁狭窄症の患者さんに対しては、高い危険性を承知で手術せざるを得ないということがありました。今後、ハイブリッドアンギオシステムを使いTAVIという治療法を導入できれば、より安全に治療できる可能性が高くなります。また、治療ができないと諦めていた患者さんに対して治療の道を開くというのは、心臓外科医として非常にやりがいがあると感じています。」と心臓外科 教授の小野稔医師。また、脳神経外科 特任講師(病院)の庄島正明医師は「東大病院の手術部には大病院ならではの集約された人的財産があります。そこに新しい性能を持ったシステムが加わることで今まで以上の手術が可能になります。また、当院では治療の本幹となる技術がしっかりしているため、このシステムだけに頼るのではなく、従来の方法と新しい方法のどちらがよいか適切に使い分けることができます。そのような点で当院にこのシステムを導入する意義は大きいと思います。」と話しています。



心臓外科 小野稔医師



脳神経外科 庄島正明医師

世界に先駆けた再生医療 — 歯、口、顎の 病気に悩む患者さんのために

顎口腔外科・歯科矯正歯科は、歯、口、顎に関連した外科手術を中心に、口唇裂・口蓋裂をはじめとした先天性の形態異常、顎変形症、骨折などの外傷、口腔がんや感染症などの治療を行っています。また、顎骨欠損部の再建手術を行った後に、入れ歯やデンタルインプラントを用いる治療や、かみ合わせの治療（矯正歯科）なども行なっています。当科では先進医療の研究と臨床応用にも力を入れており、特にティッシュ・エンジニアリング部と連携し、骨と軟骨の再生医療の研究開発とその臨床導入を推し進めています（図1, 2）。以下に、その実例をご紹介します。

！1！ 顎・顔面における再生医療と新しいチタンメッシュトレーの開発

腫瘍切除手術や外傷などによる顎・顔面の骨の欠損に対しては、さまざまな手術が報告されてきました。特に下顎骨再建では、血行が豊富な長い骨を採取できる血管柄付き遊離腓骨移植が用いられることが多くなっています。しかし、複雑な形状を有する顎・顔面においては、術中に移植骨の形を厳密に整える必要があり、患者が満足するような審美的な再建は困難となることもあります。

そのため近年、腸骨から採取した海綿骨細片とチタンメッシュトレーによる骨再建法を用いています。骨の欠損部に海綿骨細片を移植し、適切に成形したチタンメッシュトレーでフタをする方法により、自然な形態の回復と骨の再生が可能であり、義歯やインプラントなどを併用することにより良好なかみ合わせの再建も期待できます。この方法は、自己治癒力を活用した再生医療とも言えます。

この方法の課題としては、欠損部の形に合わせてチタンメッシュトレーを調整・加工することに熟練を要することでしたが、近年、新しいメッシュトレーが開発され、メッシュを従来の格子状ではなく、特殊なマーガレット状の形態としたことで、メッシュトレーをひずみなく、容易に三次元的に加工することが可能となりました。（図3）

！2！ カスタムメイド型人工骨（CT-Bone）の開発と臨床応用

自家骨移植は採骨部への負担は避けられず、採取で

図1：口腔外科カンファレンスの風景



図2：ティッシュ・エンジニアリング部の面々



図3：新しいチタンメッシュトレー（左）と下顎骨への装着（右）



図4：CT-Bone（左：患者さんのCT、右：ピンク色のワックスで修正する形をデザイン、下：ワックスのかたちにCT-Boneを作製）

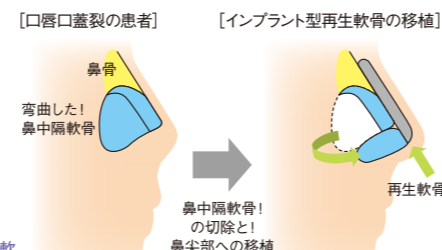
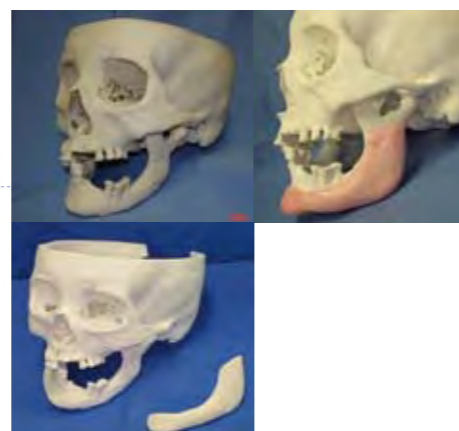

図5：インプラント型再生軟骨（左）とその使い方（右）

きる量にも限界があるため、諸外国では、死体から採取した骨の活用が盛んに行われています。しかし、感染の心配や倫理的問題があるため、わが国では人工骨の使用が盛んです。

われわれは、東京大学の工学系研究科と連携し3Dインクジェットプリンターを用いて、患者さんが必要とする形と全く同じ形の人工骨を作製する方法（CT-Bone）を開発しました。作り方としては、患者さんのCT画像から、まずは3D石膏モデルを作製し、治療に必要な骨の形をワックスでデザインし、そのワックスと全く同じ形の人工骨（CT-Bone）を3Dインクジェットプリンターで作ります（図4）。

現在、CT-Boneは、顔面の陥凹変形を有する患者に使用されていますが、患者さん自身の骨との相性もよく、CT-Boneと患者さん自身の骨との癒合も速やかに起こっていることが確認されています。

！3！ インプラント型再生軟骨の臨床応用

軟骨は、元来、自己修復する力に乏しく、また身体の他部位から大きく採取することのできないので、体外で培養して人工的に軟骨をつくる再生医療の導入が期待されています。これまで、液状あるいはゲル状の再生軟骨が使用可能になっていましたが、硬さがないため顔面の高度な変形には使用できませんでした。そこで、われわれは、鼻に適した硬さと形をもった再生軟骨を開発しました。

患者さんの血液の一部を使って、耳の軟骨から少量採取した細胞を培養し、コラーゲンと体の中で吸収されるプラスチックでできている特殊な素材（足場素材）と組み合わせる方法で実現しました。この再生軟骨は、注入するのではなく「手術で埋め込む」ことができるという意味から「インプラント」型再生軟骨と呼んでいます。患者さんの軟骨は耳の裏から少量採取するだけなので、傷は目立たず変形もほとんど残りません（図5）。

このインプラント型再生軟骨を鼻の高度な変形を患う口唇口蓋裂の患者さんに用いる治療を、世界に先駆けて行なっています。再生軟骨を用いて治療することにより、目立たない部位からわずかな軟骨を採取することにより

高度な変形が治せるようになると期待されます。

また、この再生軟骨の技術は気管や関節にも応用できると考えています。再生気管軟骨は、再生軟骨を彎曲したプレート状に加工します。長期にわたる気管切開などで気管が狭窄してしまった患者さんに、楔のようにはめ込んで使う予定です。さらに、変形性膝関節症への移植にも耐えるような構造と強度を有する再生関節（NeoJoint）の開発も行っています。NeoJointは、再生軟骨と人工骨とを組み合わせた構造をしています。NeoJointにはたくさんの細胞が必要なので、現在iPS細胞の応用なども検討しています。

このように、顎口腔外科・歯科矯正歯科は、ティッシュエンジニアリング部と連携し、世界に先駆けた再生医療や先進医療を積極的に導入し、歯、口、顎の病気に悩む患者さんを治療してゆきます。

聞いたことはあるけれど…

Q 再生医療とは？

A 病気やケガなどが原因で、正常に機能しなくなったり、失ったりした身体の一部（組織や臓器）を、再生させ、治療に用いる医療のことをいいます。骨や皮膚、血管など、様々な組織や臓器の再生について国内外で研究が行われており、一部は実用化されています。患者さんの身体の細胞や組織の一部を培養する方法などがあり、近年ではiPS細胞などの幹細胞を用いた方法も研究されています。再生医療は、従来の方法では困難だった病気の治療を実現する可能性を持っているほか、移植医療におけるドナー不足や拒絶反応の問題の解決策としても期待されています。



子どもの救急医療——大学病院としての挑戦

東大病院は救命救急センターを有し、重篤な三次救急の患者さんを受け入れる施設として救急医療に取り組んできました。また、東京都の「こども救命センター」にも指定されており、成人だけでなく小児の救急医療にも積極的に取り組んでいます。

！1！成人とは異なる小児の救急医療

子どもは体が小さく、病状の進み方も処置に使用する器具も大人とは異なります。また、子どもは具合が悪くなくても大人のように言葉で上手く訴えることができず、子どもの救急疾患には、病状の進み方が早い、症状が分かりにくいといった特徴があります。そのため緊急性を問われることも多く、重篤な場合は小児専門の医師や看護師、設備が整った医療機関でより集中的に治療を行う必要があります。例えば、熱性痙攣やインフルエンザ脳症などが原因の痙攣重積は、少しでも早く治療しなければ脳に後遺症が残る可能性があり、どれだけ早く適切な医療を受けられるかに子どもの一生がかかっています。

そこで、重篤な患者さんが迅速かつ適切な救命治療を受けられるように、東京都が4年前に開始したのが「東京都こども救命センター運営事業」です。東京都を4つのブロックに分け、ブロックごとに小児専門の高度医療を行う「こども救命センター」を1施設ずつ指定し、他の医療機関では救命治療の継続が困難な患者さんをいつで

も受け入れる体制を整備するというものです。小児の集中治療部門であるPICUを持つ当院は、東部地域(区東ブロック)のこども救命センターに指定されています。

！2！専門チームによる治療

当院に搬送された患者さんはPICUで受け入れ、小児科の該当する疾患の専門領域のチームが診療にあたります。例えば、痙攣重積であれば小児の神経チーム、心筋炎であれば小児の循環器チームです。さらに、集中治療を行うにあたり、状況に応じて主に循環器内科や心臓外科のチームがサポートします。

心筋炎はウイルスが心臓に入って炎症を起こし、急性心不全やショック状態になる病気です。劇症型の場合、体外式膜型人工肺(ECMO)を装着しなければ命を落としてしまいますが、ECMOを装着すれば救命率は5割以上になり、歩いて帰れるまでに回復します。ECMOを扱うには専門的な技術が必要ですが、当院では日頃より重い心臓病の患者さんの治療を行っており、ECMOを使用するための専門スタッフが揃っています。また、自宅や他院で心肺停止となり、蘇生術を受けた患者さんの集中治療の要請も少なくありません。この場合、脳へのダメージを少しでも減らすため、低体温療法などを行います。当院のように環境が整った大きな病院でなければできない治療法です。残念ながら助かる患者さんだけではありませんが、現在できる最もよい治療を行っています。

！3！病院全体で取り組んでいます

小児救急は主に小児科が最初の診断を行います。緊急手術などが必要なことも多くあり、小児外科や心臓外科、脳神経外科をはじめ、病院全体の理解と協力を得て対応しています。また、当院は小児の心臓手術なども多く、救急の患者さん以外でもPICUのベッドを使用するため、こども救

命センターとして患者さんを積極的に受け入れるためには、どのようにベッドを確保するかが課題でした。そこで、成人の集中治療室であるICUでも小児の患者さんを受け入れられるようにしました。この際、小児科だけで診療するのではなく、救急部と協力しながら診療にあたることで、救急部のスタッフがこどもを診る機会が増え、より多くの人が小児救急医療に関わる事ができるようになりました。このように、限られた設備や人員の中でより多くの重症患者さんを受け入れられるよう、院内で連携し、体制を整えています。

！4！地域の医療機関との連携

こども救命センターに搬送されてくる患者さんの多くは、地域の救命救急センターや二次救急医療機関等で蘇生の治療が行われた後、ここでは診療の継続が困難であるとされた患者さんです。そのため、こども救命センターが正常に機能するには、地域との連携が必要不可欠です。また、満床で当院での受け入れが困難な場合には、初期の治療のみを行い、継続的な治療は他のブロックのこども救命センターに依頼するなど、他のこども救命センターとの連携も重要です。そこで、定期的に地域医療連絡会や勉強会を開催して地域の医療機関や診療所、他のブロックのこども救命センターの先生方にもご参加いただき、いざというときにスムーズに連携できるような情報交換や周知活動などを行っています。

！5！大学病院である当院が小児救急に取り組む理由

大学病院は小児がんや重い心臓病など、各地域の最重症の小児の患者さんの治療を行っています。小児の救急医療には消極的でした。そのような中で当院が積極的に取り組むのには理由があります。まず、東京の東部地域には小児救急に対応できる医療施設が少なく必要性があるためです。15歳未満の人口が東京都全体で約155万人、このうち当院がある区東ブロックで約50～65万人いる状況で、誰でも最適な医療を受けられる体制をつくるのは簡単なことではありません。小児科講師の犬塚亮医師は、「大学病院が持っている高度な知識と

写真1：PICUでは様々な領域の医師が協力して診療にあたっている

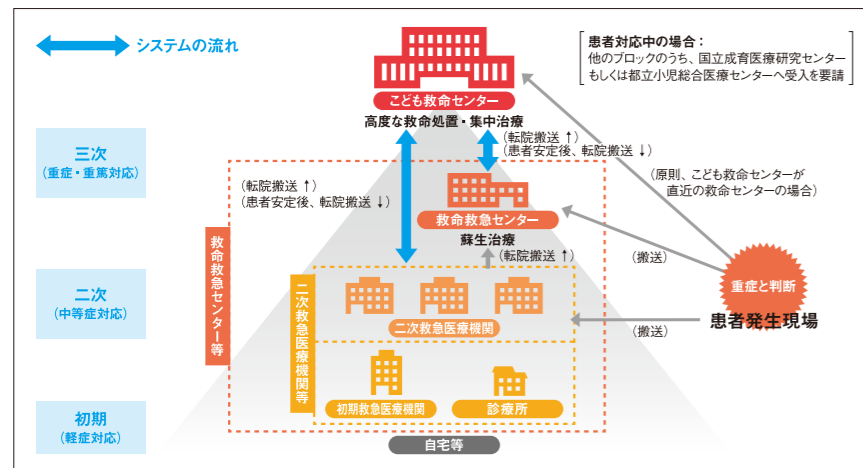


写真2：当院の救急車専用入口



技術で重症の患者さんを助けられるという点で、当院が小児救急に取り組むことはとても意義がある」と話します。それから、小児医学の中で救命救急医療や集中治療はとても大事な分野であるにも関わらず、これまで小児病院など現場での取り組みは行われてきたものの、大学が医学として取り組むことはあまりありませんでした。本来、大学病院のような医療機関が学生や研修医に対し重要な医学の分野として教育すべきであることから、当院は全国に先駆けて手をあげ、日本全体のレベルアップにも貢献すべく取り組んでいます。

「子どもは後遺症などが残ると一生抱えることになるので救命救急事業はとても重要です。幸い子どもは回復も早く、重篤だった患者さんが歩いて退院されると小児医療のやりがいを感じます」と小児科 教授の岡明医師。当院ではこれからも最適な医療を提供し、また医療機関としての役割も果たせるよう尽力していきます。



図：こども救命センター 患者搬送の流れ

■細菌性の食中毒—症状と対処方法
食中毒の原因となる細菌には、牛や豚、鶏などの家畜の排泄物によって汚染した食品が問題となるサルモネラやカンピロバクター、病原大腸菌、魚介類が主な原因となる腸炎

■夏季は細菌性の食中毒が増加
平成25年度の厚生労働省の統計によると食中毒の総件数として931件、そのうち細菌による食中毒が361件、ウイルスが351件、寄生虫が110件、化学物質が10件、きのこ類などによる自然毒が71件発生しています。患者総数では約2万人で、内訳はノロウイルスを代表とするウイルス性もつとも多く、総数の約6割を占め、細菌性が約3割となつています。原因食材としては、加工品を含む魚介類がもつとも多く、きのこ類を含む野菜、肉類と続きます。

季節ごとの発生状況は、冬季はノロウイルスを中心とするウイルス性の食中毒が多い一方で、8～9月頃の夏季は細菌性の食中毒が増加します。そのため、これからシーズンを迎え注意をしなければならぬ細菌性食中毒についてご紹介します。

夏の食中毒 ～3原則で予防しよう

気温や湿度が高くなる夏は、細菌性の食中毒が増える時期です。今回はその予防法や発症時の対処方法についてご紹介します。

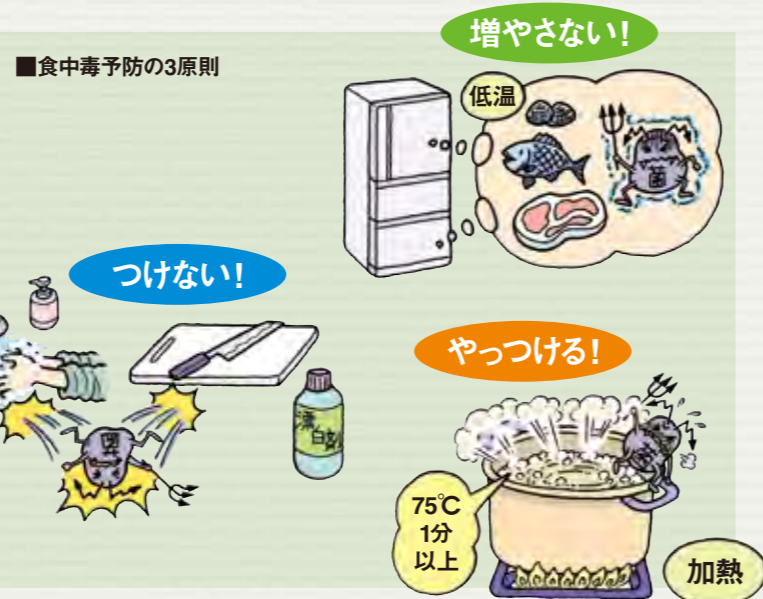
文／感染制御部 講師 奥川 周

■食中毒予防の3原則
食中毒は、なによりも予防が大切

ブリオなどがあります。そのなかでもカンピロバクターによるものが多い件数となつています。いずれの細菌も食中毒を引き起こすと、腹痛、下痢、発熱などの胃腸炎症状がみられることが多いです。特に小児や高齢者では症状が重くなりやすいので注意が必要です。発症した場合は下痢による脱水にならないうよう、水分補給を十分にを行い、医療機関を受診し必要な検査および治療を受けます。治療の際に、原因菌によっては抗菌薬を使用しない方がよい場合もあるため、主治医の指示にしたがって治療を受けてください。

■冷蔵保存でも注意が必要な細菌
もつとも件数の多いカンピロバクターは食品の保存方法に注意が必要です。この菌は10℃以下の環境でも

増やさない！
低温
増やさない！
75℃ 1分以上
加熱



ご家庭での食事が安心、安全でおいしくいただけますよう、夏場の食中毒予防を怠らないようにしていただきたいと思ひます。

長期生存するため、冷蔵庫内の保存でも安心できません。保存するときには周囲への汚染を防ぐため他の食品と分けるようにします。また、早めに食べ、調理時には十分加熱することが重要となります。



サボンさん


サボンさん、クレールちゃんと学ぶ 正しい手の洗い方



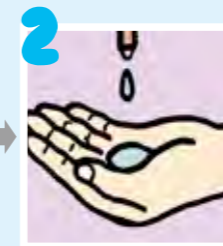
クレールちゃん

みなさん、手をちゃんと洗っていますか？

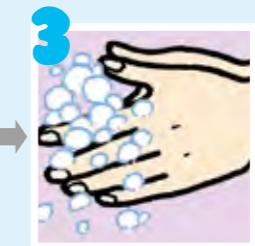自分では洗っているつもりでも、指の間や爪、手首などは汚れが残ってしまいがちです。日ごろの生活の中で、手には知らないうちに汚れや細菌、ウイルスなどがついてしまいます。風邪や食中毒、感染症などを予防するためにも、外出から戻ったとき、トイレの後、調理や食事の前などには、石けんを使って正しく手を洗いましょう。



流水で手をぬらす




石けんをとる



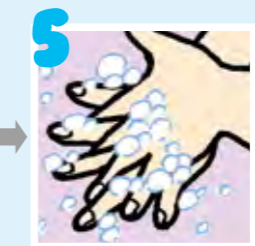手のひらを
こすり洗い



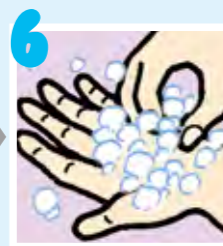石けんを
使ってね！



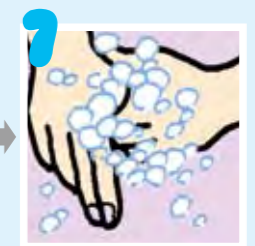指の間を
こすり洗い



手の甲を
こすり洗い

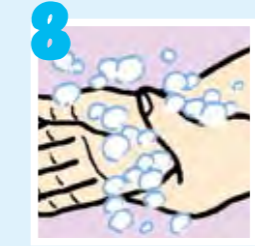

左右の指先を
洗う

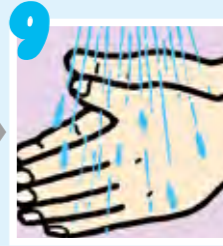


左右の親指を
洗う

汚れが残しやすい
ところも
しっかり洗おう！



左右の手首を
洗う



流水でよくすすぐ



ペーパータオルや
清潔なタオルでふく

●東大病院手洗い推進イメージキャラクター●

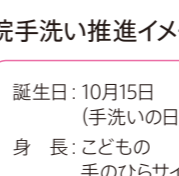


サボンさん

誕生日: 10月15日
(手洗いの日)
身長: 大人の
手のひらサイズ
体重: 超かるい

頼りなさそうに見えるが、実はどんな
バイ菌でも笑顔で退治する頼もしいヤツ。

東大病院で働く職員、患者さん、面会の皆様が手洗い・手指消毒を楽しく意識して行えるように、サボンさんとクレールちゃんが誕生しました。



クレールちゃん

誕生日: 10月15日
(手洗いの日)
身長: こどもの
手のひらサイズ
体重: めちゃくちゃかるい

きれいなモノを見ると何でも欲しが
る。「それ、わたしにクレール？」が口癖。

病室へ入る前と
出たときは、病室の前に
備え付けの消毒液で
手指消毒をしてね。

患者さん、
お見舞いの方へ
サボンさんからの
お願い





図1: George Washington



図2: Thomas Jefferson

1. 国立歴史独立記念公園と自由の鐘

米国は移民の国である。17世紀から英国のアイランドを初めとして多くの移民が新天地を求めてやって来た。北アメリカの東部地方に移り住み初めに英国の13の植民地が生まれた。

ボストンがあるアメリカ東部のニューイングランド地方は、冬は寒く、多くの死亡者が出た。1773年のボストン茶会事件後、英国からの独立運動が高まり、植民地の代表が1774年ペンシルバニア地方のフィラデルフィアに集まり大陸会議が開催された。この会議でGeorge Washington (1732-1799) (図1) が総司令官に任命された。1776年、Thomas Jefferson (1743-1826) (図2) が起草したアメリカ合衆国独立宣言が発表された。その時に鳴らされた自由の鐘 (Liberty Bell) はその独立運動の象徴として国立歴史独立記念公園に展示されている (図3)。独立宣言が起草された独立記念館もこの公園にあり公開されている。すぐ近くにJefferson Medical College (ジェファーソン医科大

College of Physicians of Philadelphiaに寄贈した。この医学コレクションは解剖、病理の標本やモデルからなる。Mütter教授が、教職を去ってから亡くなる3年前に科学と人間性に貢献する目的で病理学のミュージアムの設立を希望したことが、このMütter Museumの始まりである。

The College of Physicians of Philadelphiaは1787年に私的な協会として設立され、国内外の交流、高いレベルの医療の実現を目的とした協会である。Mütter Museumは1788年に大学の医学図書館を補うことを目的に歴史的あるいは現代的な医学研究に大きな貢献をした解剖と病理の標本を収集した。さらに過去300年の医学に変革をもたらした医療器具や検査機器の収集も行った。19世紀には1～2階を占めるまでコレクションで一杯になった。有名なコレクションの一つにクリーブランド大統領の下顎から摘出した腫瘍や7フィート6インチの長身および3フィート6インチの侏儒の骨格標本や、アメリカ合衆国独立宣言の署名者の一人であるRush医師の薬箱、1873年に病理解剖されたシャ



図6: Thomas den Mütter (1811-1859)



図7: 人為的に穴をあいたマヤ文明の頭蓋骨

医学歴史 ミュージアムの紹介 25

米国ペンシルバニア州 フィラデルフィア (1) Mütter Museum

文と写真◎加我君孝

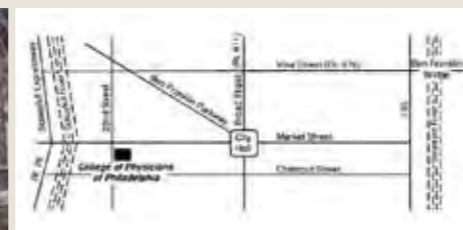


図4: The College of Physicians of Philadelphiaと所在地



図5: The College of Physicians of Philadelphiaの中にあるMütter Museumの入口(左)

学)があり、その医学部は1822年創立され、家庭医学発祥の医学部として知られている。現在は日本との交流部門があり、米国財団法人野口医学研究所の長期にわたる事業で毎年日本から学生や研修医やレジデントが医学留学生として勉強に行っている。これまで東大医学部、附属病院からも多くの学生や若い医師が研修に派遣されている。

2.Mütter Museum

フィラデルフィアにはジェファーソン医科大学、テンプル大学医学部、アイビー・リーグの一つ、ペンシルバニア大学医学部などがある。

市の中心部にあるジェファーソン医科大学の近くにThe College of Physicians of Philadelphiaという古い建物がある (図4)。その中にMütter Museumがある (図5)。Thomas Dent Mütter (1811-1859) (図6) はジェファーソン医科大学の教授で医学に関連した歴史的な器具や標本のコレクターであった。1858年にそのコレクションをThe

ム双生児の一つの肝臓などがある。

収納されている最も古い標本はユカタン半島やメキシコの地に栄えたマヤ文明の遺跡から収集された頭蓋骨で、頭に穴が開いている (図7)。解説によると手術の跡であるという。鋭利な角度を示す穴である。脳圧亢進した患者の脳圧減圧のための手術であろうか。マヤ文明は7～8世紀に栄えた。その遺跡はユカタン半島に点在している。はたして脳の解剖や病態生理を知っていたのであろうか。戦いによってハンマーのような道具で頭蓋骨が傷つけられたものである可能性も否定できない。

Mütter Museumでは、Phychosurgeryすなわち精神外科のコーナーにも力を入れている (図8)。精神外科とは前頭部に2つの穴をあけて、そこより細長い器具を挿入して前頭葉の白質を切断するFrontal Lobotomyのことである (図9)。精神病の中でも妄想による行動異常が激しい患者を鎮静させるために考えられた手術である。ポルトガルの



図3: 独立記念公園にある“自由の鐘”



図8: 1930年代にフィラデルフィアで行われたFrontal Lobotomyの解説



図9：Frontal Lobotomyの説明

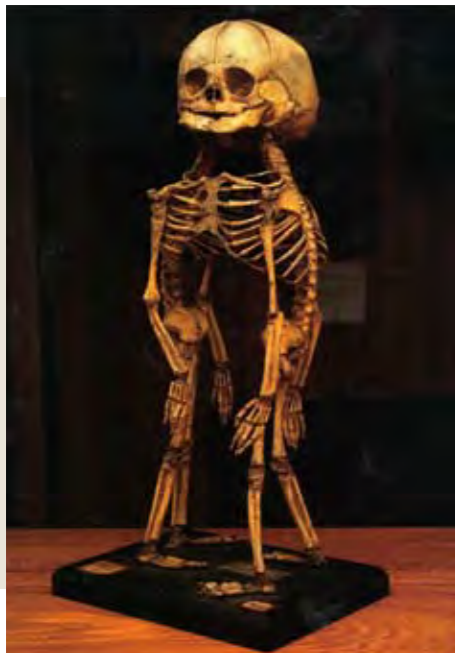


図10：頭は一つ、体は二つの子どもの骨格標本

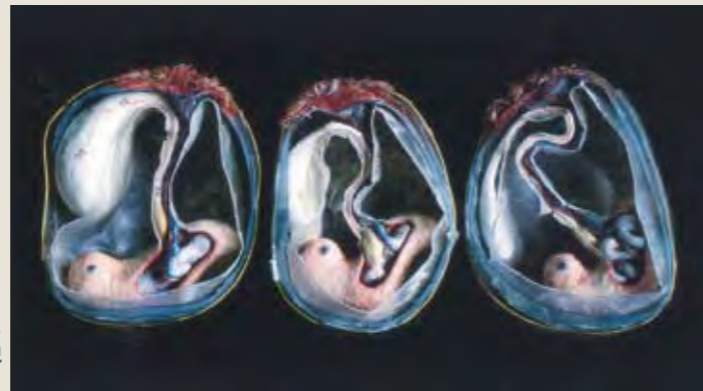

図11：紙で作った子宮内の胎児の模型



図12：世界で初めて開発された人工心臓

Egas Moniz (1874-1955) が編み出した術式で、1949年にノーベル生理学・医学賞を受賞している。Frontal Lobotomyを受けた脳が展示されている。わが国でも戦後大学病院で実施されたことがある。各大学病院にまだ脳外科自体が少ない時代で、精神科医によってFrontal Lobotomyが実施された。少し昔の米国映画「カッコーの巣の上で」はFrontal Lobotomyを受けた患者の悲哀を描き世界的にヒットした。この手術は現在は非人道的手術として行われてはいない。精神科でうつ病の患者の治療のため行われた電気ショック療法に使用された器具が展示されている。電気ショックは現在では行われていないが、わが国でも昔は精神病院でよく行われたとのことである。このような治療は患者に恐怖を与える。現在では世界中でうつ病の患者に対して全身麻酔下に頭蓋の磁気刺激 (magnetic stimulation) が行われている。すでに述べたように骨格や発達異常の奇形の標本も多い。頭は一つ、体は二つの子どもの骨格標本が特に目を引く(図10)。紙で作った子宮内の

胎児の様子模型は美しく、かつわかりやすく教育的である(図11)。特別重要な展示品はジェファーソン医科大学のJohn Gibbon (1903-1973) が開発した人工心臓である。1953年に人工心臓を用いた心臓手術を世界で初めて成功させた。その人工心臓装置が展示されている(図12)。心臓の手術の際に体外循環させながら心臓手術操作をするのが目的で現在心臓の手術に欠かすことが出来ない装置である。

ジェファーソン医科大学には気管・食道学の世界的な耳鼻咽喉科医が活躍した。Chevalier Jackson教授(1865-1958)で、硬性鏡の食道鏡と気管支鏡を開発し、食道異物や気管支異物摘出のために利用した。そのJacksonが摘出した食道異物と気管支異物のコレクションと内視鏡下に観察したJackson自身による異物のスケッチが、Jackson式食道鏡、気管支鏡と一緒に沢山展示されている(図13)。

第二次大戦時の英国首相Winston Churchill(1874-1965)(図14)のコーナーがある。抗生物質のペニシリンはこの第二次大戦中に開発

された。Churchillはヒトラー総統のドイツのミサイルV2ロケットによるロンドン空襲をはじめとして、困難の中を英国を連合軍の一員として勝利に導いた。ウィットに富み、現在も尊敬されている大政治家である。1943年、Churchillはカルタゴで細菌性肺炎に罹患した。その治療に使われたのが、英国の医師Alexander Fleming(1881-1955)(図15)が発見したペニシリンであったと言われている。青カビによるペニシリンの抗菌作用を報告したFlemingは、病理学者のOxford大学の教授でペニシリンを結晶化し抗生物質として製品化したHoward Walter Florey(1898-1968)(図16)と共に1945年にノーベル医学・生理学賞を受賞している。しかしその後Churchillの治療に使用されたのはペニシリンではなくスルホンアミドであったという。

わが国では昭和18年(1943年)に梅澤濱夫(昭和12年、東大医学部卒)(図17)が陸軍軍医学校の研究部に招かれ、ドイツのキーゼ博士のペニシリンのドイツの論文を日本語に訳し、大学や研究所に配布



図13：Chevalier Jacksonの摘出した気管・食道異物標本を保管するケースと自ら描いた気管内の異物のスケッチ

した。ペニシリン委員会が立ち上げられ、日本の抗生物質開発の発展の道を開いた。梅澤はペニシリンをわが国で初めて単離した。戦後抗生物質のカナマイシン、ジョサマイシンなど多数の開発を行った。抗ガン剤のプレオマイシンも開発し、国内外から多くの賞を受賞し、ノーベル医学・生理学賞の候補でもあった。目黒区にある(財)微生物研究所は梅澤が設立したものである。記念館が世田谷二子玉川にあり、梅澤のオフィスを再現したコーナーや、世界各国のアカデミーからの表彰状や記念品、年表、開発した抗生物質などが展示されている2階建の個人を記念するミュージアムである(図18)。見学希望者はあらかじめ予約が必要である。

Mütter Museumは現在市民に公開されている。

<参考文献> Mütter Museum. The College of Physicians of Philadelphia. 1995 / レナード・ビッケル著、中山善之訳：ペニシリンに賭けた生涯。病理学者フロリーの闘い。佑学社、1976 / 加我君孝：世界の医学歴史ミュージアム 学術社 2012



図14：Winston Churchillのコーナー

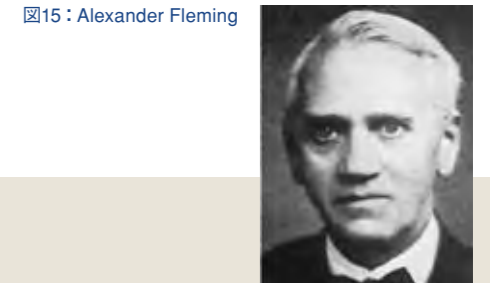


図15：Alexander Fleming




図16：Howard Walter Florey



図17：梅澤濱夫先生肖像画(1914-1986)



図18：梅澤濱夫記念館(世田谷区二子玉川)

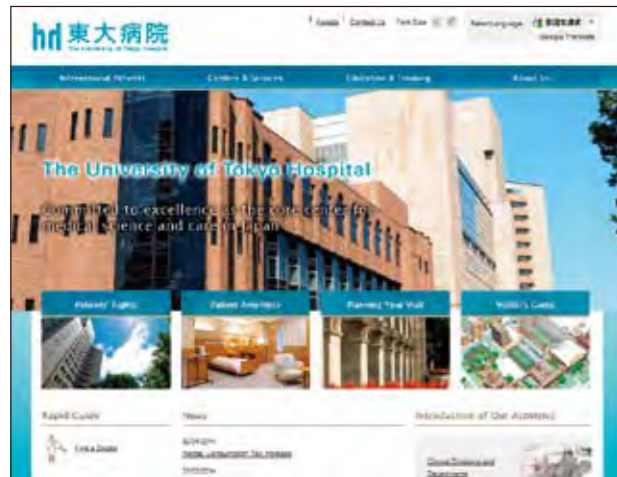TOPICS

外国語ホームページをリニューアルしました

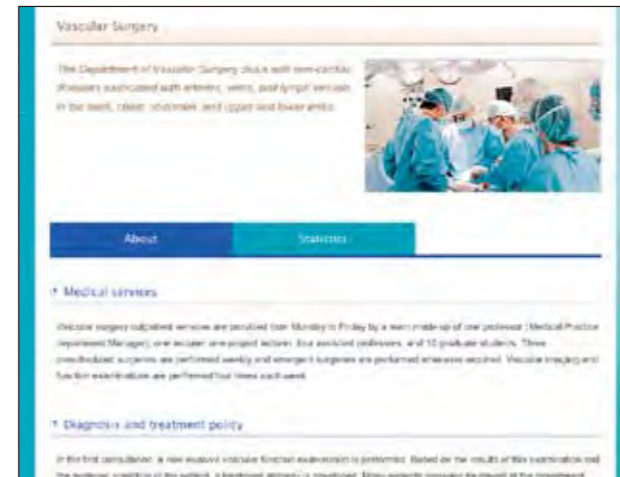東京大学のグローバル化は重要な課題であり、東大病院が国際的な拠点病院として相応しいさらなる発展を遂げるために、平成24年11月国際診療部が開設されました。

当院は多くの高度な手術や先端的な治療を実施していますが、これらの医療技術を海外の患者さんに積極的に提供する体制を整えることは国際診療部の重要な役割の一つです。例えば多言語への対応、医療文書の翻訳など様々な取り組みを行っていますが、その一環として今年3月に外国語ホームページを大幅にリニューアルしまし

た。これまでの外国語ホームページにはなかった各診療科の詳しい紹介や診療実績も掲載したほか、海外に住む患者さんが当院を受診するために必要な情報を充実させ、自動翻訳サービスを導入することで対応言語も大幅に増やしました。今後もさらに内容を拡充していく予定です。国際診療部ではこれらのほかにも、臨床教育面でのグローバル化の実現など様々な課題に取り組んでいます。今後もさらなる発展を遂げることができるよう尽力していきます。



外国語ホームページのトップページ。右上のボックスで言語を選択することが可能（自動翻訳サービスにより80言語に対応）。受診時に必要な情報も充実させた。



各診療科の紹介ページを新設

災害時も安心 外来の呼出受信機が新しくなりました

当院では、患者さんに外来診療までの待ち時間を有効に使っていただけるよう、初診または再診の受付を行うと呼出受信機が貸出されるシステムを導入しています。診察の順番が近くなると、呼出受信機にメッセージが表示されるとともにメロディと振動で患者さんにお知らせするので、院内に設置したアンテナの範囲内であれば自由に待ち時間を過ごすことができます。

この度、呼出受信機を含めたシステムが新しくなり、災害時に役立つ機能も追加されました。この機能とは、災害などの非常時に、呼出受信機に当院の被害状況や避難経路の案内、安否確認等のメッセージ送信することができます。また、安否確認のメッセージが届いた

場合には確認ボタンを押すことで、無事であることを当院に知らせることができます。



病院食へのチャレンジ

入院中の患者さんにとって食事が楽しみのひとつになることも少なくありません。しかしながら、病院食では栄養面が重視されるため、見た目、彩り、品数などを優先させるわけにはいきません。そこで、病態栄養治療部では、制約の多い病院食にレストランシェフのアイデアを取り入れた特室食を企画。食育活動、家庭でも作れるレシピ本のほか病院食のプロデュース経験を持つ三國清三氏にご協力いただき、3種類の特室食を完成させました。東大病院の特徴は、特室食の専属シェフが調理するのではなく、患者さんに毎日食事を提供している現場のスタッフがレシピ作りから参加し、自ら調理して提供するという点です。これらのメニューは、特別室の食事として提供していますが、病院食へのチャレンジはまだスタートしたばかりです。今回の経験とこ

れまでに培われた病院食の知識を活かし、美味しく、楽しく、元気が出るような病院食を目指してまいります。



特室食の一例：コーンスープ、野菜サラダ、ふすまパン、サーモンと野菜のポシェ、ブランチ（エネルギー：805kcal、蛋白質：36.1g、食塩：2.8g）
※食事制限のある方は別メニューとなります。

お知らせ

◆ 東大病院まるごと探訪フェスティバル2014

今年も医学部5・6年生および臨床研修医を対象に、当院における研修制度の概要、プログラムの特徴、選抜試験等の説明を行います。会場には、医師や研修医と直接交流できる各診療科・部のブースも設置します。

対象：医学部5・6年生、臨床研修医
日時：7月19日（土）10:00～14:00
場所：外来診療棟ホールほか
申込：東大病院HP内「教育・研修」および総合研修センターHPよりお申込みください。（事前登録制）
問合せ：総合研修センター
TEL：03-5800-8608（内線32212）
soken@h.u-tokyo.ac.jp（担当：仲西）



◆ 営業時間変更（一部の売店等）

外来診療棟地下1階にあるローソンとドトールコーヒーの営業時間が5月1日より変わりました。

<変更後の営業時間>
平日：8:00～18:00
※土日祝日、年末年始は休業

◆ 節電・クールビズを実施しています

当院では今夏も節電とクールビズを実施いたします。患者さんをはじめ、来院される皆様のご負担、ご不快にならないよう努めてまいります。皆様のご理解とご協力をお願い申し上げます。

日時：5月1日（木）～10月31日（金）
空調：室温設定を28℃程度にします。これに伴い、職員がソーネクタイ等の軽装（クールビズ）となる場合がございます。
照明：院内の照明を間引きします。

◆ 企画展「糖尿病の真実」開催

健康と医学の博物館では企画展「糖尿病の真実」を開催中。糖尿病の原因や合併症を解説し、診断や治療への取り組み、東京大学で行われている最新の研究を紹介します。（入場無料）

開催期間：2014年8月10日（日）まで
※月曜休館（祝日の場合は開館）
開館時間：10:00～12:00
13:00～17:00
問合せ：「健康と医学の博物館」事務室
TEL：03-5841-0813（開館時間内）
ホームページ：http://mhm.m.u-tokyo.ac.jp

