

# 乳腺粘液腫瘍様病変 (*Mucocele-like lesion:MLL*)の一例

奈良県立医科大学付属病院 病院病理部  
小関久恵

# はじめに

- 乳腺粘液腫瘍様病変 (*Mucocle like lesion:MLL*)は稀な疾患であり、1986年にRosenによって嚢胞状に拡張し多量の粘液様物質を貯留した乳管の増生と間質組織への上皮細胞の*lining*のない粘液様物質の漏出を特徴とする良性の疾患として提唱された。
- その後、MLLに高頻度に異型乳管過形成 (*Atypical ductal hyperplasia:ADH*)や非浸潤性乳管癌 (*Ductal carcinoma in situ:DCIS*)が合併する悪性のMLLも存在することが報告されている。
- 今回我々は、良性のMLLを経験したので報告する。

# 症例

患者：66歳、女性。

主訴：乳房痛。

既往歴：2型糖尿病、高血圧にて加療中。

現病歴：乳房痛を主訴に当院乳腺外科を受診。

＜マンモグラフィ＞右乳腺中部に約4mm大の類円形腫瘍を認め、線維腺腫などの良性腫瘍が疑われた。

＜超音波検査＞右AB領域に境界明瞭平滑な低エコー腫瘍を認め、穿刺吸引細胞診が施行された。

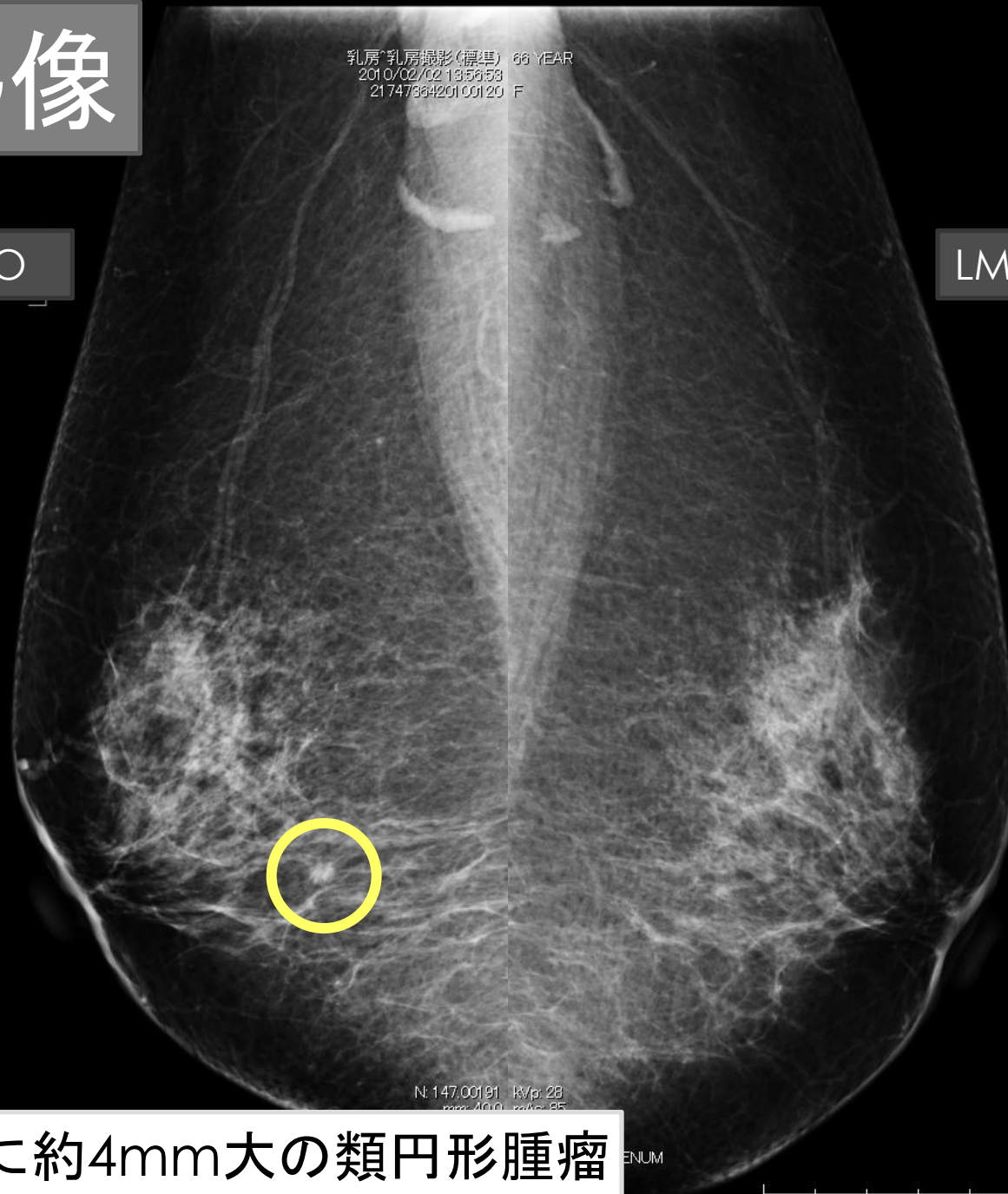細胞像から粘液癌も完全に否定できず、治療も兼ねて摘出生検が行われた。

# MMG像

乳房MMG撮影(標準) 66 YEAR  
2010/02/02 13:53:53  
2174736420100120 F

RMLO

LMLO



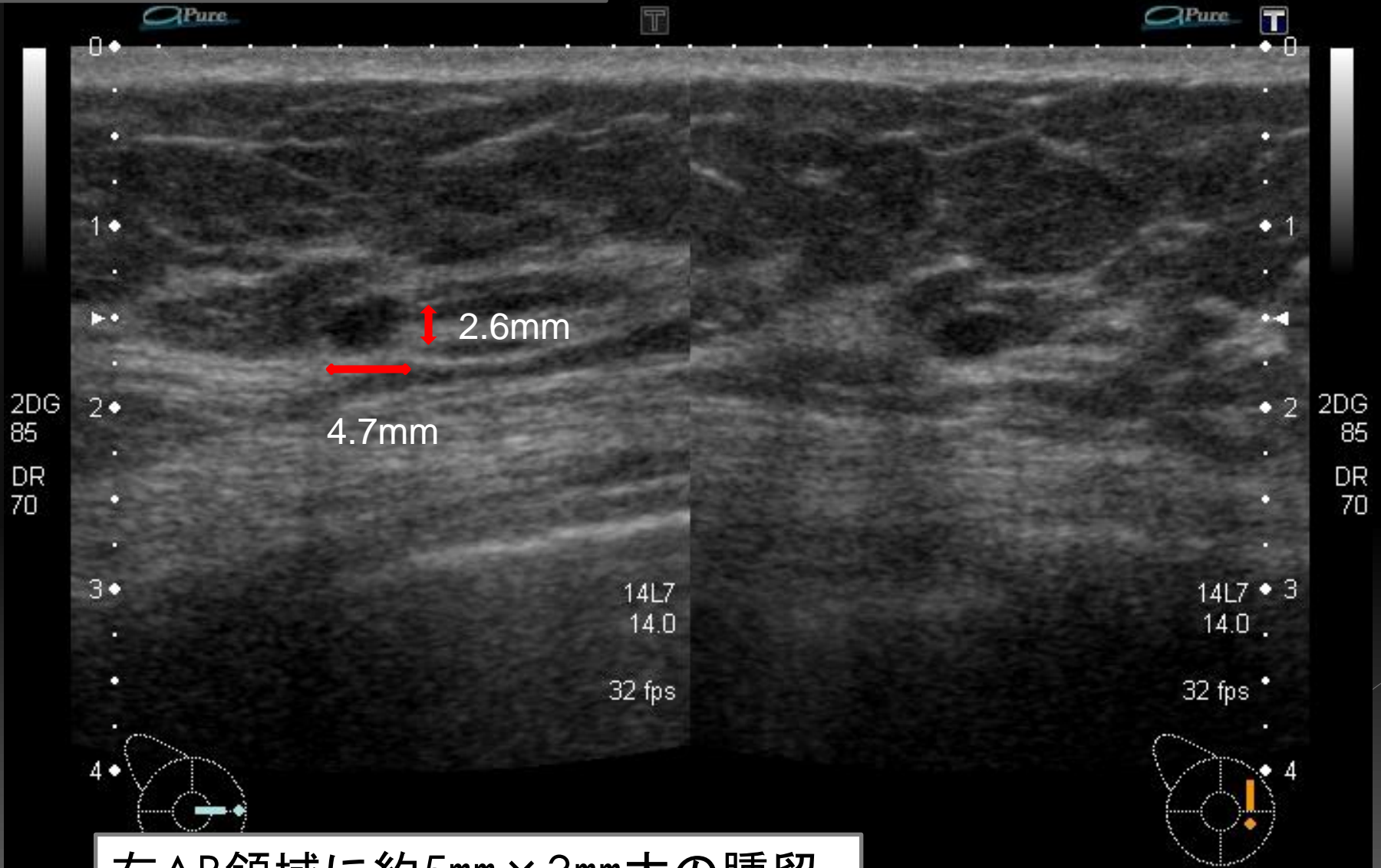
N: 147,00101 kVp: 28  
mAs: 40.0 ra/4r: 95

右乳腺中部に約4mm大の類円形腫瘍

# 超音波検査像

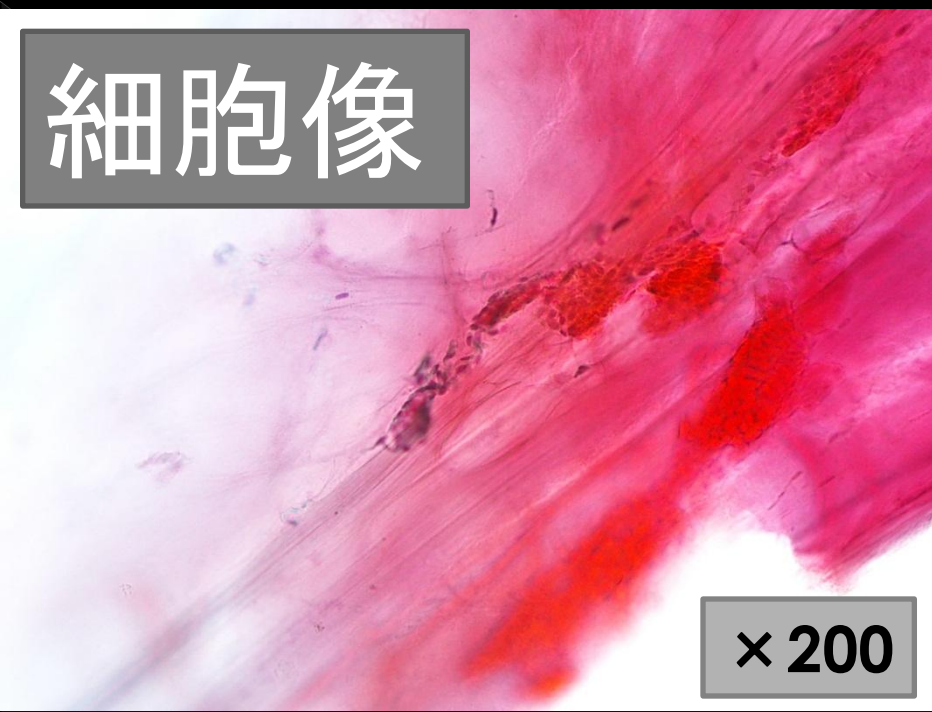
JKO 66 F  
Breast 1

2010/05/11  
1:13:22 PM

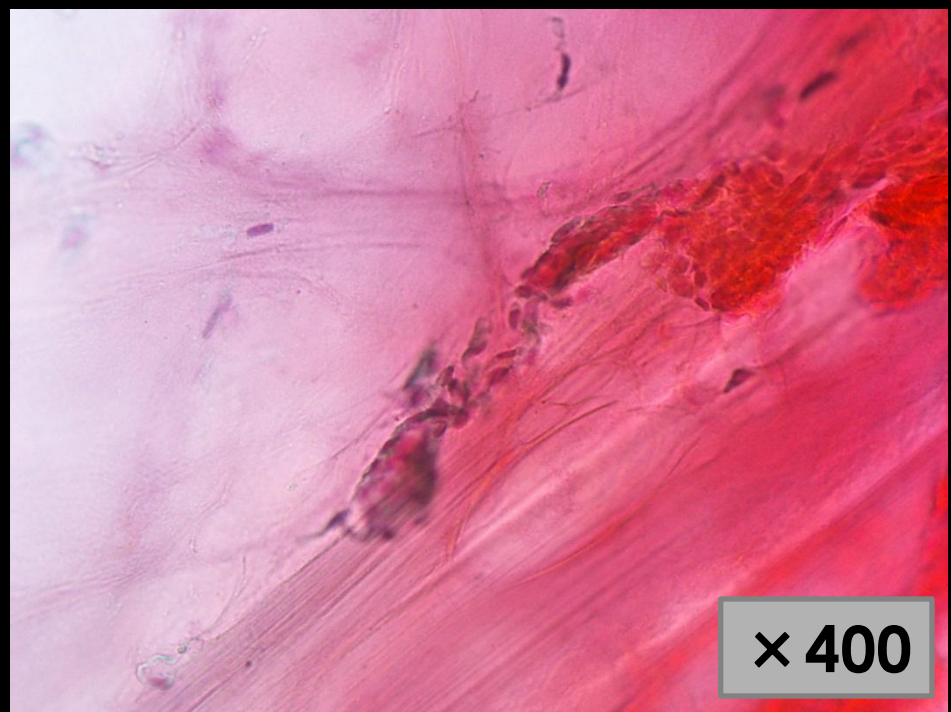


右AB領域に約5mm × 3mm大の腫留

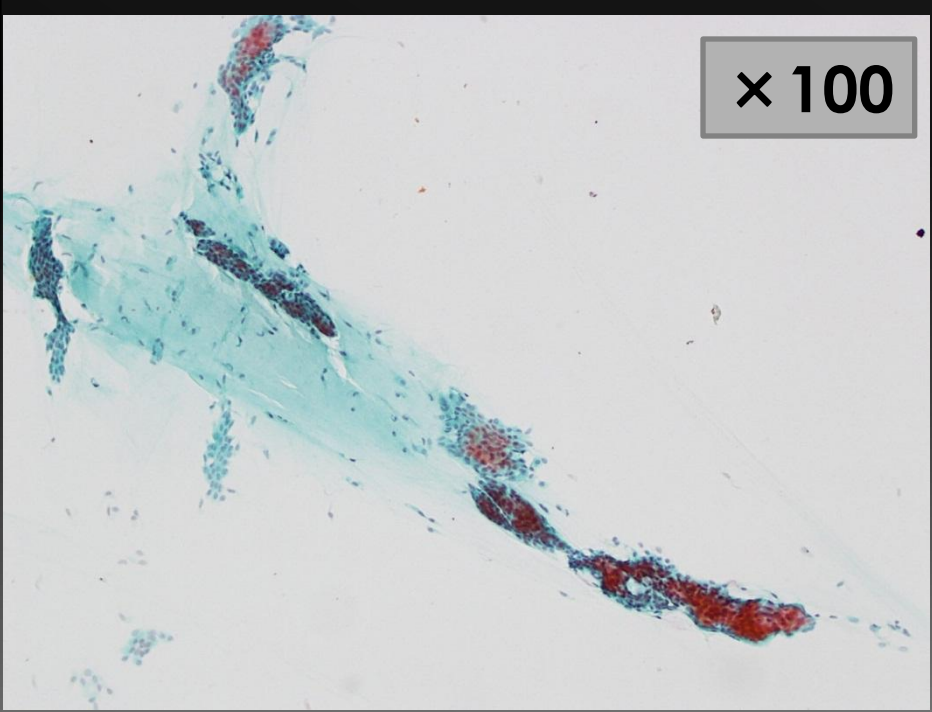
# 細胞像



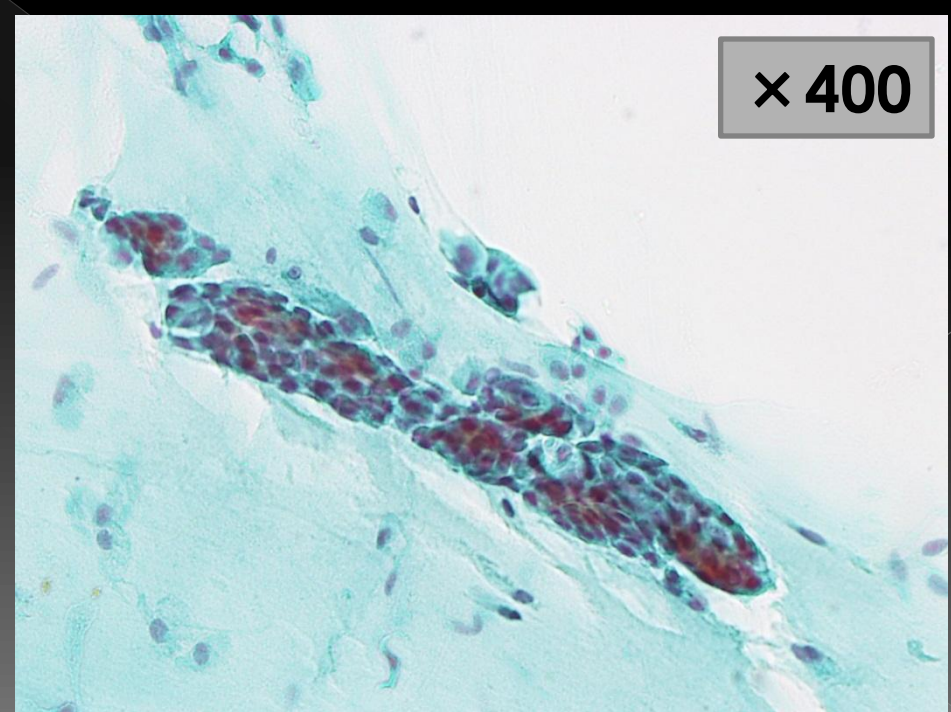
× 200



× 400

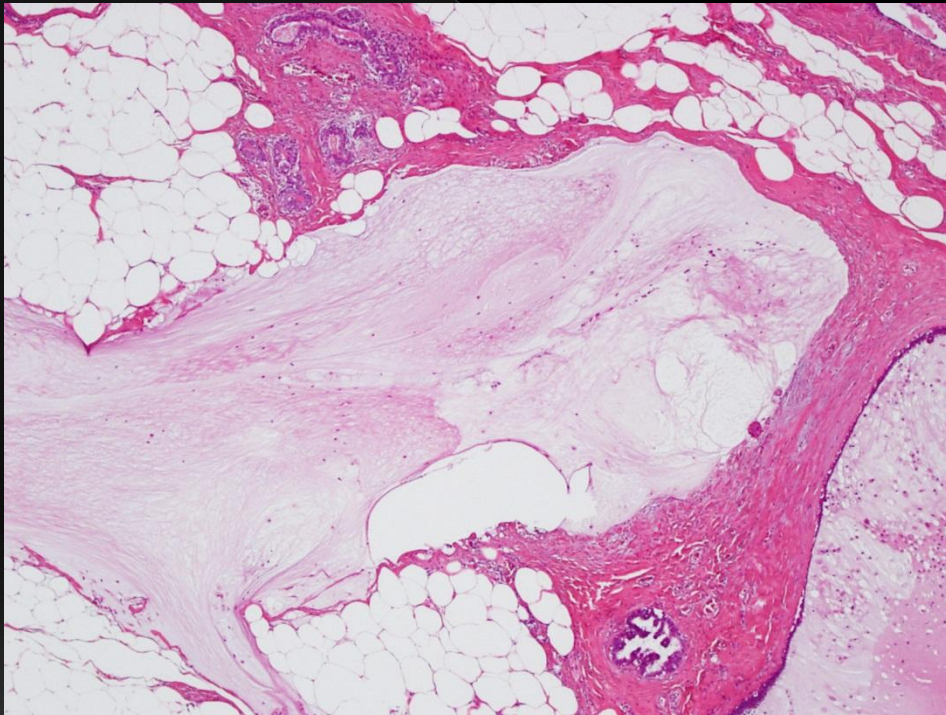


× 100

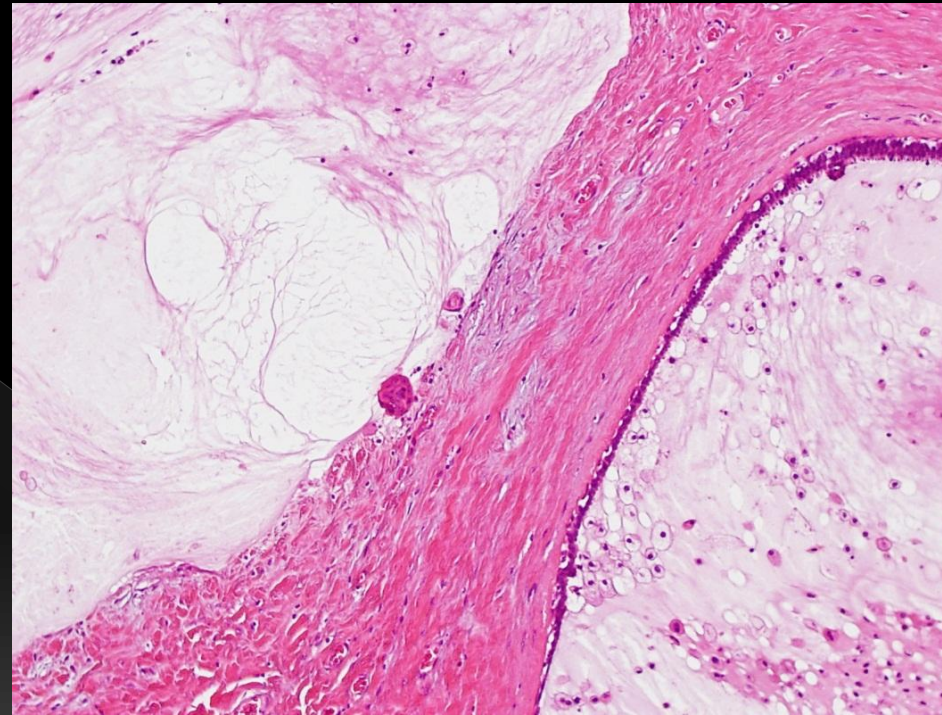


× 400

# 組織像



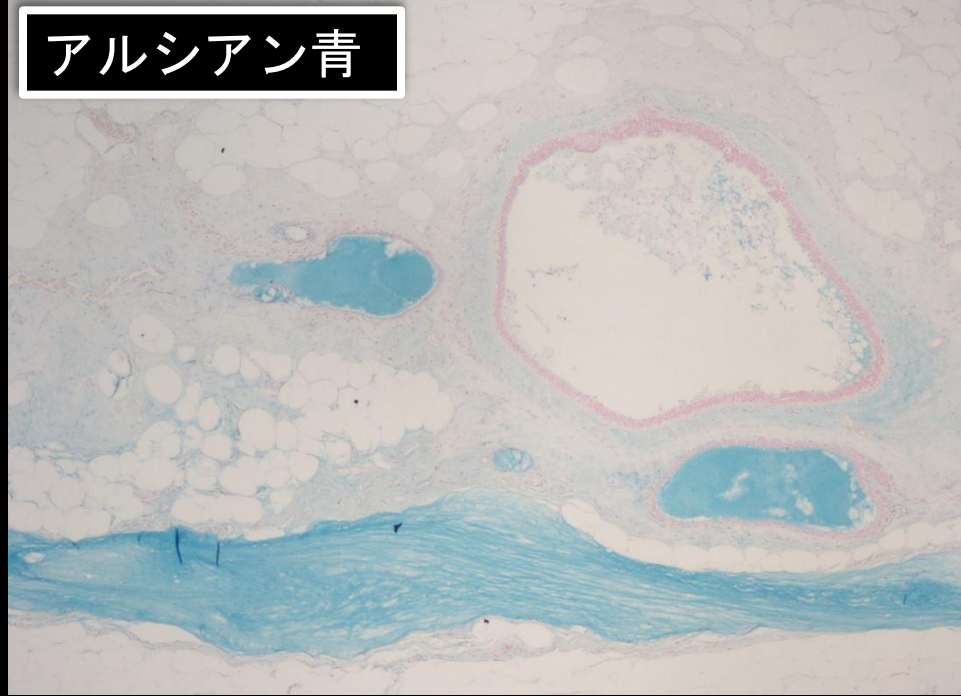
× 40



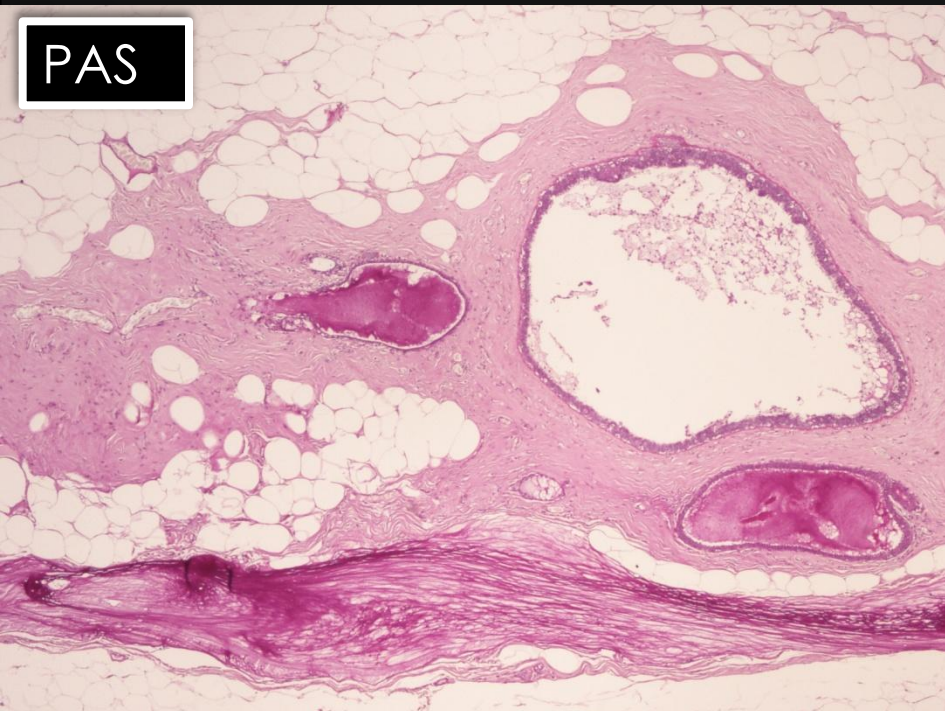
× 200

# 特殊染色

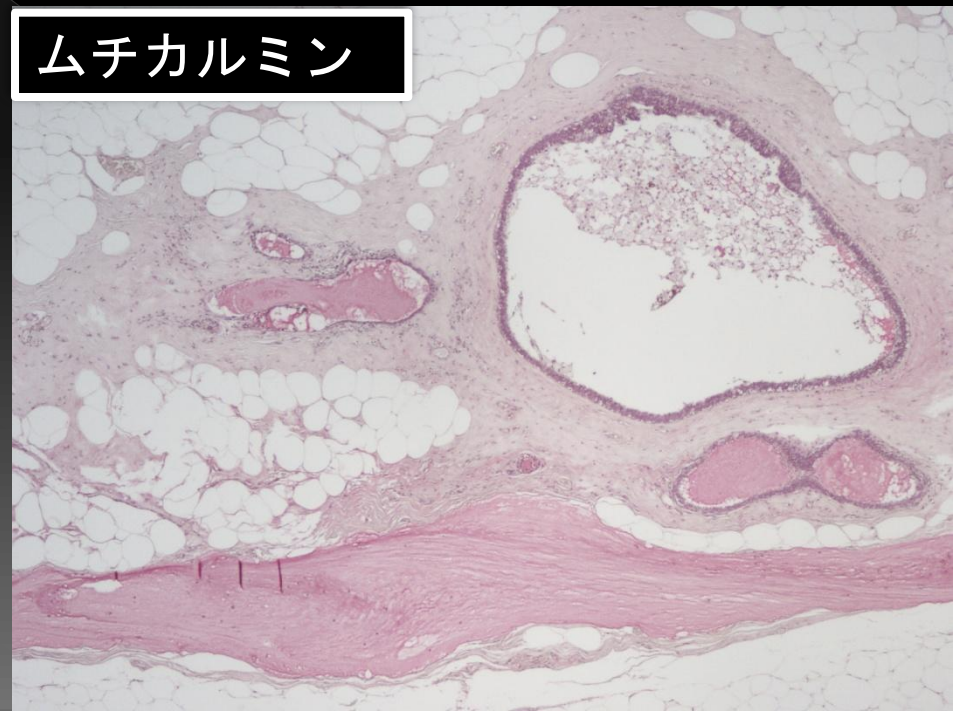アルシアン青



PAS



ムチカルミン





# 粘液性背景を有する

## 乳腺細胞診における鑑別点

	粘液癌 (純型)	MLL	乳管上皮異形成 を伴うMLL	粘液変性を伴った 線維腺腫
粘液量	豊富	豊富	豊富	さまざま
粘液の分布	びまん性	びまん性	びまん性	一部のみ
粘液の厚さ	厚い	薄い	薄い	薄い(さまざま)
非上皮性 細胞	少ない	泡沫細胞	泡沫細胞	紡錘形の間質細胞、 血管
上皮細胞	出現量さまざま 三次元構造 筋上皮細胞の 欠損	出現量は乏 しく平面的 筋上皮細胞 との二相性	出現量は乏しく 乳頭状 核の腫大	線維腺腫の典型的 な特徴を有する

# まとめ

- 本例は平面的な乳腺上皮細胞集塊からはMLLを考えたが、比較的濃厚な粘液を有していたことから、細胞診にて完全に粘液癌を否定することが出来なかった。
- 粘液の性状が必ずしも粘液癌診断の決め手にはならない事に留意しなければならない。
- 乳腺FNACにて、多量の粘液が認められた際には粘液癌だけでなく本例の存在も十分に考慮し、また良性のMLLが疑われた際にも細胞診陰性で放置せず、摘出生検による組織学的検索を臨床医に促すことも必要である。