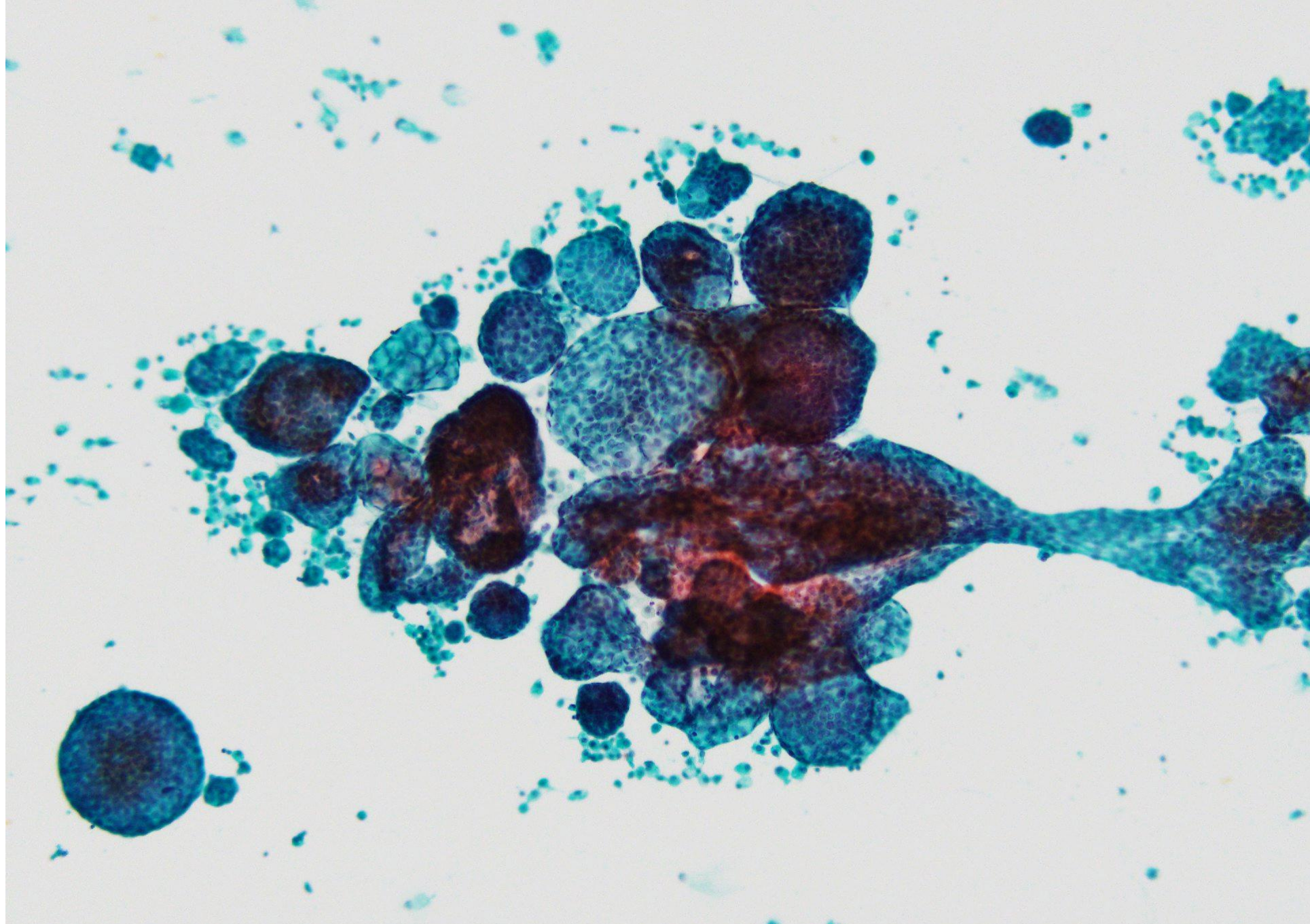


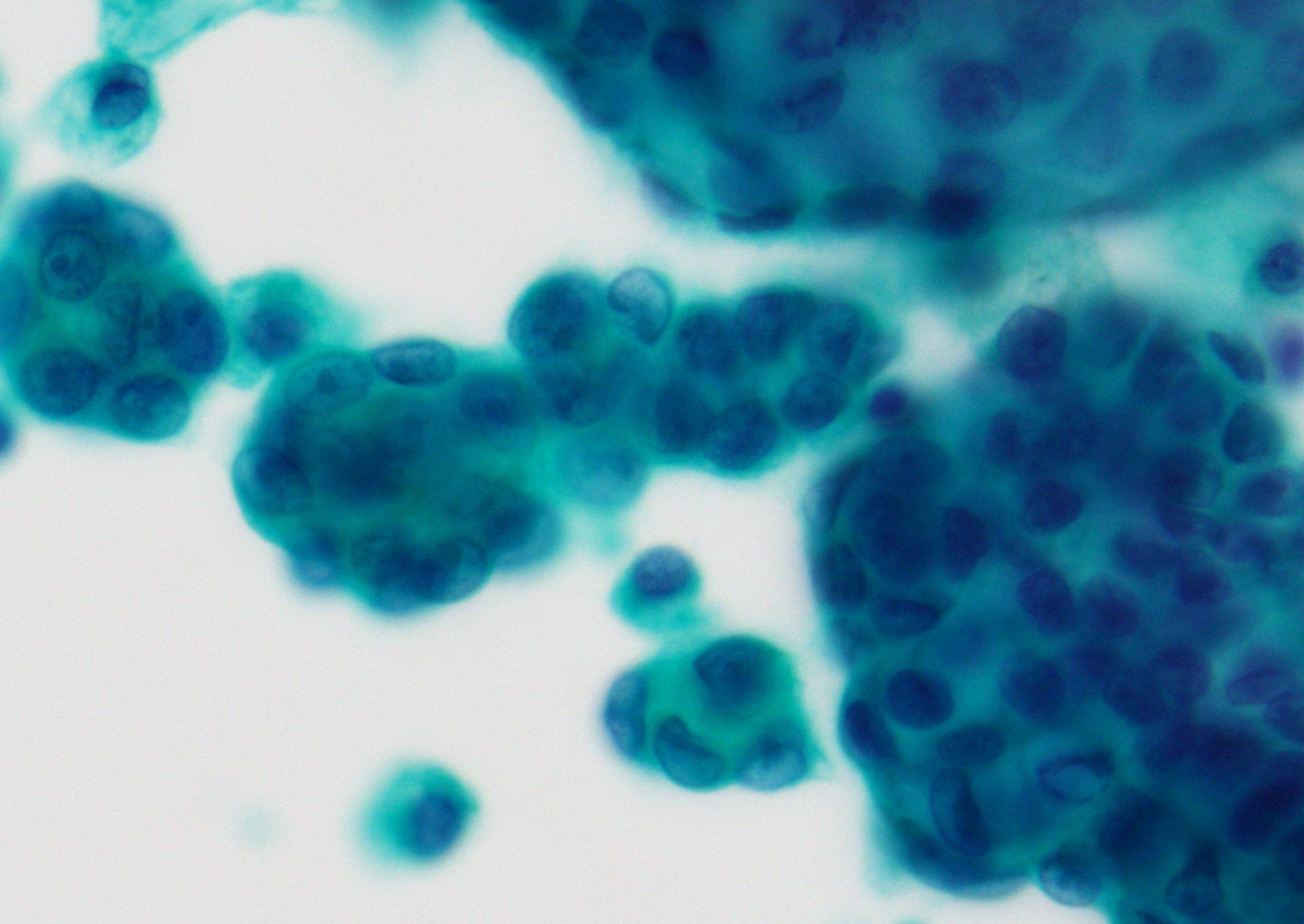
# 症例 4

- 80歳代 男性
- 主訴：胸水貯留のため精査
- 既往：大腸癌術後、膵IPMN、腎結石
- 材料：胸水



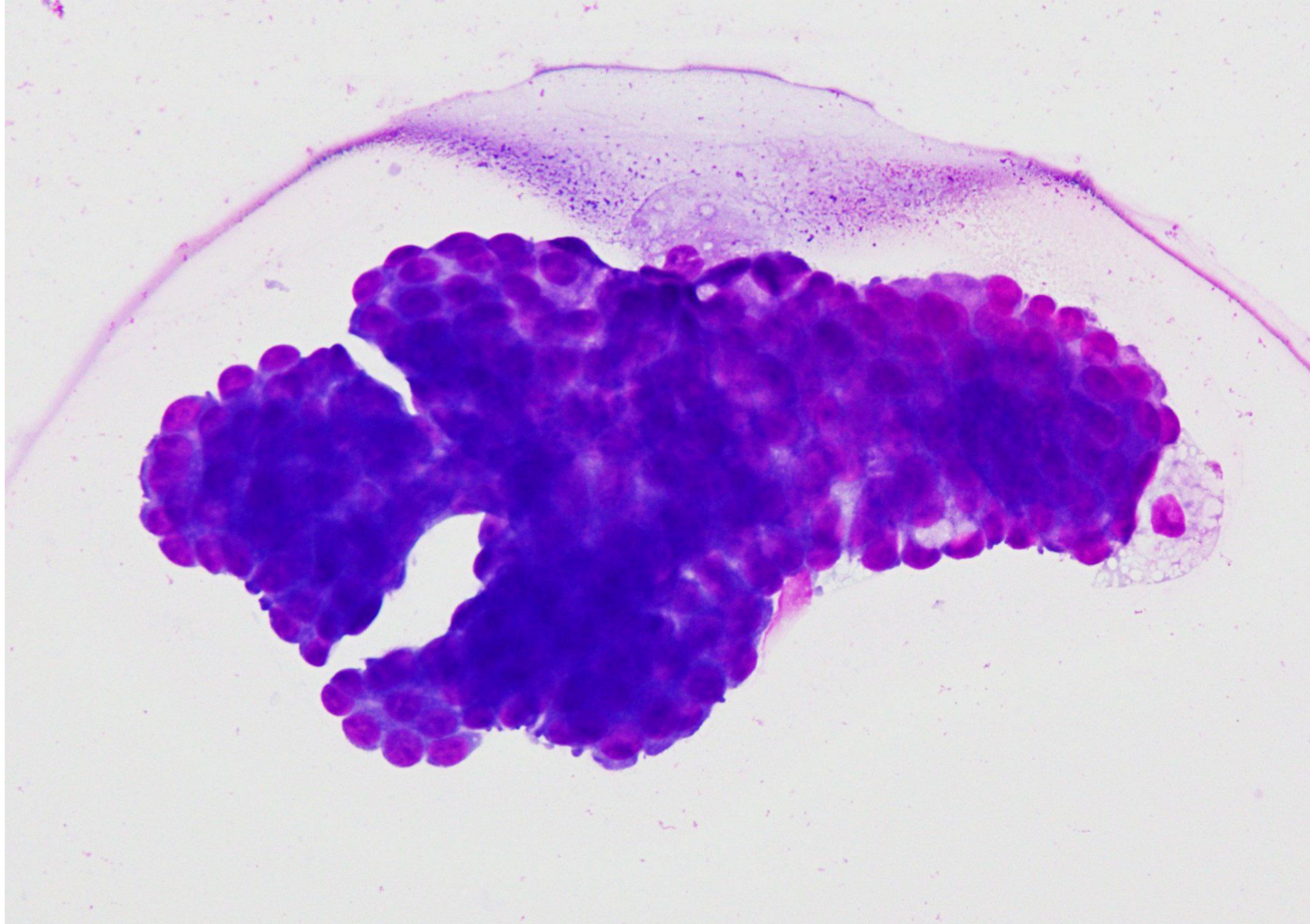
Papanicolaou 对物x 20

100 μm



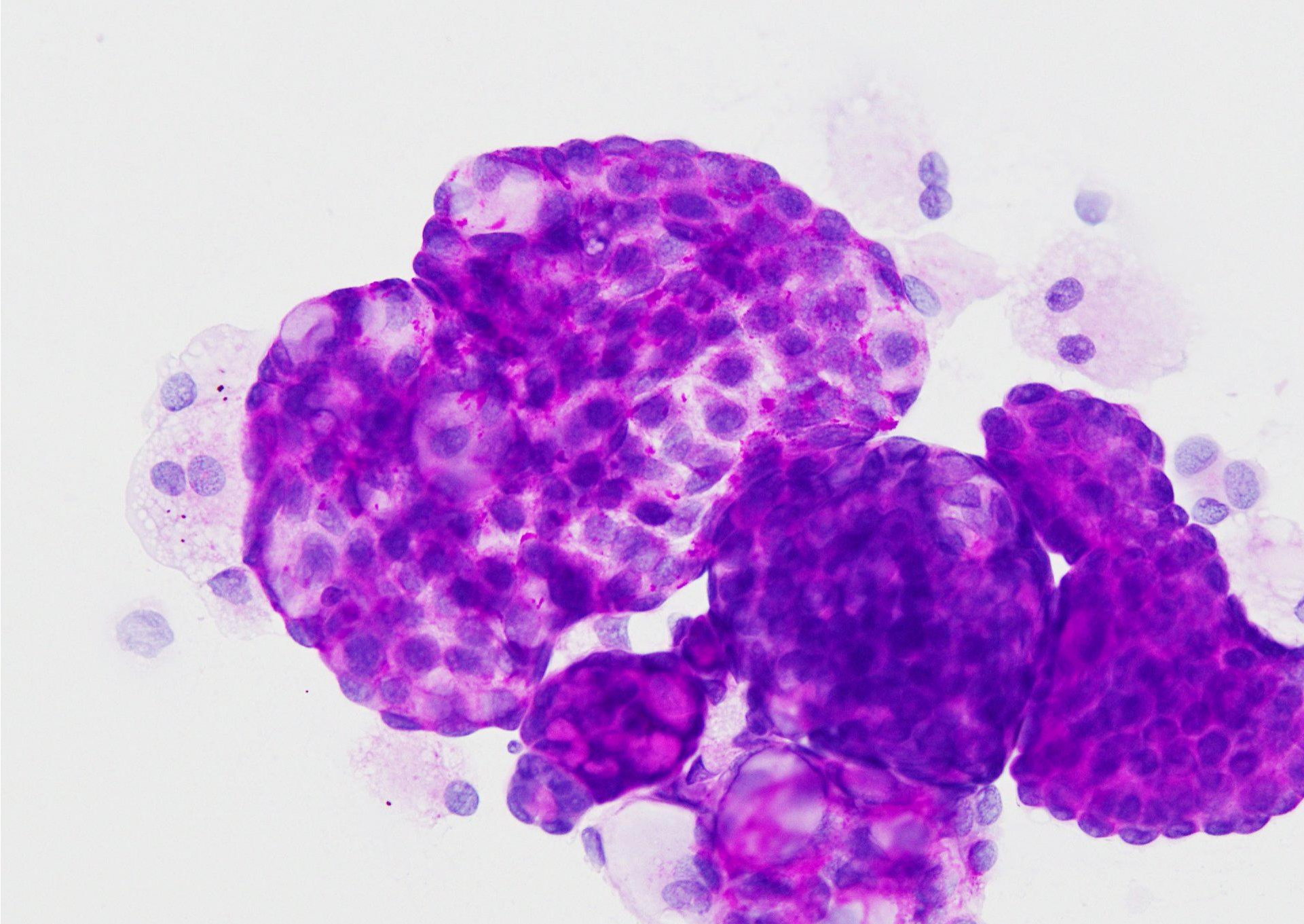
Papanicolaou 对物x 100

10 μm



May-Giemsa 対物x 40

20 μm



PAS 反応 対物x 40

20 μm

## 症例 4 選択肢

**1. 良性（反応性中皮細胞）**

**2. 悪性中皮腫**

**3. 腺癌**

**4. IPMN**

事前回答のリンク：<https://forms.gle/EdANAFYPPFmwiHNa9>