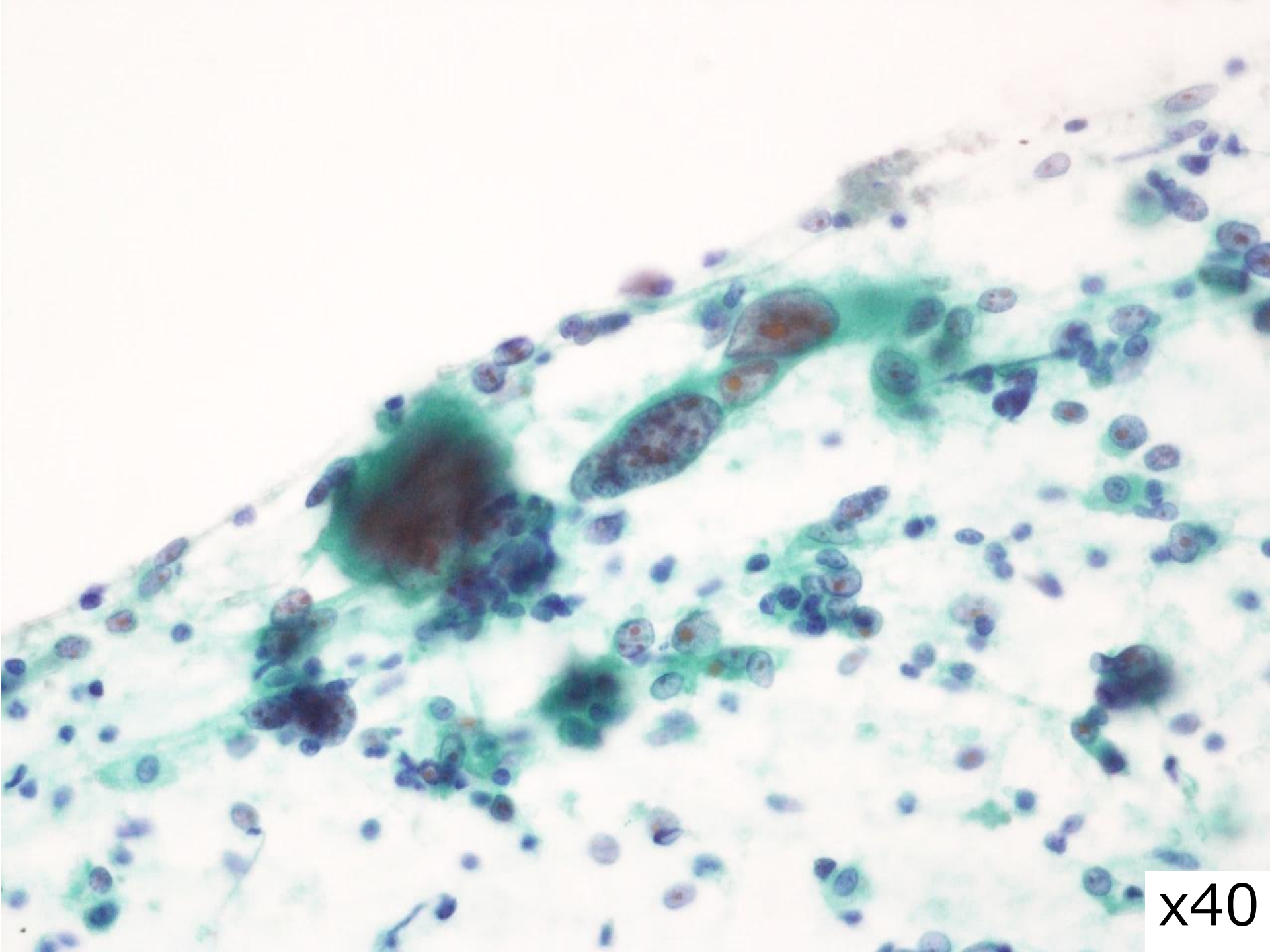


# 症例 2

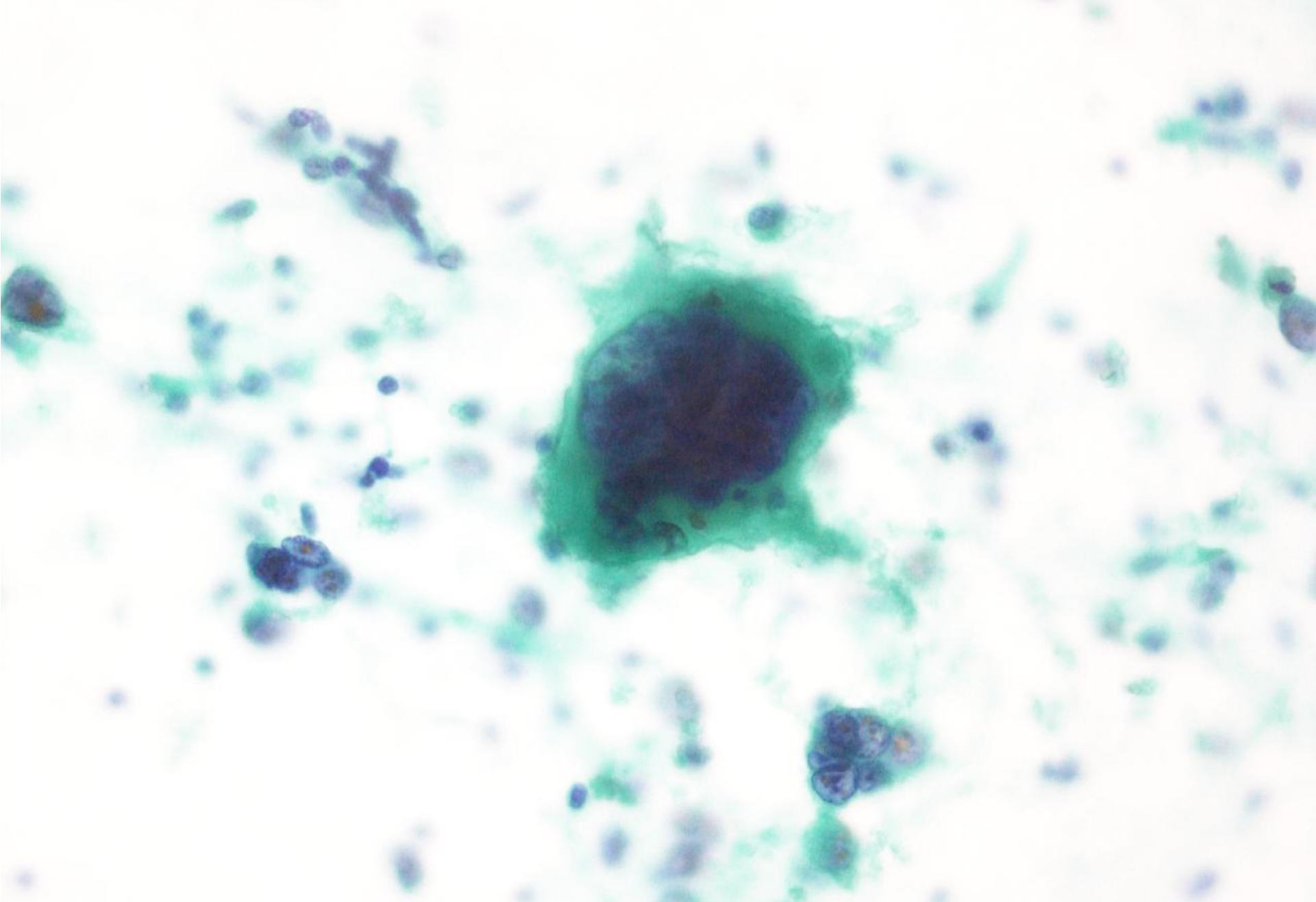
【患者】 70歳代・男性

【材料】 **甲状腺穿刺**

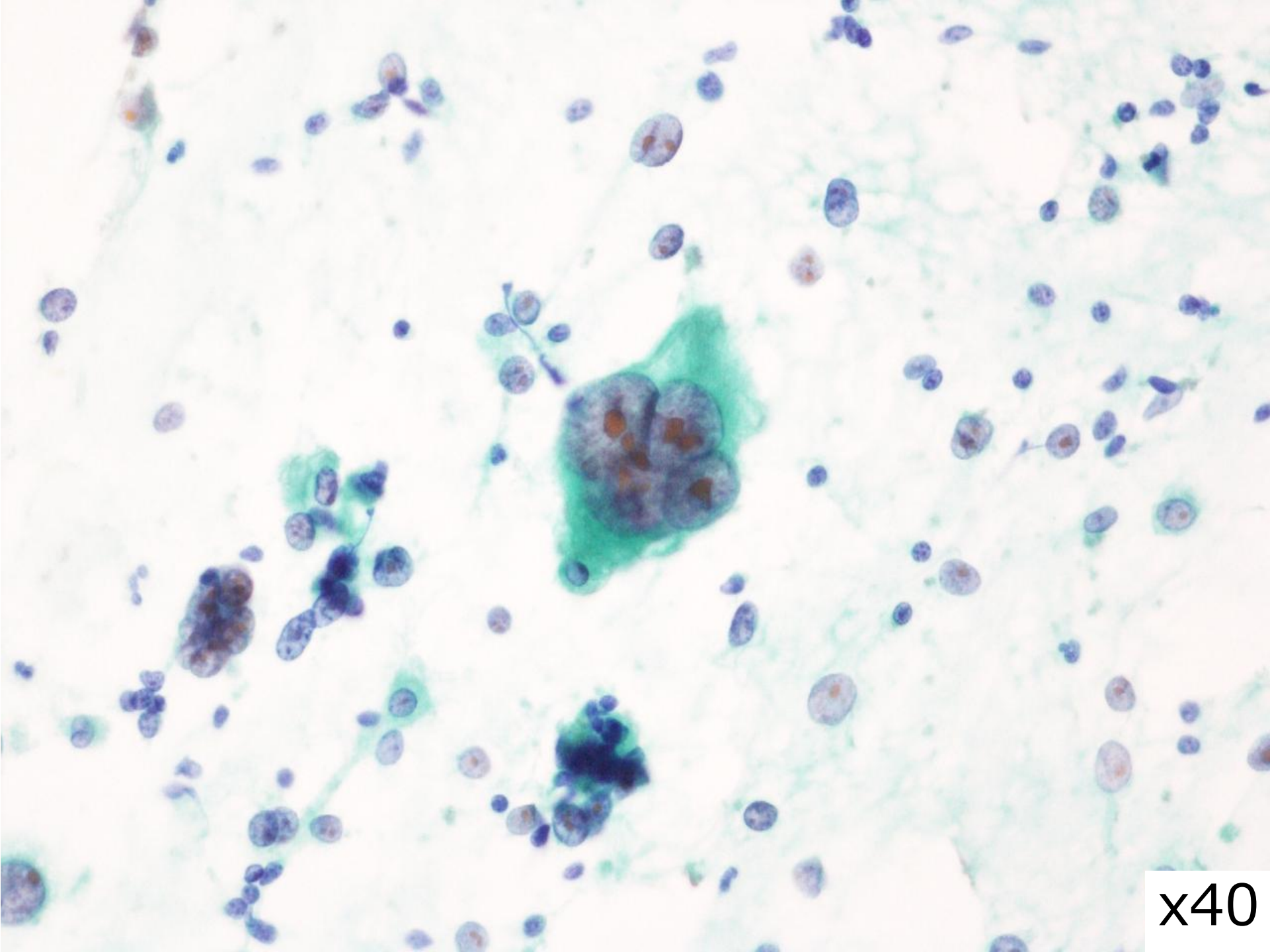
【経過】 嚥下困難で前医受診。精査目的で当院受診され、触診及びCTにて頸部食道、気管後方、甲状腺全周を覆う頸部腫瘤を指摘された。診断確定のため、甲状腺穿刺が行われた。



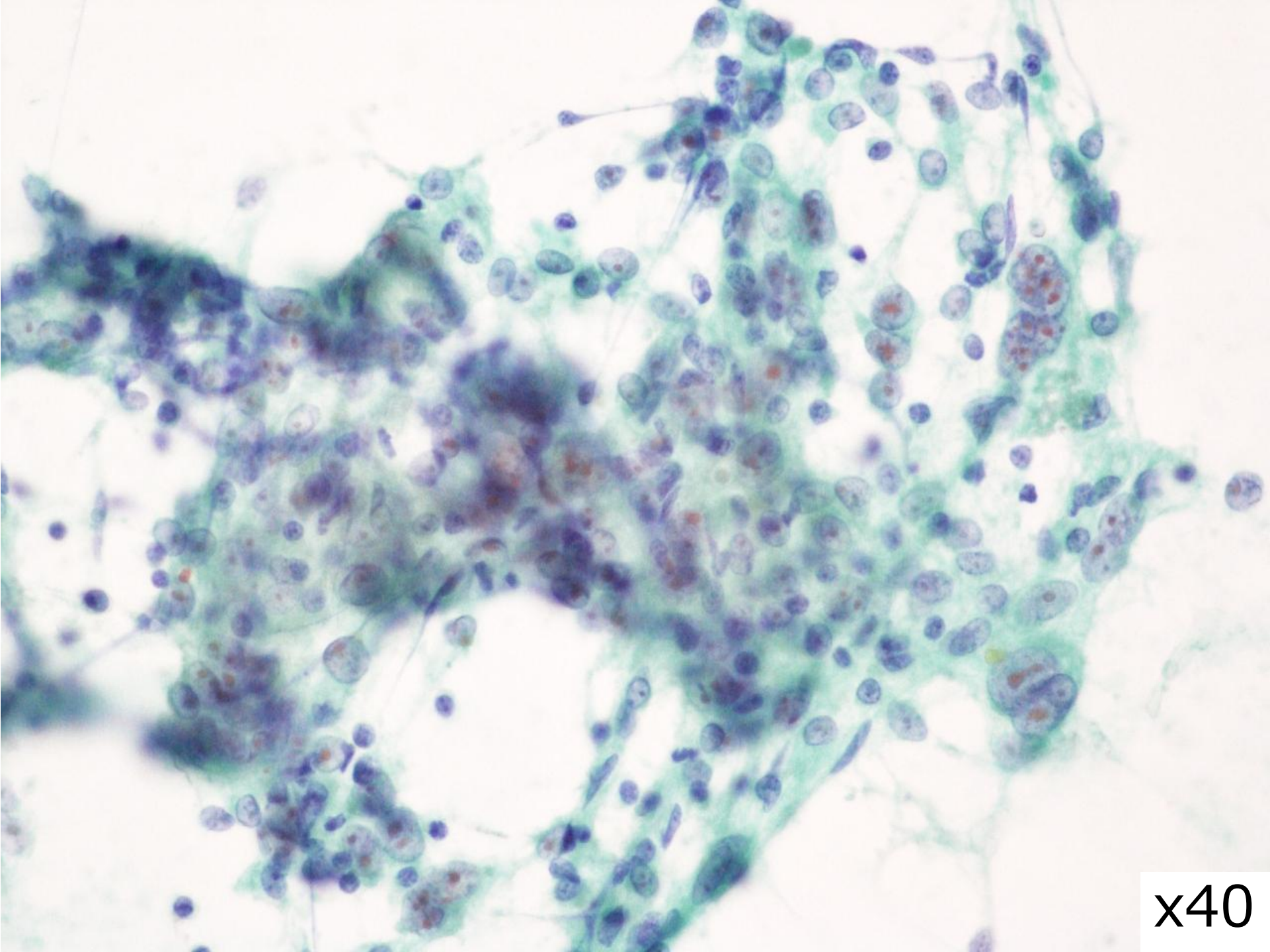
x40



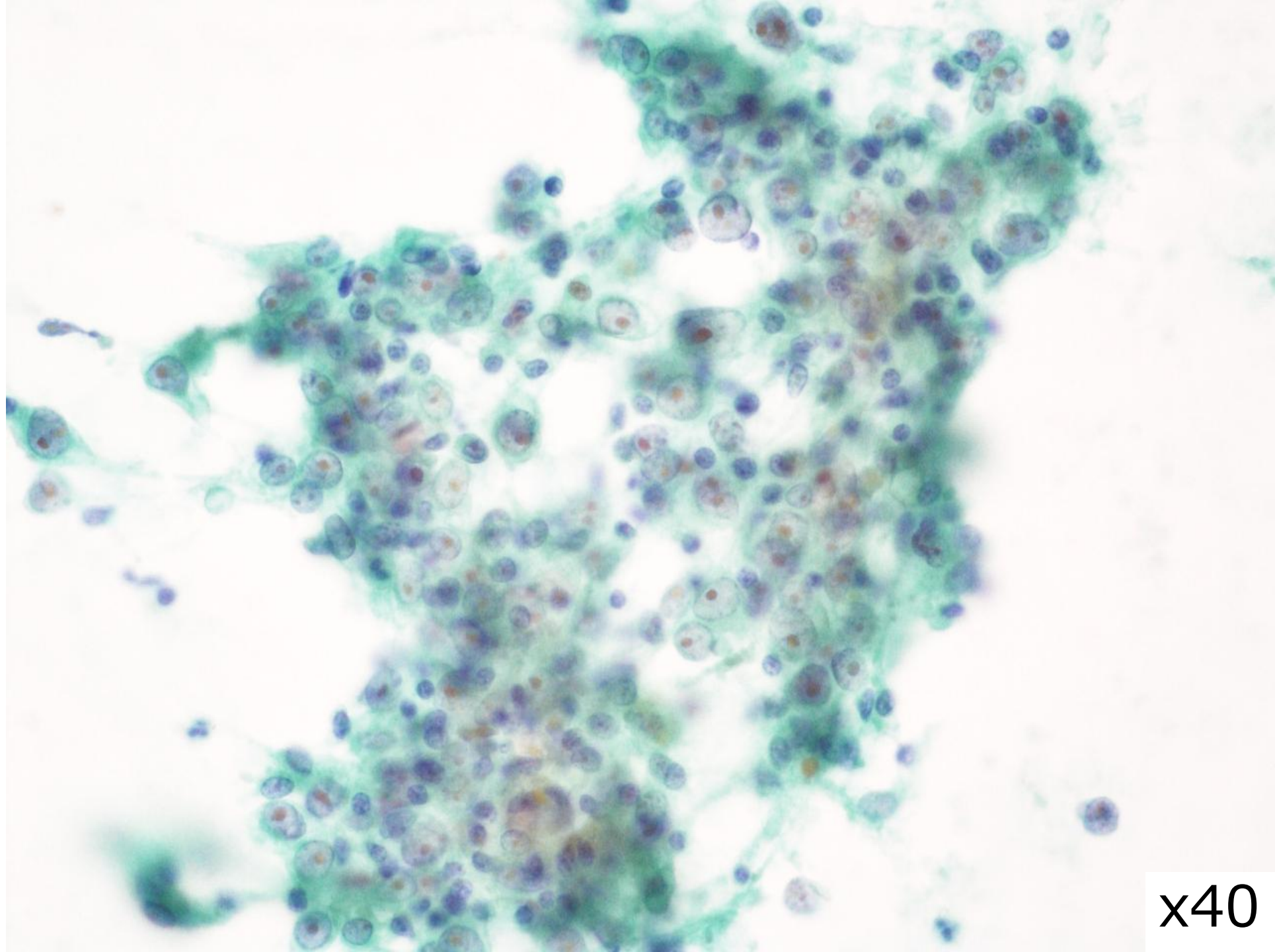
x40



x40



x40



x40

# 症例 2 選択肢

1. 乳頭癌
2. 甲状腺未分化癌
3. 未分化多形肉腫
4. 悪性リンパ腫
5. 転移性腫瘍

事前回答のリンク : <https://forms.gle/EdANAFYPPFmwiHNa9>