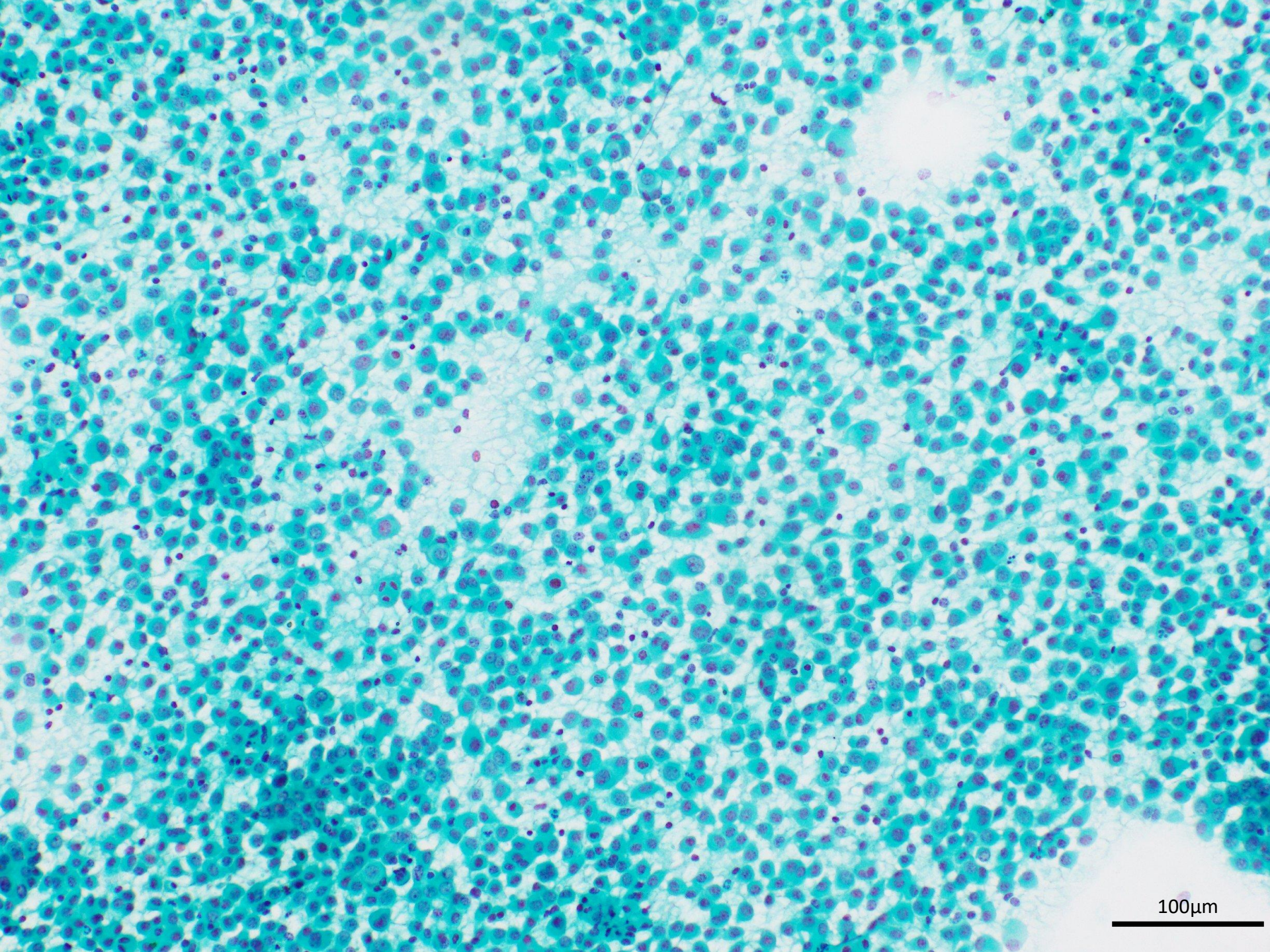
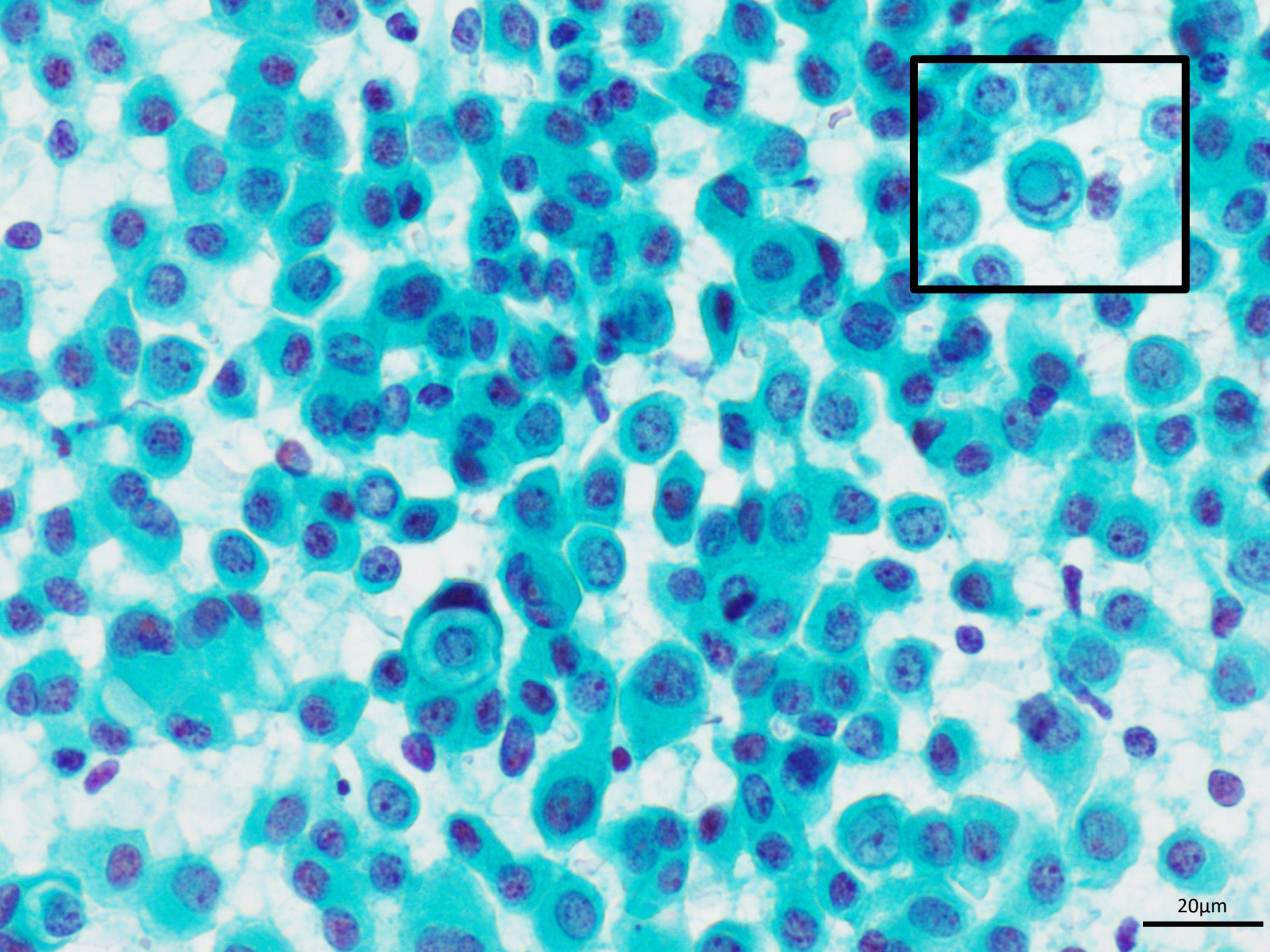


症例④ 喉頭蓋腫瘍捺印

- 70歳代 男性
- 喉頭蓋腫瘍+頸部リンパ節腫脹
- 検体：披裂喉頭蓋ヒダ腫瘍
- 標本作製方法：腫瘍部タッチ

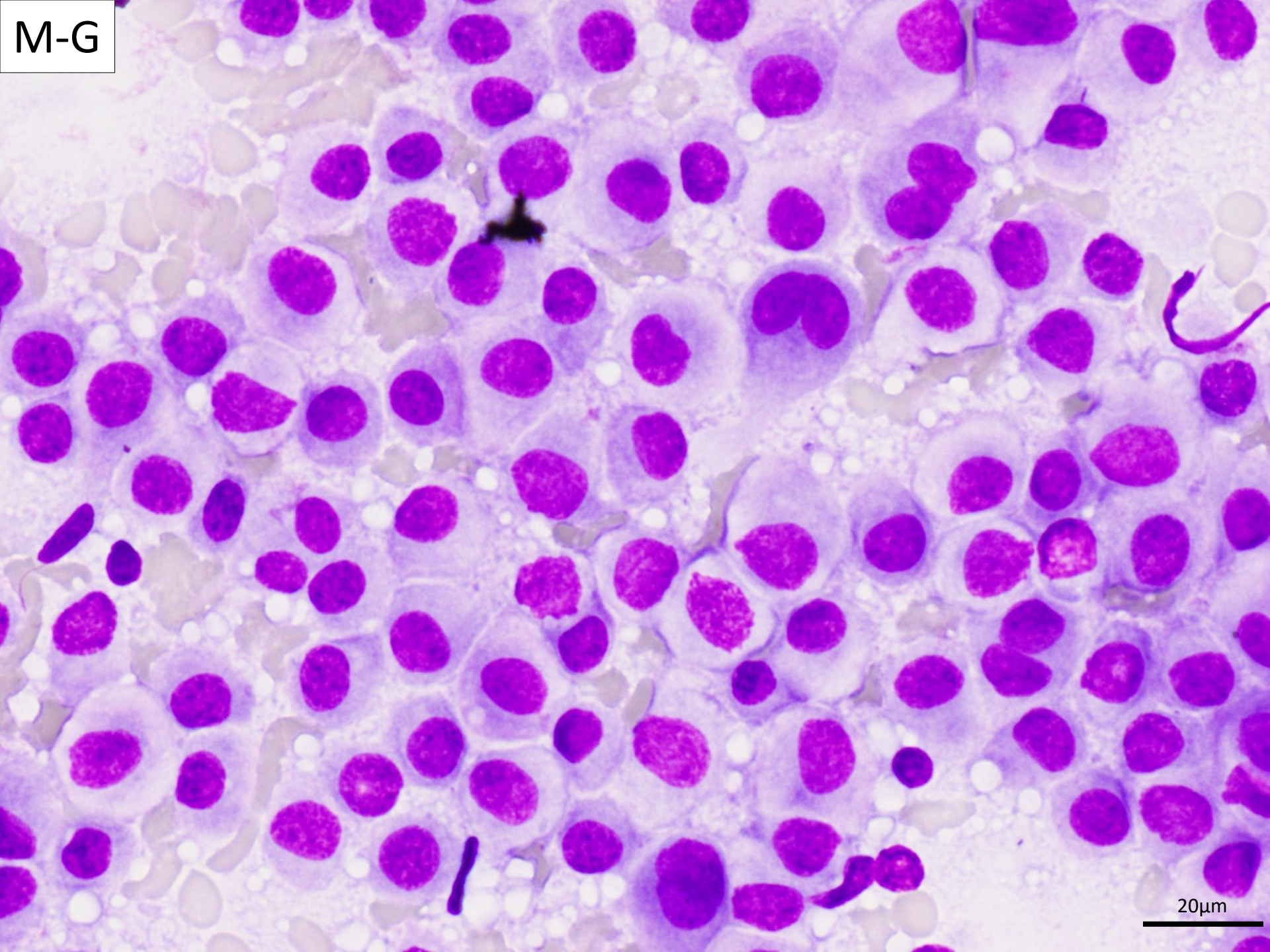


100µm



20µm

M-G



20µm

症例④ 喉頭蓋腫瘍捺印 選択肢

1. 腺癌
2. 神経内分泌腫瘍
3. 形質細胞腫
4. 悪性黒色腫

事前解答：<https://forms.gle/BDWiECtSrwUqQWWL9>

