

## 症例 ④ 唾液腺

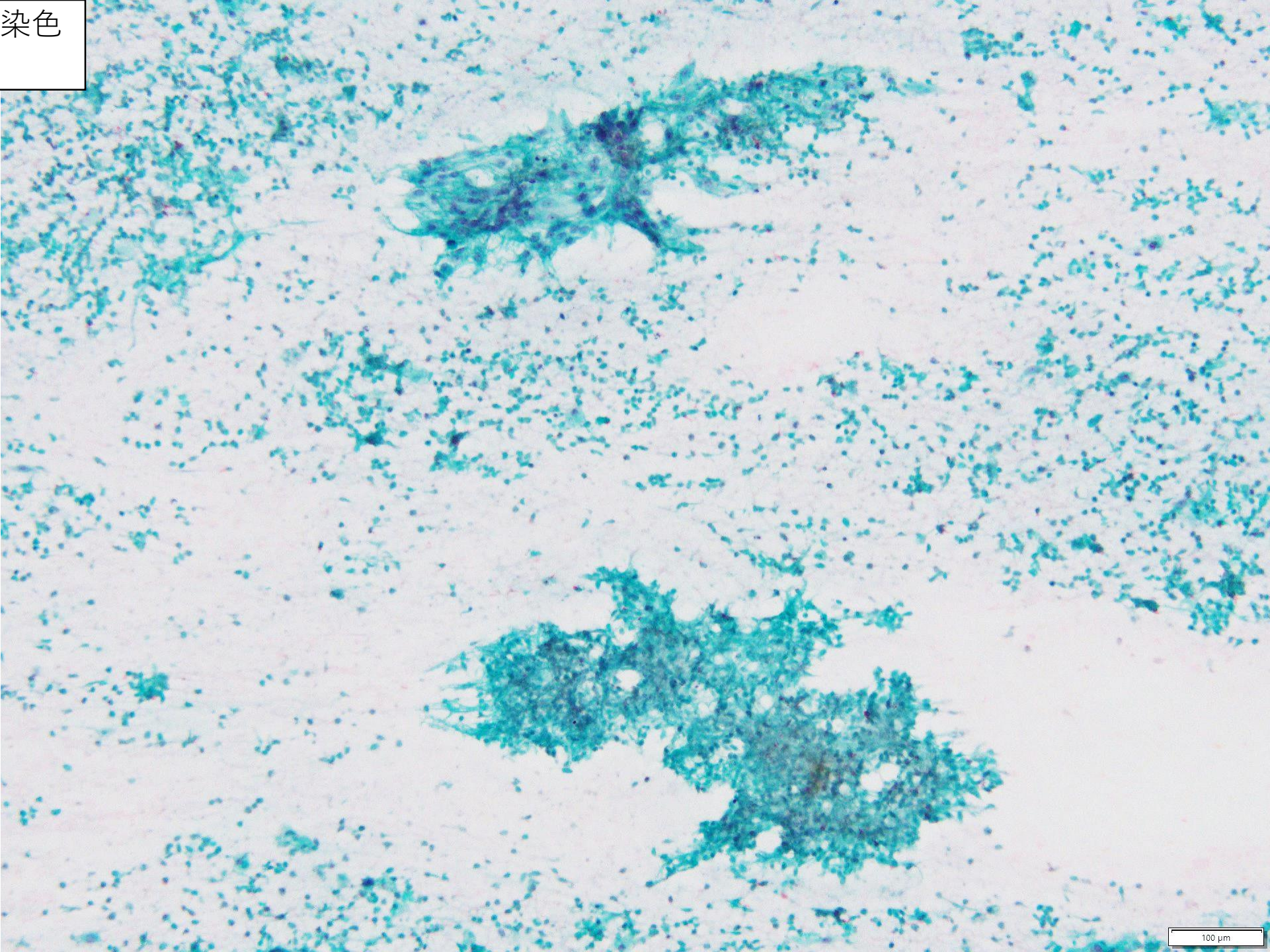
患者情報：50代 男性

材料：右唾液腺腫瘍

既往：耳下腺良性腫瘍で手術加療後

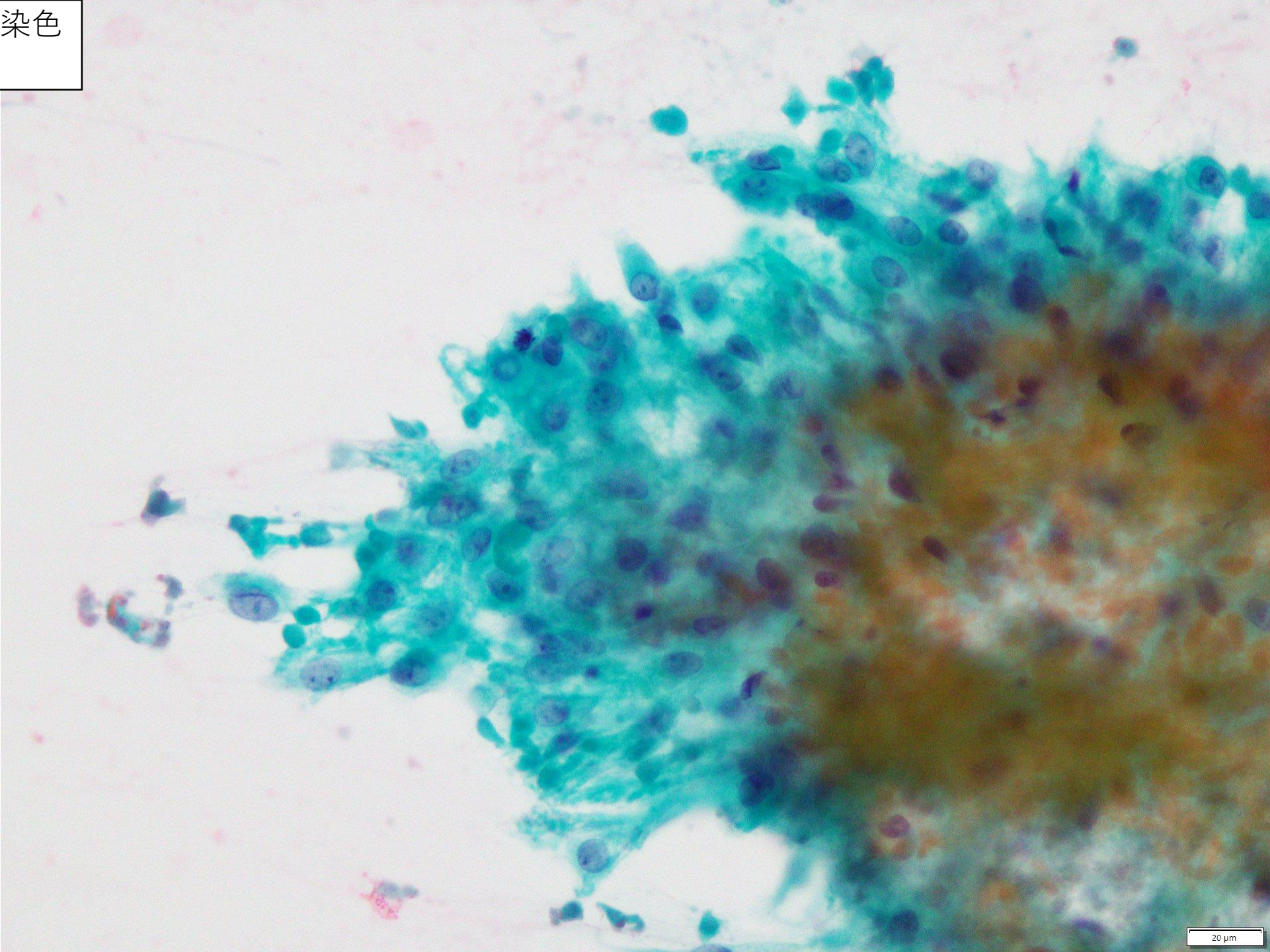
臨床所見：唾液腺腫脹のため細胞診FNA施行。CEA上昇あり。

Papanicolaou染色  
× 対物 4 倍



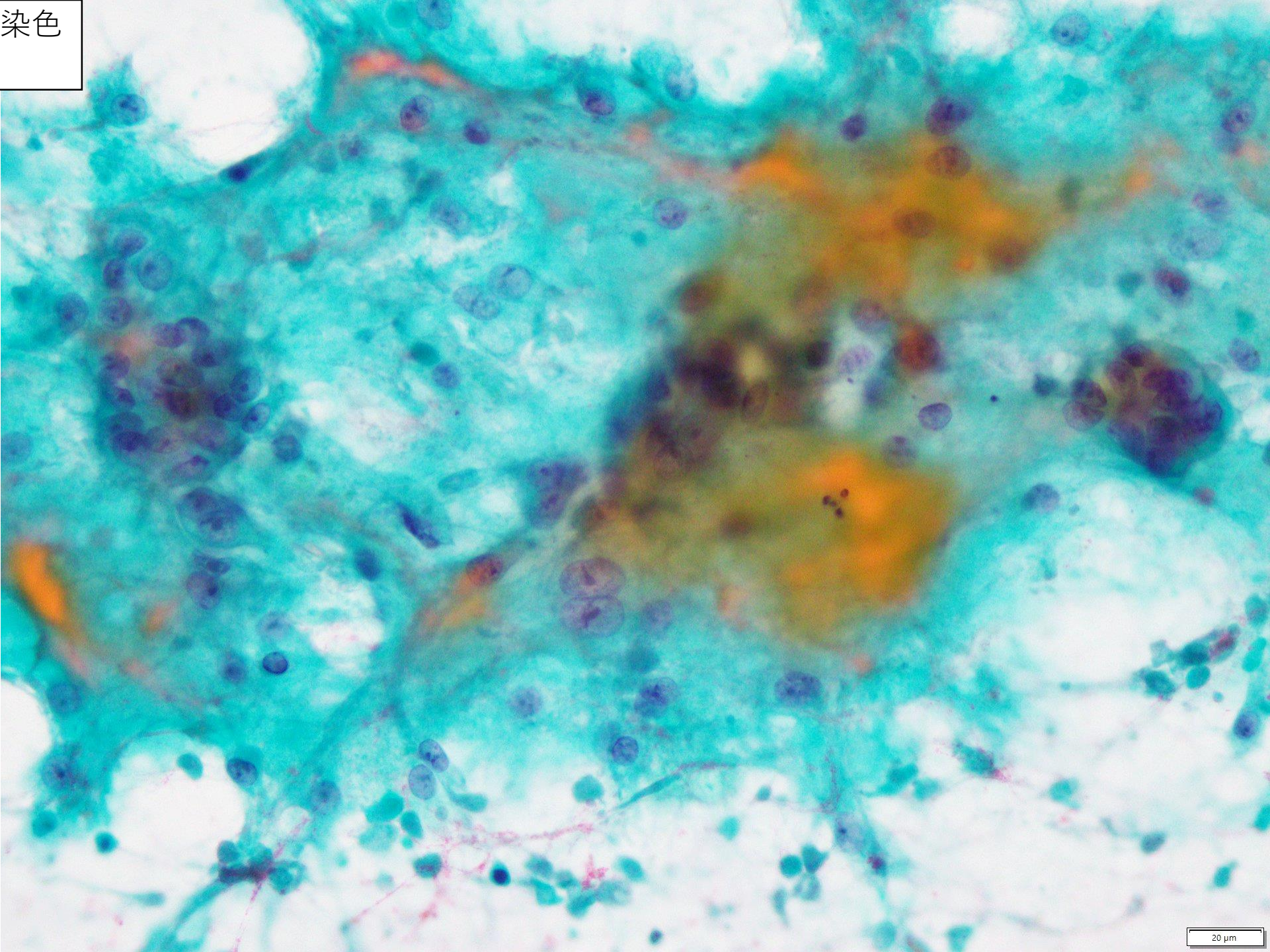
100 μm

Papanicolaou染色  
× 対物 40



20 μm

Papanicolaou染色  
× 対物 40 倍



20 μm

# 症例 ④ 唾液腺

## 選択肢

- 良性嚢胞性病変
- 多形腺腫
- 多形腺腫由来癌

事前解答：

<https://forms.gle/ryeTYdMj81Qdikw88>