

# 症例 ③

---

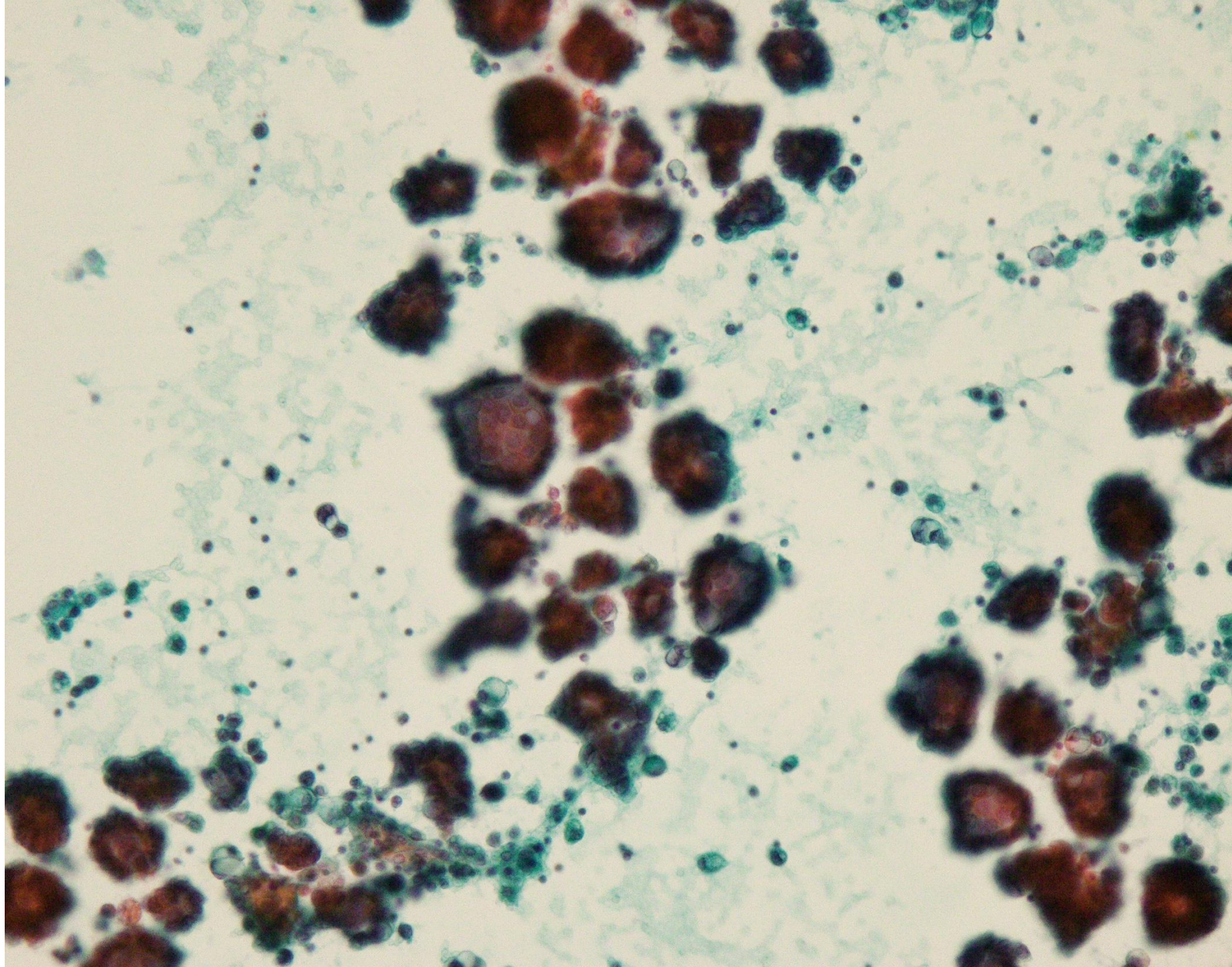
患者 : 80代男性

既往歴 : なし

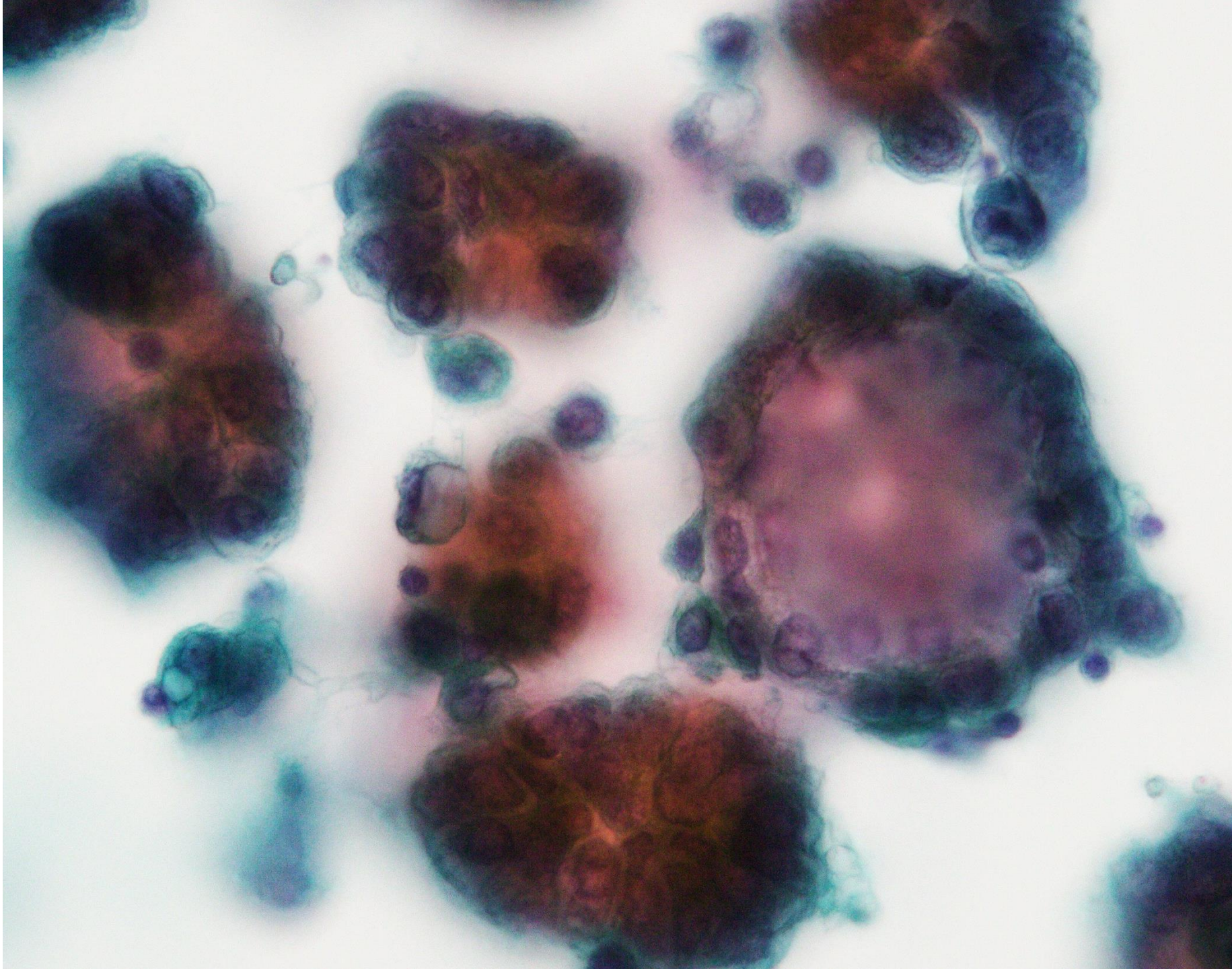
経過 : Xpにて右肺異常陰影を指摘され, 精査のため当院受診.  
当院 CT にて心嚢液・胸水貯留を認め, 右肺下葉肺癌, 多  
発肺内転移, 右胸膜播種, 多発リンパ節転移疑い

材料 : 心嚢液

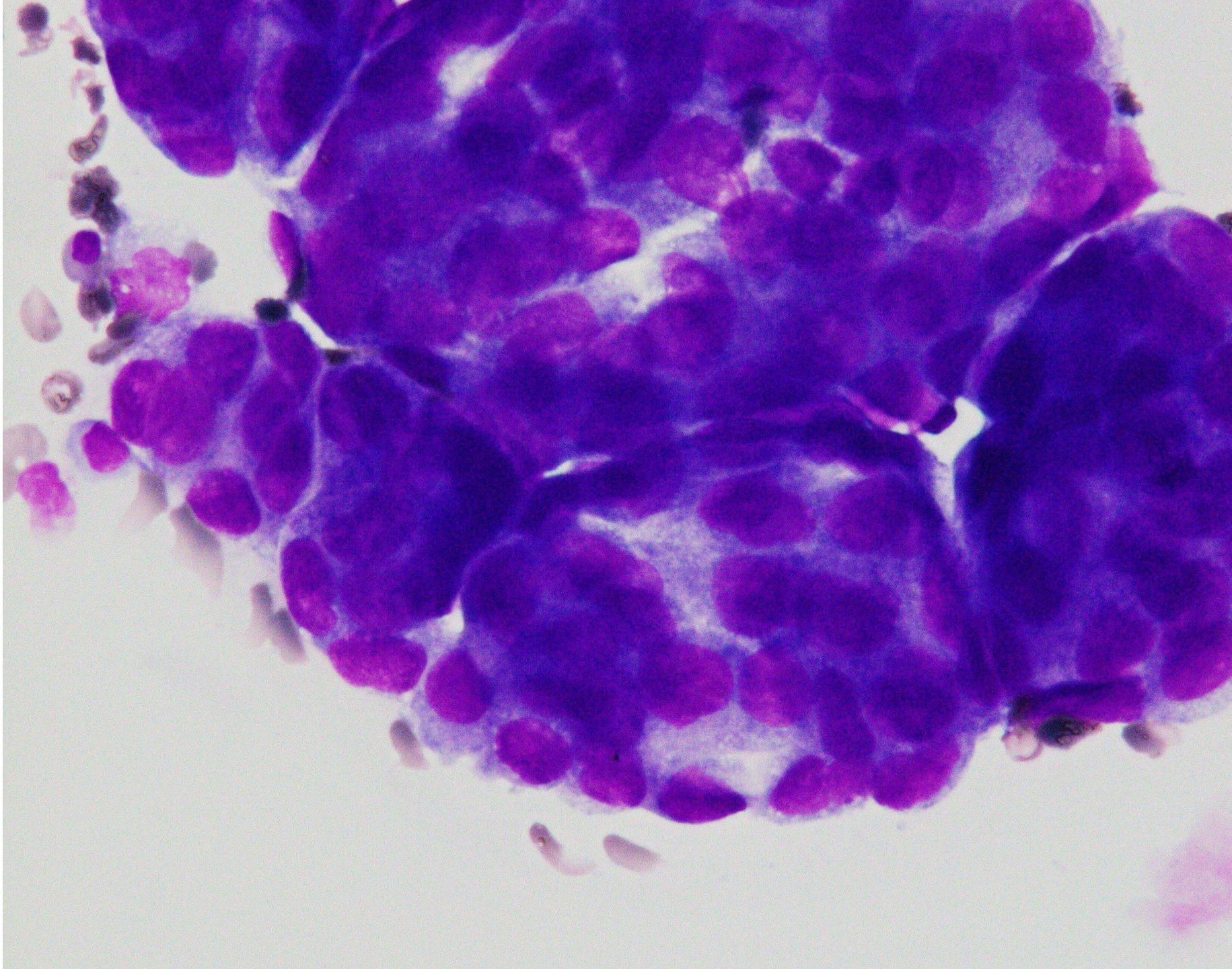
Pap. x10



Pap. x40



**Gie. x40**



# 症例 ③ 体腔液

選択肢

- 反応性中皮細胞
- 中皮腫
- 腺癌

事前解答：

<https://forms.gle/ryeTYdMj81Qdikw88>