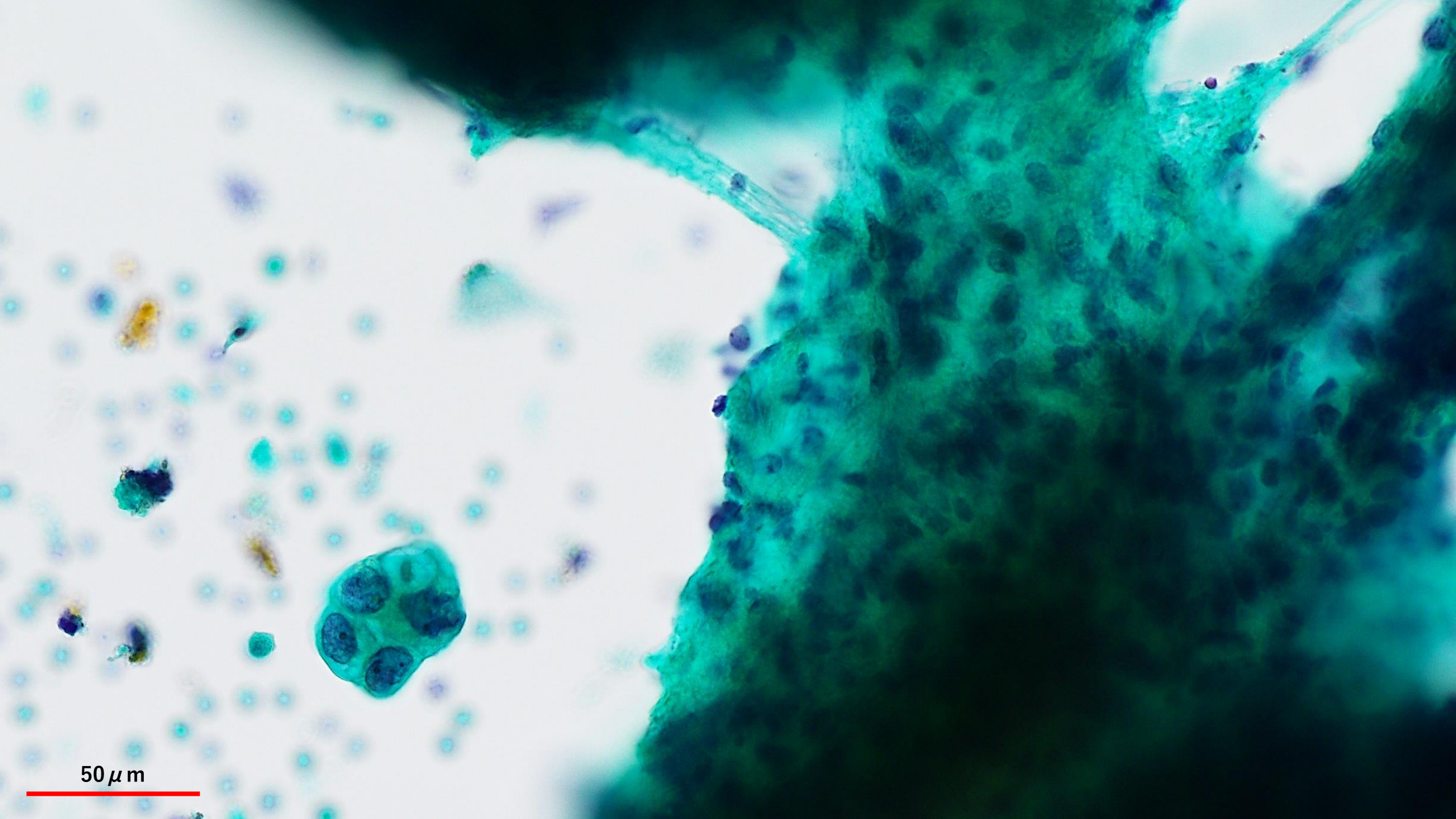
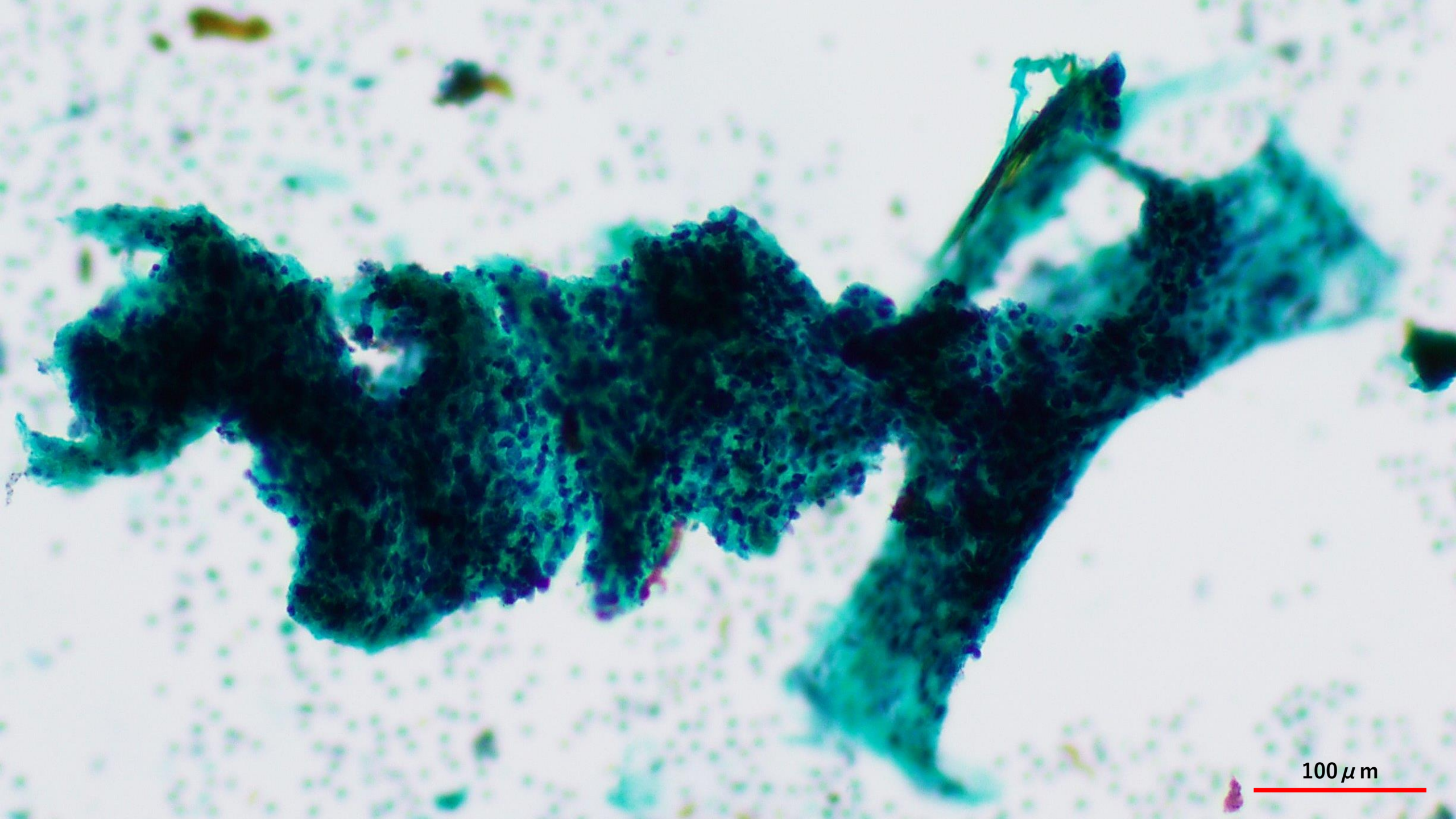


症例 ②

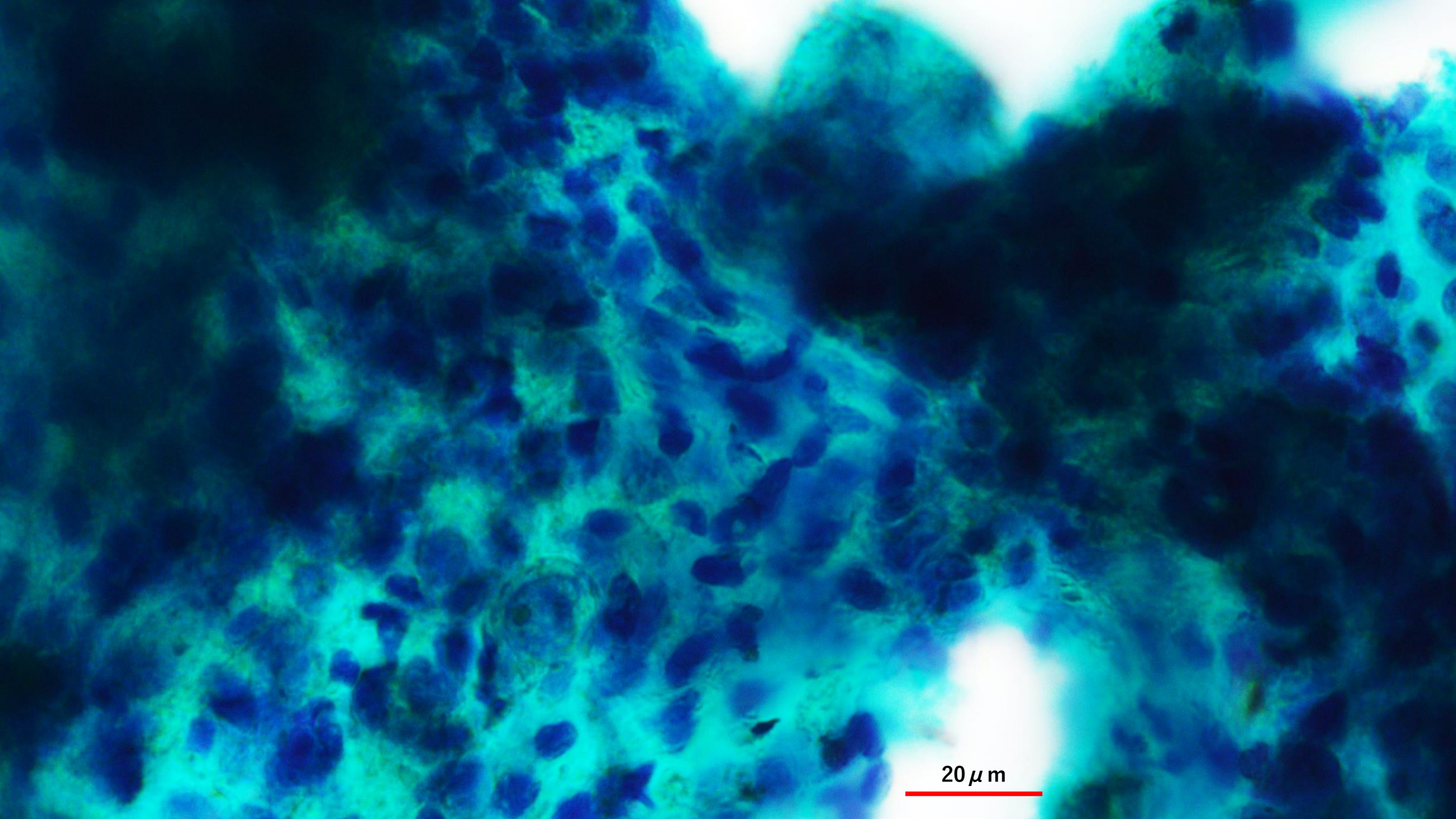
- 73歳，女性.
- 既往歴：卵巣嚢腫 膵体部嚢胞
- 経過：腹痛あり近医受診. CTにて膵頭部腫大あり膵臓癌の可能性を否定できず当院消化器内科を受診. 5cm大の膵腫瘤あり.
EUS-FNAを施行.
- 臨床診断：膵充実性腫瘤
- 材料：膵腫瘍EUS-FNA
- LBP標本(TACAS™ Ruby：上尾方式)



50 μ m



100 μ m



20 μ m

症例 ② 消化器

選択肢

- 腺癌
- 腺扁平上皮癌
- それ以外

事前解答：

<https://forms.gle/ryeTYdMj81Qdikw88>