

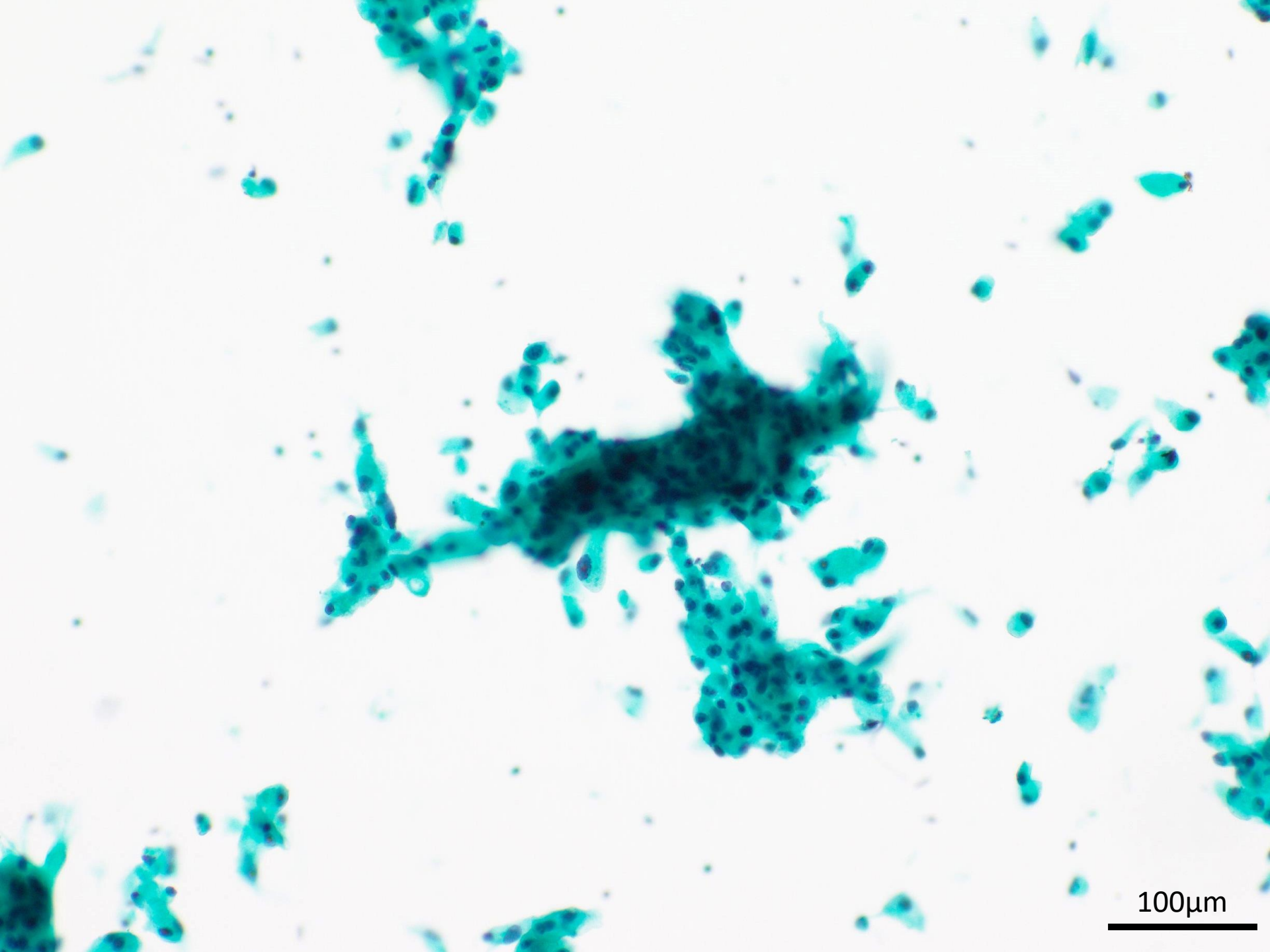
【症例】

- 70歳代 女性
- 8年前より腫瘍を自覚
- 乳腺超音波で区域Cに10mm大の充実性病変
形状不整形、境界不明瞭。
カテゴリーー4

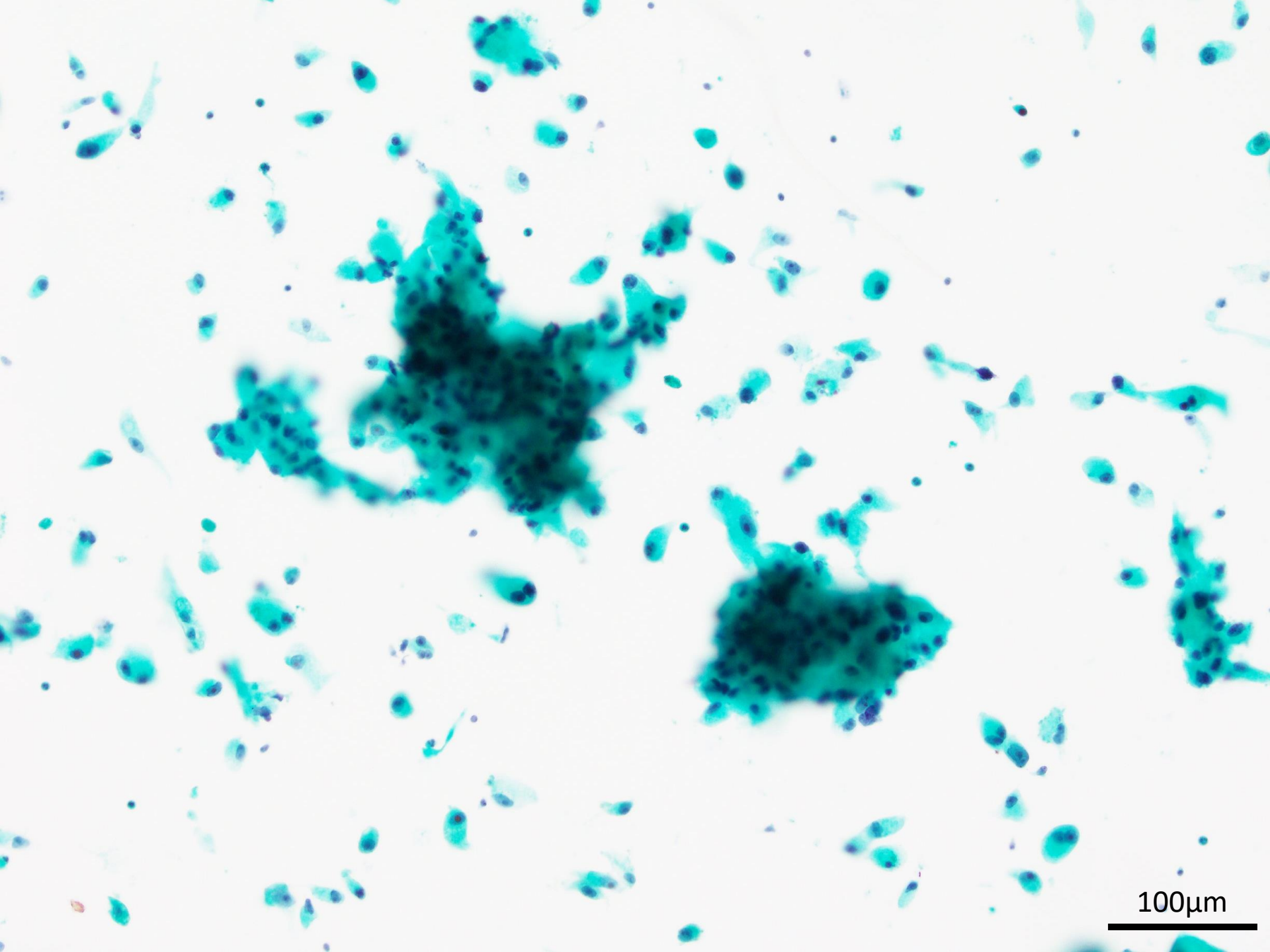
【材料】

- 乳腺穿刺吸引細胞診 2回穿刺
LBP標本(TACAS™ Ruby：上尾方式) 1枚

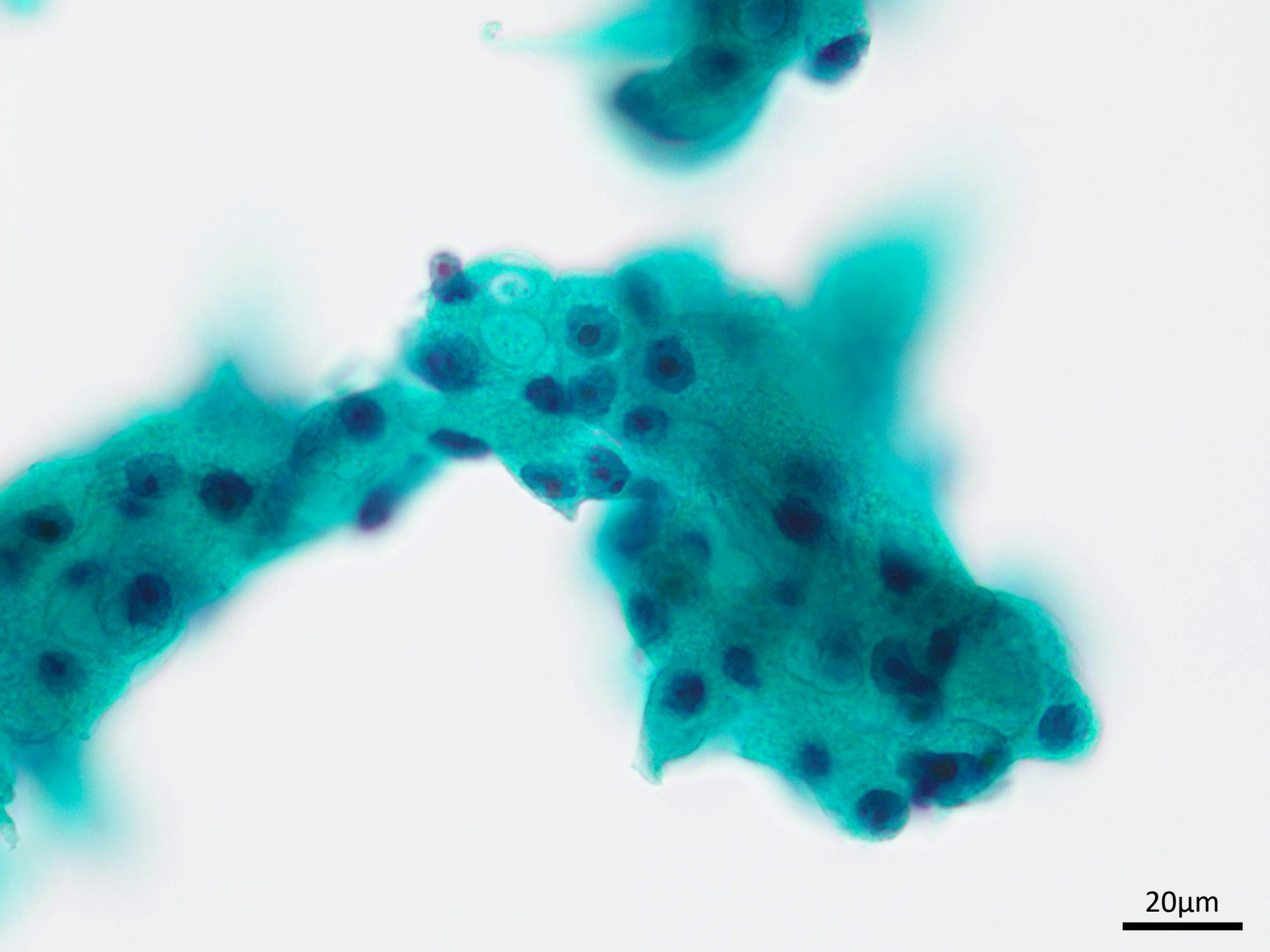
※2回穿刺検体をまとめて作製



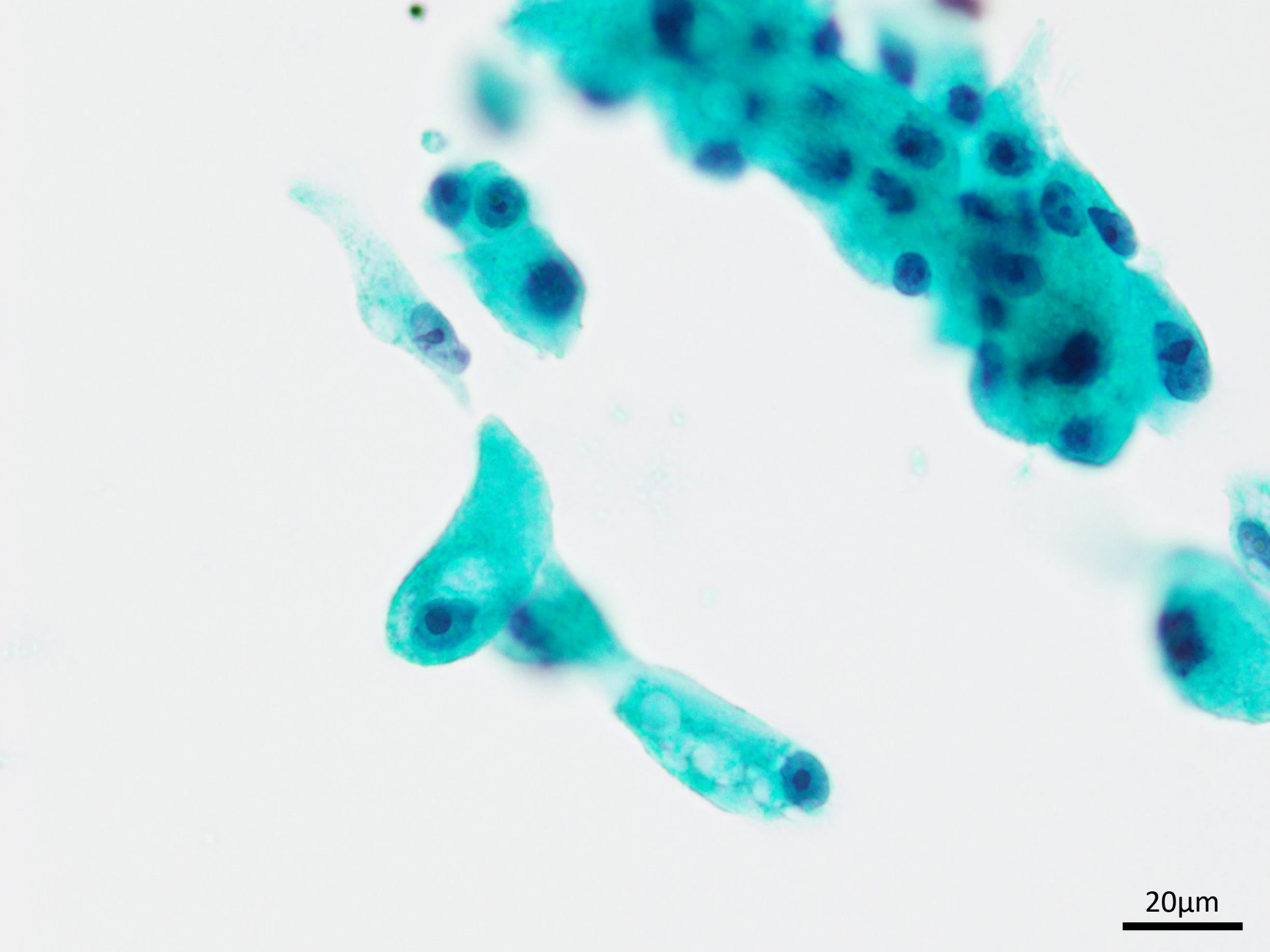
100µm



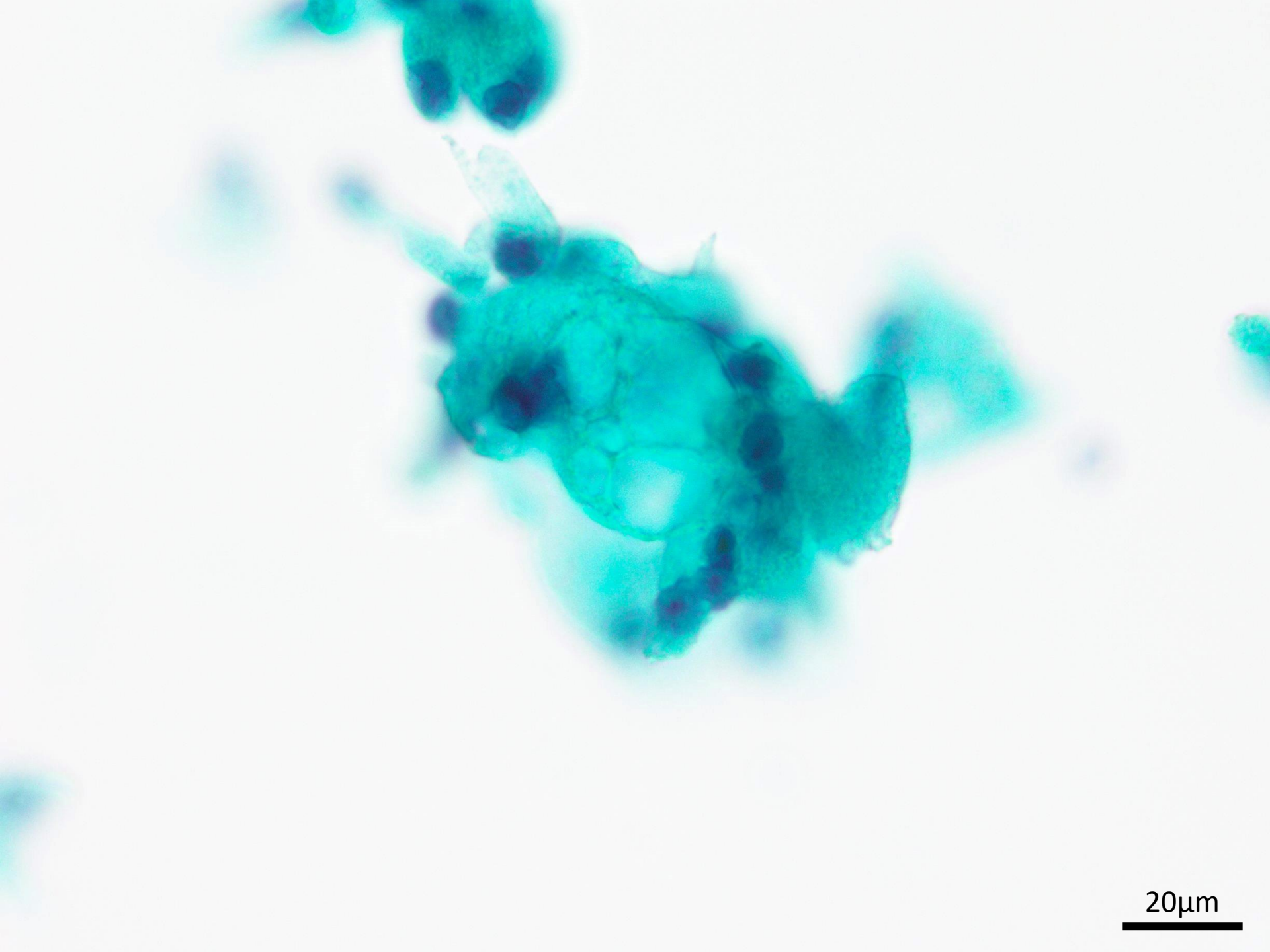100μm



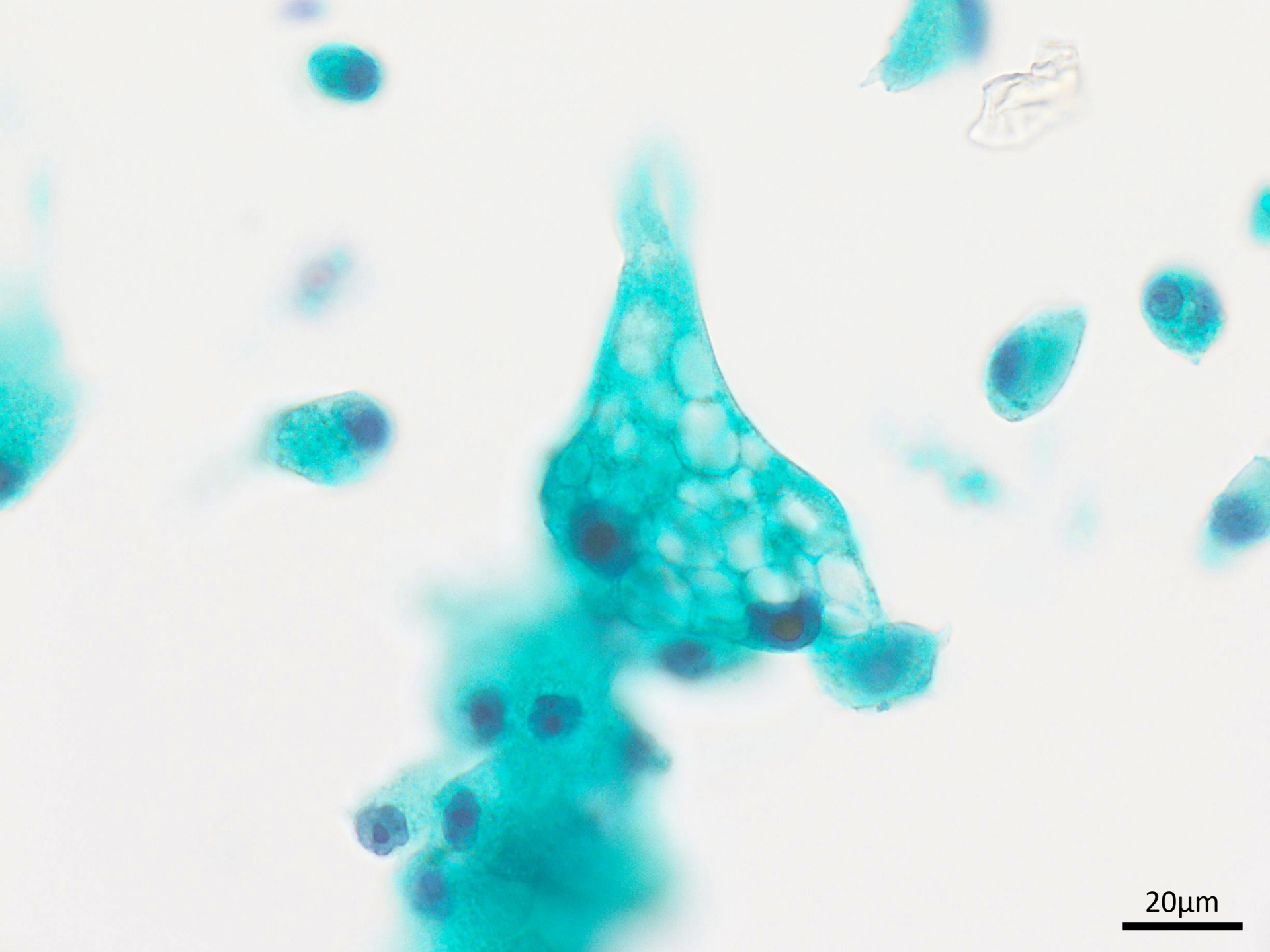
20μm



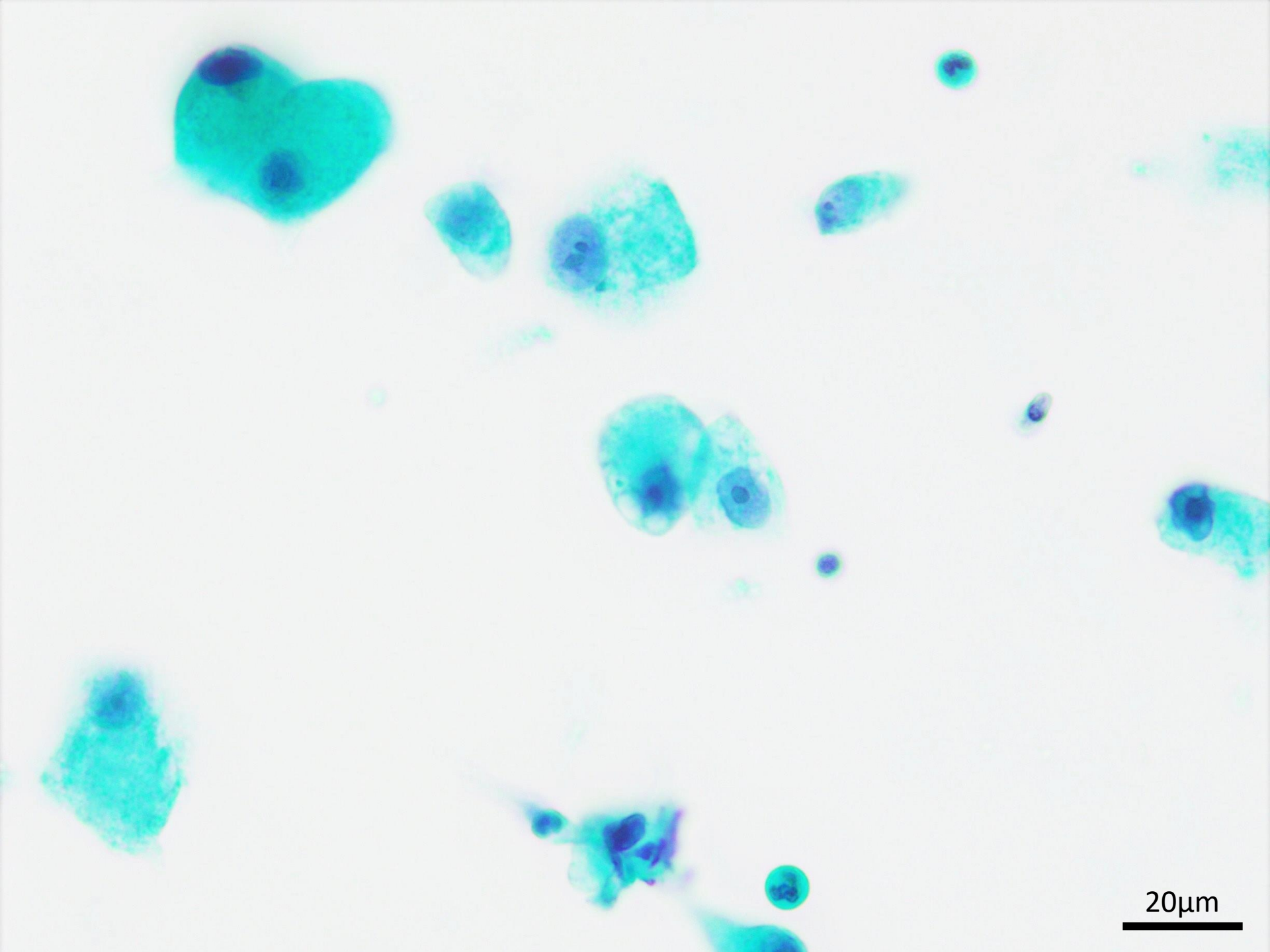
20μm



20µm



20μm



20µm

選択肢

1. アポクリン癌
2. 浸潤性乳管癌
3. 浸潤性小葉癌
4. 分泌癌
5. 脂腺癌