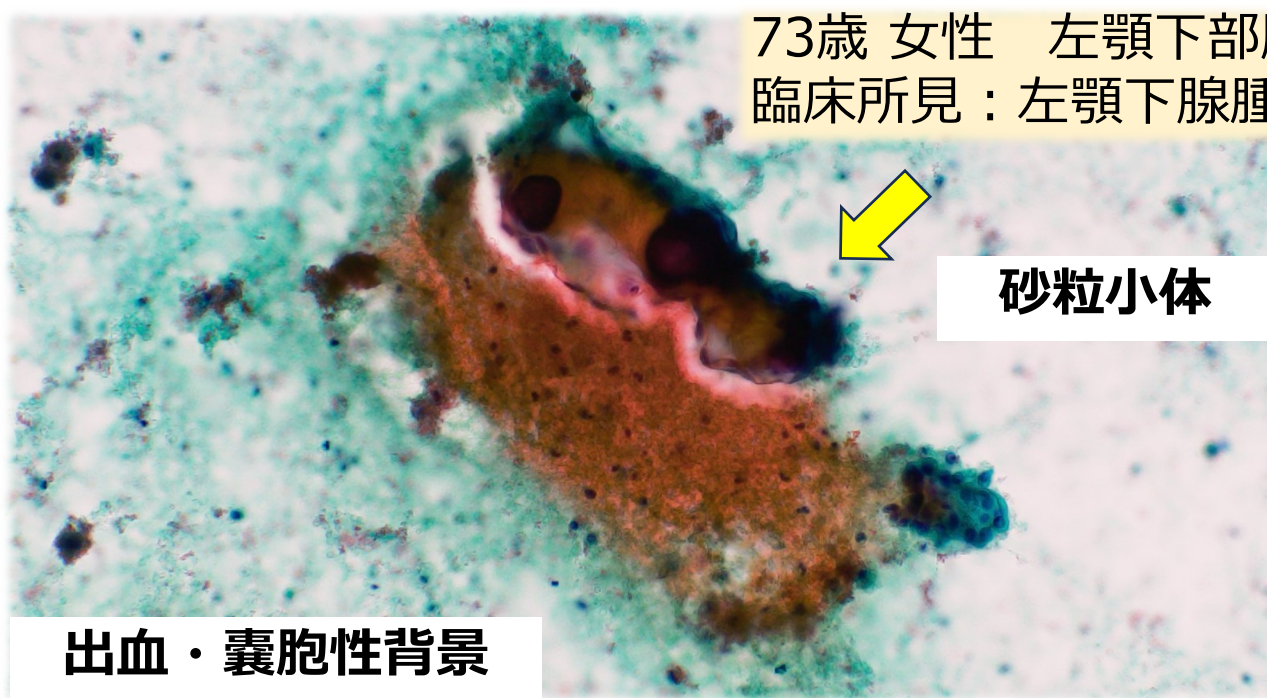
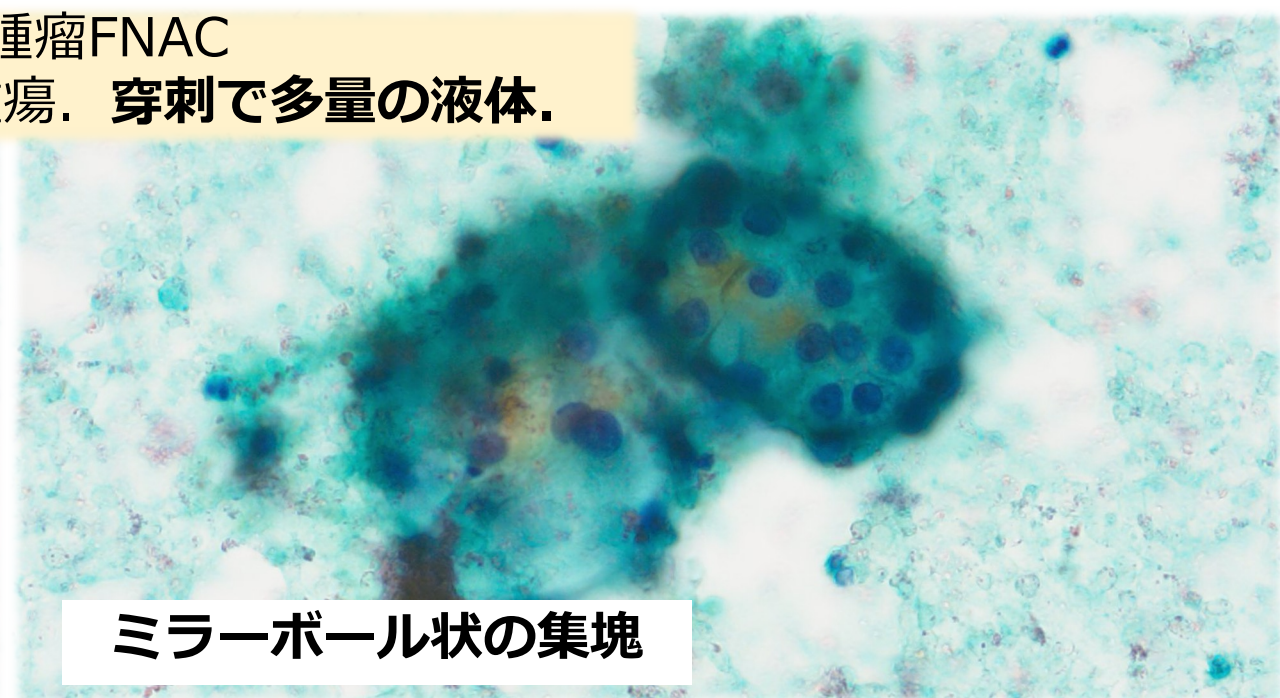


73歳 女性 左顎下部腫瘍FNAC
臨床所見：左顎下腺腫瘍。穿刺で多量の液体。

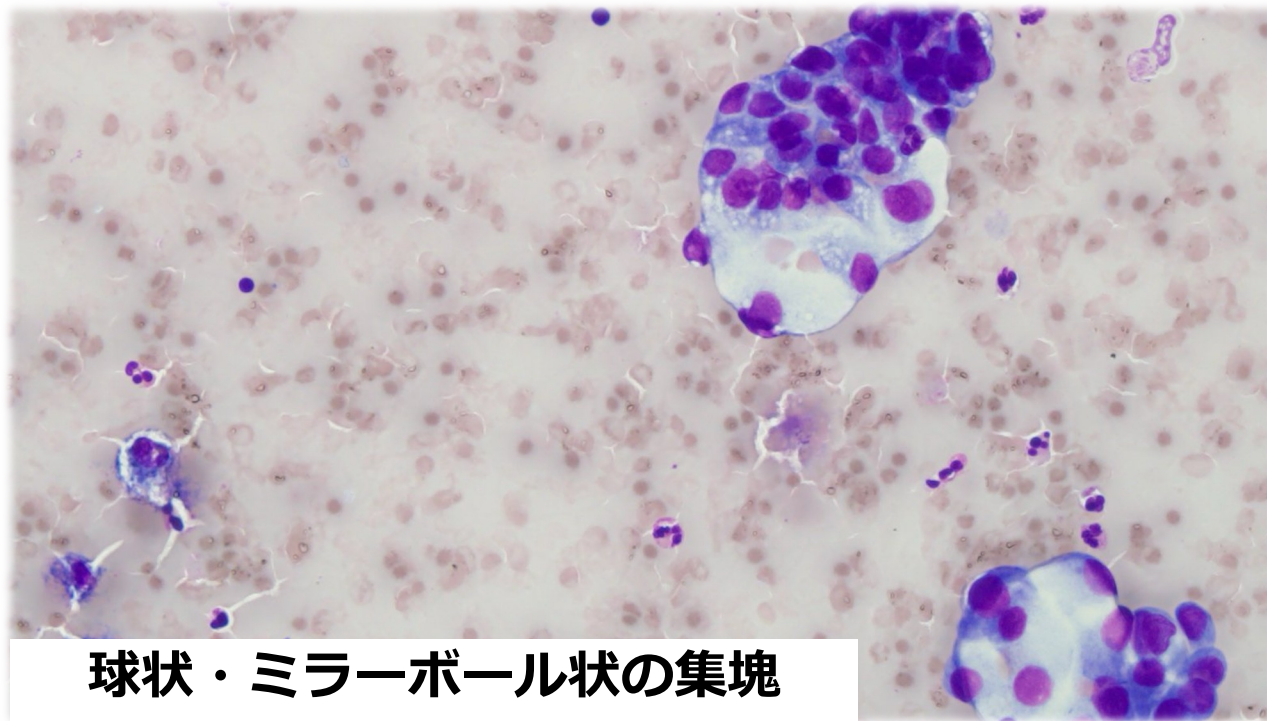


砂粒小体

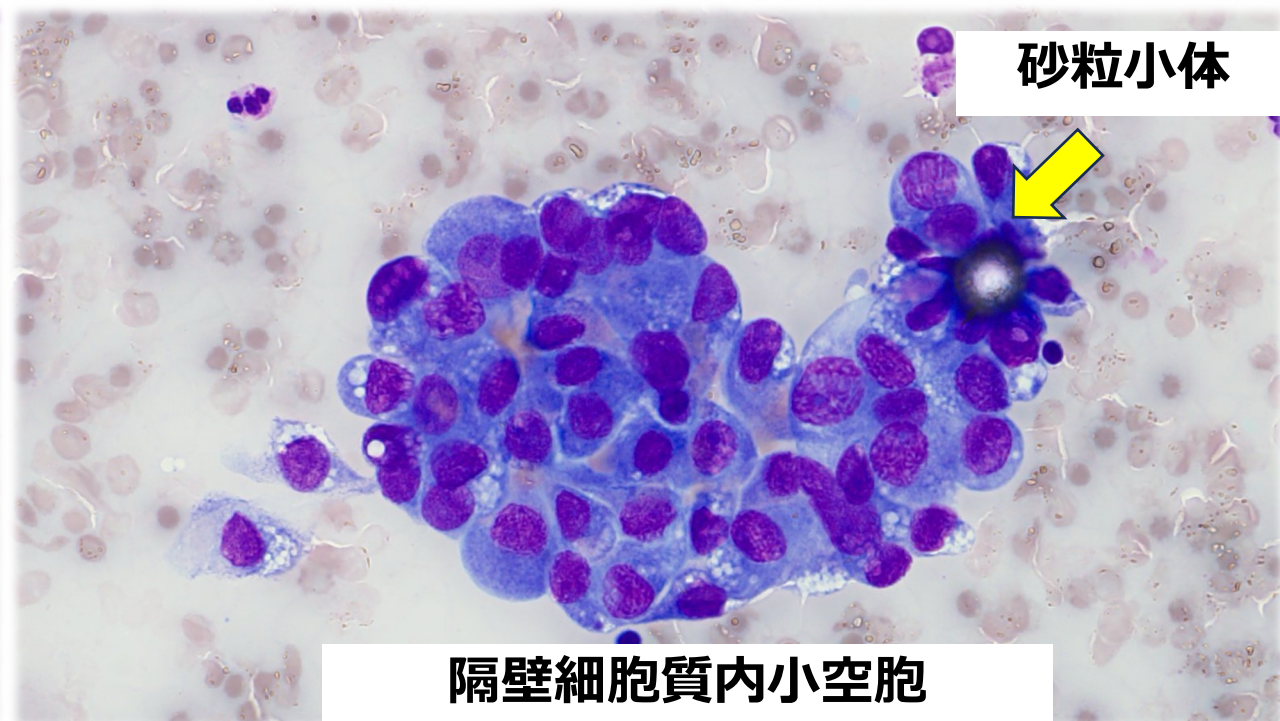
出血・嚢胞性背景



ミラーボール状の集塊



球状・ミラーボール状の集塊



砂粒小体

隔壁細胞質内小空胞

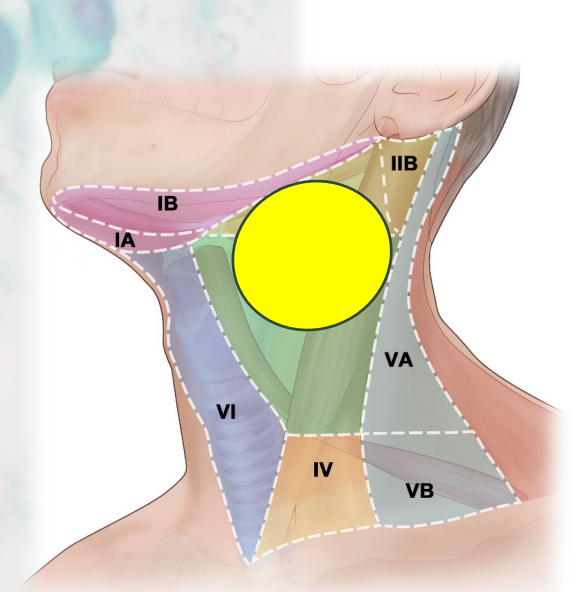
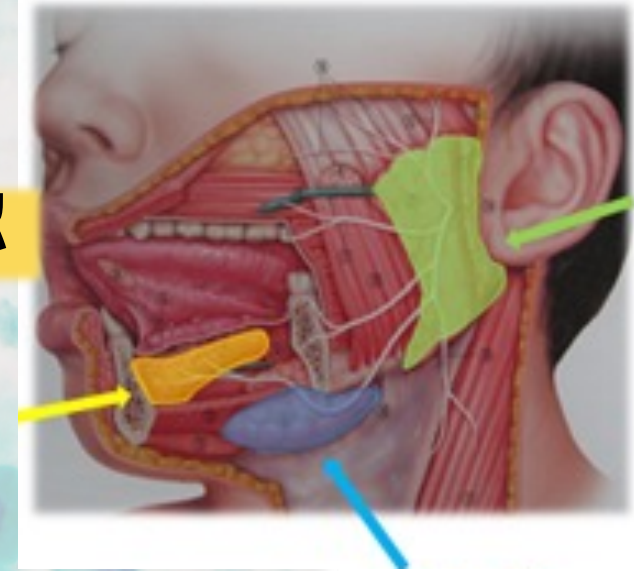
73歳 女性 左顎下部腫瘍FNAC

臨床所見：左顎下腺腫瘍。穿刺で多量の液体。

臨床医にオリエンテーションを確認

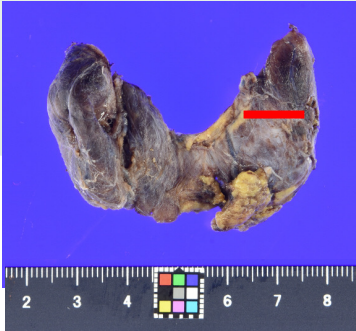- 約 5 cm大の顎下部の腫瘍
- リンパ節の可能性もあり
- 茶褐色状の液体

→ 嚢胞状



甲状腺乳頭癌の頸部リンパ節転移

頸部リンパ節 (嚢胞化)



甲状腺

