

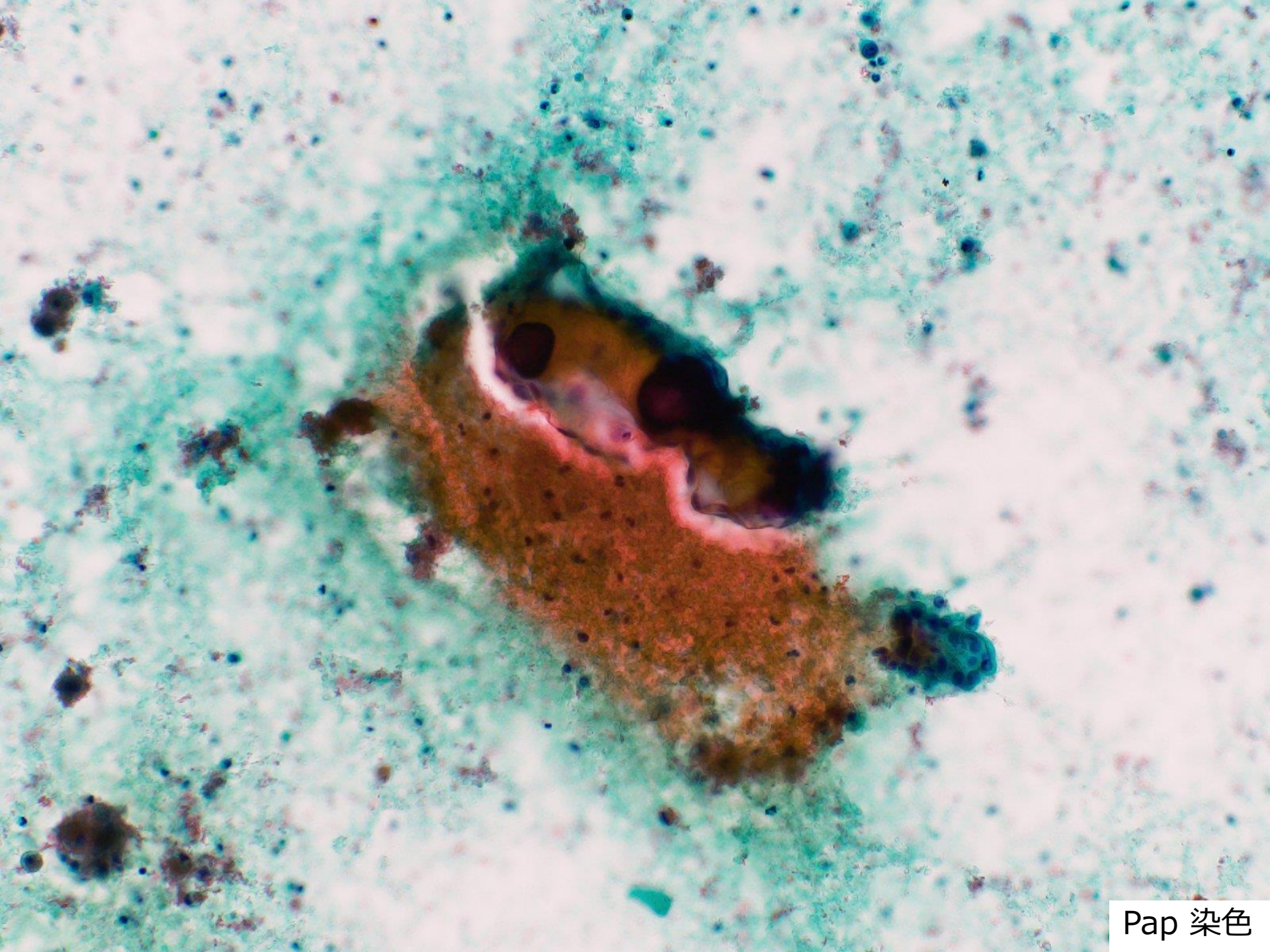
# 頭頸部 症例検討

患者：70歳代，女性

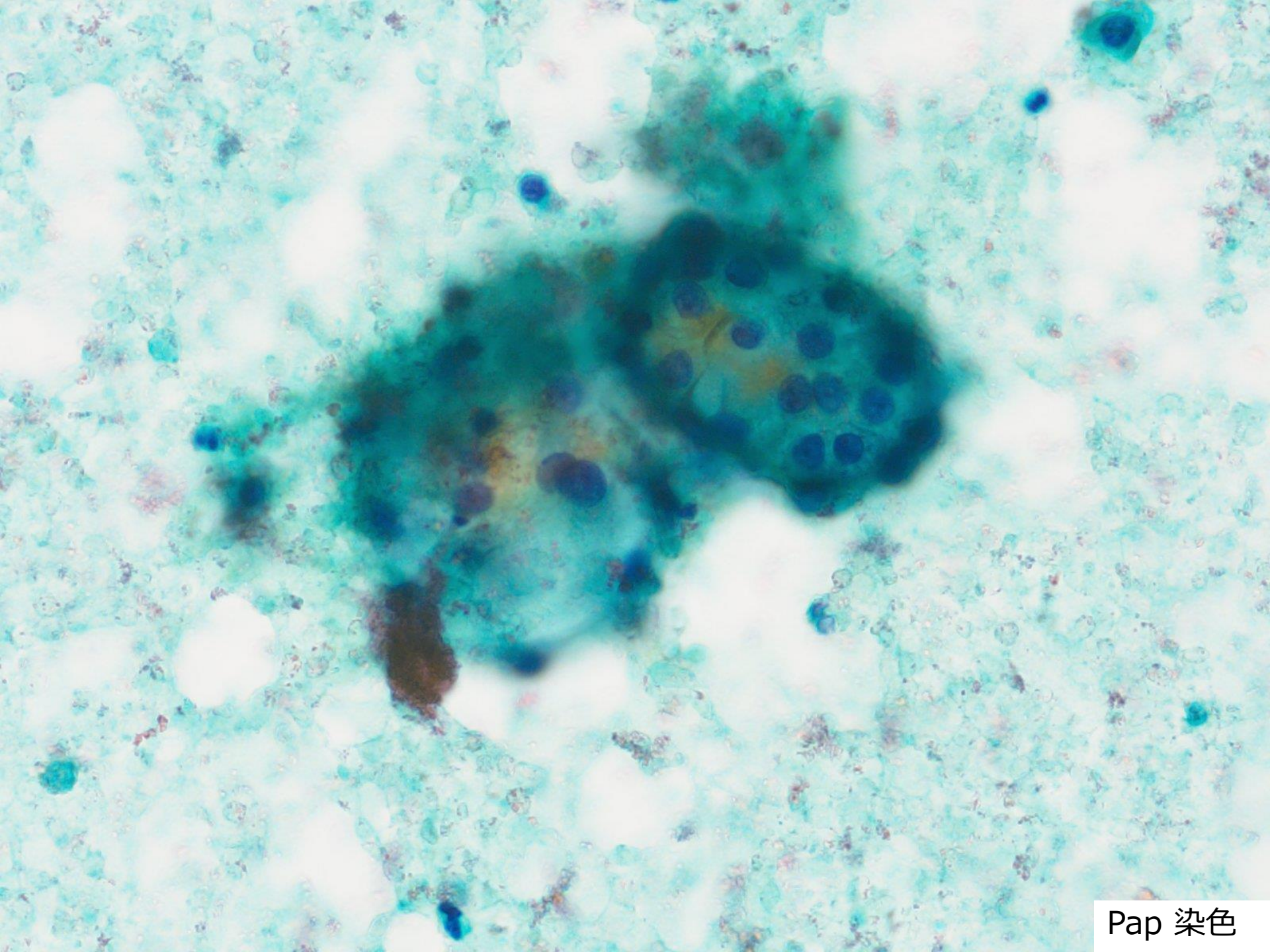
材料：唾液腺FNAC

臨床診断：左顎下腺腫瘍

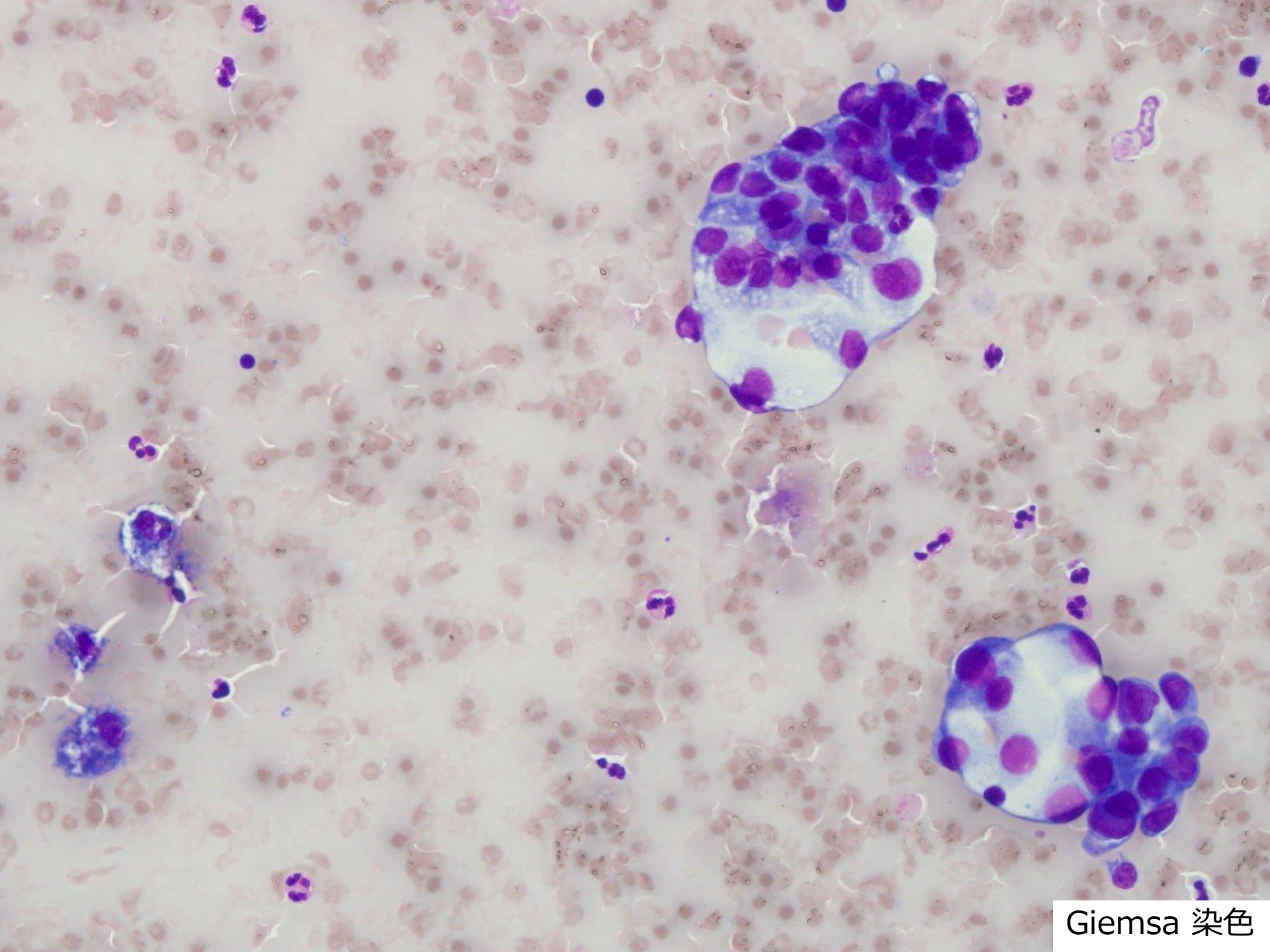
臨床所見：穿刺で多量の液体が引けた  
腫瘍の縮小は著明



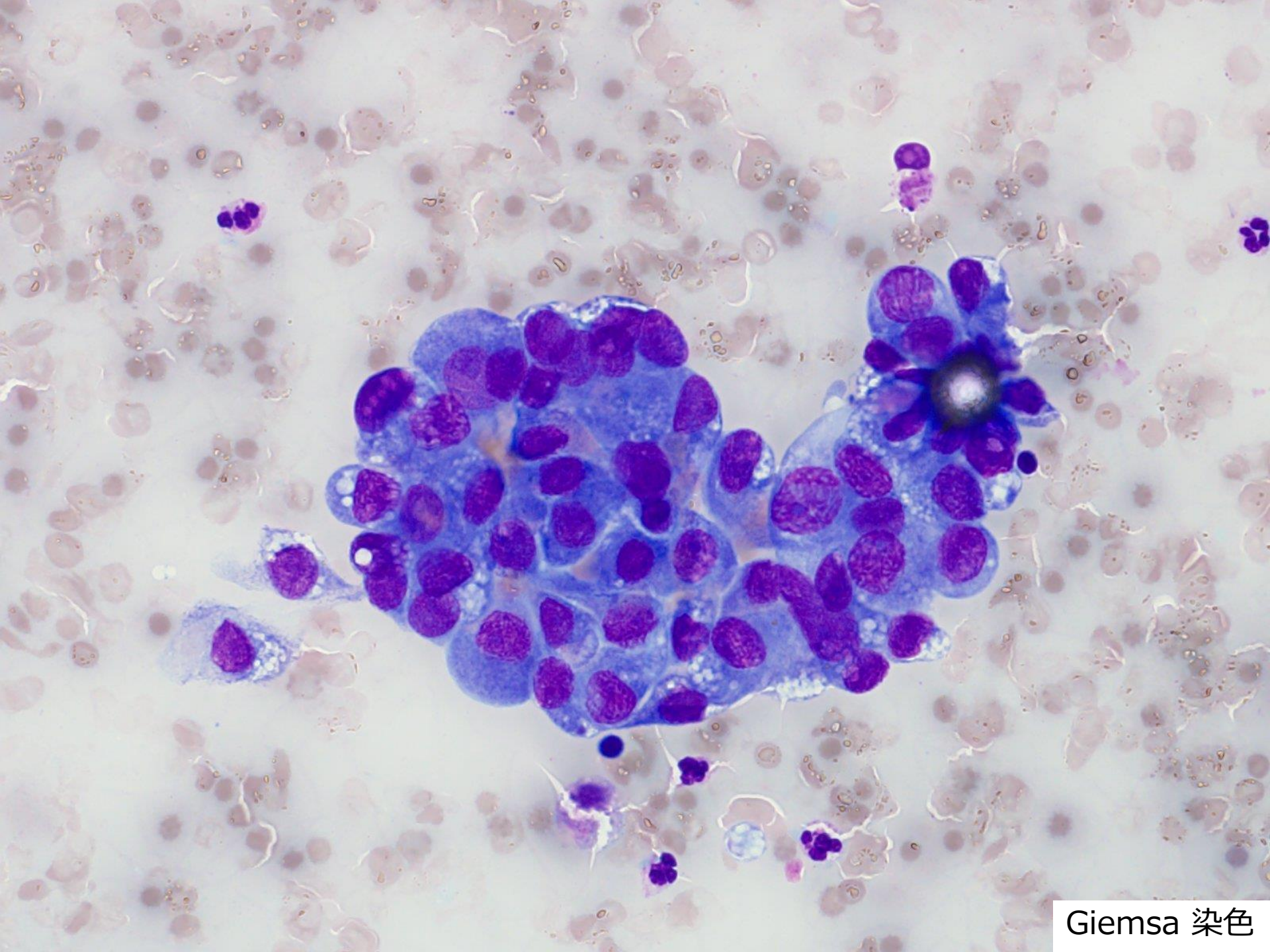
Pap 染色



Pap 染色



Giemsa 染色



Giemsa 染色