

婦人科 症例検討

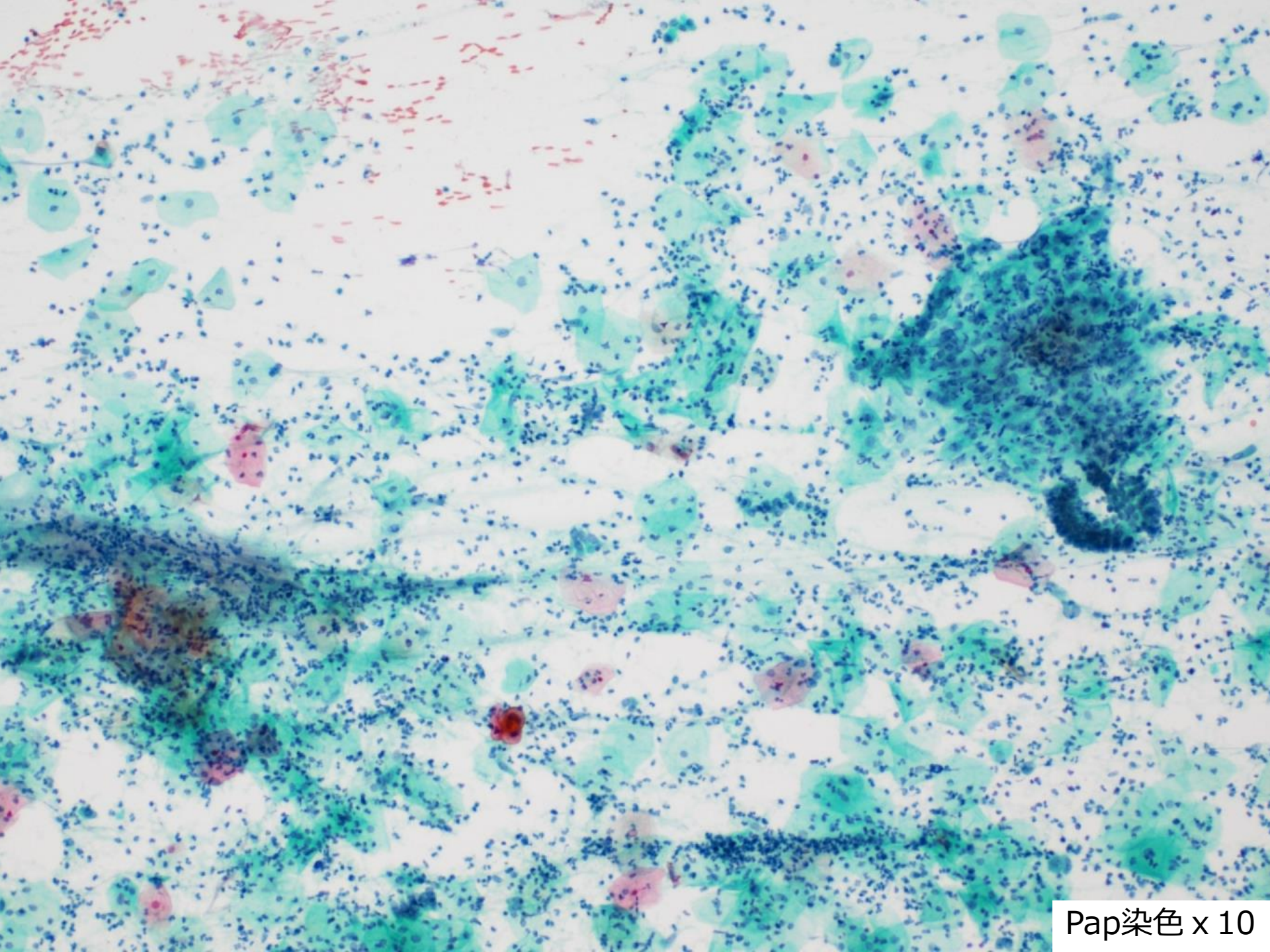
患者：20歳代，女性

臨床情報：膣部びらん

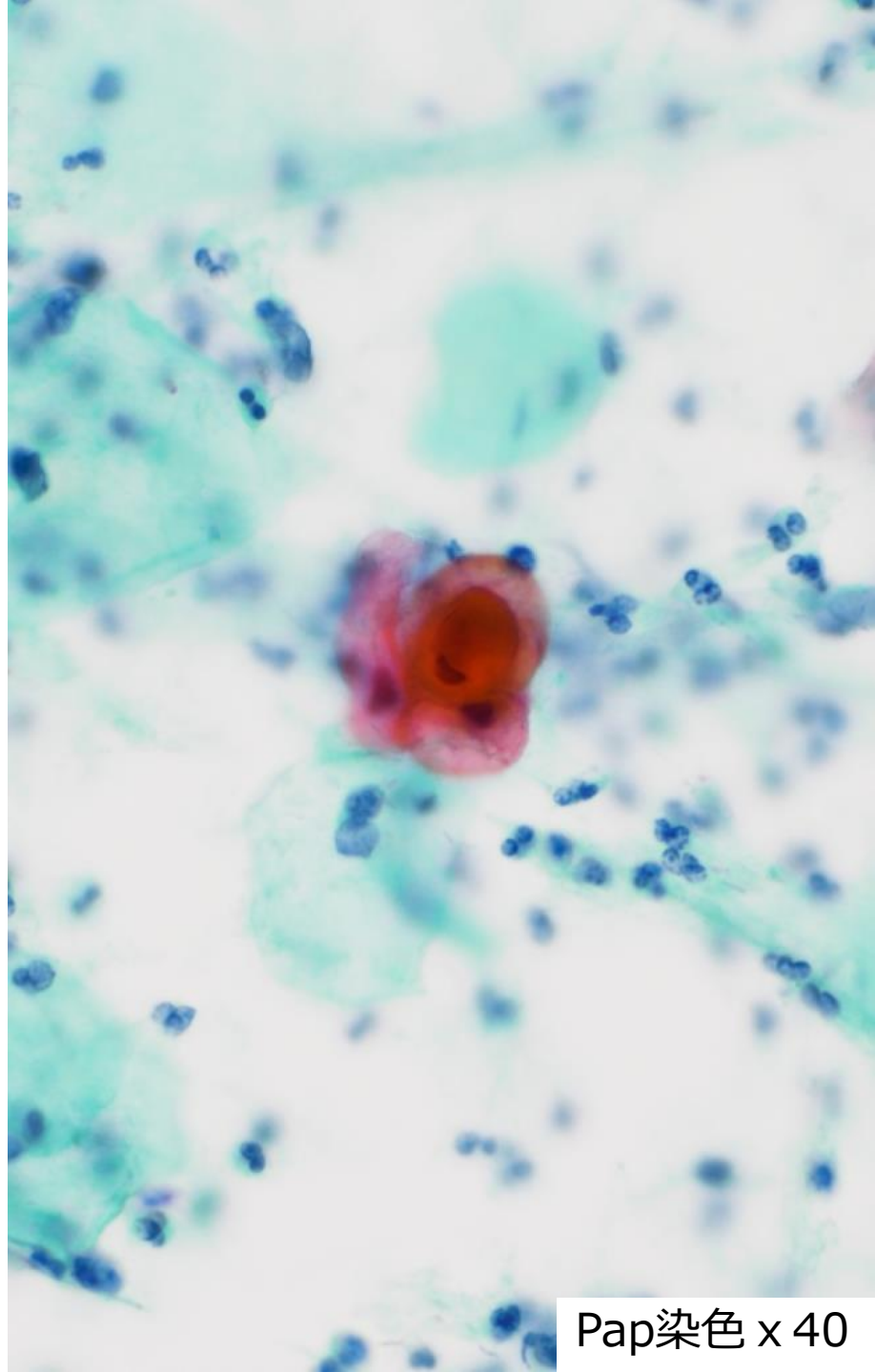
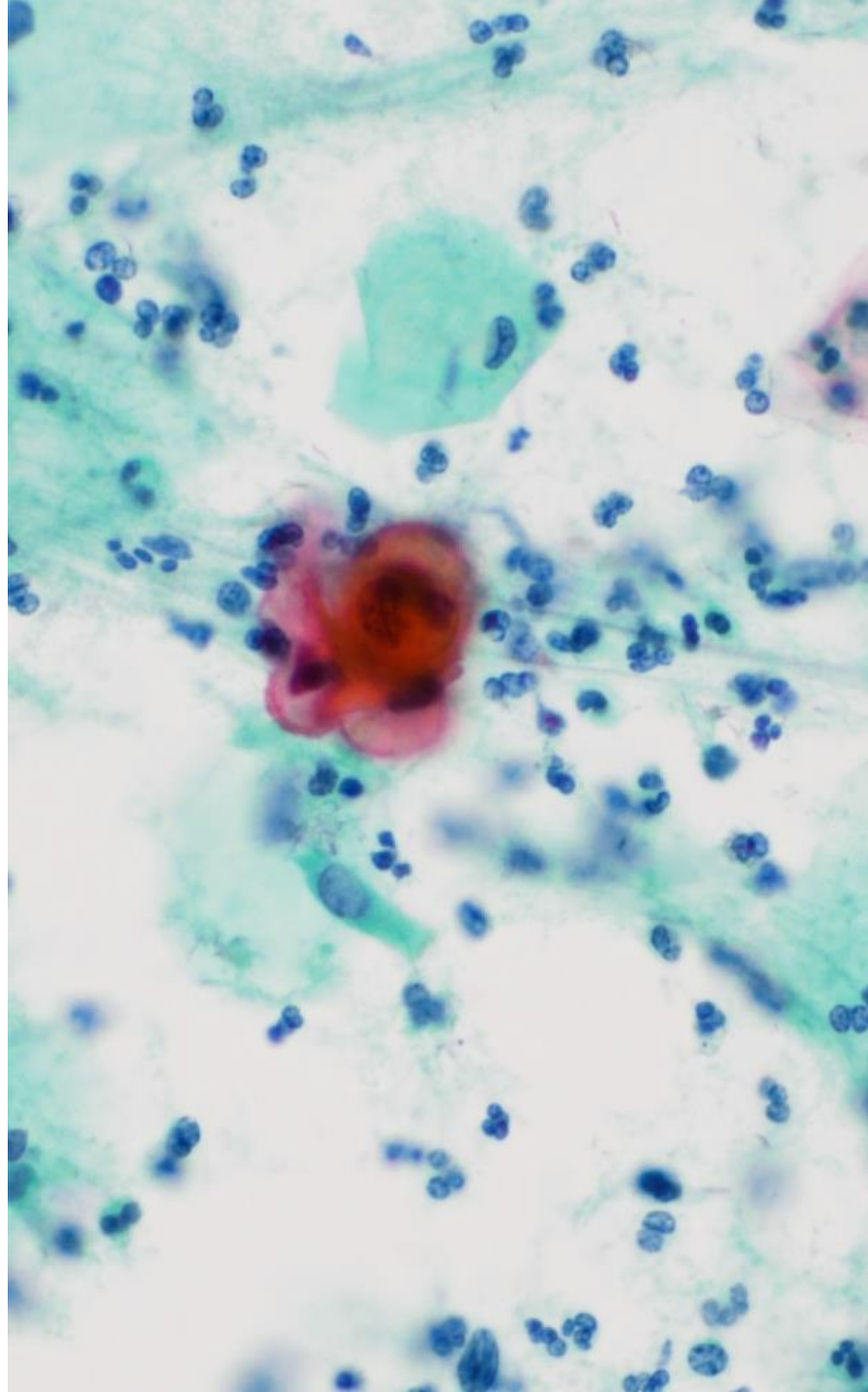
材料：子宮頸部

採取方法：サービックスブラシ

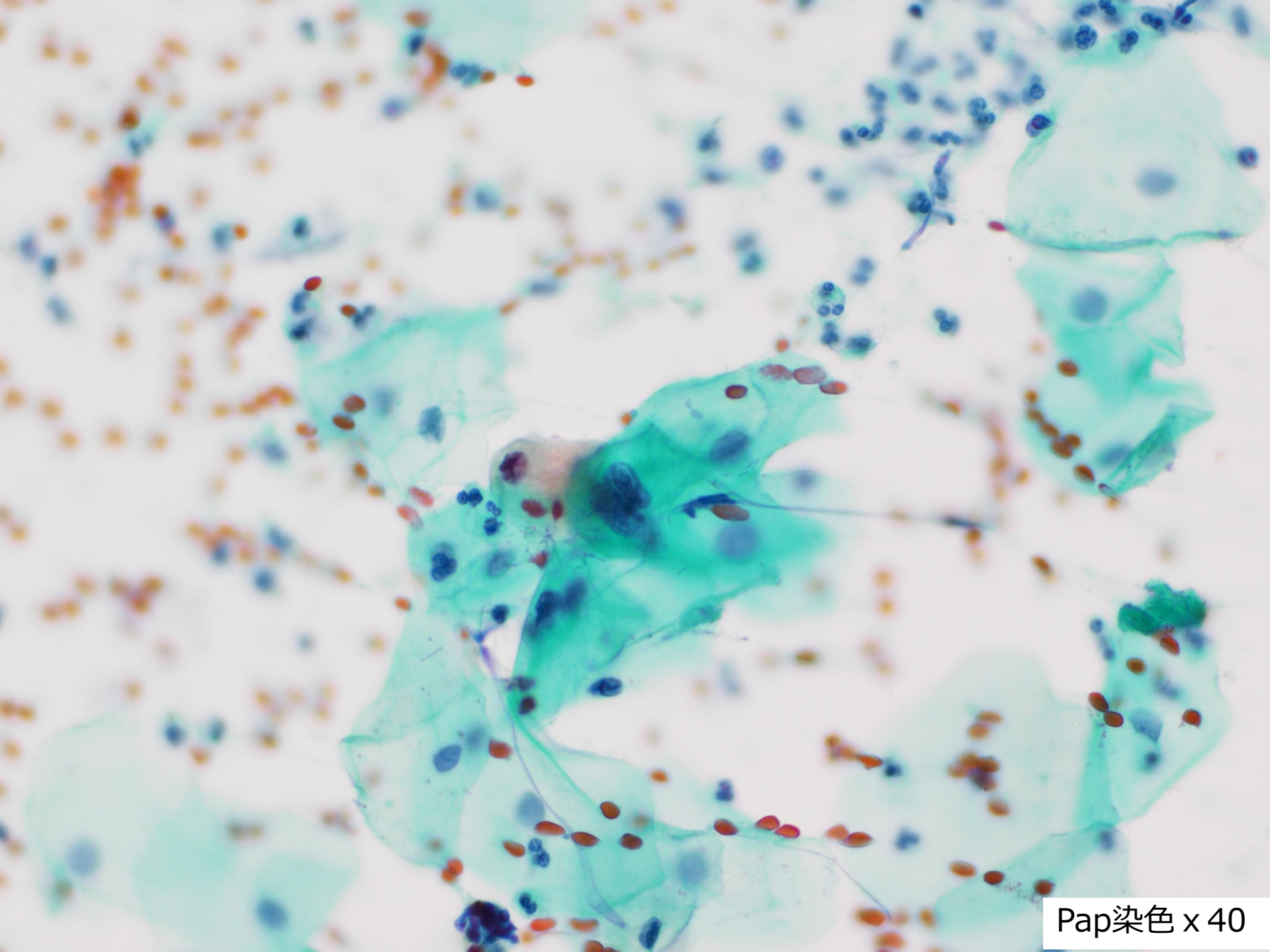
標本作製：従来法



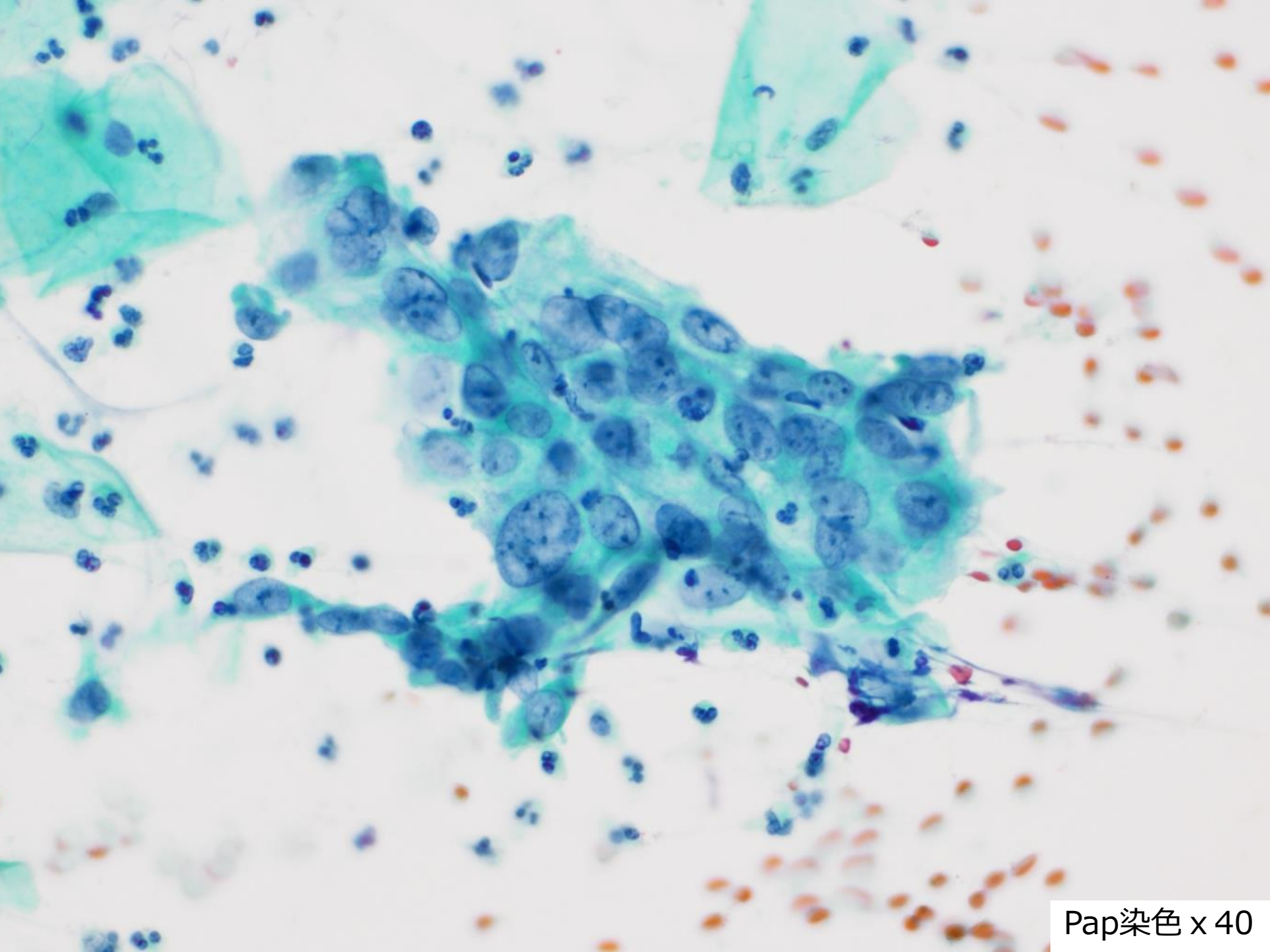
Pap染色 x 10



Pap染色 x 40



Pap染色 x 40



Pap染色 x 40