

Medical English 1

第9回

テキスト: 日本病院会

診療情報管理士テキスト診療情報管理2

基礎・医学用語編

脊髓神經

spinal nerve

- 後根 dorsal root
- 後根神經節 dorsal root ganglion
- 前根 anterior root
- 後枝 dorsal ramus
- 前枝 ventral ramus

髄膜

meninges

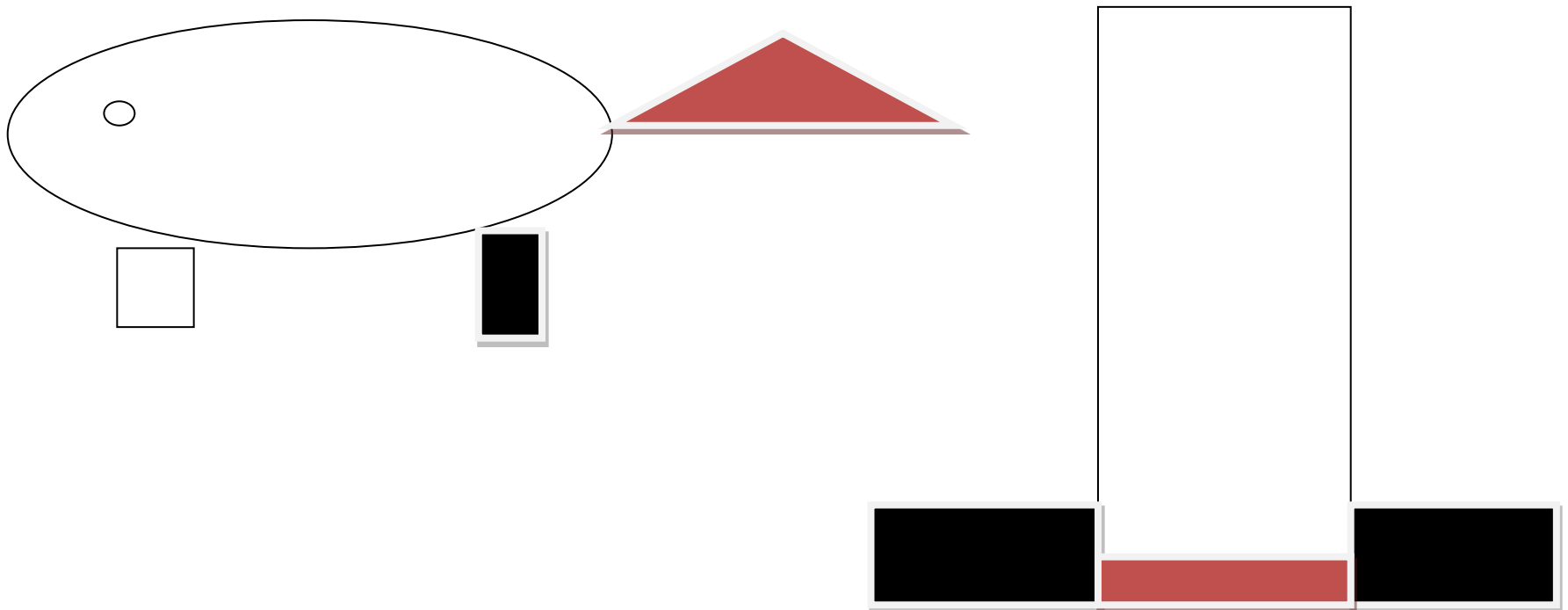
- 硬膜 dura mater
- クモ膜 arachnoid mater
- 軟幕 pia mater

ドリル(1)

- 脊髄神経の後根と前根
- 後枝と前枝
- 硬膜、クモ膜、軟膜
を塗り分けてください。

皮膚分節 dermatome

- 体の神経の支配領域を示している。
- 陰部を支配する神経が下肢を支配する神経よりも下であることを理解する。



ドリル(2)

皮膚分節を
塗り分けてください。

腕神經叢

brachial plexus

- 神經幹 trunk
 - 上神經幹 superior trunk: C5, C6
 - 中神經幹 middle trunk: C7
 - 下神經幹 inferior trunk: C8、T1
- 神經束 cord
 - 外側神經束 lateral cord
 - 內側神經束 medial cord
 - 後神經束 posterior cord

ドリル(3)

- 上神経幹 superior trunk
 - 中神経幹 middle trunk
 - 下神経幹 inferior trunk
- を塗り分けてください。
- 外側神経束 lateral cord
 - 内側神経束 medial cord
 - 後神経束 posterior cord
- を塗り分けてください。

上肢の末梢体性神経

- 筋皮神経 musclocutaneous nerve
- 正中神経 median nerve
- 尺骨神経 ulner nerve
- 脇窩神経 axillary nerve
- 橈骨神経 radial nerve

ドリル(4)

- 筋皮神経 musclocutaneous nerve
- 正中神経 median nerve
- 尺骨神経 ulner nerve
- 脇窩神経 axillary nerve
- 橈骨神経 radial nerve

を塗り分けてください。

下肢の神経

- 閉鎖神経 obturator nerve
- 大腿神経 femoral nerve
- 総腓骨神経 common peroneal nerve