

Medical English 1

第4回

テキスト: 日本病院会

診療情報管理士テキスト診療情報管理2

基礎・医学用語編

解剖学的位置關係

- 平面 (plane)
 - 矢狀面 sagittal plane
 - 前頭面 frontal plane
 - 橫断面 tranverse plane

ドリル(1)

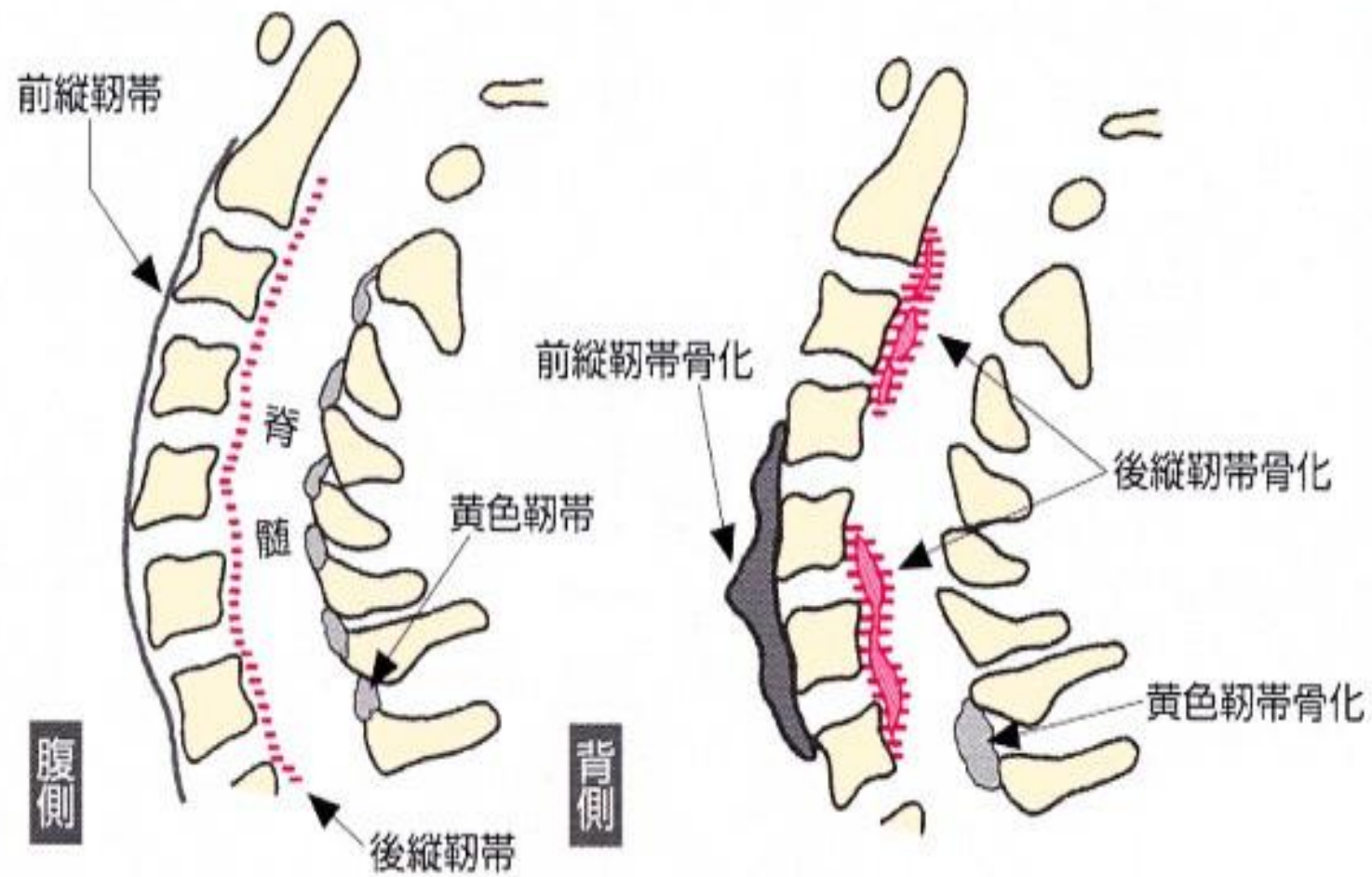
- 図1aイントロで正中矢状断をぬりえ
- 図1bイントロで前頭面をぬりえ
- 図1cイントロで横断面をぬりえ。

脊柱：椎間板、韌帶

- 椎間板：intervertebral disc
- 前縱韌帶：anterior longitudinal ligament
- 後縱韌帶：posterior longitudinal ligament
- 黃色韌帶：ligament flava
- 棘間韌帶：interspinous ligament

ドリル(2)

- 前縦靱帯、後縦靱帯、黄色靱帯、棘間靱帯を塗り分けてください。



脊柱：彎局

- 後彎症：kyphosis
- 前彎症：lordosis
- 側彎症：scoliosis

ドリル(3)

- Kyphosis、Lordosis、Scoliosisを塗り分けてください。

脊柱：椎骨(1)

- 頸椎:Cervical vertebra
- 胸椎:Thoracic vertebra
- 腰椎:Lumbar vertebra
- 仙骨:Sacrum
- 尾骨:Coccyx

脊椎：椎骨(2)

- 棘突起 : spinous process
- 横突起 : transverse process
- 上關節突起 : superior articular process
- 下關節突起 : inferior articular process

- 椎体 : vertebral body

ドリル(4)

- spinous process、transverse process、superior articular process、inferior articular process を色分けする。