

Medical English 1

第3回

テキスト：日本病院会

診療情報管理士テキスト診療情報管理2

基礎・医学用語編

解剖学的位置關係

- 平面 (plane)
 - 矢狀面 sagittal plane
 - 前頭面 frontal plane
 - 橫断面 tranverse plane

ドリル(1)

- 図1aイントロで正中矢状断をぬりえ
- 図1bイントロで前頭面をぬりえ
- 図1cイントロで横断面をぬりえ。

下肢帶(pelvic girdle)

- 腸骨ileum
 - 腸骨稜ileac crest
 - 寬骨臼acetabulum
- 坐骨ischium
- 恥骨pubis
 - 恥骨結節pubic tubercle

ドリル(2)

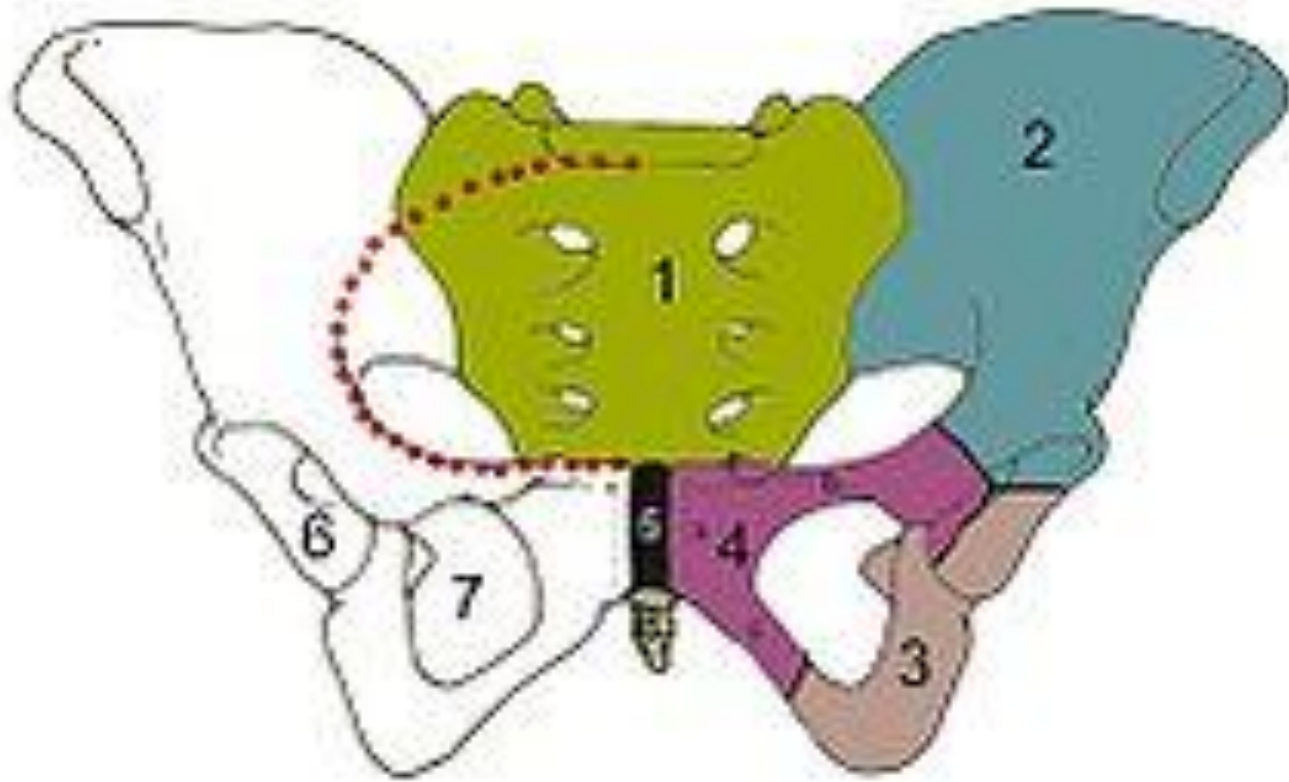
- 骨盤の

- 腸骨 ilium

- 坐骨 ischium

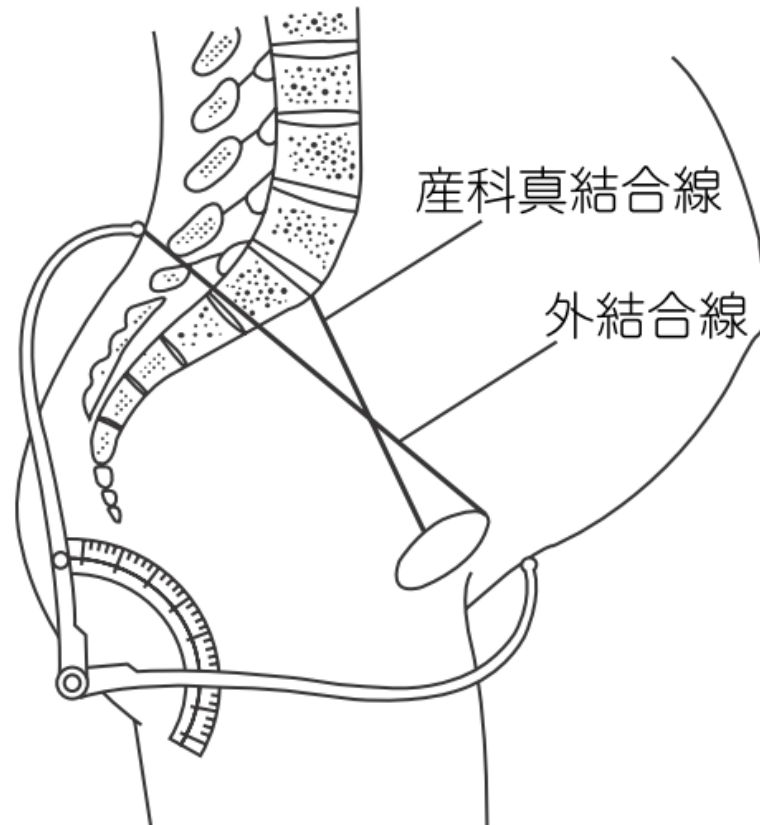
- 恥骨 pubis

を色分けしてください。



1. 仙骨 2. 腸骨 3. 坐骨 4. 恥骨 5. 恥骨結合
6. 寛骨臼 7. 閉鎖孔 8. 尾骨 赤線は骨盤縁(分界線)

CPD(cephalopelvic disproportion)



產科的骨盤部X線攝影

: 產科的真結合線—兒頭大橫徑 < 1 cm

下肢骨

- 大腿骨 femur
 - 大轉子 greater trochanter
 - 大腿骨頭 head of femur
- 脛骨 tibia
 - 內果 medial malleolus
- 腓骨 fibula
 - 外果 lateral malleolus
- 膝蓋骨 patella

足の骨

- 足根骨tarsals
- 中足骨meta tarsals
- 趾骨phalanges

ドリル(3)

- 脛骨、腓骨、大腿骨、大腿骨頭、大転子を示す。
- 足根骨、中足骨、趾骨を示す。