

Medical English 1

第11回

テキスト: 日本病院会

診療情報管理士テキスト診療情報管理2

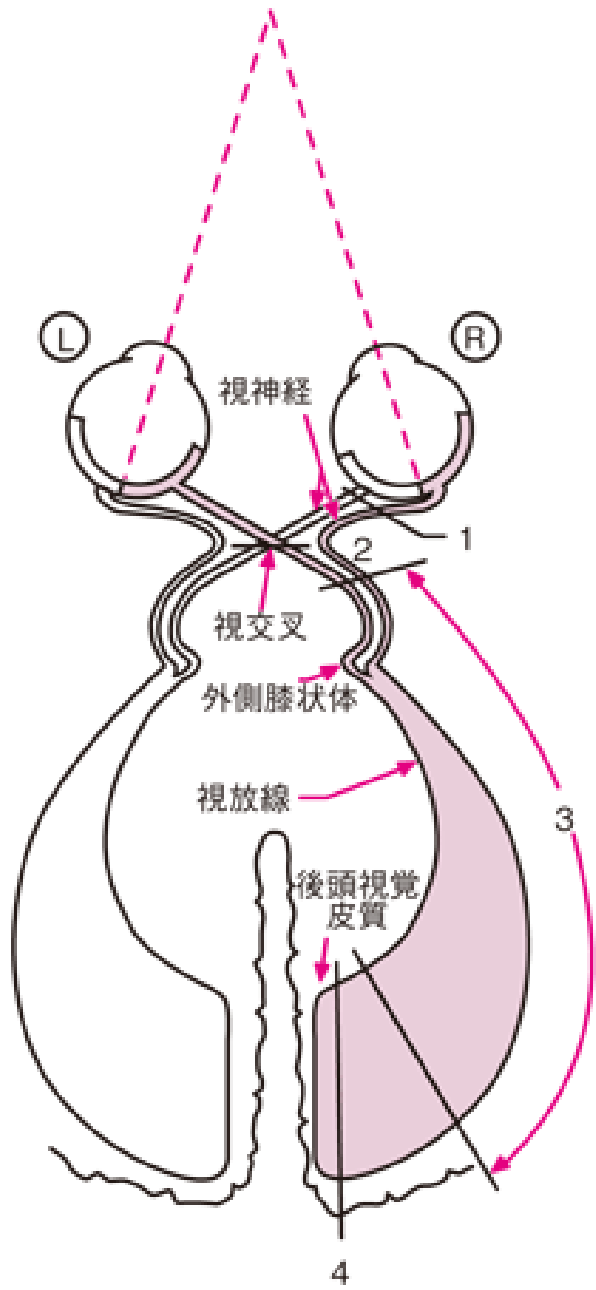
基礎・医学用語編

Olfaction & vision

- Olfaction 嗅覺
- Vision 視覺
 - Rod 杆体
 - Cone 錐体
 - Optic nerve 視神經
 - Optic chiasma 視神經交叉
 - Optic radiation 視放線

ドリル(1)

- 図18. 2の矢印の前と後の部分が網膜、視放線から後頭葉にかけてのどの部分に映っているのか、色分けしてください。

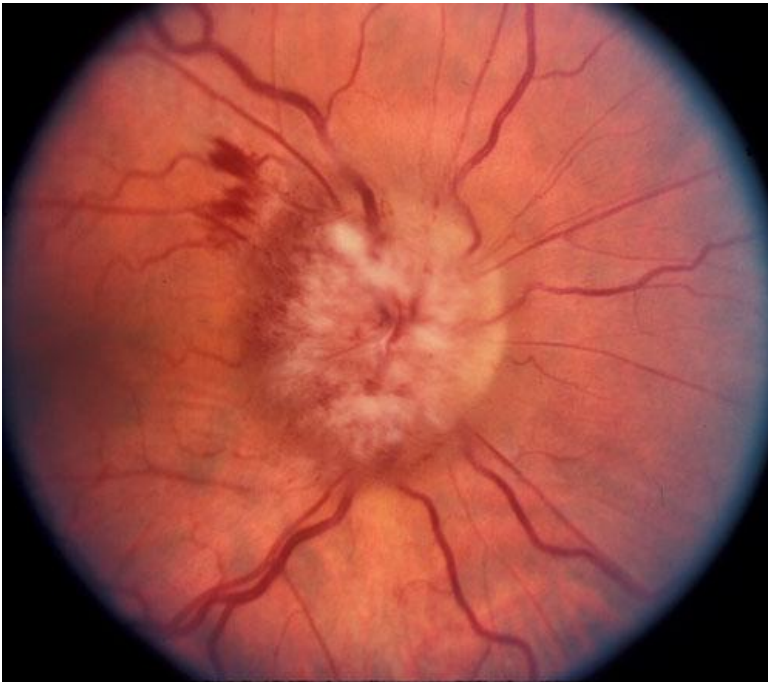

各病変に対応する
視野欠損

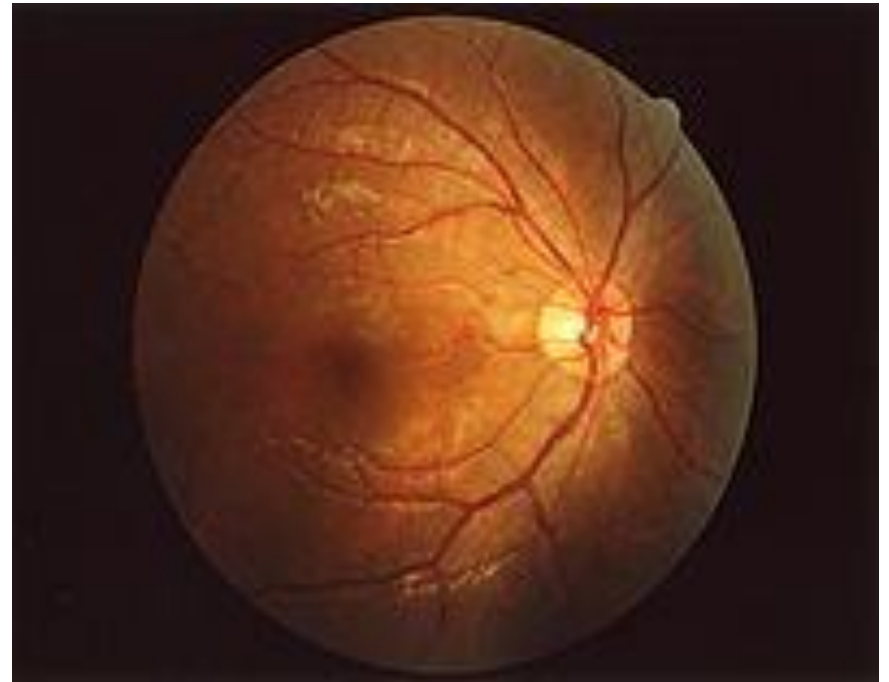- 1: 左 — 眼 — 右
- 2: 左 — 眼 — 右
- 3: 左 — 眼 — 右
- 4: 左 — 眼 — 右

Clinical anatomy

- Choked disc & intracranial hypertension



ICH



Normal

Taste

- Sweet 甘味
- Sour 酸味
- Salt 塩味
- Bitter 苦味

- Taste bud 味蕾

ドリル(2)

- Sweet
- Sour
- Salt
- Bitter

の舌での受け持ち部分を塗り分けてください。

Audition

- Middle ear 中耳
 - Malleus ツチ骨
 - Incus キヌタ骨
 - Stapes アブミ骨
- Inner ear 内耳
 - Cochlea 蝸牛
 - Semicircular canal 半規管
 - Vestibulum 前庭

Heart & Great vessels

- Heart 心臟
- Artery 動脈
- Vein 靜脈

- Pulmonary circuit 肺循環
- Systemic circuit 體循環

ドリル(3)

- 1. Pulmonary circuitとSystemic circuitを示してください。
- 2. Pulmonary circuitとSystemic circuitのうち、動脈血と静脈血を赤と青で色分けしてください。

心臓につながる大血管

- Aortic arch 大動脈弓
- Superior vena cava 上大静脈
- Inferior vena cava 下大静脈
- Pulmonary trunk 肺動脈幹

Atrium & Ventricle

- Right atrium 右心房
- Right ventricle 右心室
- Left atrium 左心房
- Left ventricle 左心室