NEJM勉強会　2019年度第2回　2019/2/25　Cプリント　担当：M3帯刀健太

Case 25-2017

A45-year-old Man with Headache, Fever, and Lymphadenopathy

(N Engl J Med 2017; 377:677-88)

★追加の検査

リンパ節生検

★鑑別診断

左同名半盲は、頭部 CT にて新規の器質的病変が見つからず、以前からあるものと考える。頭痛も頭部に焦点が見つからず、全身性の疾患によるものと考えるべきである。そうすると注目すべき症候は発熱とびまん性のリンパ節腫脹である。そのカテゴリーに属するのは、リンパ腫、自己免疫または炎症性疾患、感染症である（薬剤性は今回服薬歴なしなので考慮しない）。

	圧痛	可動性
炎症性	○	○
リンパ腫	×	○
腫瘍	×	×

リンパ節生検で診断がつく可能性
12点以上で感度95-97%、特異度56-91%

41歳以上	5点	圧痛なし	5点
1cm以上 4cm以上 9cm以上	4点 8点 12点	全身掻痒感	4点
		鎖骨上リンパ節腫脹	3点
		硬い	2点

ジェネラリストのための内科診断リファレンス　上田剛士

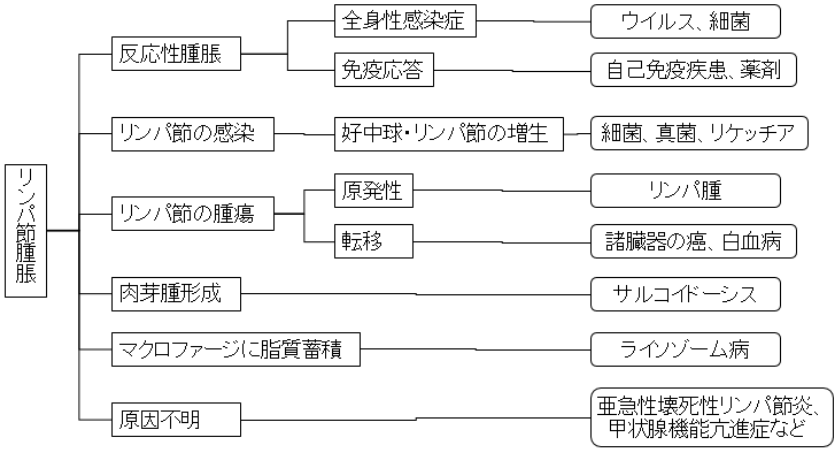

内科診断学　第3版　福井次矢・奈良信雄

①リンパ腫

ホジキンリンパ腫と非ホジキンリンパ腫がある。ホジキンリンパ腫は、典型例ではリンパ節腫脹、B 症状（発熱、盗汗、体重減少）、白血球増多、リンパ球減少、小球性貧血、低アルブミン血症、赤沈亢進が見られるが、発症が急すぎる点が合わない。非ホジキンリンパ腫は,、B 細胞か T 細胞か NK 細胞か、aggressive か indolent かに分類される。aggressive T-cell lymphoma はこのような経過を取ることがある。B 細胞や NK 細胞の aggressive 型は血液検査での炎症所見に乏しいところが合わない。ありえるのは血管免疫芽球性 T 細胞リンパ腫（末梢性 T 細胞リンパ腫の中で 2 番目に多い）であるが、ヘルパーT 細胞が増加する疾患であること、好発年齢が 65 歳以上であることが合わない。

②自己免疫または炎症性疾患

びまん性リンパ節腫脹をきたす炎症性疾患にキャッスルマン病がある。

キャッスルマン病は非常にまれな（日本では現在までに 1500 人程度報告）リンパ増殖性疾患であり、1956 年にアメリカの病理医 Castleman がはじめて報告した。病変の分布により、単中心性（限局型; unicentric Castleman disease, UCD）と、多中心性（multicentric Castleman disease, MCD）に分けられる。MCD には、原因不明の特発性 MCD と、HHV-8 感染による HHV8 関連 MCD がある。

UCD は多くの場合無症状だが、MCD ではリンパ節腫脹のほか、肝脾腫、発熱、倦怠感、盗汗、 貧血、皮疹、浮腫、胸腹水、間質性肺炎、関節痛など多彩な症状を示す。

キャッスルマン病の原因は不明だが、IL-6 の過剰産生が見られ、ほとんどの症状はそれにより説明できる。IL-

6 が形質細胞への分化を誘導し、VEGF の発現を増加させて血管増生を促し、血小板増加、発熱、CRP 上昇、小球性貧血をもたらす。本疾患で IL-6 を産生しているのは、リンパ濾胞の脾中心の B 細胞であるとの報告がある。

診断は腫大したリンパ節の病理診断および他のリンパ節腫大を呈する疾患の除外により行う。

本症例は赤沈亢進が軽度であること、異形リンパ球が見られること、Paul-Bunnell 反応（heterophile antibody test、伝染性単核球症で陽性）陽性であることより否定的である。

③感染症

初日の検査で CMV、HIV は否定され、EBV は未感染であることがわかった。EBV の初感染で起こる伝染性単核球症は本症例の経過に合う。EBV 初感染は小児期であれば症状は軽度であるが、免疫機構が成熟した思春期以降に生じると入院を必要とするような激しい症状となる場合が多い。

伝染性単核球症では EBV が B 細胞に感染し、反応性にキラーT 細胞や NK 細胞が増殖し活性化する。異形リンパ球（名前になっている単核球）は活性化したキラーT 細胞や NK 細胞であると言われている。接触感染（主に唾液）で感染し、4-6 週間の潜伏期間を経て発症する。発熱、全身リンパ節腫脹、扁桃炎、肝脾腫、発疹を来たし、末梢血で異形リンパ球増多、Paul-Bunnell 反応陽性（日本人では陽性率 30%）が特徴的である。確定診断は VCA(Viral capsid antigen)-IgM、VCA-IgG、EBNA(EB virus-determined nuclear antigen)抗体の推移を追うことで行う。対症療法で予後良好である。CMV、HHV-6、HIV などでも伝染性単核球症が生じることがある。慢性 EBV 感染はバーキットリンパ腫、DLBCL、上咽頭癌などの発生に関与していると考えられている。

本症例では扁桃炎は見られなかったが、その他の所見は伝染性単核球症に一致する。

★その後の経過

リンパ腫とキャッスルマン病を否定するために、左鼠径リンパ節の生検を行ったところ、悪性所見は見られなかった。血漿中の EBV-DNA を検査したところ上昇していた。これらの結果から伝染性単核球症の診断に至った。対症療法にて患者は完全に回復した。

In any patient who has pathologically enlarged lymph nodes and systemic symptoms, lymphoma and Castleman's disease should be ruled out.