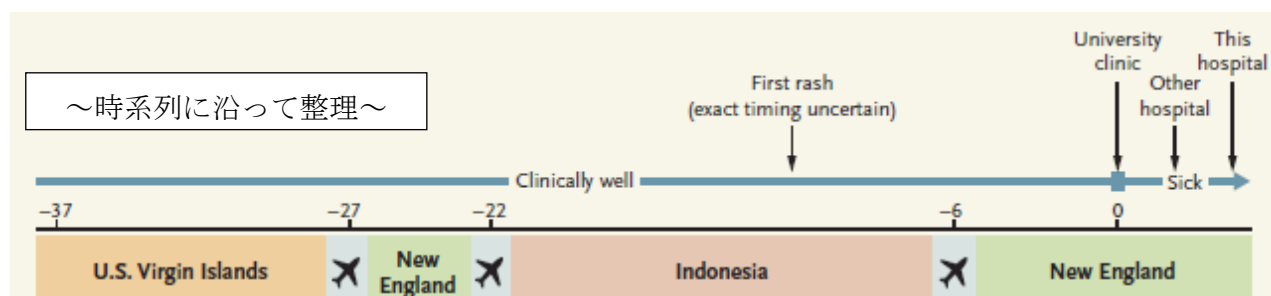


Case 22-2017:
A 21-Year-Old Woman with Fever, Headache, and Myalgias
(N Engl J Med 2017; 377:268-78)



- X日 発熱、悪寒、疲労、倦怠感、後眼窩頭痛、羞明
アセトアミノフェン、イブプロフェン処方
- X+3日 右下腹部痛と膝関節痛
他院入院、アセトアミノフェン処方、輸液
- X+4日 ドキシサイクリン、セフトリアキソン静注
- X+5日 咳嗽、軽度の胸痛、低酸素血症
O2鼻カヌラ4L/分→リザーバーマスクで15L/分、ドキシサイクリン継続、セフトリアキソン中止、バンコマイシン、ピペラシリン/タゾバクタム静注
ICUに転送
フロセミド静注、経口オセルタミビル、重炭酸ナトリウム持続静注
当院ICUに搬入

～Problem List～

一応、救急のABCDE的な順番にしてみたつもり、です。

#1 頻呼吸

呼吸数22回/分。

#2 低酸素血症

酸素投与してSpO2 97%を保っている。血ガスでもpO2 59mmHgと低値。

#3 両肺底部のラ音

#4 胸部X線の陰影

肺門周囲及び下肺野の陰影が拡大してきている。左側に少量の胸水貯留。

#5 やや濁った黄色尿

ケトン1+、潜血1+

#6 発熱（微熱）

当院入院時37.2℃だったが、40℃を超えるときもあった。周期性はない。

#7 頭痛

後眼窩頭痛。頭部CT異常なし。軽度の項部硬直あり。

#8 羞明

結膜・角膜・虹彩の炎症、瞳孔の大きさや対光反射の異常、老人性初発白内障、眼神痛、三叉神経痛、クモ膜下出血、髄膜炎、薬剤の副作用などでみられる。

(<http://www.umin.ac.jp/kagoshima/jgopher/10/N1056.txt>)

#9 びまん性の筋肉痛

#10 口蓋に数個の点状出血 (+)、眼瞼結膜充血 (+)

#11 大腿、腕、下腹部の斑点状発疹

圧迫すると白くなる。

#12 貧血

Ht 30.8%、Hb 10.3g/dL、RBC 346万。MCV 89fL、MCHC 33→正球性正色素性貧血。

#13 赤沈、CRP高値

体のどこかで炎症が起こっている。

#14 低P、低Mg

#15 低たんぱく、低アルブミン

#16 NT pro BNP高値

NT pro BNPは、N末端プロ脳性ナトリウム利尿ペプチド。BNPと同様に心不全のマーカースとして使われている。

#17 HCO₃低値、BEがマイナス

塩基欠乏（代謝性アシドーシス）。

#18 マリファナ使用

#19 不完全な避妊

#20 海外渡航歴

バージン島→帰国→UAE経由でインドネシア→帰国

——以上を参考に、鑑別診断を挙げてください。