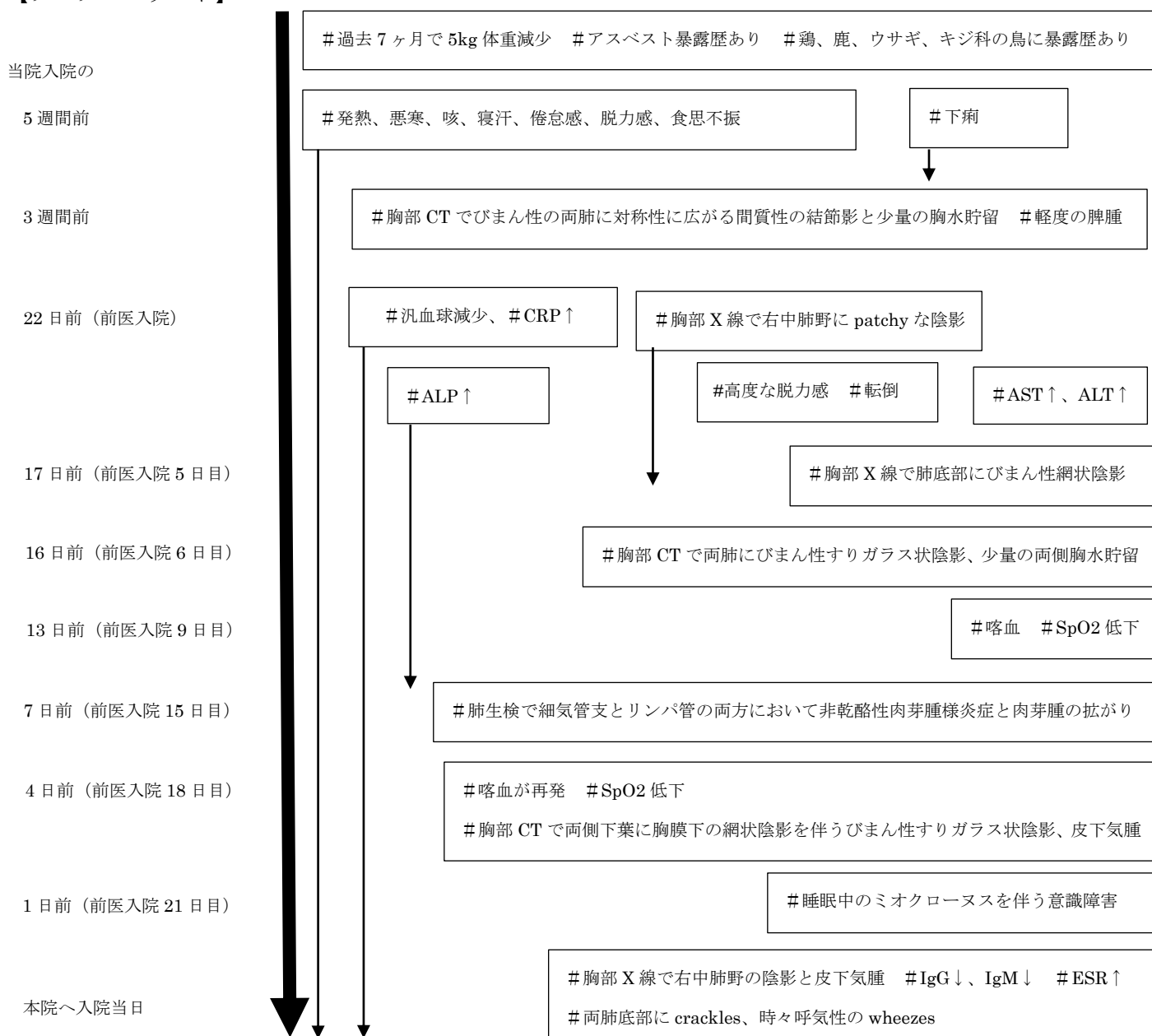


Case 37-2015:

A 76-Year-Old Man with Fevers, Leukopenia, and Pulmonary Infiltrates

(N Engl J Med 2015;373:2162-72)

【プロブレムリスト】



プロブレムが多いですが、主要なものとしては、

- #発熱、悪寒、咯血を伴う咳、寝汗、下痢、倦怠感、脱力感、食思不振、体重減少
- #汎血球減少
- #胸部画像所見で胸膜下網状陰影とすりガラス状陰影
- #肺生検で肉芽腫
- #全身グルココルチコイド投与で臨床的にも画像上も症状悪化

症状と画像所見は非特異的ですが、肺生検で肉芽腫様炎症がみられることから、鑑別診断をしぼることができると思います！