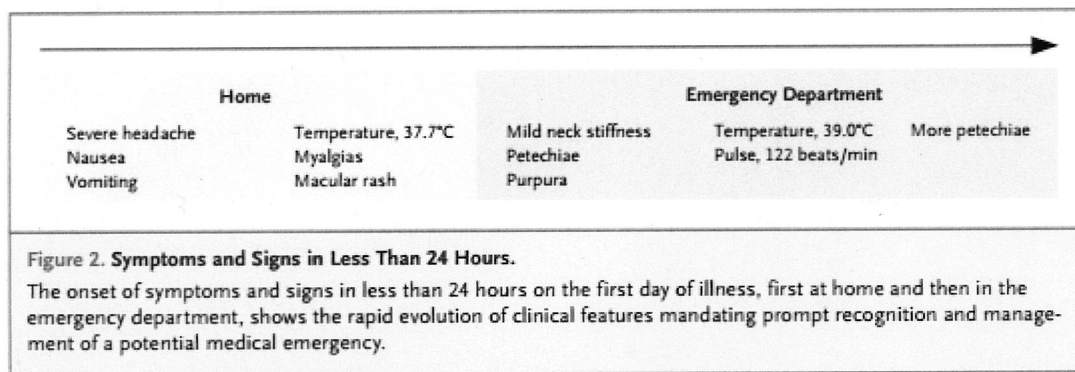


Case11-2015: A 28-Year-Old Woman with Headache, Fever, and a Rash
(New England Journal of Medicine 2015 April 9;372:1454-62)

【経過のまとめ】



【Problem List】

#1. 発熱・頻脈

#2. 筋肉痛

#3. 髄膜刺激症状

頭痛

嘔気・嘔吐

頸部硬直

#4. 発疹

点状出血・紫斑

#5. 検査の所見

- 採血：WBC↑（好中球優位）、Plt↓、K↓、間接 Bil↑、P↓、Mg↓
- 尿検査：ビリルビン(1+)、潜血(1+)、アルブミン(1+)、ウロビリノーゲン(1+)、WBC 3-5/HPF、RBC 5-10/HPF、細菌(1+)、尿細管細胞(1+)
- 脳脊髄液：無色透明、RBC↑、細胞数(好中球)↑、タンパク→、糖→、グラム染色で多形核好中球が見られたが、細菌は観察できなかった。