NEJM 勉強会　2014 年度 第 9 回（2014 年 6 月 20 日） A プリント（担当：林田裕樹）

Case 9-2014: A 34-Year-Old Woman with Increasing Dyspenia

（New England Journal of Medicine 2014 March 20; 370: 1149-1157）

【ID】呼吸困難を増悪した 34 歳女性

【現病歴】

来院 4 ヶ月前より，息切れを自覚した。

来院 3 ヶ月前より，胸部絞扼感で夜目が覚めるようになり，発熱・咳嗽・労作時息切れの症状も出現した。他院で胸部 Xp にて左下肺野に異常陰影を認め，市中肺炎と診断され，経口抗生剤を処方された。

来院 2 ヶ月半前より，呼吸困難と咳嗽が増悪した。フルチカゾン・サルメテロール配合吸入薬 *1 を処方されたが，余り改善は見られなかった。

来院 3 週間前，他院で胸部 CT にて中程度の心嚢水貯留，肺動脈拡張，右肺下葉の陰影を認め，その後，2 週間プレドニゾン投与された。咳嗽・発熱・胸部絞扼感は改善したが，労作時・夜間睡眠時に増悪する呼吸困難は改善しなかった。他の症状として，早期満腹感・食欲減退・嗄声・脚の浮腫があった。症状の進行と心嚢水貯留に対する不安を訴えて来院した。

【来院時身体症状・既往歴】

白痰を伴う持続的な咳嗽，仰臥位で増悪する呼吸困難感，3 ヶ月前から口渇感，胸焼けと軽度嚥下障害，3 ヶ月続く下痢と断続的な腹痛，脱毛を伴わない薄毛。膝・肘・MP 関節・PIP 関節に 3 年前から両側性の痛みがあり，朝に増強し，プレドニゾンで改善する。14 ヶ月の間に 45kg 以上の急激な体重減少のエピソードがあったが，その後ここ 4.5 ヶ月で 10kg の体重増加があった。1 年半前からレイノー現象が出現，14 歳から湿疹，原因不明の貧血もあった。1 年前の腋窩リンパ節生検を施行したが，良性だった。1 年前 MRSA による蜂窩織炎の既往あり，帯状疱疹に過去に 3 回かかった。

【服薬歴】

現在，マルチビタミン剤・ビタミン D サプリメント・鉄剤・酢酸カルシウムを服薬中。

過去にフェンテルミン *2 の服薬歴あり。

【アレルギー】ペニシリン，ラテックス，マッシュルーム

【社会背景】既婚，3 人の子供がいる。

【嗜好】喫煙歴 (–)，飲酒歴 (–)，違法薬物使用歴 (–)

【家族歴】母；高脂血症，甲状腺疾患。父；他界。子供達；健康。

【身体所見】

身長 175.1 cm，体重 91.6 kg，BMI 31，血圧 158/120 mmHg，脈拍 115 bpm，SpO_2 98%(room air)。

頸静脈怒張 (+)，心音減弱，心雑音 (–)，頸部/鎖骨上リンパ節腫脹，左 PIP 関節腫脹，下腿浮腫，大腿左内側に 1cm 大の紫斑，チアノーゼ (–)，ばち指 (–)

【外来検査結果】

心電図　洞調律，115 bpm，右軸偏位，左心房拡大，下壁誘導に異常 Q 波，低電位，ST 変化 (–)

経胸壁エコー　（長軸像で）心嚢液貯留（軽度〜中等度），左室壁肥厚，左室壁運動良好，（カラードプラーで）大動脈弁疾患 (–)，僧帽弁疾患 (–)，（短軸像で）肺動脈とその分枝の拡張，（カラードプラーで）軽度肺動脈弁逆流，（M モードで）肺動脈弁収縮中期半閉鎖*3，（乳頭筋レベルの短軸像で）心室中隔平板化*4，（四腔像で）右房・右室拡大，右室壁運動低下，（カラードプラーで）軽度三尖弁逆流，収縮期推定右室圧 91 mmHg，（その他）心タンポナーデ (–)，左→右シャントをきたす先天性疾患 (–)

---

*1 喘息や COPD の治療に用いられる。フルチカゾン＝吸入ステロイド，サルメテロール＝β2 アドレナリン受容体刺激薬。

*2 交感神経刺激アミン。日本では第 3 種向精神薬。

*3 短軸像で肺動脈弁の位置を M モードで観察した時，“flying W sign” と呼ばれる収縮期に V 字型のくぼみができる。肺高血圧の特徴的。

*4 右心室圧の上昇により心室中隔が平板化すると，短軸像で左心室が円形でなく D の字の形の断面に変形して見えるので “D sign” と呼ばれる。

【経胸壁エコー検査画像】

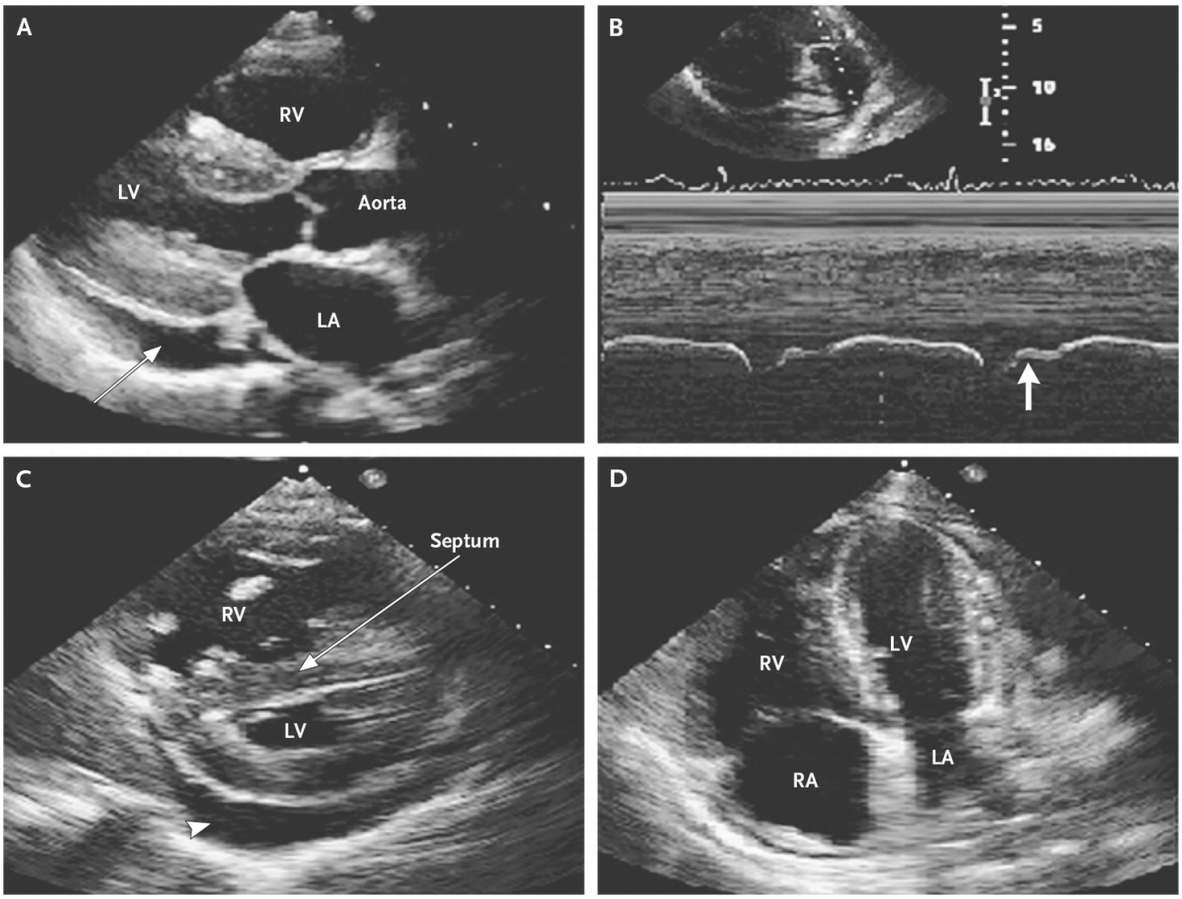

A. 長軸像（心嚢液貯留，左室壁肥厚），B. 肺動脈弁 M モード（flying W sign），C. 短軸像（D sign），D. 四腔像（右房・右室拡大）

【外来から緊急入院に】

体温 37.8℃，血圧 201/147 mmHg，脈拍 110 bpm，呼吸数 20 回/分，SpO_2 99%(room air)，意識清明。

血液異常所見　（血算）RDW 18.1%↑[*5]，（塗抹）赤血球大小不同 (2+)，赤血球内ヘモグロビン減少，（生化）CRP 1.40 mg/dL ↑，C3 45 mg/dL ↓（基準値 86 – 184 mg/dL），C4 5 mg/dL ↓（基準値 16 – 38 mg/dL），BNP 2509 pg/mL ↑（基準値 0 – 450 pg/mL），抗核抗体 5120 倍↑（斑状型）[*6]

血液正常所見　白血球百分率数，赤血球沈降速度，凝固検査，肝機能検査，電解質，Ca，P，Mg，甲状腺刺激ホルモン，トロポニン T，鉄，鉄結合能，フェリチン，ビタミン B_{12}，葉酸，トロポニン I 陰性，リウマトイド因子陰性，抗 HIV-1 抗体陰性，抗 HIV-2 抗体陰性，抗 CCP 抗体陰性，抗 dsDNA 抗体陰性

尿検査所見　血尿 (2 +)，尿蛋白 (±)，赤血球 0 ～ 2 個/視野，細菌 (±)，尿妊娠反応 (–)

胸部 Xp，胸部単純 CT，肺動脈造影 CT　両側主肺動脈拡張，肺動脈塞栓 (–)，右心室拡大，右心室壁肥厚（5 mm），心室中隔平板化，右心房拡大，下大静脈/肝静脈の鬱滞，少量の心嚢液貯留，両側腋窩リンパ節腫大，縦隔/肺門リンパ節腫大 (–)，肺野 clear，ventilation-perfusion lung scan 正常

[*5] 正常範囲 11.5 ～ 14.5。高値であるほど赤血球大小不同が強い。

[*6] 斑状型（Speckled）の抗核抗体には，抗 RNP 抗体，抗 Sm 抗体，抗 SS-A 抗体，抗 SS-B 抗体，抗 Ki 抗体，抗 Ku 抗体，抗 Scl-70 抗体などがある。

【胸部 Xp 画像，肺動脈造影 CT 画像】

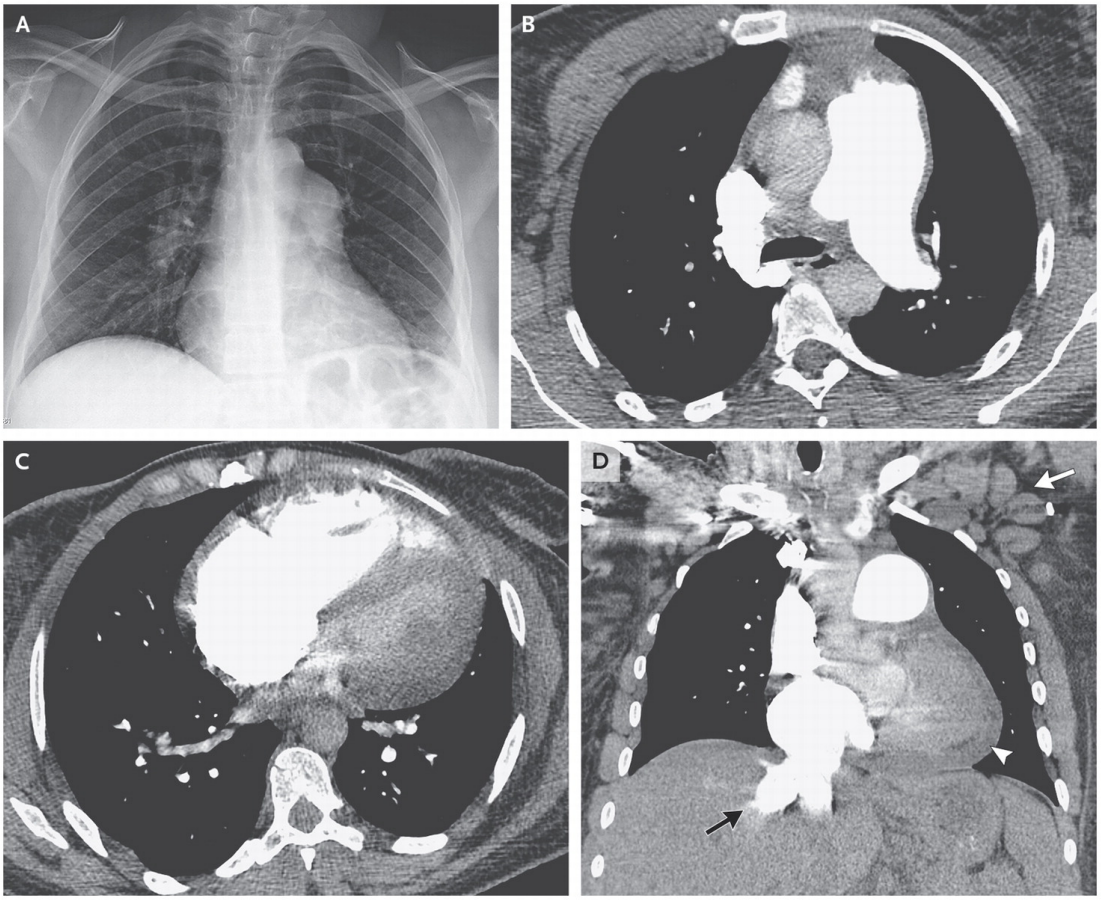

【入院後経過】

入院後 3 日間は，メトプロロール [*7]，ヒドロクロロチアジド [*8]，フロセミドを投与した。収縮期血圧が 120 ～ 140 mmHg 程に低下した。

入院 3 日目に，診断的右心カテーテルを施行した。その結果，重度の肺高血圧が明らかになった。右房圧の上昇，心拍出量の大幅な減少，混合静脈血酸素飽和度の大幅な低下あり。肺動脈楔入圧（PCWP）正常。

Table 2. Right Heart Catheterization.

Variable	Normal Range	This Patient
Right atrial pressure (mm Hg)	1–6	18
Pulmonary-artery pressure (mm Hg)	15–25/4–12 (mean, <25)	74/33 (mean, 52)
Pulmonary-capillary wedge pressure (mm Hg)	4–12	5
Mixed venous oxygen saturation (%)		32
Cardiac output (liters/min)	4–6	2.93
Pulmonary vascular resistance (dyn·sec·cm^{-5})	<240	1283

[*7] 選択的アドレナリン β_1 受容体拮抗薬

[*8] サイアザイド系（＝遠位尿細管 Na^+-Cl^- 共輸送体阻害）利尿薬