NEJM 勉強会　2014 年度　第 7 回　2014 年 6 月 6 日 C プリント　担当：常葺

Case 29-2013: A 32-Year-Old HIV-Positive African Man with Dyspnea and Skin Lesions

(New England Journal of Medicine. 2013 Sep 19;369(12):1152-61.)

皮膚病変に対して、病理生検が行われた。

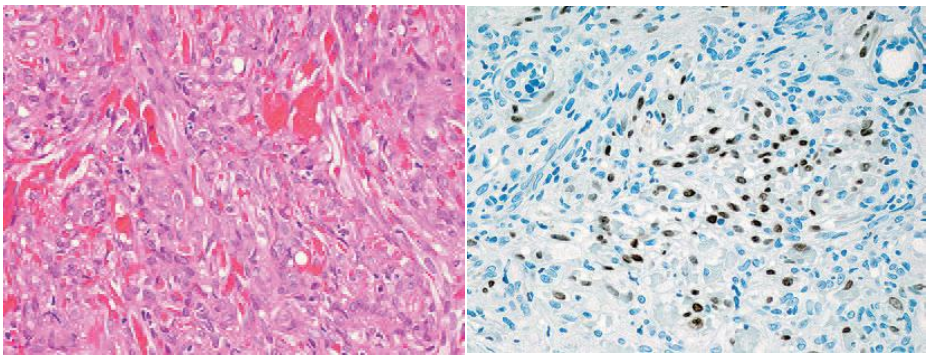

悪性血管形成腫瘍は、HHV-8 の免疫組織化学的染色に対して免疫反応性をもつことがわかり、Kaposi 肉腫の診断となった。（発表者注：論文中では、生検は入院 5 か月前に外来受診時になされています。今回は症例検討のために順序を変更しました。）

【鑑別疾患】

HIV 陽性患者の合併しやすい疾患を考える際、症状が出現した際の CD4 値、発症経過、そしてフォーカスとなっている臓器、さらに患者の地域性の特徴（本症例では南アフリカ出身である、ということ）を考慮するべきである。

今回の症例では、

- CD4 値＝330 程度と比較的高値（ART 療法開始前）
- 亜急性～慢性の経過
- 皮膚と肺に主病変
- 南アフリカ出身（HIV および結核の流行地域）

というように整理されるため、以下の疾患が鑑別にあがる。

- リンパ腫
- 結核
- カポジ肉腫
- カポジ肉腫による免疫再構築症候群

リンパ腫

びまん性大細胞型 B 細胞リンパ腫と Burkitt リンパ腫が AIDS に関連して発症するリンパ腫としてよく知られている。特に、B 細胞リンパ腫は Kaposi 肉腫によく合併する。経過や発症時の CD4 値が高いことは本症例と矛盾しないものの、まれにしかみられない皮膚病変の存在や、全身症状はよく消化器臓器や中枢神経に認められることから、リンパ腫の可能性は低い。

※AIDS-defining malignancy(ADM)：AIDS 指標悪性腫瘍

免疫低下が進行することによって発症する悪性腫瘍が知られており、特に以下のがんは診断した時点で AIDS 発症と判断される。

- カポジ肉腫(HHV-8)
- 浸潤性子宮頸癌(HPV)
- 原発性脳リンパ腫(EBV)
- 非ホジキンリンパ腫(EBV)

これら以外にも肛門癌、ホジキンリンパ腫、皮膚癌、頭頸部癌、肝細胞癌などの合併が問題になってきており、非 HIV 感染者に比べ、より若い年齢で発症しやすく、再発や治療抵抗性も多い傾向にある。

結核

AIDS に合併する疾患として最もコモンであり、南アフリカでは 10 万人あたり 1000 人（アメリカでは 3-4/10 万人）とよくみられるため、本症例では必ず rule out しなければならない疾患である。労作性呼吸困難や atypical な胸部単純写真像、そして複数回行った PCR 検査が陰性であり、また 2 か月間の結核治療にまったく反応していないため、結核感染の可能性は下げる。しかし、南アフリカでは HIV 患者の Kaposi 肉腫と結核の同時感染もよくみられることから、可能性はゼロではない。

Kaposi 肉腫

発症時の CD4 値、症状の経過、症状の起こった臓器、そして地理的条件（サハラ砂漠以南において HHV-8 感染者が多く、しばしば HIV に共感染している）に Kaposi 肉腫は矛盾しないため、本症例の有力な鑑別となってくる。しかし、最初の外来受診(5 か月前)のあと、AIDS に対して ART 療法を開始したにも関わらず症状は悪化したことは Kaposi 肉腫と安易に診断することに疑問を残す。ART 療法によって Kaposi 肉腫は一般に症状が劇的に軽快するはずである。

Immune Reconstitution Inflammatory Syndrome (IRIS)

IRIS とは HIV の治療を開始したことで、免疫機能が回復し再構築され、炎症反応が増悪するため、臨床症状が一過性に増悪することをさす（免疫再構築症候群）。抗 HIV 療法の開始早期(2 週～3 か月以内)に発症しやすく、発症時の CD4 値が低いほど高率にみられる。免疫回復時の過剰反応によるものであるため、免疫低下に伴って発症した場合とは異なる臨床経過もみられる。例えば、発熱を主症状とする播種性発症が多い MAC が誘引となる IRIS ではリンパ節炎や肺感染も起こりやすくなる。また、CMV 眼内炎も網膜炎に加え、硝子体炎が増え、さらに一般的に発症すると考えられている CD4 数(50/μL 以下)よりも高い値で発症する。

IRIS として報告されている疾患には感染症（帯状疱疹、MAC、CMV、ニューモシスチス肺炎、TB など）、悪性腫瘍（カポジ肉腫など）のほか自己免疫疾患などがある。

今症例では、ART 療法開始後に CD4 数は回復しているにもかかわらず、症状の悪化が認められていて、Kaposi 肉腫による IRIS は有力な鑑別にあがる。

以上から、Kaposi 肉腫による IRIS を疑って、確定診断をつけるため気管支鏡検査を行った。その結果は Kaposi 肉腫の所見に矛盾しないものであった。