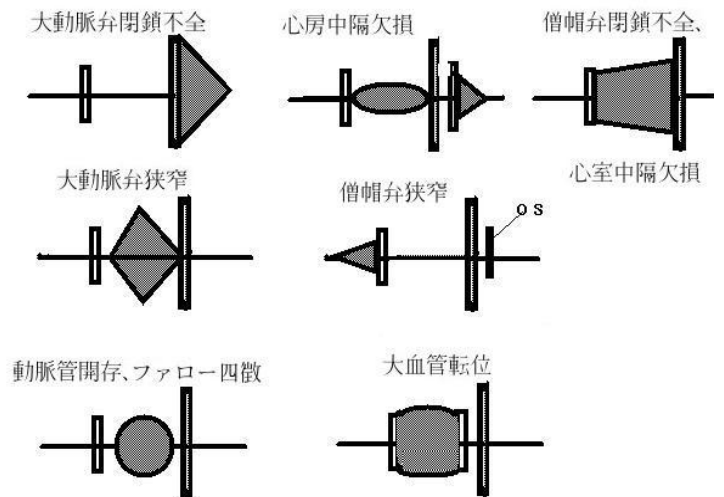


Case 4-2013: A 50-Year-Old Man with Acute Flank Pain

(New England Journal of Medicine 2013 January 31; 368(5): 466-472.)

《Problem list》

- # 急に発症した左側腹部痛（左 CPA 下）
 - # 左腎造影 CT にて楔状の低吸収域
- # 発熱（入院時 37.3℃，現在 37.8℃）
- # 嘔気
 - # DPT vaccine 接種後（副作用として 38℃以上の発熱が 1～5%に、消化器症状が 3～26%に見られる¹⁾）
- # 好中球優位の WBC 増加
- # 赤沈上昇
- # CRP 上昇
- # D-dimer 高値
- # 収縮期高血圧
- # ホジキンリンパ腫(15 年前)
 - # 脾摘後
 - # H. influenzae, pneumococcus, meningococcus ワクチン投与
 - # 甲状腺機能低下症（治療後。levothyroxine 内服）
- # 弁異常
 - # 大動脈弁その他の異常（21 か月前）
 - # AS および MR 所見（入院時）
- # 左室肥大
- # IIA 型脂質異常症，リポタンパク A 高値（simvastatin 服用）
- # CAD の家族歴
- # 胆石
- # 両肺野後内側の線維化，2－3mm 大の結節影
- # 肺サルコイドーシス
- # 偏頭痛



《着眼点》

- ① 突然の左側腹部痛の原因は？
- ② 腎の CT 所見（楔形の低吸収域）の読み取りとその原因
- ③ 脾摘後の患者で注意すること
- ④ 心雑音の解釈

<http://www.asahi-net.or.jp/~sj8m-nsmt/kango/circulation.html>

¹ UpToDate: Diphtheria, tetanus toxoids, and acellular pertussis vaccine: Drug information