

B プリント

NEJM 勉強会 2013 年度 第 6 回 2013 年 5 月 22 日 B プリント 担当: 榎戸貴祥

Case 18-2012: A 35-Year-Old Man with Neck Pain, Hoarseness, and Dysphagia

(New England Journal of Medicine 2012 Nov 8;366:2306-13)

【Problem List】

1 右舌咽神経IX・右迷走神経Xの障害

1-1 嗄声

1-2 固形物の嚥下困難

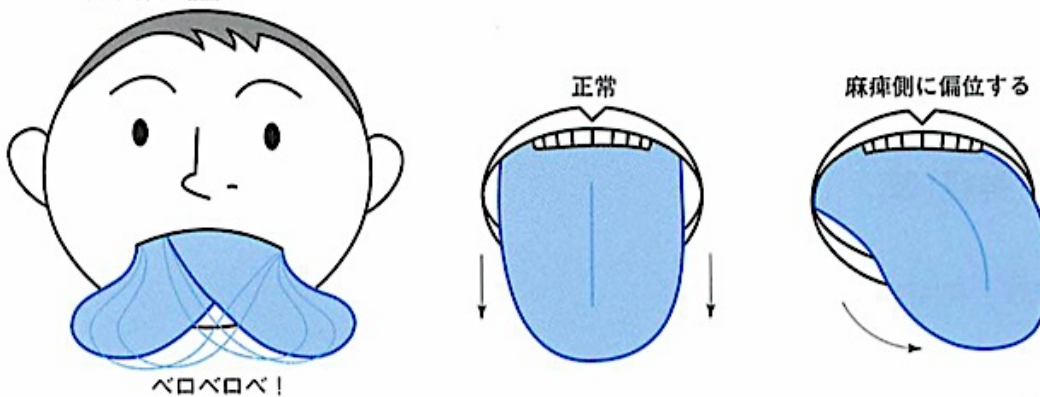
1-3 右口蓋・右咽頭の筋力低下

2 右舌下神経XIIの障害

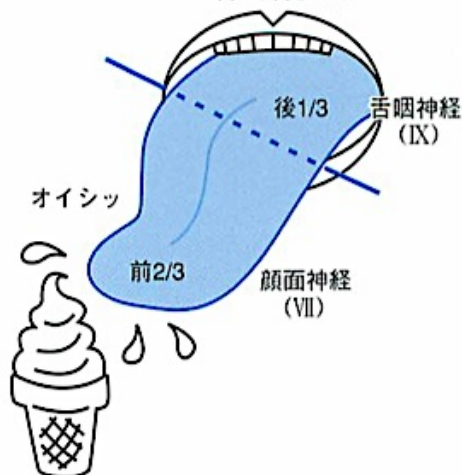2-1 舌の右側の筋力低下

舌の運動は？

舌下神経(XII)



舌の味覚は？



舌の温痛覚は？

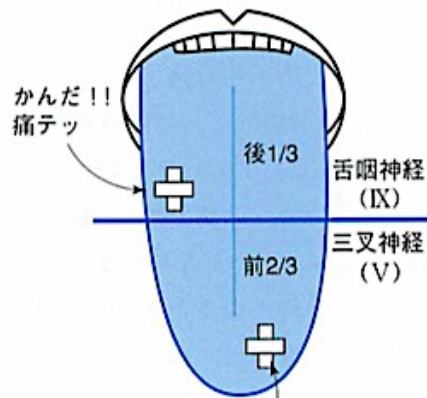
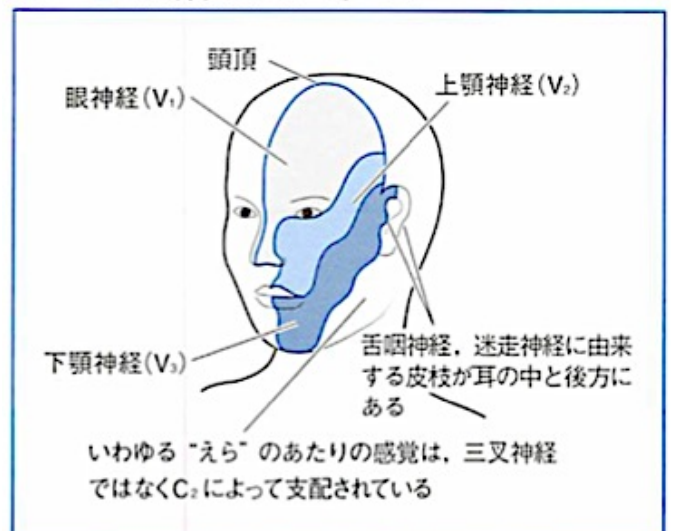


図88 ●三叉神経のデルマトーム



3 右側の Horner 症候群

3-1 右眼瞼下垂

3-2 右下眼瞼挙上

3-3 右側の縮瞳

3-4 顔面の右側の乾燥

4 右下顎神経V3もしくは右C2の障害

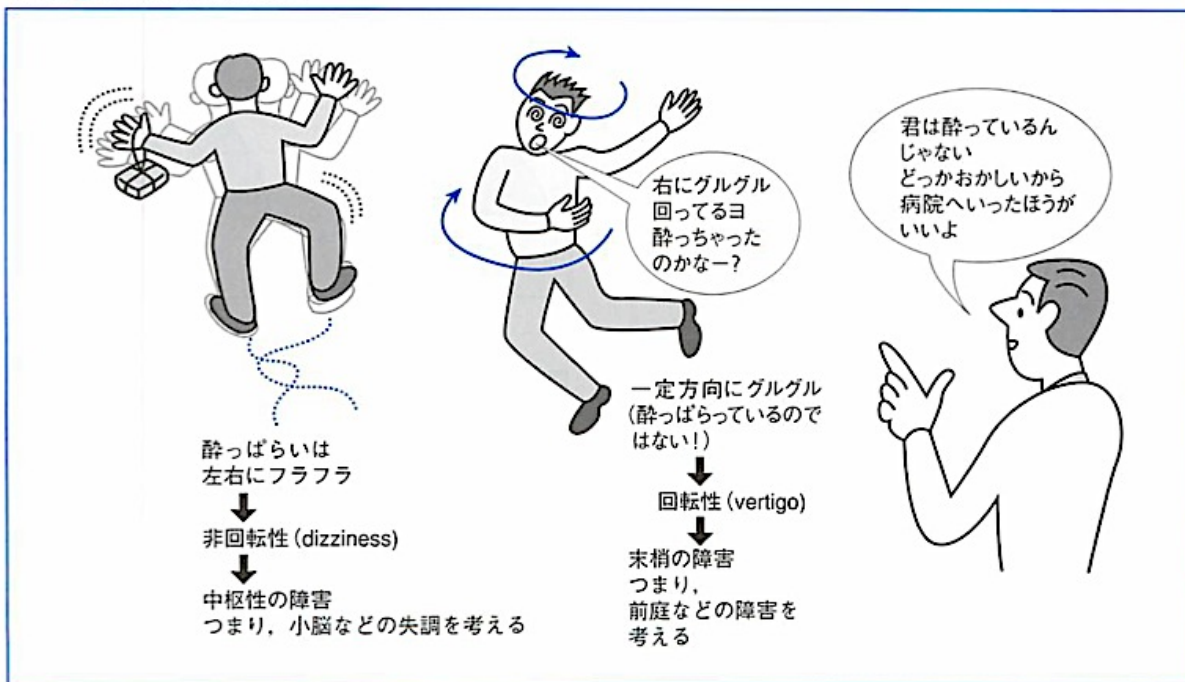
4-1 右後頸部痛

4-2 一過性の右下顎痛・右歯痛

5 一過性の両側の霧視・羞明

6 一過性のふらつき unsteadiness (回転性めまい vertigo ではない)

図99 ●めまいは2通りある



【Assessment】

肉体労働職に就く 35 歳の骨形成不全症の男性が、1 週間前に突然発症した右後頸部痛と、それに続く嘔声・嚥下困難を主訴に来院した。右舌咽神経IX・右迷走神経X、右眼交感神経、右下顎神経V3 もしくは右 C2 の感覚神経の障害が考えられる。また、一過性に霧視・羞明やふらつきも現れた。

- これらの病態を（なるべく）一元的に説明するには、どのような疾患が考えられますか？

【参考資料】

医学教育研究者出版 総監修：村川裕二『新・病態生理でできた内科学 7. 神経疾患 第3版』