NEJM 勉強会 2013 年度 第 1 回　2013 年 4 月 10 日 A プリント 担当：三浦雅臣
Case 3-2013: A 72-Year-Old Woman with Abdominal Pain and Distention after Peritoneal Dialysis
(New England Journal of Medicine 2013 Jan 24;368(4):375-85)

【患者】72 歳女性　　**【主訴】**腹膜透析後の腹痛と腹部膨満

【現病歴<入院前>】

糖尿病性腎症による末期腎不全で 18 ヶ月間、連続携行式腹膜透析（CAPD）を行っていた。入院の 6 週間前、腹膜透析用のカテーテルが閉塞してしまったため、血液透析用カテーテルが右胸壁に挿入され、週 3 回の血液透析が始まった。その後数週間の間に嘔気・嘔吐が現れ、その結果体重が減少した。入院 17 日前、腹膜透析用カテーテルの除去と動静脈瘻作成のための検査で外来診療を受診した。その時の検査結果は Table 1.の通りであった。また、撮影した上肢の静脈造影は正常であった。

患者が腹膜透析用カテーテルの除去と動静脈瘻の作成を待っている数日の間に、腹部不快感、便秘症状、嘔気が悪化し、嘔吐の回数が増加した。また、貧血と便鮮血が陽性であった。入院の 1 週間前、腹部膨満感、食欲不振が現れた。入院当日は、救急外来に運ばれた後に、予定されていた血液透析を行った。患者は、腹膜透析用カテーテルからの出血、便秘、血液透析用カテーテル部分の体動時の胸の痛みを訴えていた。家族によれば、悪寒を伴わない軽度の発熱もあったという。

また、不安定狭心症の既往があったため、入院の約 2 か月半前に別の病院で左冠動脈主幹部にベアメタルステント(薬剤の塗布されていないステント)が留置され、経皮的冠動脈形成術(PCI)も行われていた。その際、再発性の尿路感染症、腎盂腎炎、腹膜炎のエピソードがあったため、その病院に入院し抗菌薬で治療されていたという。

【既往歴】インスリン依存性糖尿病、高血圧、脂質異常症、大動脈弁・僧房弁閉鎖不全症、肺高血圧、冠動脈疾患、虚血性心疾患、軽度の認知症、うつ病

【生活歴】東南アジア生まれ。数年前にニューイングランドに移住し、夫・息子娘と暮らしていた。英語は話すことができず、歩行、入浴、その他の日常生活の支援を必要としていた。
喫煙歴、アルコール歴はなく、違法薬物も使用していない。

【家族歴】不明　　**【アレルギー】**特になし

【入院時処方】一硝酸イソソルビド、リシノプリル、アムロジピン、カルベジロール、クロビドグレル、アロプリノール、ナイアシン、セルトラリン、シンバスタチン、インスリン、アスピリン、ドキュセートナトリウム、ビタミンサプリメント

【身体所見】
〔Vital〕BT 37.6℃、BP 145/66 mmHg、脈拍・呼吸数・酸素飽和度は正常であった。
〔意識〕やや朦朧としていたが、呼び掛けには容易に応じ、ゆっくり質問に答えた。
〔聴診〕心尖部を最強点とする汎収縮期雑音、胸骨左縁に沿っての拡張期雑音
〔腹部〕腹部膨満、腸音正常、圧痛なし、腫瘤なし
〔その他〕腹膜透析用カテーテルと血液透析用カテーテルは乾燥しており、発赤、排膿、発熱は認めなかった。

【検査所見】
〔血液・生化学〕血小板数、赤血球容積(MCV)、赤血球ヘモグロビン濃度(MCHC)、Ca と乳酸の血中濃度、凝固系に異常はなかった。その他、Table 1 参照。
〔ECG〕左室肥大、88 回/分・同調律
〔胸部 Xp〕びまん性の間質性陰影、間質性肺水腫、軽度の心肥大、アテローム性動脈硬化症を示す所見
〔腹部・骨盤 CT〕造影剤なし。両肺で無気肺が見られた。右下肺の石灰化した小結節と、小舌の直径 3mm の結節も見つかった。膵臓と肝臓を取り囲む腹水だけでなく、上行結腸・下行結腸の外側の結腸傍溝にも腹水が見られた。L5 椎体における溶解病変も認められた。裏ページ Figure 1.参照。

【入院後経過】

患者の腹膜透析用カテーテルが約 60ml の腹膜透析液で洗浄された。その際に流れ出てきた液体はフィブリン塊で密集しており、その解析結果は Table 1.に示してある。流体の検体は培養され、バンコマイシン投与が開始され、患者の入院が決まった。一晩にして体温が 38.3℃に上昇したが、検査結果に変化はなかった。入院 2 日目、500ml の温かな腹膜透析液がカテーテルを通じて点滴された。ただちにフィブリン塊を含んだ沈殿物が 1700ml ほど排出され、カテーテルは閉じられた。セフタジジム(第 3 世代セフェム)投与が開始された。Ca、P、Mg、アラニンアミノトランスフェラーゼ(ALT)、アスパラギン酸アミノトランスフェラーゼ(AST)、直接ビリルビン、間接ビリルビン、総蛋白、グロブリン、リパーゼ、甲状腺刺激ホルモン(TRH)、乳酸の血中濃度は正常で、トロポニン試験は陰性であった。その他の検査結果を Table 1.に示した。

その翌日の尿検査では濁った黄色の液体が見られ、糖(2+)、比重 1.029、pH 7.5 であった。3～5 個/1 視野の赤血球と 20～50 個/1 視野の白血球、少数の扁平上皮細胞、ごく少数の移行上皮細胞、高倍率で腎尿細管もわずかに見られた。20～100 個/1 視野の硝子様円柱、20～100 個/1 視野の顆粒球円柱、5～10 個/1 視野の蝋様円柱も弱拡で見られた。血液、腹膜液、尿の培養は陰性であった。血液透析が行われ、バンコマイシンとエポエチンアルファ(EPO)が投与された。その 3 日後に発熱したため、14 日間抗菌薬が使われた。

入院 5 日目の心臓の核医学検査(心シンチ)では下外側左心室壁の瘢痕と虚血が示唆された。経胸壁心エコーでは、左室駆出率 79%、左室肥大、軽度の大動脈循環不全、僧房弁閉鎖不全症、拡張した上行大動脈を示していた。心嚢水貯留は見られなかった。結核の皮膚テストは、入院から 48 時間の時点では陰性であった。B 型肝炎ウイルス表面抗原に対する抗体試験は陽性であったが、HBV 抗原は認められず、HCV の既感染もなかった。

血液、腹膜液、尿の培養は陰性のままであった。追加の検査は保留となった。

ここで、ある診断的手技が施行された。

●プロブレムを挙げてください。

●必要な検査（ある診断的手技）とは？

●鑑別診断を考えてください。

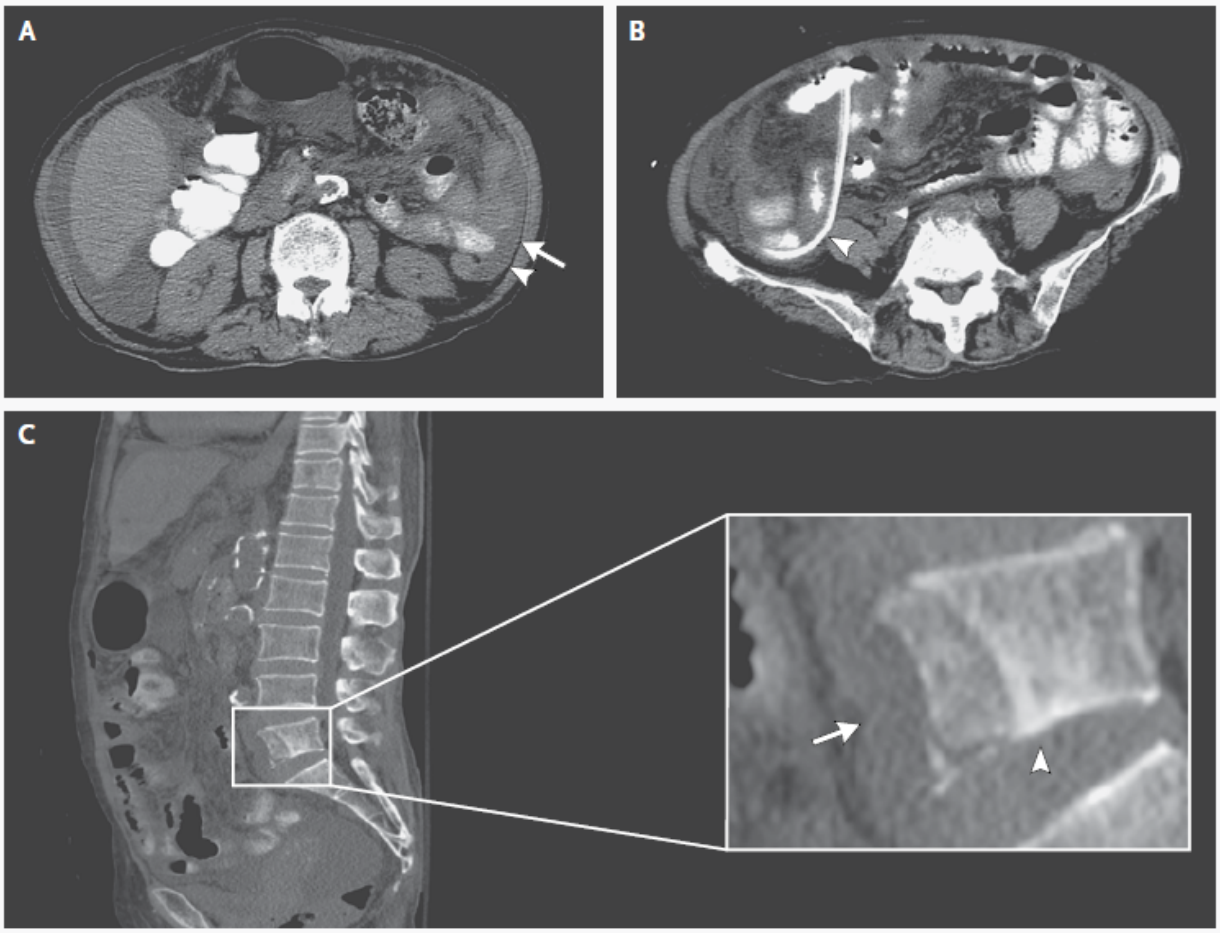

Figure 1. CT Images of the Abdomen.

Axial CT images of the lower abdomen, viewed in soft-tissue windows after the administration of oral contrast material and without intravenous contrast material, show ascites in the mesentery and peritoneal space (Panel A, arrowhead) and thickening of the peritoneum (arrow). A peritoneal-dialysis catheter can be seen in the right lower quadrant (Panel B, arrowhead). Sagittal reformatted images of the lower lumbar spine displayed on bone windows (Panel C) show a permeative process (inset, arrowhead) in the anterior aspect of L5 and a soft-tissue mass (arrow) anterior to the vertebral body that does not respect the disk spaces.

●処方薬について

一硝酸イソソルビド：狭心症治療薬　　リシノプリル：ACE 阻害薬　　アムロジピン：Ca 拮抗薬　　、カルベジロール：α1β遮断薬　　クロビドグレル：抗血小板薬　　アロプリノール：高尿酸治療薬　　ナイアシン：ビタミン B3　　セルトラリン：選択的セロトニン再取り込み阻害薬(SSRI)　　シンバスタチン：HMG-CoA 還元酵素阻害薬　　ドキュセートナトリウム：便秘薬

Table 1. Laboratory Data.*

Variable	Reference Range, Adults†	17 Days before Admission, Outpatient	16 Days before Admission, Other Hospital	On Admission, This Hospital	2nd Day
Blood					
Hematocrit (%)	36.0–46.0 (women)	28.4	27.8	28.6	27.4
Hemoglobin (g/dl)	12.0–16.0 (women)	9.1	8.5	9.3	8.7
White-cell count (per mm³)	4500–11,000	8300	8120	8300	8700
Differential count (%)					
Neutrophils	40–70	77		83	
Lymphocytes	22–44	14		7	
Monocytes	4–11	6		8	
Eosinophils	0–8	3		1	
Basophils	0–3	0		1	
Sodium (mmol/liter)	135–145	127		134	131
Potassium (mmol/liter)	3.4–4.8	4.1		3.5	4.0
Chloride (mmol/liter)	100–108	85		92	89
Carbon dioxide (mmol/liter)	23.0–31.9	27.8		33.2	28.2
Urea nitrogen (mg/dl)	8–25	33		12	20
Creatinine (mg/dl)	0.60–1.50	3.52		2.25	3.43
Estimated glomerular filtration rate (ml/min/1.73 m²)	≥60	14		23	14
Glucose (mg/dl)	70–110	104		143	103
Albumin (g/dl)	3.3–5.0	3.4			3.1
Globulin (g/dl)	2.3–4.1				5.1
Alkaline phosphatase (U/liter)	30–100				141
Amylase (U/liter)	3–100				44
Galactomannan antigen index	<0.5				<0.5
1,3-β-D-glucan (pg/ml)	<60				56
Ferritin (ng/ml)	10–200		1485		
Peritoneal fluid					
Color	Yellow			Orange	Orange
Turbidity	Clear			Moderate	Moderate
Red-cell count (per mm³)	0			6380	Not done
White-cell count (per mm³)	Not specified			1240	1500
Differential count (%)					
Neutrophils	0			14	16
Lymphocytes	0			44	72
Reactive lymphocytes	0			5	0
Monocytes	0			29	8
Basophils	0			1	4
Fluid macrophages or lining cells	0			7	0
Amylase (U/liter)	Not defined				23

* To convert the values for urea nitrogen to millimoles per liter, multiply by 0.357. To convert the values for creatinine to micromoles per liter, multiply by 88.4. To convert the values for glucose to millimoles per liter, multiply by 0.05551.

† Reference values are affected by many variables, including the patient population and the laboratory methods used. The ranges used at Massachusetts General Hospital are for adults who are not pregnant and do not have medical conditions that could affect the results. They may therefore not be appropriate for all patients.