NEJM 勉強会 2010 年度第 16 回 2010 年 11 月 17 日 C プリント担当：竹内麻里子
Case 33-2010: A 22-Year-Old Woman with Blurred Vision and Renal Failure
(New England Journal of Medicine 2010;363:1740-58)

【眼症状について】
22 歳女性の、1 週間続く、痛みを伴う片側性の視力障害。外傷や手術の既往はない。このような急速な視力障害では感染が最も考えられる。重篤な眼感染では視力が回復しないことがあるため、早急に治療を行う必要がある。このケースで考えられる感染は 3 つのカテゴリーに分けられる。

１．角膜炎
角膜には感覚神経が密に存在しているため、痛みを生じることが多い。角膜の感染は、角膜上皮や角膜実質を巻き込んでいる。角膜実質の炎症では、角膜表面は滑らかな一方、炎症細胞の浸潤や浮腫により、角膜は霞がかったように見える。潰瘍性角膜炎では、角膜表面のクレーター状の潰瘍が角膜上皮と実質を巻き込んでいる。アメリカでは、角膜炎の最も一般的な原因は単純ヘルペスと細菌感染だ。単純ヘルペスは角膜上皮や実質の角膜炎を引き起こす。また、細菌感染はコンタクトレンズの使用と関連があり、潰瘍性角膜炎を引き起こす。このケースでは角膜は正常だったため、角膜炎は考えにくい。

２．ブドウ膜炎
ブドウ膜炎は、ブドウ膜や網膜の炎症である。ブドウ膜は色素性の、血管の豊富な中間層であり、虹彩・毛様体・脈絡膜から成っている。ブドウ膜炎は、炎症が最初に起こる場所によって分類されている。前部ブドウ膜炎は虹彩や虹彩・毛様体の炎症、後部ブドウ膜炎は脈絡膜や網膜の炎症を指している。前部ブドウ膜炎の 10%、後部ブドウ膜炎の 50%は感染によって引き起こされる。前部では 1 型単純ヘルペスによるものが多く、後部ではトキソプラズマやサイトメガロウイルスによるものが重要である。
前部ブドウ膜炎では、スリットランプ検査で房水中に白血球が認められ、硝子体は透明である。房水中に多くの白血球があると、それらが層をなし、前房蓄膿となって角膜の後ろに見えるようになる。後部ブドウ膜炎では、脈絡膜や網膜が異常を呈し、硝子体炎が見られることもある。前部ブドウ膜炎は痛みが強いが，後部ブドウ膜炎は痛みがないことも多い。
このケースでは前房に白血球が認められ、痛みもあった。しかし主な所見は眼球後方に認められ、これは後部ブドウ膜炎と一致する。

Table 2. Differential Diagnosis of Posterior Uveitis with Vitritis.

Toxoplasmic retinitis
Acute retinal necrosis
Herpes simplex virus
Herpes zoster ophthalmicus
Endophthalmitis (exogenous or endogenous)
Tuberculosis
Syphilis
Sarcoidosis
Autoimmune diseases (e.g., lupus, Behçet's disease)
Intraocular lymphoma
Toxocariasis

３．眼内炎
眼内炎は硝子体や房水に起こる、細菌または真菌の感染である。外因性眼内炎は、外傷や手術、角膜炎の眼球後部への拡大により眼球内に直接感染が起こった場合を指し、通常は硝子体と房水の両方に感染が起こる。内因性では、細菌や真菌が血流に乗って眼球内に侵入するため、典型的には血流が豊富な脈絡膜が最初に感染する。この場合には、今回のケースで見られたように、後部ブドウ膜炎が起こることがある。

＜鑑別診断＞
　患者の角膜は正常だったこと、眼部の所見は前房に限局していなかったこと、外傷や手術の既往はなかったことから、角膜炎・前部ブドウ膜炎・外因性眼内炎ではないことがわかる。主な炎症所見は硝子体と網膜にあり、診断は内因性眼内炎を含む後部ブドウ膜炎である。
　霧視の突然の発症は急性疾患を思わせるが、硝子体のひも状構造物は数週間の潜伏期間と一致する。ヘルペスウイルスによる急性網膜壊死は非常に進行が早いため、亜急性の症状の悪化を示した今回のケースとは一致しない。網膜周辺の所見もまた、ヘルペスウイルス感染と一致しない。ヘルペスウイルスによる網膜への浸潤は急速に進行し、数週間のうちに大きなパッチを形成する。
　患者の症状はやや緩徐に進行しているため、トキソプラズマ性網膜炎や自己免疫疾患、リンパ腫、内因性真菌性眼内炎が考えられる。結核や梅毒は一般的には軽度の眼球感染を引き起こし、網膜浸潤は数ヶ月かけて進行する。眼球に限局するリンパ腫は、若い患者では非常にまれである。片側の眼球のみで進行しもう一方の眼球に異常のないことや、硝子体に重度の炎症が起こったことは、自己免疫疾患では説明が難しい。
　残された鑑別診断は、トキソプラズマ性網膜炎と内因性真菌性眼内炎である。

・トキソプラズマ性網膜炎
初期のトキソプラズマ性網膜炎では、網膜壊死のフォーカスを指摘することが出来る。壊死した網膜がヘッドライトのように明るく見えるため、"headlight in the fog" appearance と呼ばれる。硝子体のプラークを調べたが、網膜壊死の存在は認められなかった。むしろ、網膜下に膿が認められたことから、脈絡膜の炎症が示唆された。細菌や真菌は、網膜や硝子体より先に脈絡膜に炎症を起こすことが多い。このケースでは、亜急性のプレゼンテーションと硝子体の索状物から、内因性真菌性眼内炎がより考えられる。

・内因性真菌性眼内炎
真菌性眼内炎の患者は、慢性の消耗性疾患を持っていることが多い。今回の患者のように健康そうに見える時は、侵襲的検査や外傷、薬物の注射等の既往がある。この患者は、1ヶ月前に静注で薬物使用しており、その後発熱・悪寒・倦怠感・筋肉痛が数日間現れた。このようなヒストリーを考えると、真菌性眼内炎が最も考えられる診断である。

　行われた診断的手技は硝子体吸引術または硝子体切除術である。塗抹や培養のための標本を得るだけでなく、感染をコントロールし薬剤の浸透を良くするため、若い患者では切除術が行われることが多い。経毛様体扁平部硝子体切除術が予定されたが、検査結果がある異常を示したため、緊急入院となった。

【腎不全について】
患者は両側側腹部痛、嘔気、嘔吐があり、右眼感染に対して薬物療法を開始してから急性腎不全となった。循環血漿量が低下しており、一般身体診察では異常は認められなかった。尿検査では蛋白尿と血尿が見られ，尿沈渣に白血球と赤血球が認められた。
＜急性腎不全＞
急性腎不全は、腎前性、腎性、腎後性に分けられる。現病歴と身体所見から、この患者では循環血漿量の低下を伴う腎前性高窒素血症が考えられる。腎エコーで異常が認められなかったことから、腎後性腎不全は除外される。また、腎性腎不全はさらに糸球体性、尿細管間質性、血管性に分けられる。

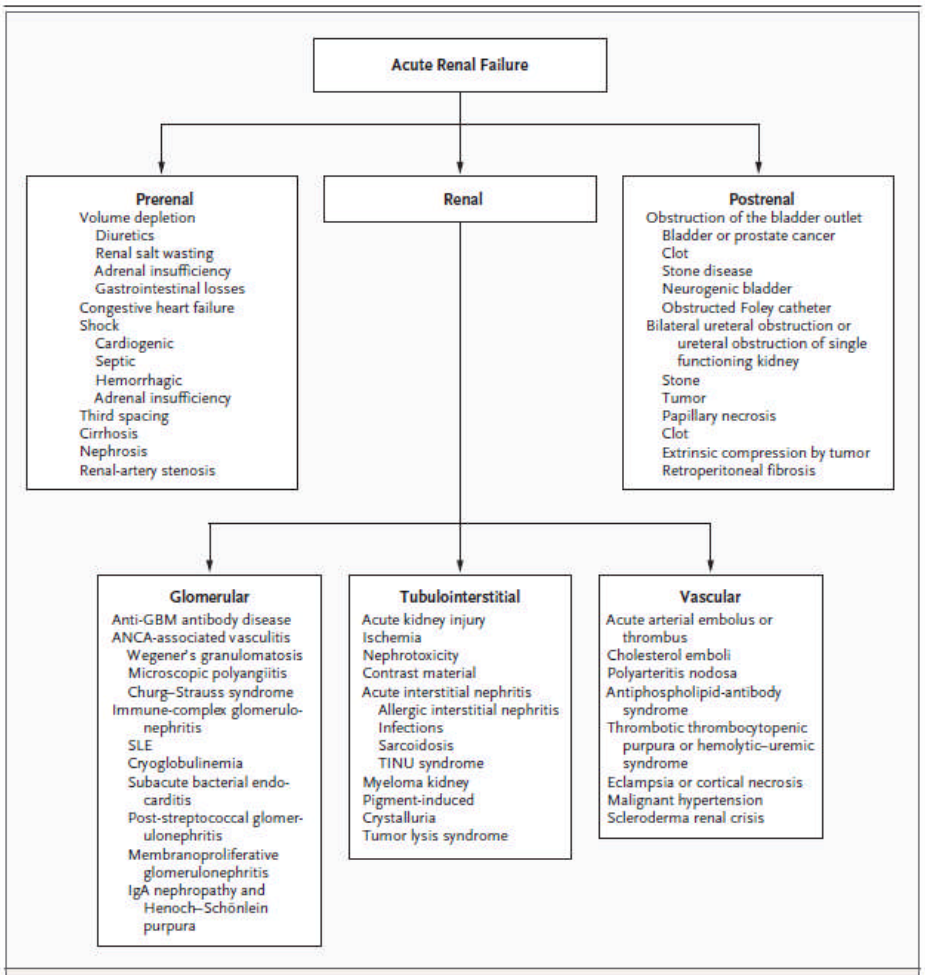

Figure 2. Differential Diagnosis of Acute Renal Failure.
ANCA denotes antineutrophil cytoplasmic antibody, GBM glomerular basement membrane, SLE systemic lupus erythematosus, and TINU tubulointerstitial nephritis with uveitis.

・糸球体性

糸球体性腎不全には急速進行性糸球体性腎炎などがあり、多くは眼病変を伴う。抗糸球体基底膜抗体腎炎、ANCA関連血管炎、免疫複合体糸球体腎炎の３つのカテゴリーに分けられる。Wegener 肉芽腫症、顕微鏡性多発血管炎、Churg-Strauss 症候群等の ANCA 関連血管炎は 20-40%に眼病変を合併する。SLE は時々ブドウ膜炎を合併する。心内膜炎も眼病変や腎病変を合併する。梅毒では亜急性から慢性まで多彩な眼症状を示す。免疫複合体糸球体腎炎は二次性の梅毒と関連している。しかし、このケースでは急速血漿レアギン試験陰性であり、これらの疾患はどれも患者の臨床症状に一致しない。

・尿細管間質性、血管性

尿細管間質性の急性腎不全には、虚血性・腎毒性腎症、造影剤による腎症、急性間質性腎炎がある。結核も腎狭窄・腎閉塞・腎盂腎炎・眼病変を合併することがある。上強膜炎は様々な膠原病、血管炎、感染、悪性疾患と関連している。サルコイドーシスも眼と腎の症状を呈することがあるが、腎症状はまれである。ブドウ膜炎を伴う尿細管間質性腎炎は、間質性腎炎を伴うブドウ膜炎・貧血・発熱が特徴的である。結節性多発動脈炎は様々な症状を呈するが、腹部の疼痛、急性腎不全、眼症状を呈する患者ではこれを鑑別診断に挙げるべきである。

・結晶尿

患者は両側側腹部痛と乏尿を呈しており、閉塞が疑われる。しかし腎エコーでそのような所見は得られなかった。側腹部痛は尿細管閉塞が腎の膨張を引き起こすときに生じる。この患者は２種類の薬剤を摂取しており、循環血漿量減少により結晶尿が引き起こされた。Sulfadiazine は“小麦の刈り束状”の結晶を形成し、Aciclovir の結晶は針状である。このケースでは腎不全症状の時間経過が薬剤摂取と一致しており、腎不全は以上のような結晶による尿細管閉塞によって起こったものと考えられる。

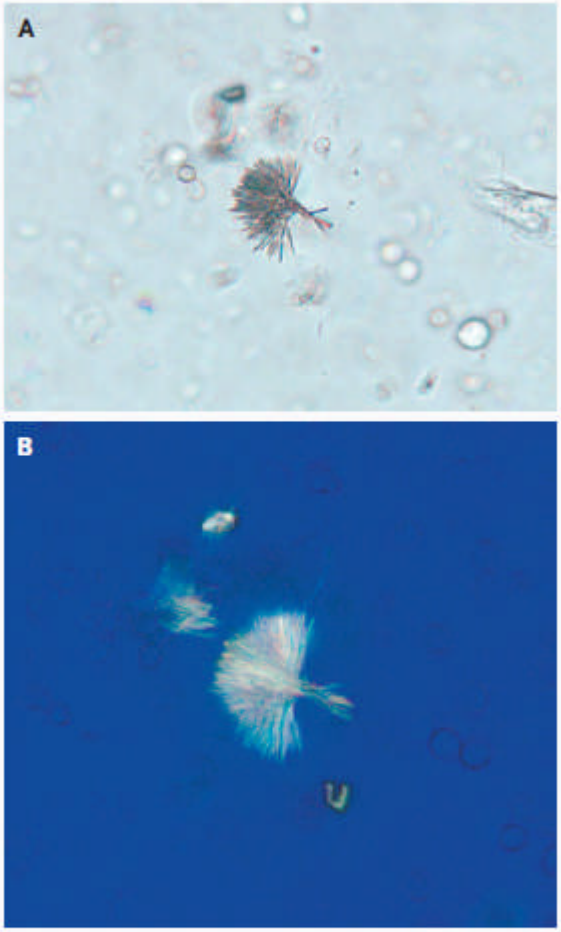

Figure 3. Urine Sediment on Admission.
There are numerous crystals that are shaped like shocks of wheat (Panel A) and that are birefringent under polarized light (Panel B). These features are typical of sulfadiazine crystals.

尿沈査中の硝子円柱と顆粒円柱は虚血性腎障害を、赤血球形態異常、特に赤血球円柱は糸球体腎炎を示唆する。白血球や尿細管上皮細胞、また白血球円柱が見られるときは尿細管間質の障害が考えられる。この患者の急性腎不全に最も合致するのは Sulfadiazine による結晶尿だ。

Aspergillus niger は静注薬物乱用者における真菌性内因性眼内炎の原因としてよく知られているが、一方でコンタミの原因としても一般的である。しかしこのケースでは、培養前に硝子体液の中に菌糸が直接観察でき、その所見は Aspergillus と合致していた。また、違う場所で培養された２セットの標本両方から真菌が検出されたことも、コンタミネーションの可能性を下げた。病理学的診断は、Aspergillus niger による真菌性内因性眼内炎である。

アスペルギウスによる眼内炎の予後は非常に悪い。75%以上の患者は視力低下が残る。今回のような後極を巻き込む内因性真実菌性眼内炎ではさらに予後が悪く、一定以上の視力を取り戻せるのは 10%にも満たない。今回患者が回復したのは、診療に当たった医師たちが適切な判断の元、迅速に専門医に紹介したことによる。診断まで一週間かかっているが、このようなプレゼンテーションの患者にしてはかなり早かったと言えるだろう。