NEJM 勉強会 2009 第 17 回 2009 年 11 月 18 日 A プリント 担当：候 聡志（tkou-tky@umin.ac.jp）

Case 37-2005: A 35-Year-Old Man with Cardiac Arrest while Sleeping （NEJM 2005; 353: 2492-501）

【症例】 35 歳男性

【主訴】 心停止蘇生後

【現病歴】（妻より聴取）

患者はそれまで健康であったが、(受診日当日)夜の睡眠中に突如大きな唸り声をあげ、そして反応がなくなったという。患者の声に気付いて起きた妻によれば、患者は瀕死のような呼吸をし、肌の色は見る見るうちに青くなったという。妻は救急車要請をした後、到着するまでの間に人工呼吸をし続けたが、心臓マッサージは行わなかった。救急隊はイベント発生から 11 分後に到着し、患者に VF が認められたので、直ちに AED による除細動がなされ、同時にエピネフリン 1mg iv.が 2 回なされた。患者は経口気管内挿管され、救急搬送となり、その最中に QRS 間隔の広い頻脈が確認されたので、リドカイン 2mg/分の持続投与がなされた。

【既往歴】双極性障害

【服用歴】divalproex sodium (1g/日)

【生活歴・家族歴・アレルギー歴】アレルギーなし，喫煙なし，機会飲酒，突然死や冠動脈疾患の家族歴なし

【入院時現症】

〈全身状態〉

救急外来到着時、気管内挿管チューブの位置がずれていることが分かり、是正された。また、胃管が挿入された。

GCS E1 V 評価不能 M4，体温 35.5℃，脈拍数 75/分，血圧 110/60mmHg，SpO_2 100％（100%酸素投与下）

〈頭頸部〉

瞳孔：左右正円同大で 4mm（対光反射正常），顔面外傷なし，JVD なし，頸部血管雑音なし

〈胸部〉 両側胸部呼吸音正常，心拍（リズム，レート共に）正常，異常心音なし

〈腹部〉 平坦・軟，腸音正常，

〈神経〉 指示に従うことができず、眼でものを追うことができない

両側上肢のトーヌスは若干亢進し、痛み刺激で四肢を引っ込める

両側下肢は硬直し、痛み刺激に応じない

〈四肢〉 四肢の脈拍を触知でき、血液灌流も正常

〈便潜血〉 陰性

〈心電図〉

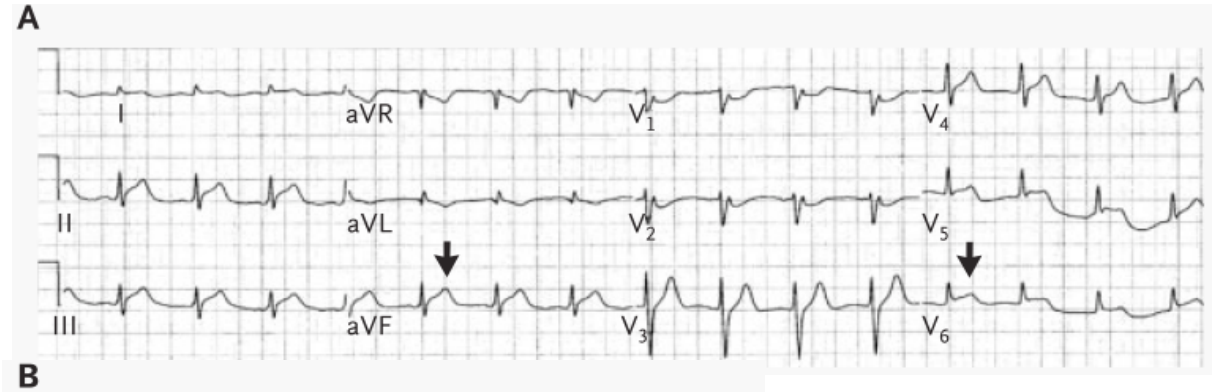

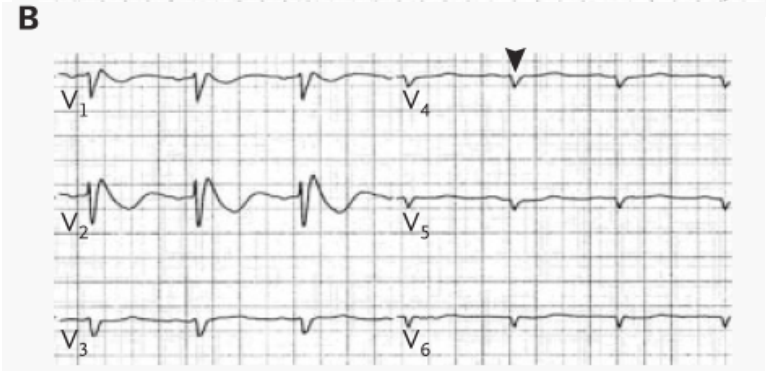

Figure A は 12 誘導心電図，Figure B は右側胸部誘導の心電図である

SR，Ⅱ・Ⅲ・aVF 誘導で 3mm の ST↓，V5・V6 誘導で 1mm の ST↑，V4R では ST↑なし

〈胸部 X 線〉 胃管，挿管チューブの位置正常，急性の心肺疾患を示唆するような異常なし
〈頭部 CT〉 びまん性の脳浮腫，灰白質と白質の境界不明瞭，頭蓋内出血の所見なし
〈検査〉
血算, PT 時間, 腎機能,電解質(Ca, Mg, P 含む), Cr, Troponin T, 尿中毒物検査(コカイン，アンフェタミン)は全て正常
血清毒物検査で pseudoephedrine のみを検出

【入院後経過】
救急外来到着後、以下の薬剤が投与された。
Aspirin(325mg), Metoprolol(5mg), Unfractionated heparin(4000U 投与後、1000U/時持続), eptifibatide(180μg/kg 投与後、2μg/kg/時持続投与), Amiodarone(150mg 投与後、1mg/分持続投与)
救急外来到着 20 分後、2ℓの生理食塩水が輸液されたにも拘らず、患者は低血圧のままだった。心エコー検査では pericardial effusion を認めなかった。血圧を保つため、DOA が持続投与された。心臓カテーテル検査がなされたが、異常は認められず、LVG では EF は 50%だった。患者は CCU 入室となり、ある診断的手技が施行された。

【Question】
①診断は何か？
②日本人におけるその疾患の特徴は？
③若い人における心停止や失神で念頭に置くべき心疾患は？（09 年度第 1 回 C プリント PDF ファイル参照）
④本患者が回復した後のマネジメントは？
⑤（おまけ）本患者は果たして妻に愛されていたのか？
⑥（おまけ）12 月 29 日の忘年会参加する？