NEJM 勉強会 2009 第 10 回 2009 年 7 月 1 日 A プリント 担当：秋山大地（initiald_6@yahoo.co.jp）

Case 6-2008: A 46-Year-Old Woman with Renal Failure and Stiffness of the Joints and Skin

(New England Journal of Medicine 2008; 358: 827-38)

【患者】46 歳女性 【主訴】間接と皮膚のこわばり

Episode 1：7 年前

【現病歴】生来軽度の喘息以外は健康であったが、今回 A 群溶血性連鎖球菌による肺炎を起こし敗血症性ショック、ARDS、敗血症性塞栓（肺、脳、腎臓）を引き起こし、他院入院となった。急性腎不全となり透析が必要となり、弛緩性四肢麻痺をおこし、昏睡状態となった。25 日後、人工呼吸下に当院搬送となった。

【入院時検査所見】

（胸腹部骨盤造影 CT(Fig. B, C)）右下肺葉の空洞性病変、びまん性両側性のすりガラス陰影、少量の胸水貯留、縦隔リンパ節腫脹。

（頭部 CT、MRI(Fig. A)）左後頭葉、右頭頂葉に皮質石灰化、その周囲に浮腫/脳炎に合致する密度低下部位/微小変化部位。右の放射冠に微小梗塞。

（TTE/TEE）卵円孔開存、心室拍出機能正常、vegetation(-)。

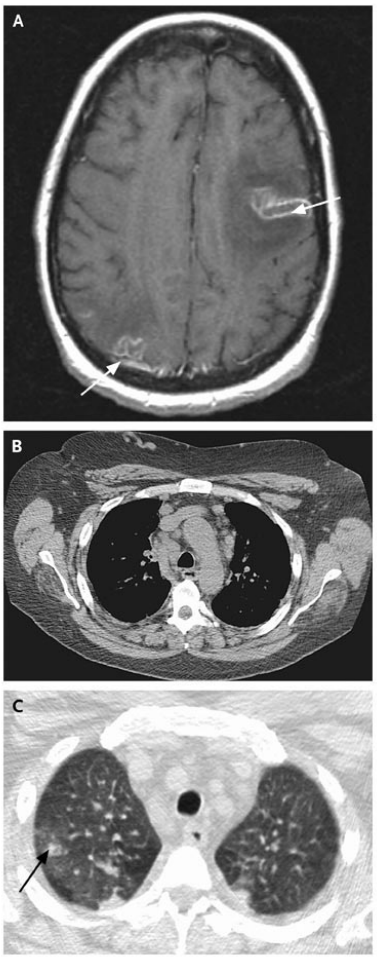

【入院後経過】血圧は安定し、意識を取り戻し、会話可能となり、筋力も回復したが、右に若干の筋力低下が残った。下大静脈にフィルターを留置した。腎機能は改善し、透析は中止となった。足の筋力低下、感覚障害、と痛みは遷延し、gabapentin 300mg2x が開始され、53 日目に退院となり、2 ヶ月間リハビリ施設での訓練の後、帰宅した。Follow up の MRI も上記病変以外の異常はなかった。

その後 2 年間は活発であったが、右の疼痛を伴う神経障害は続き、gabapentine, acetoaminophen, codein で加療されていた。この間、慢性の腎障害が続き、Cre は 2.4~3.5 mg/dl で推移し、腎不全に伴う浮腫、貧血があり、それぞれ適宜利尿薬、erythropoietin で control されていた。また、喘息発作によると考えられる呼吸障害と心房細動によると考えられる episode が何回かあり（詳細不明）、前者の理由で数回の入院をした。

その後、4 年半前にとられた follow-up の胸部単純 X 線/CT で、縦隔、肺門リンパ節腫脹、両肺にびまん性すりガラス状陰影、両肺上葉、小舌、右中葉に瘢痕化と無気肺を認めた。

4 年前に手足の皮膚乾燥、手、肘、膝の朝に増強する疼痛とこわばりが出現した。

Episode 2：22 ヶ月前

【現病歴】6 ヶ月間の経過で息切れが増悪し、50feet（15m）歩いては休まなくてはいけない状況となった。労作後の SpO_2 は room air で 82-84%、CT 上縦隔リンパ節が数、大きさ共に大きくなり、すりガラス陰影は著変なし。predonisone 40mg と在宅酸素療法が開始された。徐々に症状は改善し、気管支鏡と縦隔鏡それぞれの検査が予定されたが、検査当日に息切れが増悪したとの訴えで中止となり、即日入院となった。

【入院時現症】PR 100, RR 24, SpO_2 93 %(O_2 3l), 両側 pitting edema (2+)

【入院時検査所見】

（胸部 CT）スリガラス陰影増悪、新たな軟部組織陰影出現、縦隔/肺門リンパ節は著変なし。

（肺機能検査）FEV1 0.44l (15%予測値)、FVC 0.77l (22%予測値)

（肺と傍気管リンパ節生検）肺ヘモジデローシス、樹枝状骨化、広範囲に及ぶ巨細胞、組織球を伴う、リンパ節の線維化、肉芽腫を認めたが、癌を疑わせる所見はなかった。

【入院後経過】病理所見から一連の症状はサルコイドーシスによるものと考え、predonisone を 60mg に増量

すると症状は改善し、predonisone 漸減して 10 日目に退院となり、在宅酸素を使って加療を続けた。

Episode 3：18 ヶ月前

【現病歴】急激な 7kg の体重増加、呼吸困難感と足部浮腫の増悪により再入院となった。

【入院時検査所見】

（胸部単純 X 線）胸水貯留。（検査データ）表参照

（ガドリニウム造影 MRA）small renal arteries without significant stenosis

【入院後経過】経過中に心房細動となり、一過性の asystole が起こったため、洞不全症候群と診断され、ペースメーカーが留置された。

（心臓カテーテル）心拍出量 8.4l　右心系の圧の増大、楔入圧の増大（30 mmHg）

（病理）心内膜の心筋生検で活動性の線維化。アミロイド、鉄などの沈着(-)。

透析を施行し、体重は元に戻り、症状も改善し、退院となった。

この後腎障害悪化し、15 ヶ月前には BUN 78mg/dl, Cre 3.2mg/dl となった、肩に動静脈瘻が形成され、透析が始まった。翌月、瘻が詰まったため、右内頸静脈カテーテルが留置された。（腹膜透析のため）腹膜カテーテルも留置を試みられたが、感染により失敗している。

以後 14 ヶ月呼吸困難、体液過剰、末梢浮腫、透析に伴う感染などで何度も入退院を繰り返している。

今回

精査の目的で入院となった。

【既往歴】小児期より喘息、5 年半前より閉塞性睡眠時無呼吸（持続陽圧換気で加療している）うつ病、3 年前に腰部脊柱管狭窄症、ヘパリン誘導性血小板減少。

【家族歴】母が 55 歳時に大腸癌、祖父が脳卒中

【生活歴】非喫煙者、酒は飲まない。

【薬歴・アレルギー歴】ペニシリン, oxycodone-acetoaminophen, verapamil, ヘパリン

【薬歴】ワーファリン, モンテルカスト(Montelukast：LT antagonist), イプラトロピウム（anti cholinergic）フロセミド, ガバペンチン, sertraline, マルチビタミン, sevelamer hydrochloride

【来院時現症】

（全身状態）肥満、appeared chronically ill, vital sign 正常, SaO_2 94% (O_2 2l)

（胸部）両肺で呼吸音減弱があるが雑音なし。心雑音・心膜摩擦音を聴取せず。

（腹部）手術痕

（四肢）浮腫（3+）Clotted arteriovenous graft in left arm.

（皮膚）色素沈着、tight, hard, 乾燥。皮膚は緊張して光沢があり、一部に潰瘍と剥離病変を認める。

（神経）右優位の屈曲拘縮。左優位の疼痛による肩外転制限。肘の伸張は両側でスムーズ、膝の伸展やや低下。

その他、身体所見に特記事項なし。下腿に感覚障害があり、つま先に位置振動覚の低下がある。

【入院時検査所見】〈生化学〉BUN 48 mg/dl, Cre 3.1 mg/dl,

ここである診断的手技が行われた。

Table 1. Results of Laboratory Tests.*

Test	Reference Range, Adults†	22 Mo before Admission	18 Mo before Admission	17 Mo before Admission	On Admission
Rheumatoid factor (IU/ml)	<30	<30			
Autoantibodies					
Antinuclear antibody	Negative at 1:40 dilution	Positive at 1:320 dilution, speckled pattern			
Anti–double-stranded (native) DNA	Negative	Negative			
Anti–Ro (SSA) antibody	Negative	Negative			
Anti–La (SSB) antibody	Negative	Negative			
Anti–Smith antibody	Negative	Negative			
Anti–RNP antibody	Negative	Negative			
Anti–Scl-70 antibody	Negative				Negative
Antineutrophil cytoplasmic antibody	Negative		Negative		
Anticardiolipin IgM (MPL units)	0–15	33.7	41.0		
Anticardiolipin IgG (GPL units)	0–15	4.7	3.5		
Partial-thromboplastin time–lupus anticoagulant	Negative	Negative			
Goodpasture's antigen	Negative		Negative		
Heparin–PF4 antibody				Positive for heparin-induced thrombocytopenia (type 2)	
Serum protein electrophoresis					Normal pattern
Immunofixation					No M component detected
IgG (mg/dl)	614–1295				1190
IgA (mg/dl)	69–309				268
IgM (mg/dl)	53–334				301

* GPL denotes IgG phospholipid, and MPL IgM phospholipid.

† Reference values are affected by many variables, including the patient population and the laboratory methods used. The ranges used at Massachusetts General Hospital are for adults who are not pregnant and who do not have medical conditions that could affect the results. Therefore, they may not be appropriate for all patients.