NEJM 勉強会　2009　第 5 回　2009 年 5 月 27 日　B プリント　担当：永田向生（knagata-tky@umin.ac.jp）

Case 40-2008: A 26-Year-Old Man with Blurred Vision

(New England Journal of Medicine 2008; 359: 2825-33)

【Problem List】

＃1 右眼症状

視力低下

左視力 20/20 に対し、右視力 20/50 と低下。右眼上鼻側にびまん性に視野障害が認められた。

細隙灯顕微鏡試験では正常であり、角膜などの眼球器官の異常は確認されない。

眼底検査で耳側より鼻側に強い神経の腫大が確認された。

眼内圧は正常(正常値 10-21mmHg)。

色弱

石原式より右の色盲が確認された。

神経異常

右の相対的求心性瞳孔反応欠損

眼窩周囲痛

眼球運動の阻害はないが、眼窩周囲の痛みを伴い、眼球を動かす際に不快感を伴った。

＃2 慢性副鼻腔炎

5 年間にわたって慢性副鼻腔炎があり、特に治療をしなかった。MRI ガドリニウム造影では、両側性の鼻ポリープ状の炎症が確認され、副鼻腔の粘膜肥厚、左前方の篩骨蜂巣細胞の拡張が見られ、反復性の粘液瘤と考えられた。（げんか耳鼻咽頭科 HP より→）

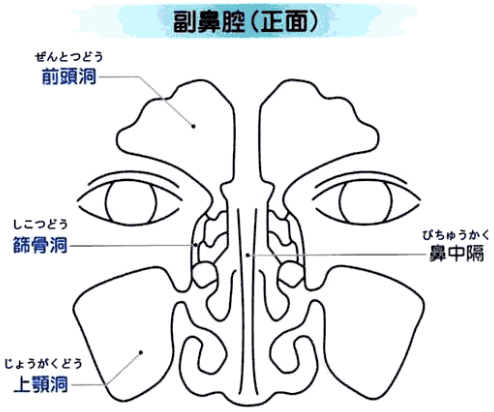

＃3 下垂体の変位

造影 CT により、下垂体は左蝶形骨洞の拡大のために右上向きに変位が確認された。Mass effect も確認されたが、下垂体機能について臨床症状は呈していない。